جامعة المنارة
كلية طب الأسنان
النسج العام
القسم العملي

النسج الظهارية

Epithelial tissues

أنواع النسج الظهارية

- **النسيج الظهاري البسيط يتألف من صف واحد من الخلايا** (ظهارة بسيطة رصفية (حرشفية او مسطحة) ، ظهارة بسيطة مكعبة، ظهارة بسيطة أسطوانية)
- **النسيج الظهاري المطبق الكاذب** يتألف من صف واحد من الخلايا التي تستند إلى الغشاء القاعدي و **لكن نوى (جمع نواة) هذه الخلايا تتوضع في مستويات مختلفة تعطيها مظهر التطبق الكاذب** كما في الظهارة التي تبطن(lining)السبيل التنفسي العلوي (الرغامى و القصبتان الرئيسيتان)
- **النسيج الظهاري المطبق يتألف من عدة صفوف (صفين أو أكثر) من الخلايا على شكل طبقات** من أنواعه (الظهارة المطبقة الرصفية (الحرشفية) الغير متقرنة، الظهارة المطبقة الرصفية (الحرشفية) المتقرنة، الظهارة الانتقالية)

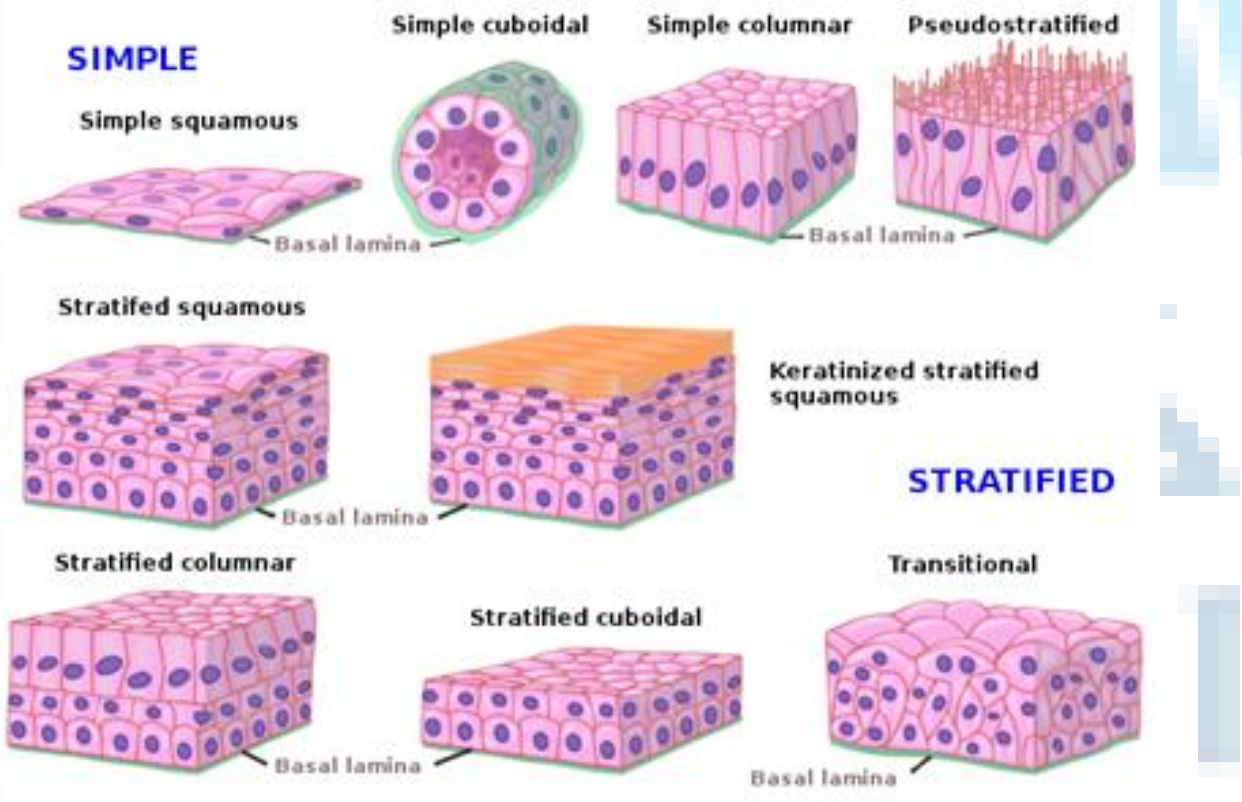

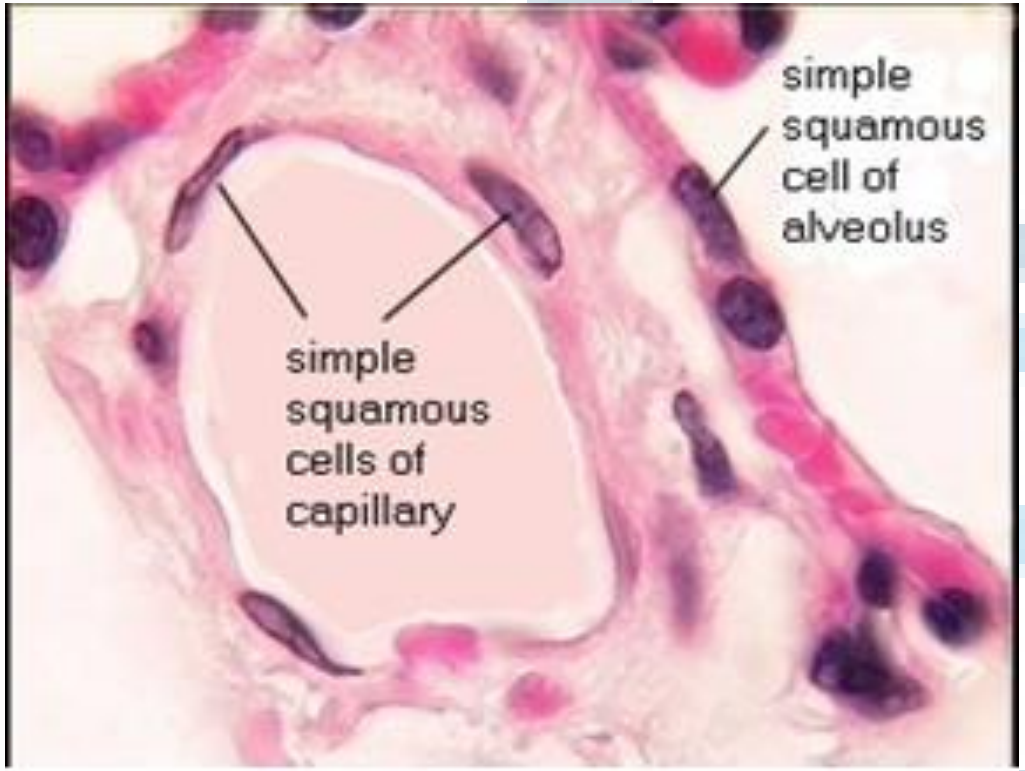

الظهارة البسيطة الحرشفية (الرصفية) simple squamous epithelium

ظهارة مكونة من **صف واحد من الخلايا المسطحة**، القطب القاعدي **يرتكز على الغشاء القاعدي** أما **القطب القمي فهو يواجه تجويف العضو** الذي تبطنه هذه الخلايا ، **النواة مركزية ومسطحة عادة** ، ترتبط هذه الخلايا المتجاورة مع بعضها بواسطة موصلات خلوية تسمح بمرور المواد والماء والجزيئات بسهولة لذلك تتواجد عادة في الأعضاء التي تحتاج إلى تبادل العناصر الغذائية و الغازات ... ، مثل الأسناخ الرئوية و جدار الأوعية الدموية و الشعيرات الدموية و الأوعية اللمفاوية.

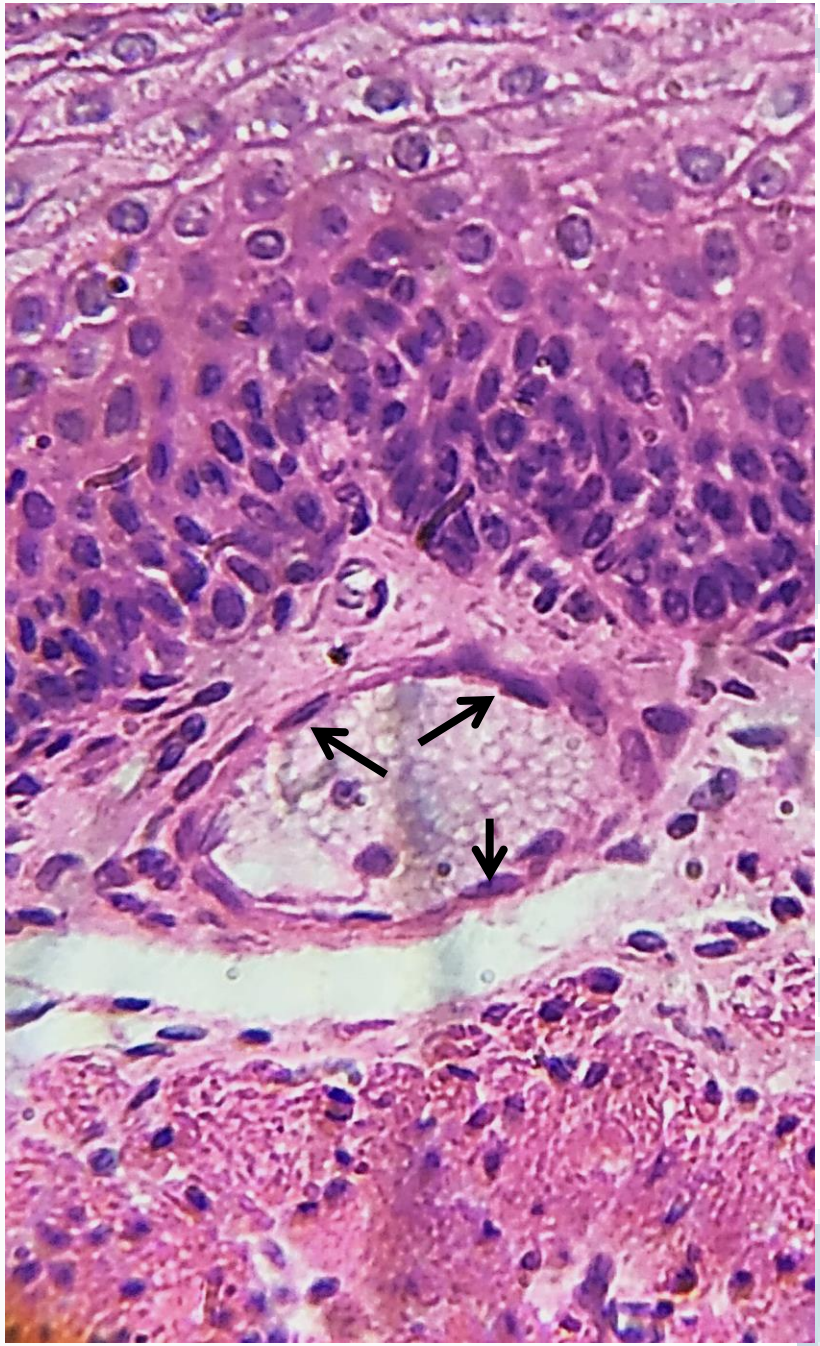

مقطع في جدار المري يظهر الصفيحة الخاصة و الطبقة القاعدية من الظهارة حيث يظهر ضمن النسيج الضام في الصفيحة الخاصة مقطع عرضي في وعاء شعري capillary و تظهر نوى **الخلايا البسيطة الحرشفية** (الرصفية) تبطن هذا الوعاء **الأسهم السوداء**

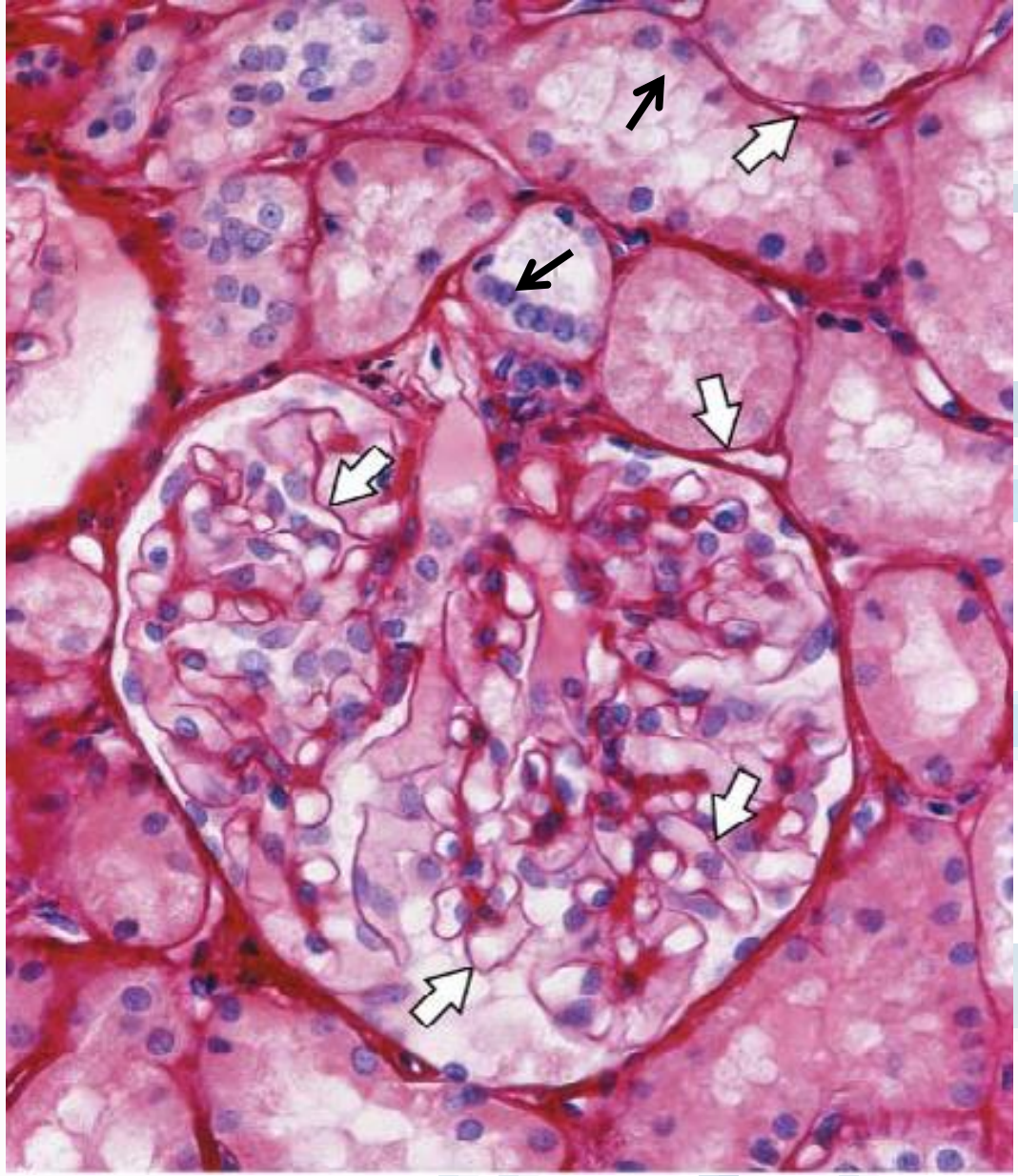

مقطع نسيجي في القشر الكلوي حيث تظهر مقاطع الأنابيب الكلوية مبطنة بظهارة بسيطة مكعبة (الأسهم السوداء) تستند على الغشاء القاعدي (الأسهم البيضاء)

الظهارة البسيطة المكعبة simple cuboidal epithelium

ظهارة مكونة من صف واحد من الخلايا التي تقريباً طولها يساوي عرضها ونواتها الكروية غالباً توضعها مركزي ، وظيفة هذه الظهارة **حماية الأعضاء المغطية لها** مثل الظهارة المغطية للمبيض ، و وظيفة **إفرازية** مثل الخلايا المبطنة للأجربة الدرقية التي تفرز هرمون الدرق و أيضاً لها **وظيفة امتصاصية** مثل خلايا الأنابيب الكلوية المعوجة القريبة

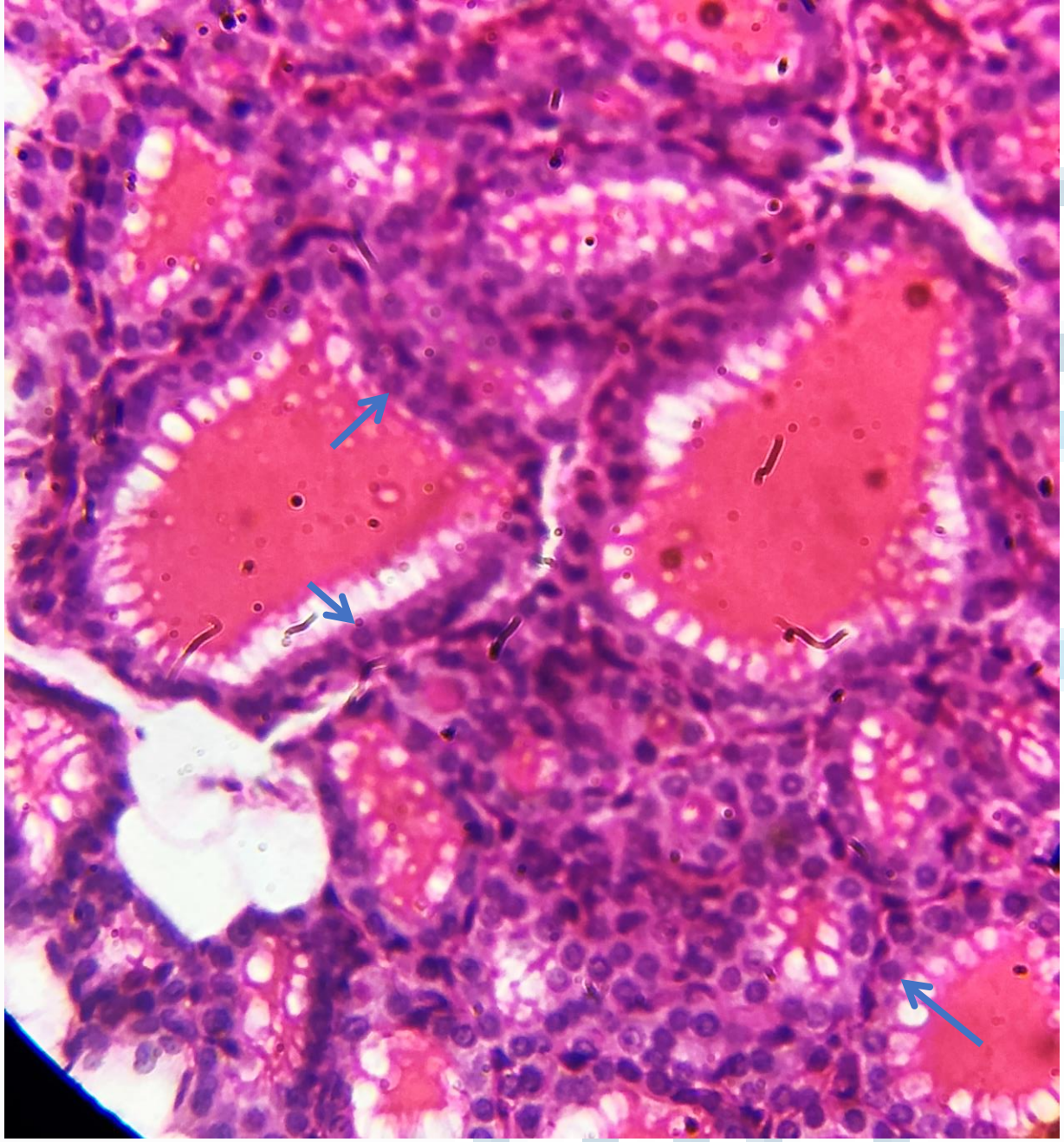

مقطع نسيجي في الغدة الدرقية تظهر فيه الظهارة البسيطة المكعبة مع ملاحظة نوى الخلايا الدائرية و توضعها المركزي **الأسهم الزرقاء**

الظهارة البسيطة الأسطوانية Simple columnar epithelium

ظهارة مكونة من **صف واحد من الخلايا الاسطوانية** التي أحد أبعادها أكبر من الآخر وتستند إلى الغشاء القاعدي والنواة عادةً تكون **بيضوية وتتوضع في الجزء السفلي منها** ، تشاهد في الأنبوب الهضمي حيث تكون أسطوانية بسيطة في المعدة و أسطوانية بسيطة **بزغيبات** (microvilli) في الأمعاء الدقيقة و الكولونات و تكون أسطوانية بسيطة **مهدبة** في السبيل التنفسي السفلي (القصبات و القصيبات مع **ملاحظة** أن الأسناخ مبطنة بظهارة بسيطة حرشفية و القصيبات **الانتهائية** مبطنة بظهارة بسيطة مكعبة)

مقطع نسيجي في ظهارة المعدة تبدو في الظهارة المبطنة مؤلفة من صف واحد من الخلايا الأسطوانية كما نشاهد نوى هذه الخلايا بيضوية الشكل متوضعة في الجزء القاعدي من الخلية

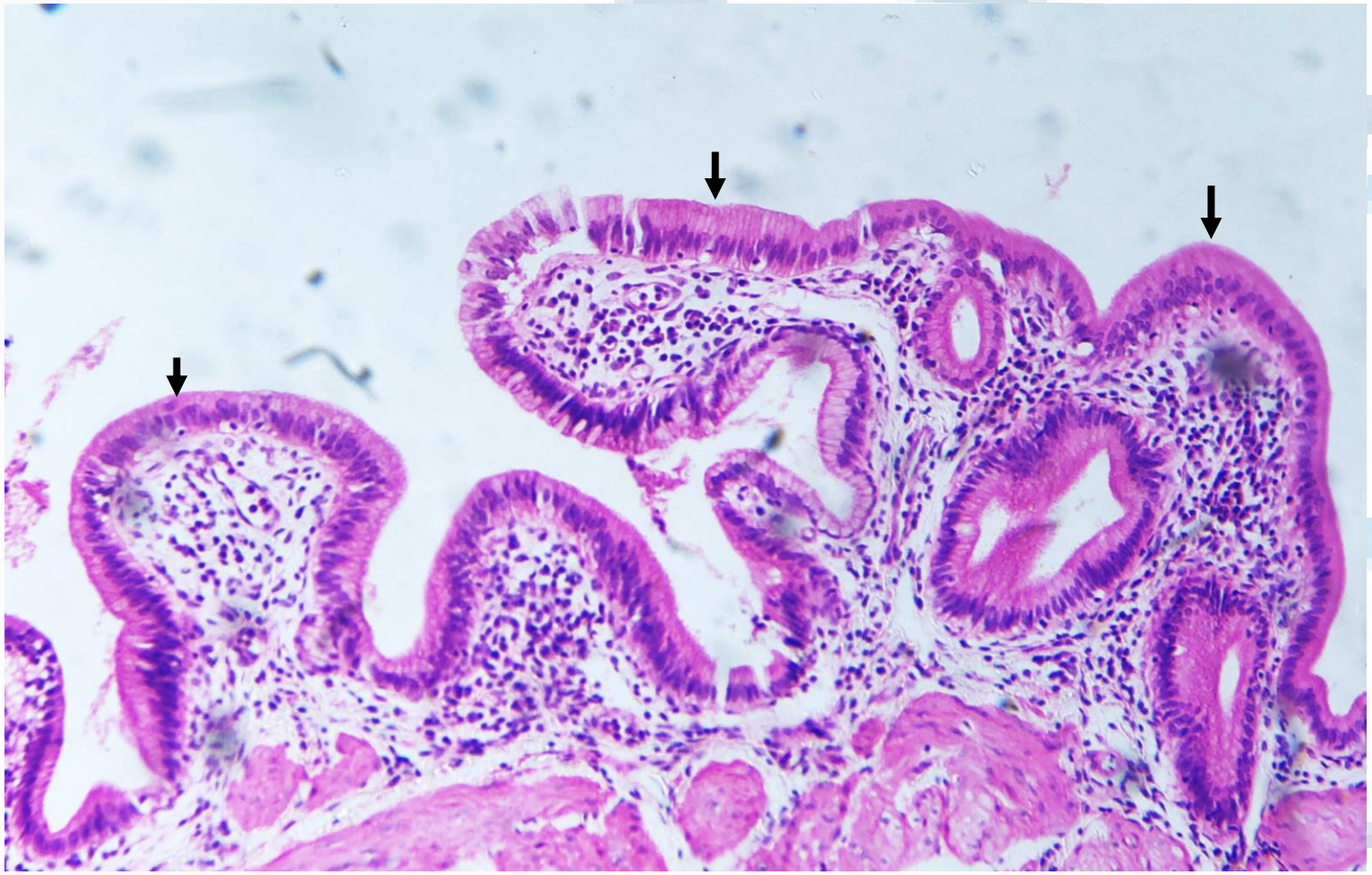

مقطع نسيجي في المعدة حيث
نشاهد خلايا الظهارة البسيطة
الاسطوانية **الأسهم السوداء**

المنارة

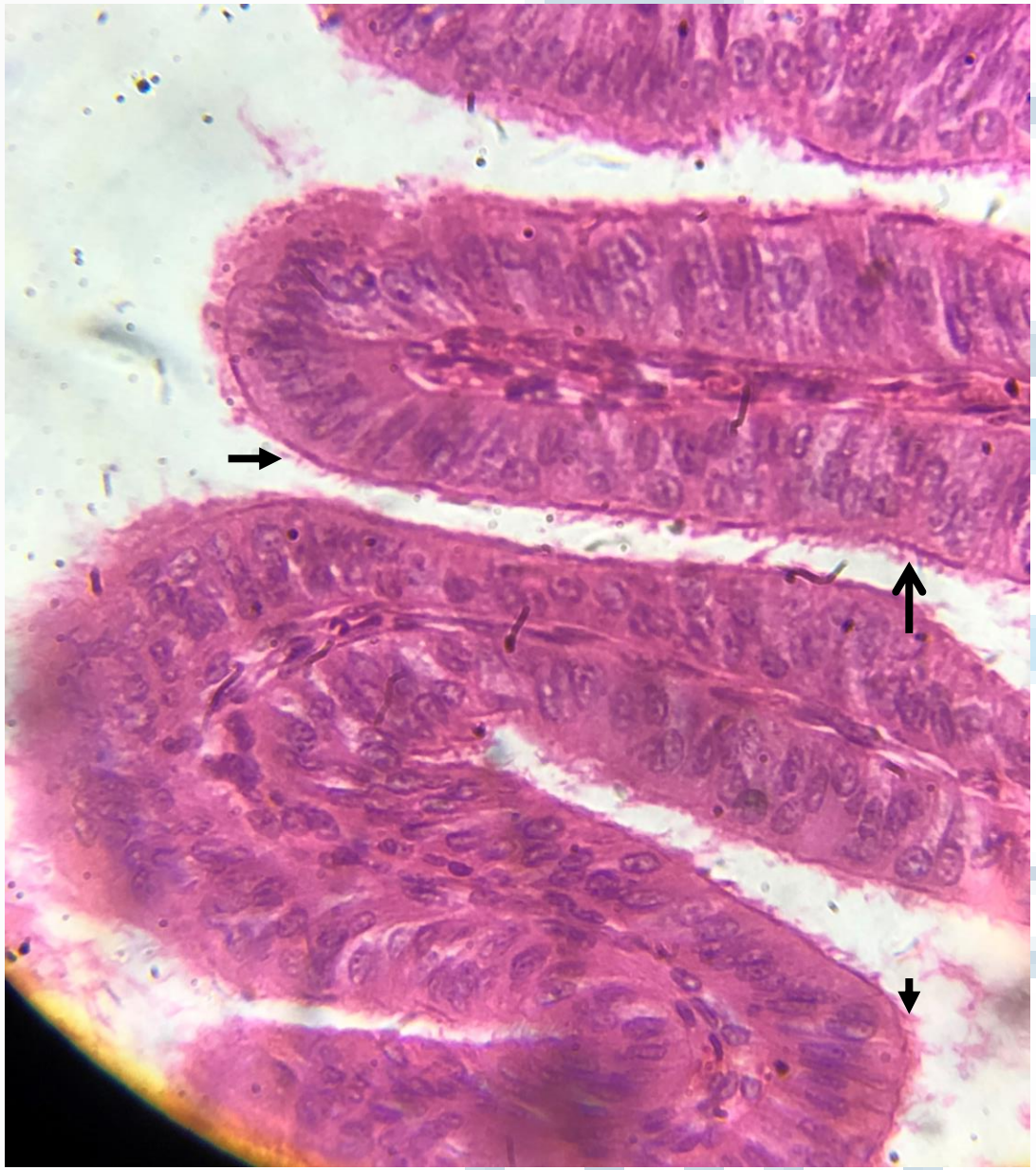

الظهارة البسيطة المهدبة simple columnar ciliated epithlium

مقطع نسيجي في قناة فالوب حيث نشاهد **الظهارة البسيطة المهدبة** لاحظ الأهداب حيث تشير **الأسهم السوداء** متوضعة فوق القطب القمي للخلايا

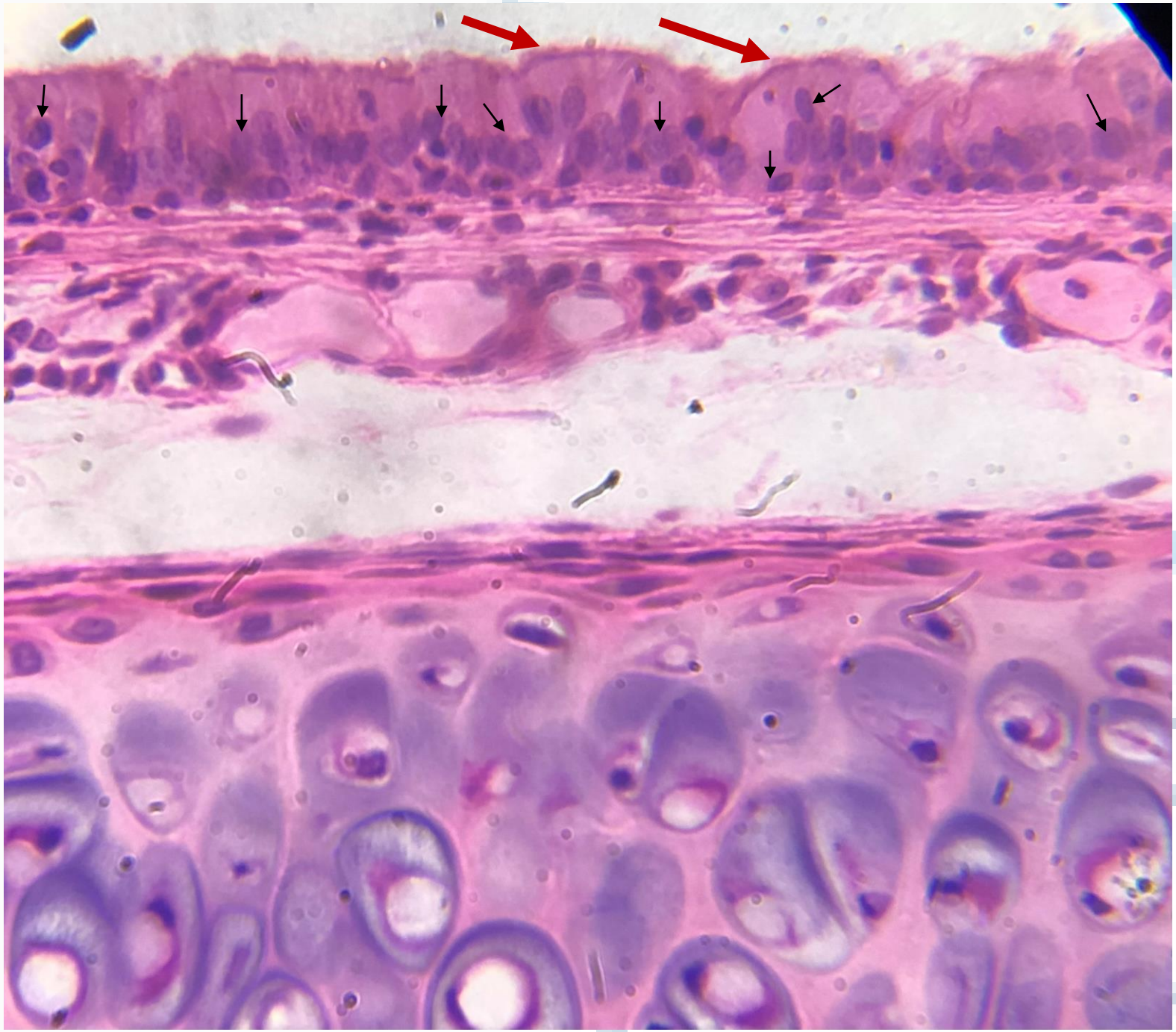

الظهارة الأسطوانية المطبقة الكاذبة المهدبة
pseudostratified columnar ciliated epithelium

مقطع نسيجي في جدار الرغامي حيث تبدو نوى خلايا الظهارة التنفسية متوضعة في مستويات مختلفة (**الأسهم السوداء**)معطية مظهر التطبق الكاذب
كما نلاحظ الأهداب على السطح القمي (الذروي) للخلايا **الأسهم الحمراء**

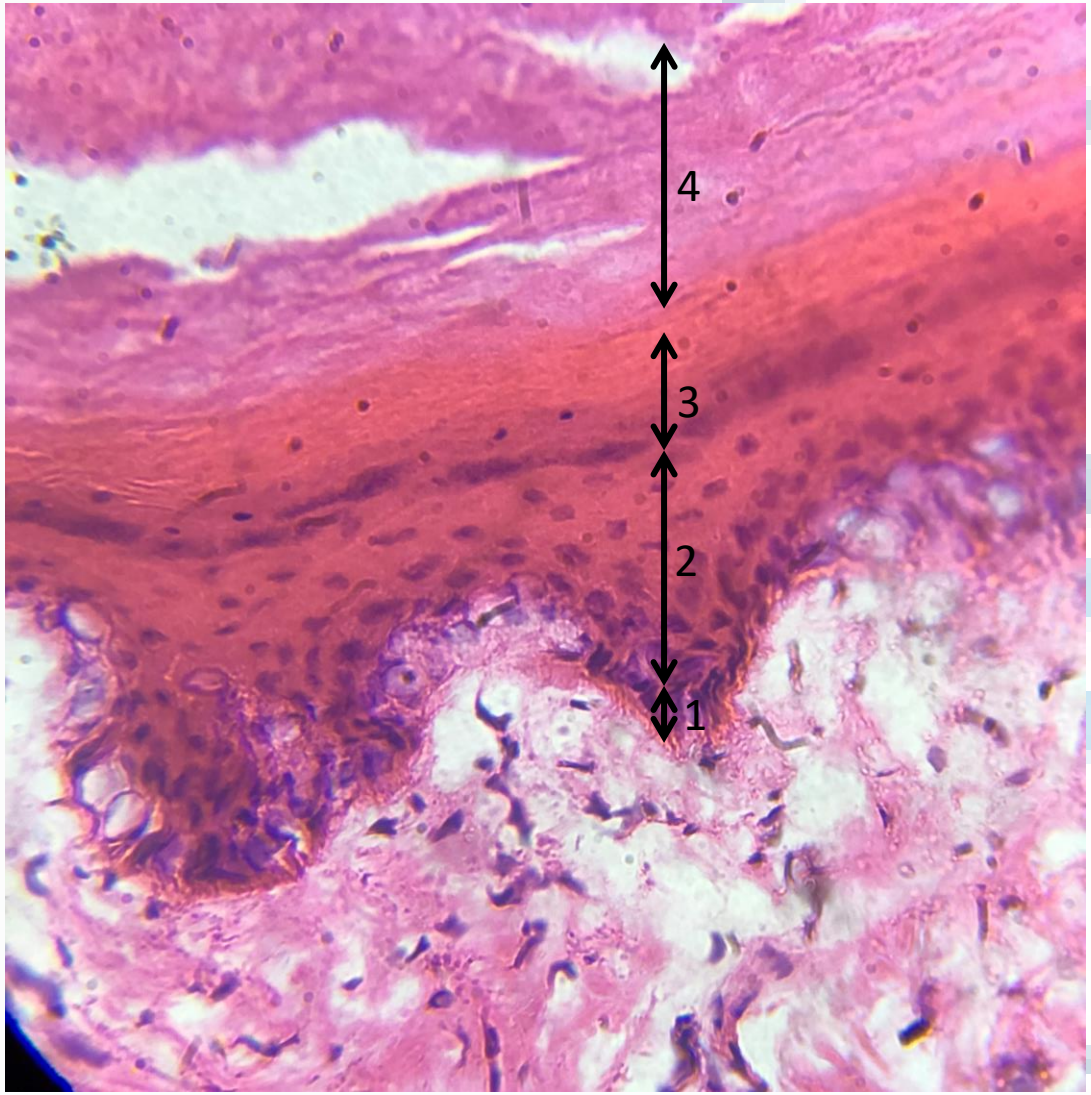

مقطع نسيجي في بشرة جلدية
١- الطبقة القاعدية المولدة
٢- الطبقة الشائكة
٣- الطبقة الحبيبية
٤- الطبقة المتقرنة

الظهارة المطبقة الحرشفية (الرصفية) المتقرنة
Keratinized stratified squamous epithelium

تشاهد بشكل أساسي في البشرة الجلدية تتألف من

١- الطبقة القاعدية المولدة stratum Basale
٢- الطبقة الشائكة stratum spinosum
٣- الطبقة الحبيبية stratum granulosum
٤- الطبقة المتقرنة stratum corneum

- الطبقة القاعدية تكون خلاياها مكعبة إلى أسطوانية منخفضة (low columnar)
- الطبقة الشائكة تكون الخلايا قرب الطبقة القاعدية بيضوية ثم تزداد تسطحاً و تزداد المسافات بينها و تتصل الخلايا ببعضها بأشواك الاتصال
- كلما تقدمت الخلايا باتجاه السطح يزداد تسطحها و قلت فعاليتها الاستقلابية و تكدس الكرياتين فيها
- الطبقة الحبيبية تحتوي على تراكمات داخل خلوية من الكيراتين keratin

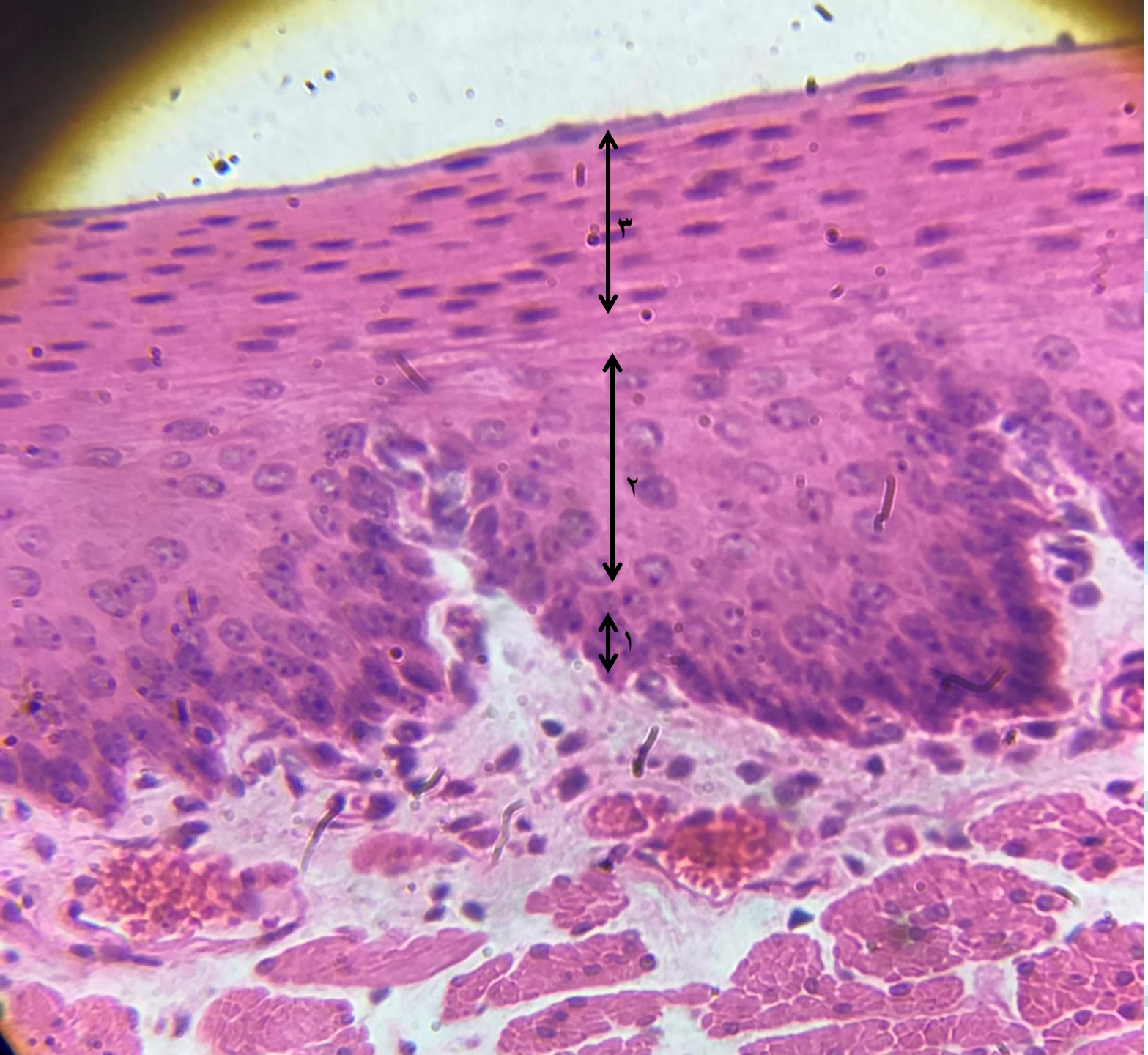

الظهارة المطبقة الحرشفية (الرصفية) الغير متقرنة

Non-keratinized stratified squamous epithelium

تشاهد في **المري** و المهبل و **مخاطية التجويف** الفموي (الحنك الرخو ، مخاطية الشفة .باطن الخد .قاع الفم أسفل اللسان)

تتألف من ثلاث طبقات أنظر الأرقام في الشكل

١- **الطبقة القاعدية** stratum basale

٢- **الطبقة الشائكة** stratum spinosum

٣- **الطبقة السطحية** stratum superficiale or squamosum

- بالنسبة للطبقة الأخيرة الخارجية يكون تجمعات القرنين في سيتوبلاسما الخلايا المسطحة أقل بكثير منه في الظهارة المتقرنة و مبعثرا"
- نلاحظ عدم وجود الطبقة المتقرنة الرابعة المشاهدة في البشرة الجلدية
- **ملاحظة** بالنسبة للطبقة الشائكة إن أشواك الاتصال في هذا النوع من الظهارات ليس من السهل ملاحظتها لذلك بعض المراجع لاتذكر عبارة شائكة في الظهارات غير المتقرنة

الظهارة الانتقالية transitional epithelium

تتألف من عدة طبقات من الخلايا
خلايا الطبقة القاعدية أسطوانية أو مكعبة أما خلايا الطبقة السطحية ذات شكل دائري أو بيضوي او بشكل القبة dome-like تتميز هذه الخلايا بمقاومتها للتركيز الملحي العالي للبول كما أن شكل الخلايا يتغير وفق حالة العضو الفيزيولوجية فهي **تكون مسطحة في حالة امتلاء المثانة** و تمدد جدارها و تعود للحالة الطبيعية البيضوية أو مدورة في حالة الراحة

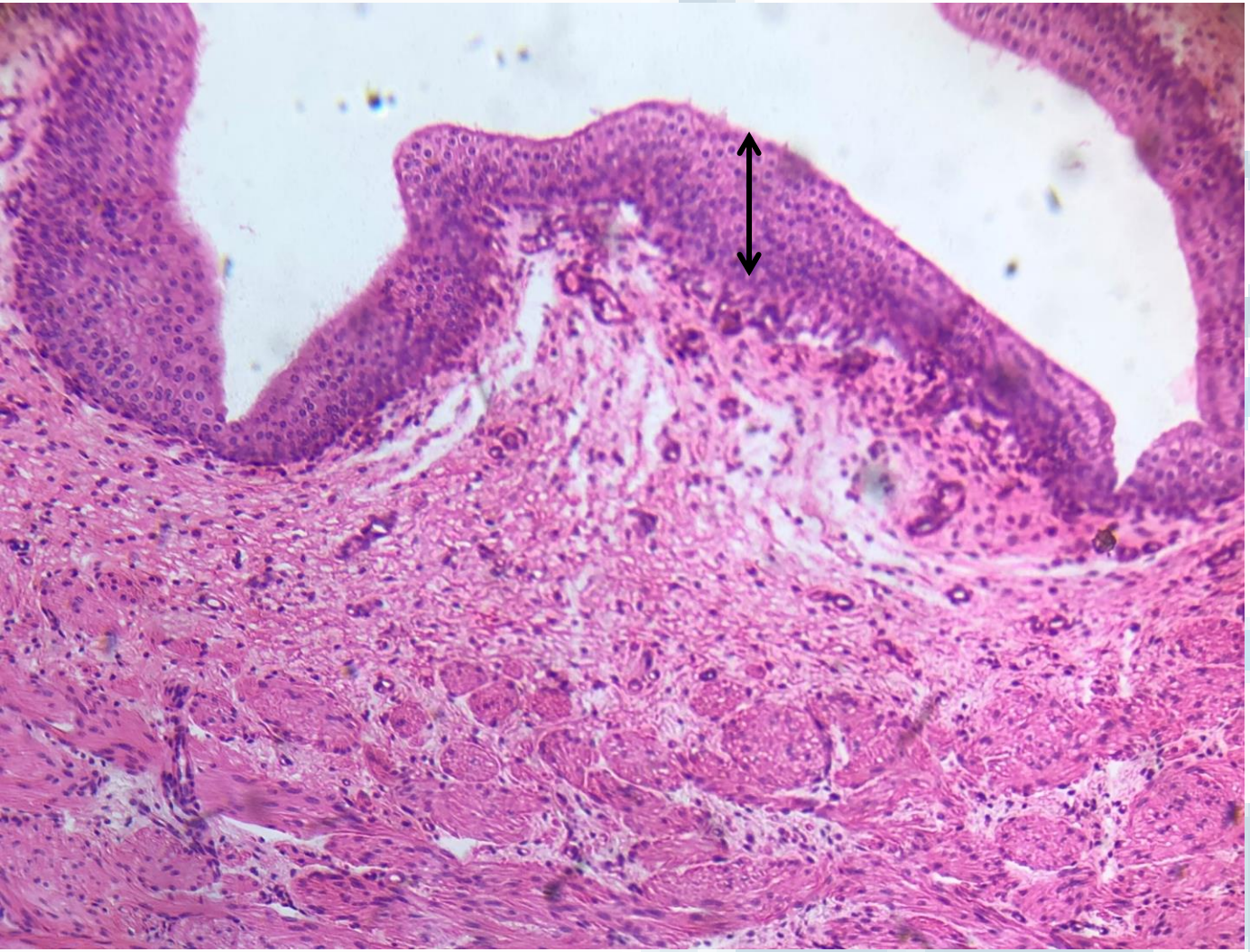

مقطع في جدار المثانة حيث نشاهد **الظهارة الانتقالية** العديدة الطبقات السهم الأسود

المثانة في حالة الراحة

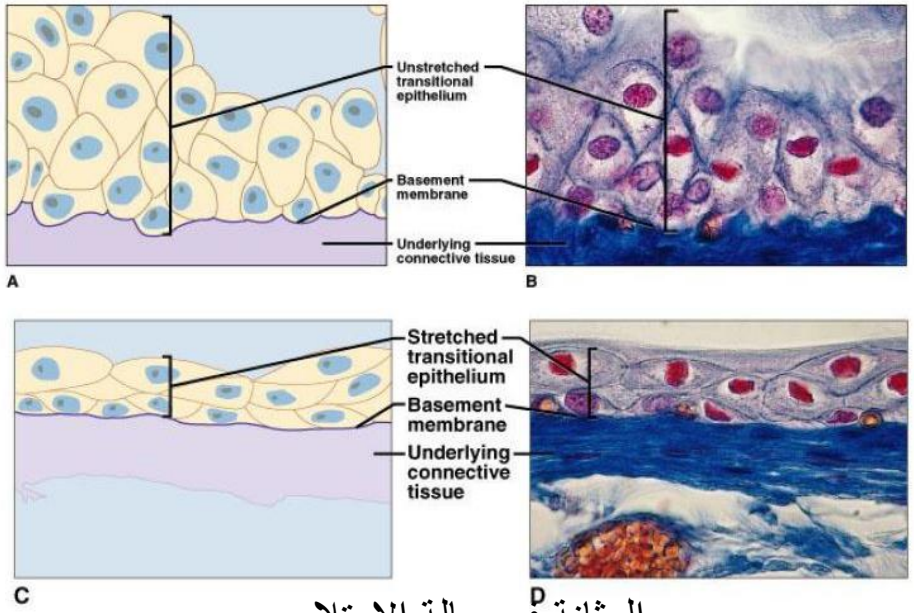

المثانة في حالة الامتلاء

جامعة
المنارة