الميلانوم الخبيث Malignant Melanoma

ا الميلانوم الخبيث هو أحد أخبث الأورام التي تصيب الجلد والأغشية المخاطية ،ولا يقتصر سلوك هذا الورم على الغزو الموضعي فحسب بل يتميز بميله الواضح والباكر لإحداث نقائل لمفاوية أو دموية وما قد ينجم عن ذلك من نتائج مميتة .

- يتألف من شكل خبيث من الخلايا المنتجة للميلانين في الجلد .
- يصيب العرق الأبيض و نادر لدى السود .
- يحدث على جلد سليم سريرياً أو قد يتطور من وحمة خلوية مصطبغة موجودة منذ سنوات ، ويمكن أن ينشأ في أي مكان من الجلد أو المخاطيات

جامعة المنارة
MANARA UNIVERSITY

- الحدوث : هناك تزايد في معدل حدوث الميلانوم في أوربا وأمريكا واستراليا

- الامراضية : غير محددة بدقة ويعزى دور رئيسي للأشعة الشمسية في حدوث الميلانوم وخصوصاً عند ذوي البشرة الفاتحة الفقيرة بإنتاج الميلانين

Dr.Roula Baddour
جامعة المنارة
MANARA UNIVERSITY

- سريرياً : الميلانوم الخبيث ذو لون بني غامق أو أسود مزرق وغالباً مايوجد تفاوت في لونها ومظهرها وحجمها وعمقها

قد يكون الورم البدئي عديم اللون تماماً وخال من الميلانين (الميلانوم اللاماني).

Dr.Roula Baddour
جامعة المنارة
MANARA UNIVERSITY

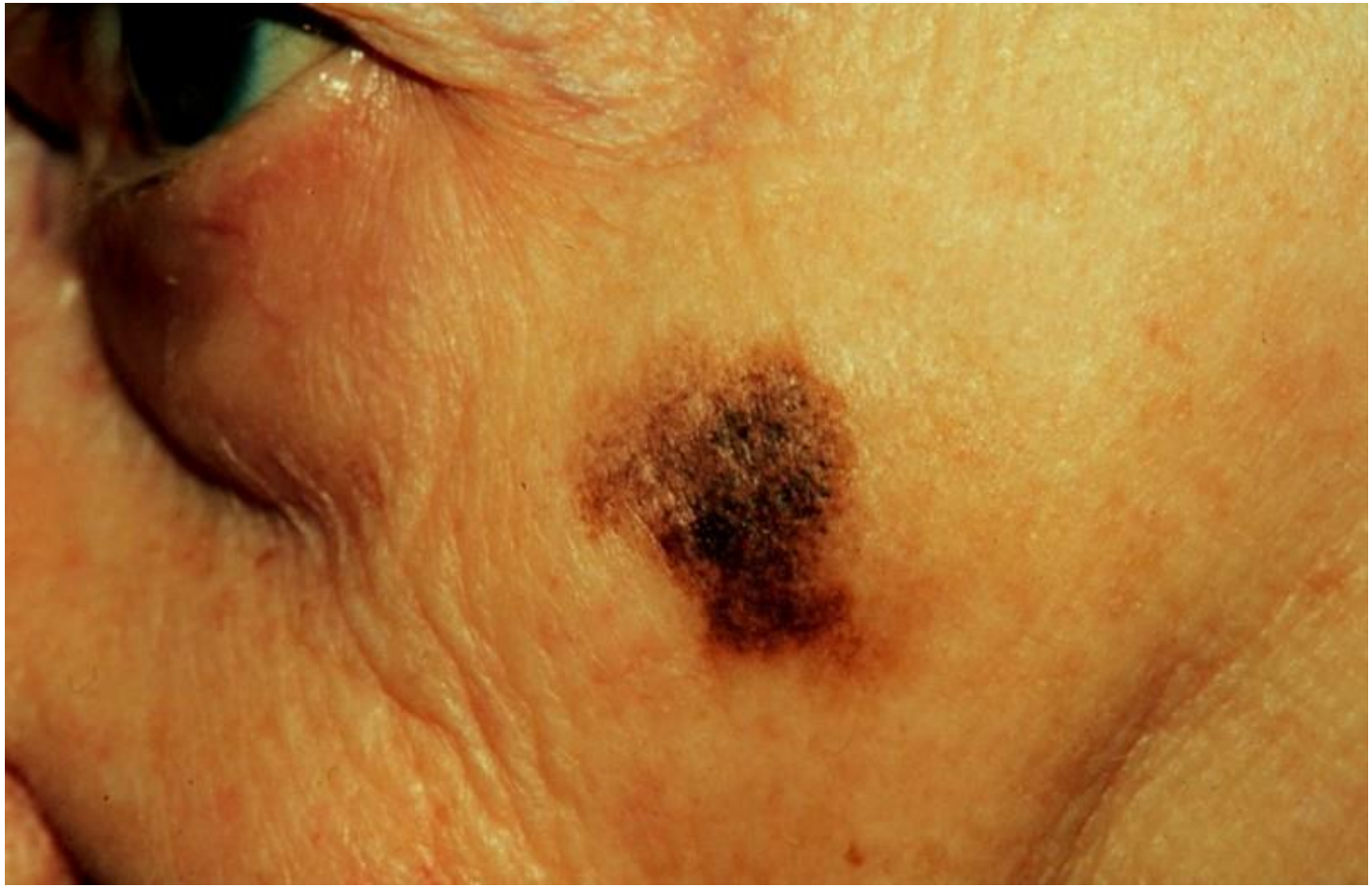

http://dermis.net

http://dermis.net

- التشخيص :

يجب التفكير بالميلانوم الخبيث عند ظهور أية آفة ورمية مصطبغة عند البالغين أو آفة حديثة وسريعة النمو أو تغيرات في وحمة مصطبغة قديمة باللون أو الحجم أو النزف أو الالتهاب .

Dr.Roula Baddour
جامعة المنارة
MANARA UNIVERSITY

- سير وإنذار الميلانوم الخبيث :

يتميز بانتقالاته الباكرة ، وتحدث النقائل أولاً عبر الأوعية اللمفاوية ومنها إلى الجلد المحيط أو إلى العقد اللمفاوية الناحية .

بعد ذلك تحدث النقائل عن طريق الدم وتتجه بشكل خاص إلى الرئتين والكبد والقلب والدماغ والجلد والعظام ، وتكون النقائل غالباً بيضاء غير مصطبغة .

جامعة المنارة
MANARA UNIVERSITY

أورام النسيج الضام
Tumors of connective tissue

وتشمل أورام حميدة كالجدرة والليفوم
وأورام خبيثة هي أغران الجلد .

الجدرة Keloid

مناطق ضخامية من تليف الجلد محددة جيداً,صلبة ورمية

تحدث بعد الأذيات أو على أرضية آفات جلدية أخرى

تختلف عن الندبات الضخامية بأنها تمتد بعيداً خارج حدود الآفة الأساسية

تصيب الأطفال والشباب خاصة .

تشاهد عادة بعد الحروق، بعد آفات العد الشائع الكبيرة، بعد السحجات الشديدة

.

10
20

الليفوم الجلدي Dermatofibroma

ورم جلدي شائع يظهر على شكل عقيدة قاسية الملمس بقطر 5-6ملم.

يظهر عادة على الطرفين السفليين.

غير مؤلم.

- المعالجة:

استئصال كامل ومبكر مع هوامش أمان واسعة.

http://dermis.net

- المليساء المعنقة:

تدعى أيضاً الليفوم الرخو أو الليفوم المعنق (الزنمات) وهي عبارة عن كتلة لحمية صغيرة معلقة بالجلد بسويقة رقيقة.

سطح الآفة مصطبغ أو بلون الجلد وهو غير منتظم.

تتوضع في الثنيات وخاصة تحت الإبطين

تعالج بالاستئصال بقطع السويقة.

أورام الأوعية الدموية
Tumors of blood vessels

منها الحميدة مثل الوعاؤومات سواء الولادية أو المكتسبة، ومنها الخبيثة مثل غرن كابوزي.

الحبيبوم المقيح Granuloma pyogenicum:

عقيدة وعاؤومية شعرية بلون أحمر.

تتطور بسرعة، وتنزف بسرعة.

شائعة خاصة بعد الرضوح.

- **سريرياً:**

تشكلات حليمومية أو كروية الشكل تصل حتى 10ملم،ذات لون أحمر لامع أو مزرق

يتوضع خاصة على الشفتان، الوجه، الأصابع، الأغشية المخاطية للفم.

جامعة المنارة
MANARA UNIVERSITY

http://dermis.net

http://dermis.net

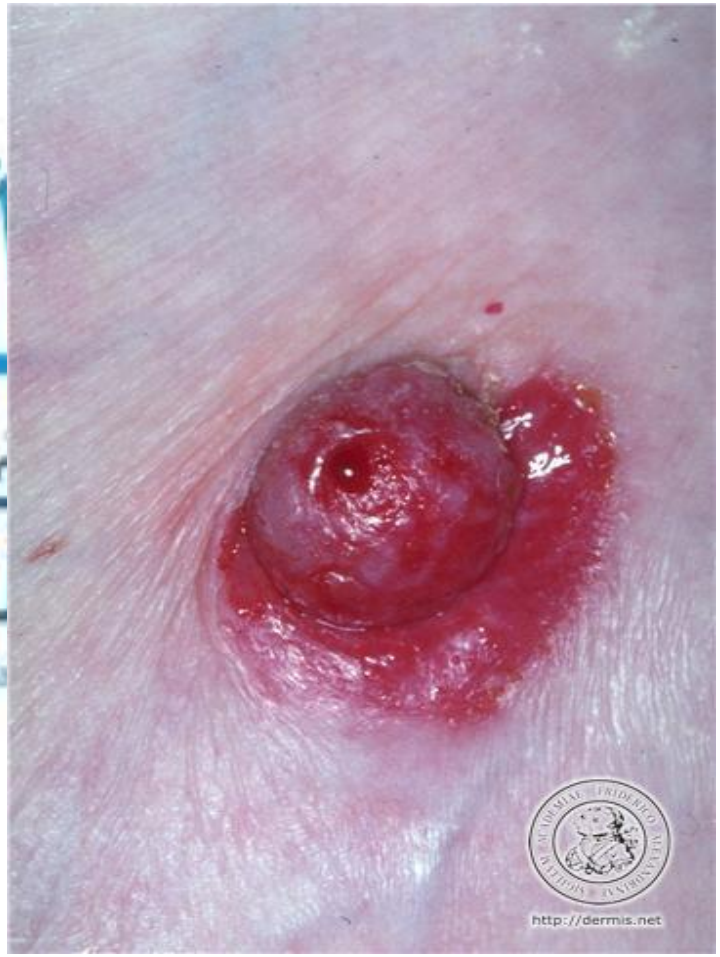
http://dermis.net

- **المعالجة:**

الاستئصال مع إزالة كامل السويقة (وإلا حدث النكس) ومن ثم التخثير.