جامعة المنارة
كلية طب الأسنان
قسم التشريح المرضي و النسج
عملي النسج العام

جهاز الدوران و اللمف
circulatory and lymphatic tissues

د. علي جوني

شريان متوسط (medium) muscular artery artery:

يتألف من ثلاث طبقات

داخلية تسمى القميص الباطن مبطنة بخلايا رصفية بسيطة ،

والطبقة المتوسطة تسمى القميص المتوسط غنية بالألياف العضلية الملساء بنسبة كبيرة مع بعض الألياف المرنة لذلك تسمى هذه الشرايين أحياناً بالشرايين العضلية ،

والطبقة الخارجية تسمى القميص الظاهر مكونة من نسيج ضام رخو يحوي الأوعية المغذية والأعصاب.

جامعة المنارة MANARA UNIVERSITY

مقطع فى شريان متوسط (شريان عضلى) medium artery

١- القميص الباطن tunica intima مبطن بظهارة بسيطة رصفية

٢- القميص المتوسط tunica media غنية بالألياف العضلية الملساء بنسبة كبيرة مع بعض الألياف المرنة لذلك تسمى هذه الشرايين أحياناً بالشرايين العضلية

٣- القميص الظاهر tunica adventitia تتألف من نسيج ضام رخو

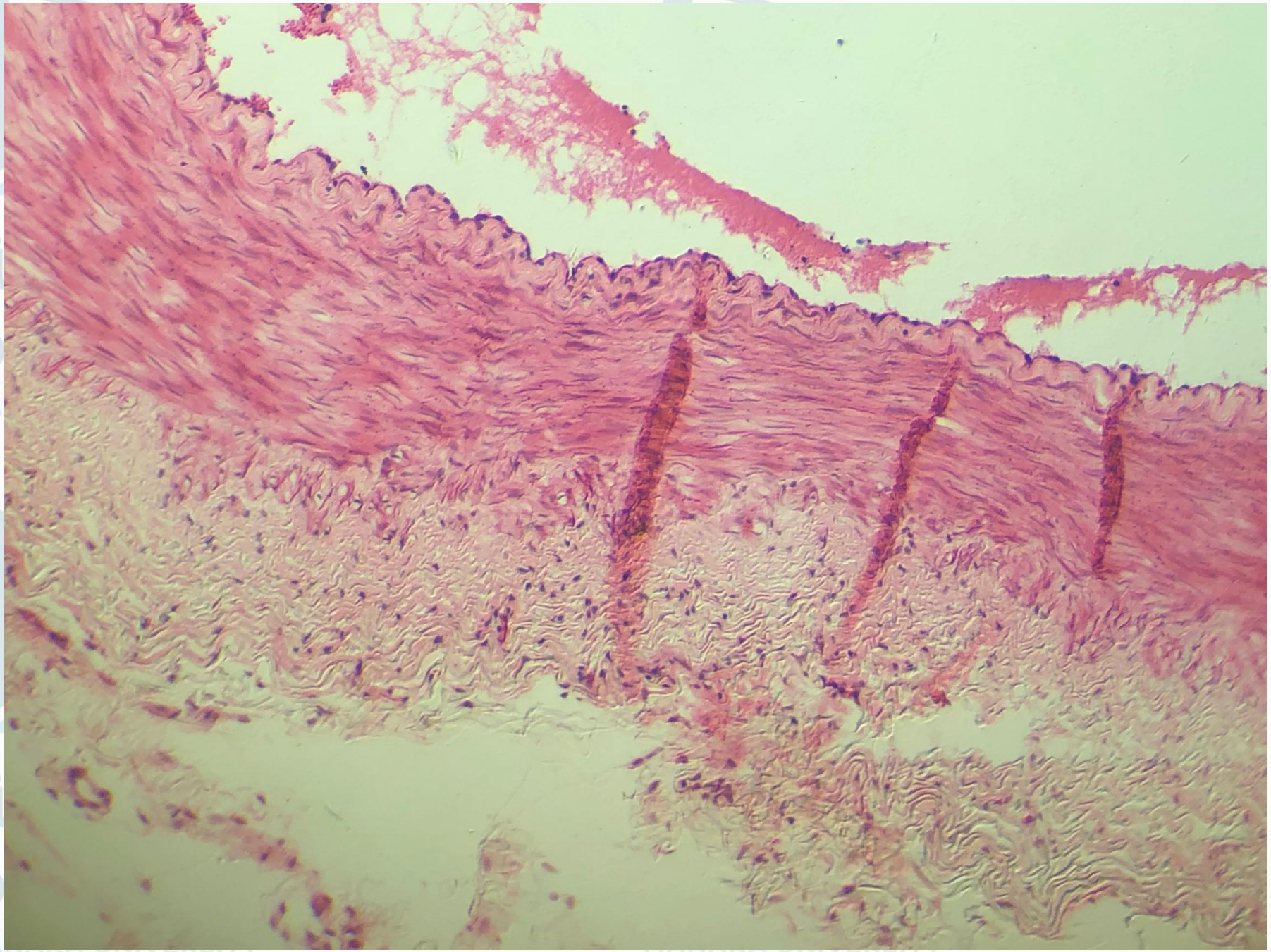

مقطع في شريان متوسط بالتكبير x60
انظر المسميات و الشرح في الشكل
في الصفحة السابقة

جامعة المنارة
MANARA UNIVERSITY

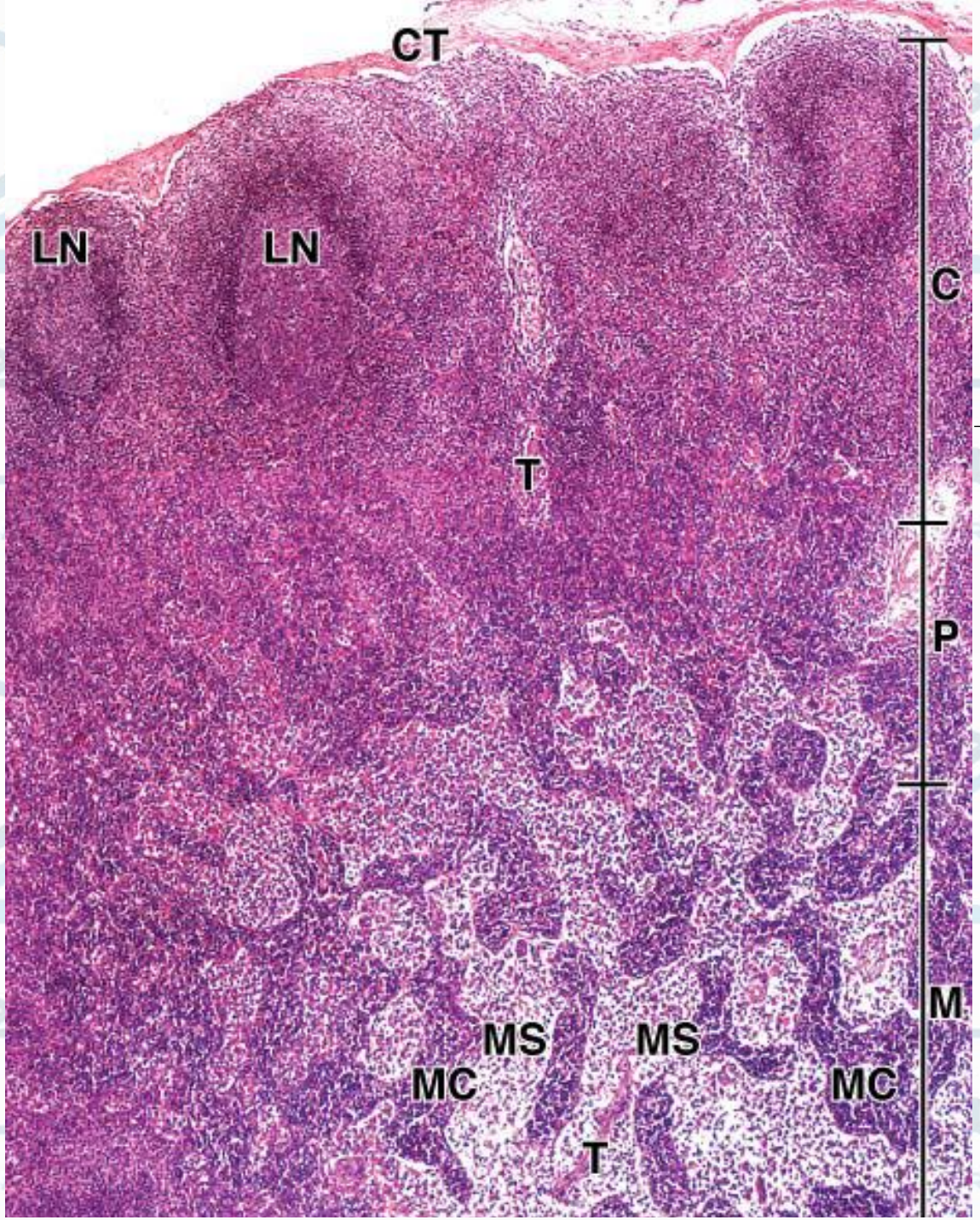

العقدة اللمفية lymph node

تحيط بها محفظة من نسيج ضام ترسل حزم ضامة ترابيقية

تحوي حزم وعائية إلى داخل العقدة اللمفية

تتألف من ثلاث مناطق متمايزة نسيجياً

المنطقة القشرية cortex

المنطقة المجاورة للقشر paracortex

اللب medulla

مقطع في عقدة لمفية حيث يمكن مشاهدة

- **C القشر cortex** يمكن مشاهدة الأجربة اللمفاوية الثانوية (العقيدات اللمفاوية LN) يتألف الجراب اللمفاوي **بمعظمه** من خلايا لمفاوية بائية
- **P مجاور القشر Paracortex** تتماهي مع منطقة القشر و اللب و تتألف من خلايا لمفاوية تائية
- **M اللب medulla**
- Medulla Cords MC الحبال اللبية تتألف من خلايا لمفاوية بائية و تائية و خلايا بلازمية
- Medulla sinuses MS الجيوب اللبية

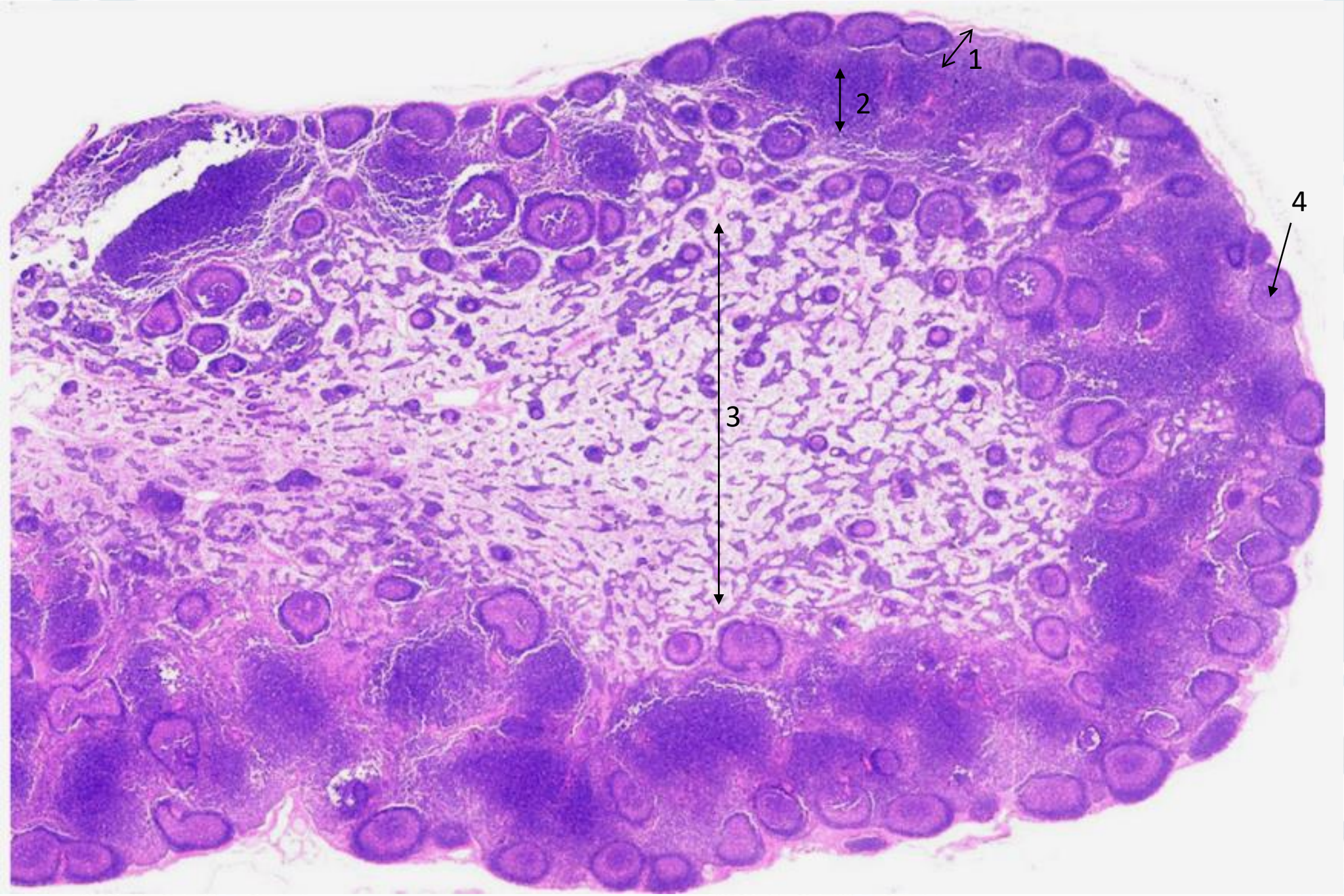

مقطع في عقدة لمفية حيث يمكن مشاهدة

١- منطقة القشر التي تحوي أجربة لمفاوية

٢- المنطقة المجاورة للقشر

٣- المنطقة اللبية التي تحوي جيوب وريدية و حبال لبية

٤- جراب لمفاوي

جامعة المنارة
NARA UNIVERSITY

الطحال spleen:

أكبر الأعضاء اللمفاوية يتكون من اللب white pulp الأبيض واللب الأحمر red pulp ، يتألف اللب الأبيض من تجمع الخلايا اللمفاوية (ت) T lymphocytes وعدد أقل من الخلايا اللمفاوية (ب) B lymphocytes، أما اللب الأحمر فيتكون من مزيج من خلايا لمفاوية مع بالعات وخلايا بلازمية مع عدد كبير من الجيوب الوريدية مما يعطيها اللون الأحمر ، تتوضع الخلايا اللمفاوية بين الجيوب الوريدية بشكل حبال تسمى الحبال الطحالية splenic cords أو حبال بيلروث Billorth cords.

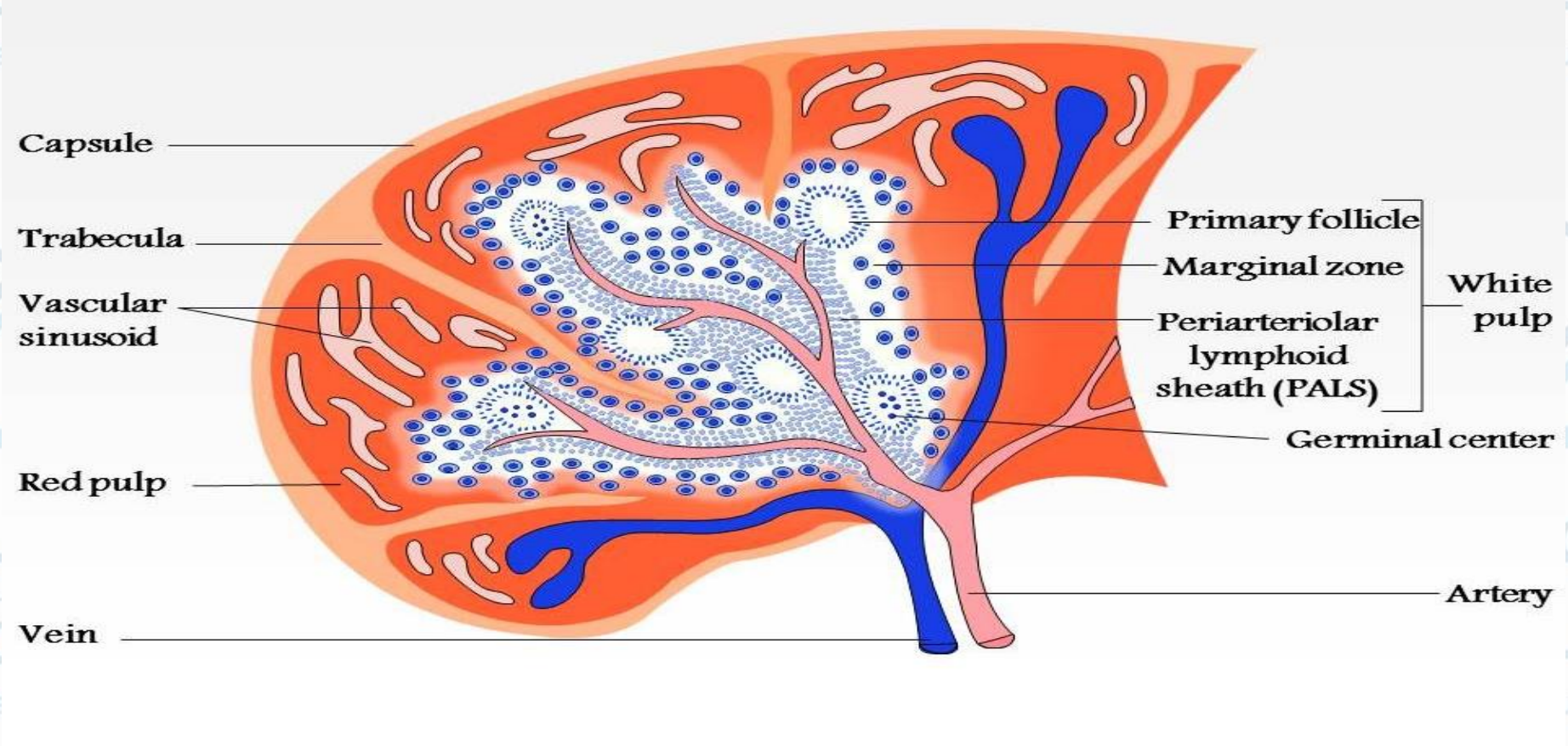

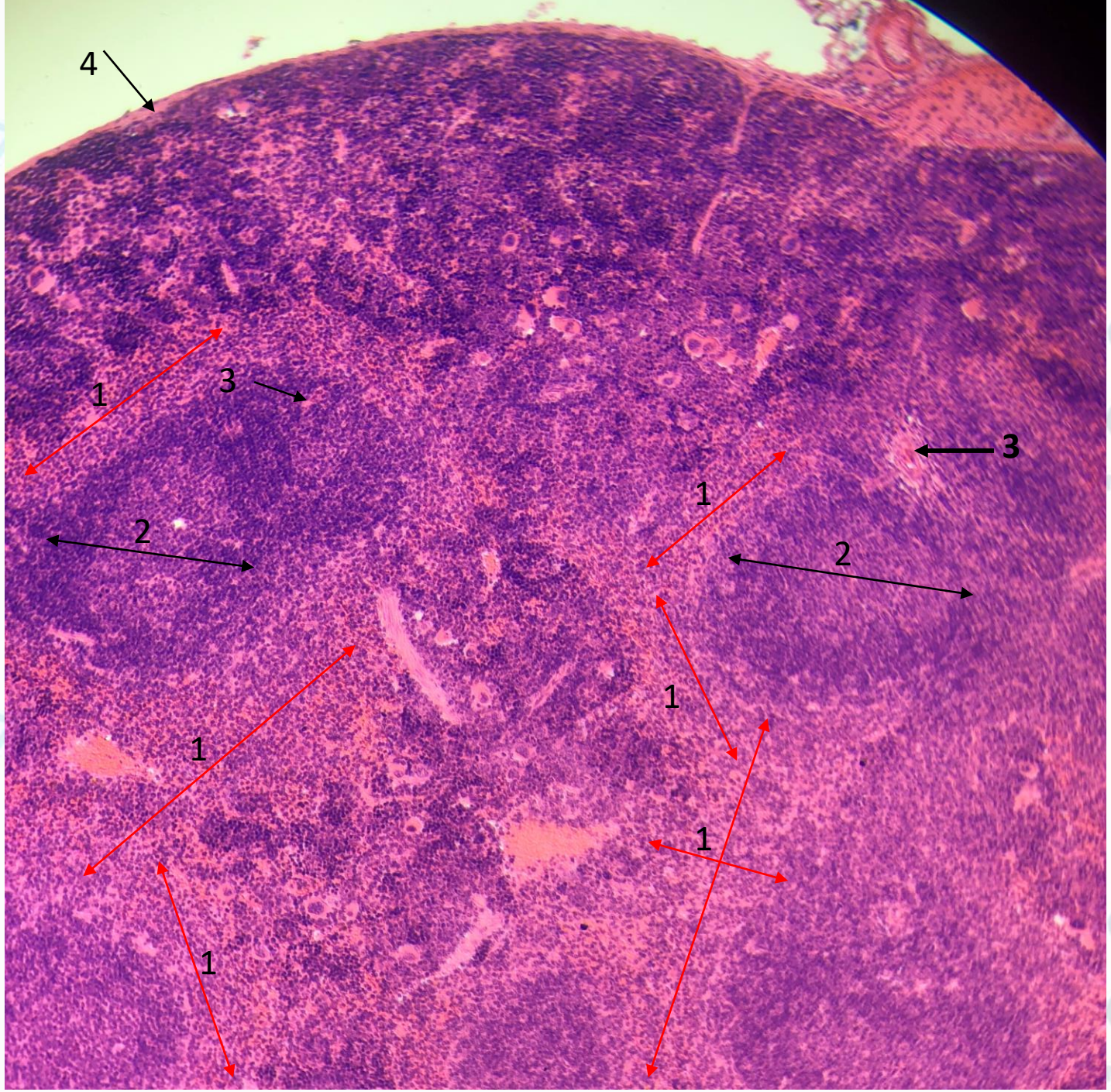

مقطع في الطحال حيث يمكن مشاهدة

١- مناطق اللب الأحمر (الأسهم الحمراء) التي تتألف من أشباه الجيوب الوريدية و حولها الحبال الطحالية لبيرلوث

٢- اللب الأبيض يتألف من الصفيحة اللمفاوية حول شرينية و جريبات لمفاوية طحالية

٣- الشرين المركزي central arteriol و حوله الصفيحة اللمفاوية حول شرينية periarteriolar lymphoid sheet

٤- محفظة الطحال capsule تتألف من نسيج ضام ترسل حجب ضامة تسمى الترابيق trabecula

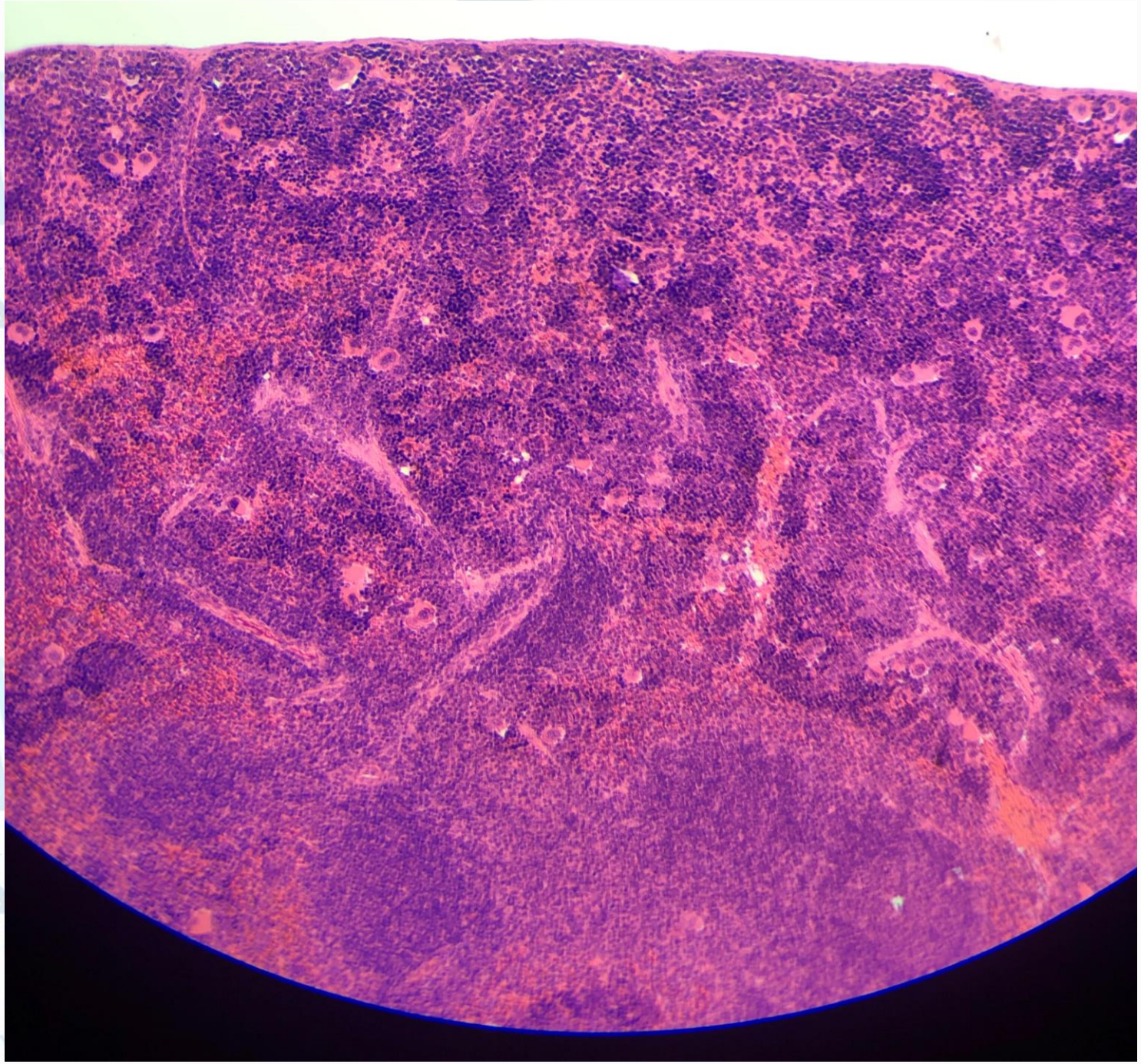

مقطع في الطحال
انظر المسميات و الشرح في
الشكل في الصفحة السابقة

جامعة المنارة
MANARA UNIVERSITY

التيموس thymus :

عضو لمفاوي متوضع في منطقة المنصف في الصدر ، تحاط بمحفظة من نسيج ضام تمتد منها حجب تقسم التيموس إلى عدة فصوص ، يظهر كل فص **منطقة القشر** cortex التي تحوي عدد كبير من الخلايا الأرومة اللمفاوية التائية T lymphoblasts أو خلايا تيموسية thymocytes ، بالعات و بعض خلايا ظهارية تيموسية thymic epithelial cells ، **منطقة اللب** كثافة الخلايا فيها أقل وهي عبارة عن مزيج من خلايا لمفاوية تائية وبالعات وبعض الخلايا التيموسية الظهارية التي تتوضع بشكل تجمعات تسمى أجسام هاسال. Hassall s corpuscles .

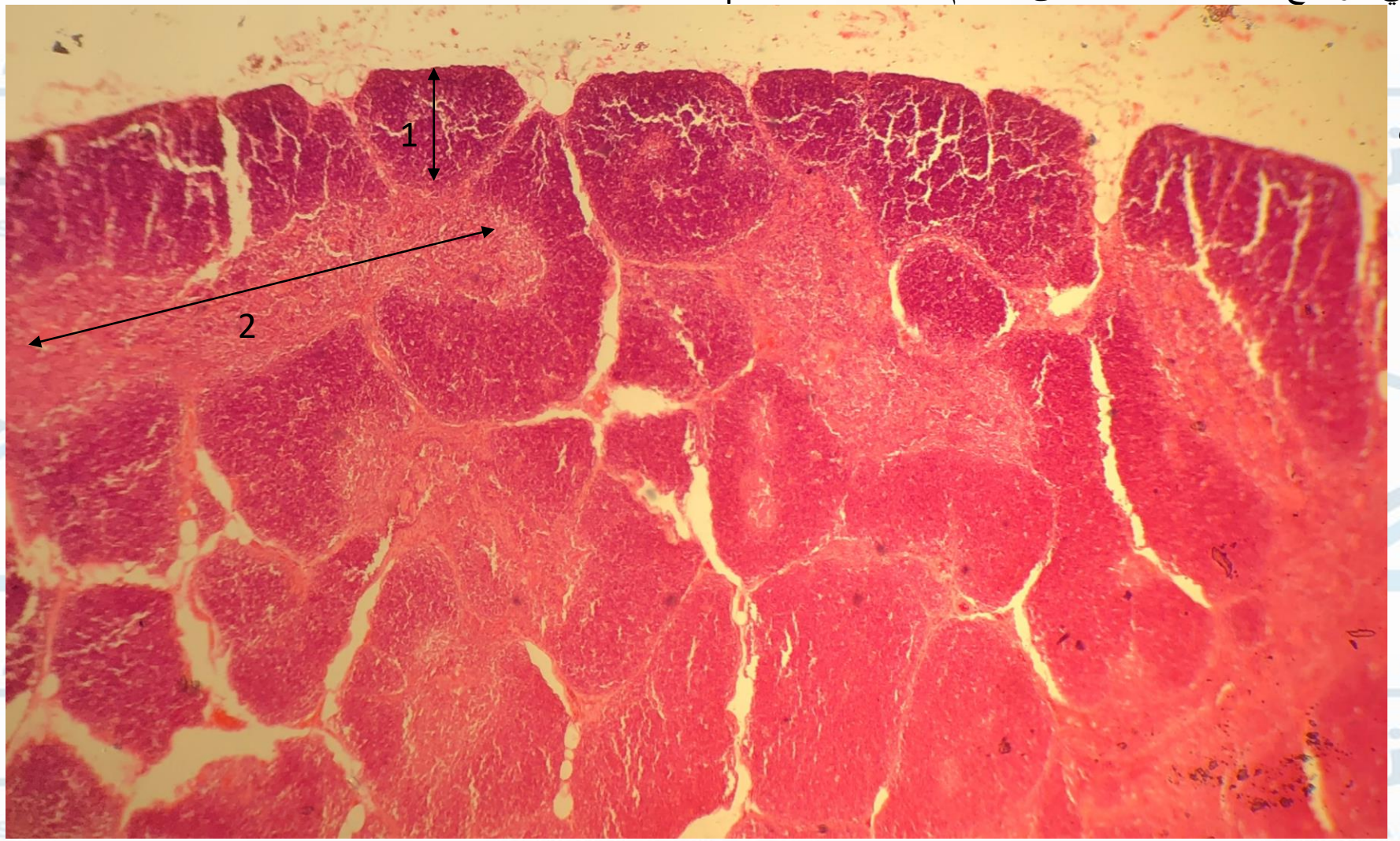

مقطع في التيموس حيث يمكن مشاهدة العديد من الفصيصات التيموسية التي تتألف من منطقتين متمايزتين نسيجياً

١- منطقة القشر

٢- منطقة اللب

منطقة القشر تحوي عدد كبير من خلايا الأرومة اللمفاوية التائية

منطقة اللب كثافة الخلايا أقل

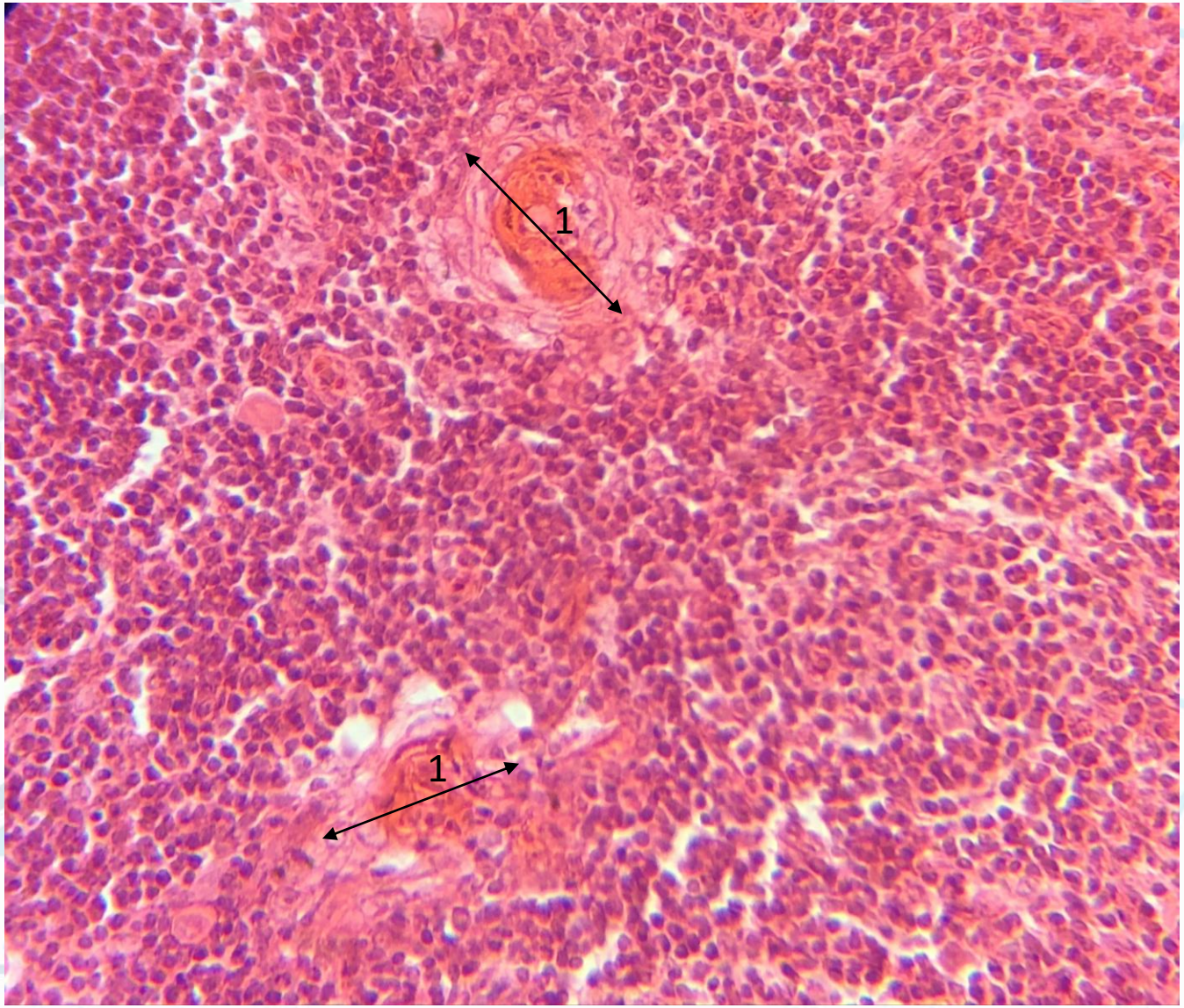

مقطع بالتكبير ×٦٠ يظهر منطقة اللب في التيموس حيث نشاهد

١- أجسام هاسال Hassal’s corpuscle خلايا بشروية تيموسية متوضعة مركزيا بالنسبة لبعضها تحوي خيوط الكيراتين و في بعض الأحيان تتكلس

٢- خلايا لمفاوية تائية عديدة في المقطع النسيجي المجاور

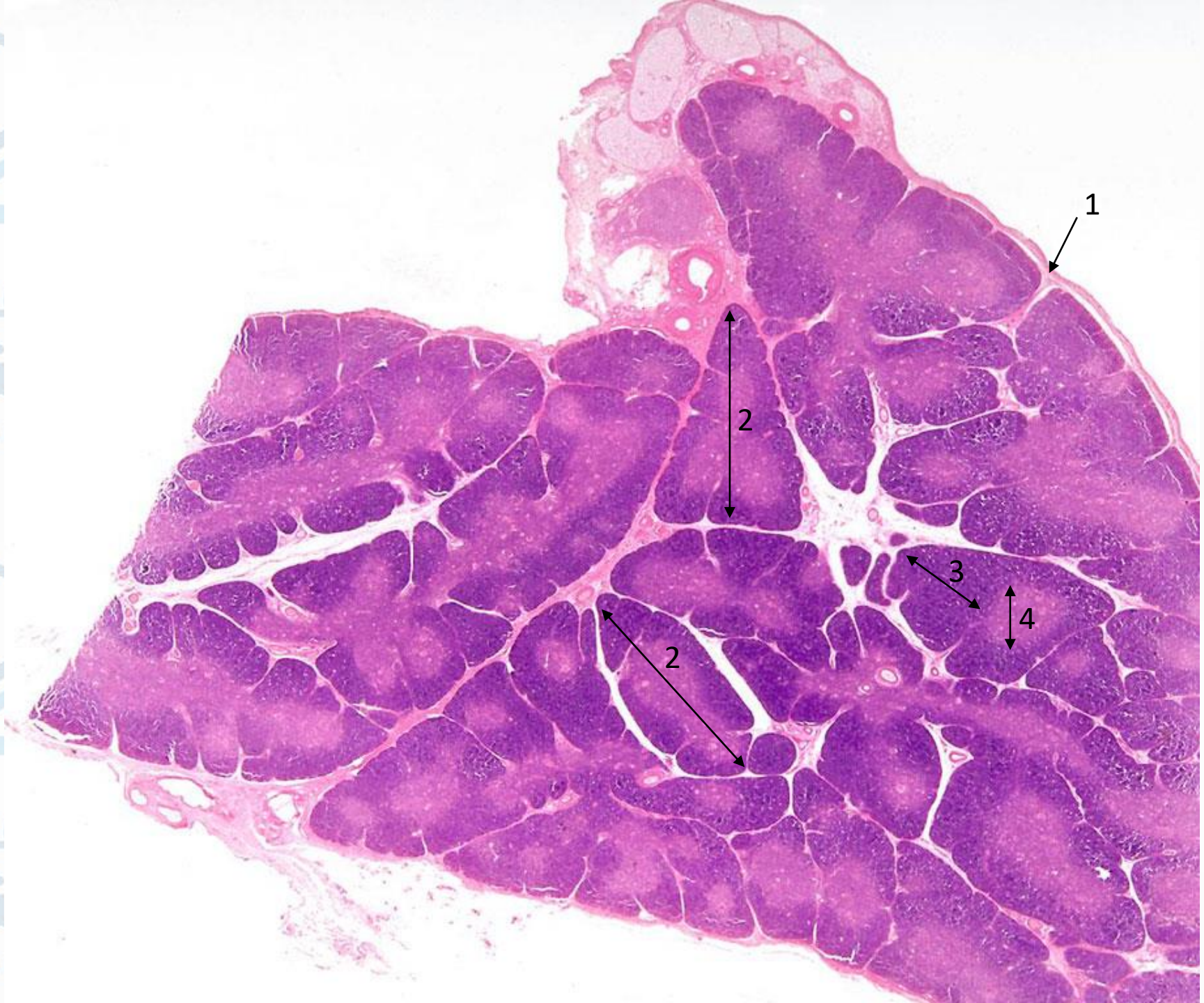

مقطع في التيموس حيث يمكن مشاهدة
١- المحفظة التيموسية التي تتألف من
نسيج ضام التي ترسل حجباً ضامة
تسمي الترابيق التي تفصل التيموس إلى
مجموعة من الفصيصات
٢- فصيصات تيموسية
كل فصيص يتألف من
٣- منطقة القشر
٤- منطقة اللب

المراجع

Junqeiras basic histology
محضرات قسم النسج في كلية طب الأسنان جامعة المنارة