المحاضرة الثانية

الأذيات الخلوية (2-3)

https://manara.edu.sy/

تتمة الجزء الثاني من محاضرة الاذية الحلوية

وتضم: Intracellular Accumulation الآفات الاندخالية الخلوية

- **تراكم الليبيدات أو الشحوم في الخلايا البرانشيمية Steatosis (الاستحالة الشحمية)**

اضطراب استقلاب الشحوم يؤدي لظهور قطيرات شحمية في سيتوبلازما الخلايا البرانشيمية التي لا تحوي شحوم في الحالة الطبيعية مثل الخلايا الكبدية, خلايا الانابيب البولية, خلايا العضلة القلبية وخلايا العضلات المخططة.

- **الآلية المرضية لاستقلاب الشحوم في الكبد:**

تنقل الشحوم من جهاز الهضم ومن المخازن الشحمية إلى الخلايا الكبدية على شكل حموض دسمة حرة كذلك فان الخلية الكبدية تصنع الشحوم أيضا من الكربوهيدرات. جزء بسيط من الحموض الدسمة يستعمل في الخلية الكبدية لإنتاج الطاقة والجزء الأكبر يتحول إلى غليسيريدات ثلاثية التي ترتبط مع بروتين خاص يسمى أبوبروتين ثم تطرح من الخلية الكبدية إلى الدم على شكل ليبوبروتينات .

اضطراب استقلاب الشحوم يمكن أن يحدث بإحدى هذه الاليات:

- زيادة الوارد من الحموض الدسمة الحرة إلى الخلية الكبدية وذلك عند زيادة تناولها أو عند زيادة تحررها من المخازن الشحمية .
- زيادة تصنيع الشحوم من الكربوهيدرات .
- قلة استخدام الشحوم من قبل الخلية الكبدية لانتاج الطاقة.
- عدم قدرة الخلية الكبدية على طرح الغليسيريدات الثلاثية بسبب قصور في تصنيع الأبوبروتين أو الليبوبروتين.

الوصف العياني: الكبد المكتظ بالشحوم يكون متضخم بلون فاتح مصفر وطري القوام.

الوصف المجهري: نشاهد فجوة كبيرة نيرة مملوءة بالشحم تشغل كل الخلية الكبدية دافعة النواة نحو المحيط وهكذا تأخذ الخلية الكبدية شكل الخلية الشحمية.

مظهر عياني لتنكس شحمي في الكبد

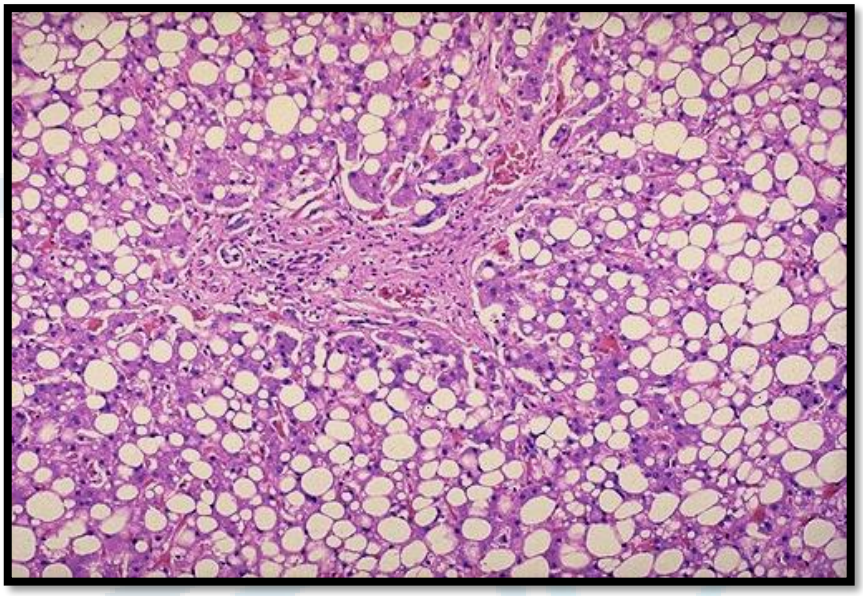

مظهر نسيجي لتنكس شحمي في الكبد

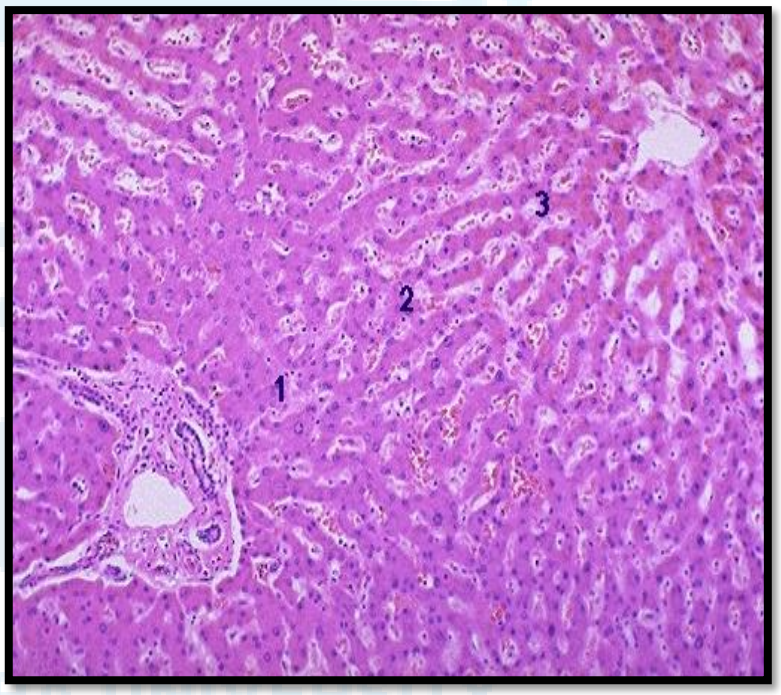

مظهر طبيعي للكبد نسيجيا

تراكم البروتينات (الاستحالة البروتينية):

تراكم البروتينات ويلاحظ في سيتوبلازما خلايا الأنابيب المعوجة القريبة في الكلية حيث تتظاهر ببيلة بروتينية وكذلك الخلايا المصورية التي تعمل على تركيب كميات كبيرة من الغلوبيولينات المناعية حيث تظهر فيها بشكل قطيرات هيالينية متجانسة تسمى أجسام روسل وفي سيتوبلازما الخلايا الكبدية عند الكحوليين يتراكم البروتين بشكل حبيبات أو شرائط محبة للايوزين تسمى جسيمات مالوري .

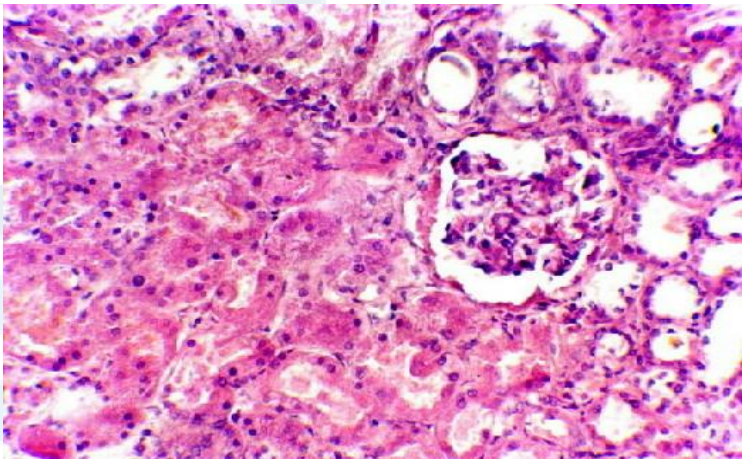

1-11 تنكس بروتيني في الكلية

Glycogenتراكم الغليكوجين:

الغليكوجين يوجد في الحالة الطبيعية في أغلب الخلايا خاصة العضلية والكبدية. عند المرضى المصابين باضطراب استقلاب الغليكوجين (السكري) يلاحظ تراكمه بكميات كبيرة في الخلايا الكبدية والخلايا الأنبوبية الكلوية وكذلك يظهر تراكم الغليكوجين ضمن الخلايا في مجموعة أمراض وراثية تسمى أمراض الاكتظاظ بالغليكوجين Glycogen Storage Disease وهي اضطرابات استقلابية ولادية يحصل فيها تراكم لكميات كبيرة من مستقلبات غير طبيعية للغليكوجين في سيتوبلازما الخلية حيث إن الخلل الاستقلابي يعود لفقدان انزيم حال وهذا يؤدي لتراكم مواد استقلابية غير قابلة للانحلال في ليزوزومات الخلية وفي أغلب الحالات تصاب خلايا العضلة القلبية والعضلات الهيكلية والخلايا الكبدية وخلايا الأنابيب الكلوية.

مجهريا : يظهر الغليكوجين بشكل حبيبات نيرة في سيتوبلازما الخلية حيث تصبح السيتوبلازما نيرة والخلايا منتفخة.

Complex Lipide and Carbohydrate- تراكم الليبيدات المعقدة والكاربوهيدرات

وهي مجموعة أمراض وراثية تتميز بوجود عيب في الأنزيمات الخاصة باستقلاب الدسم ينجم عنه مستقلبات ليبيدية شاذة غير قابلة للانحلال ضمن خلايا أعضاء مختلفة وأشهر هذه الأمراض مرض غوشر Gaucher ويتميز بتراكم الغلوكوسيريبروزيدات الناتجة عن التحطم الفيزيولوجي للكريات الحمر والبيض بسبب عوز في انزيم غلوكوسيريبرزيداز حيث تتراكم هذه المستقلبات الشاذة في الدم بشكل جزيئات كبيرة تبتلع من قبل البالعات الموجودة في الكبد والطحال ونقي العظم واخذ هذه البالعات منظراً رغوياً تسمّى خلايا غوشر ويتظاهر المرض بضخامة كبد وطحال .

- تراكم عديدات السكاكر المخاطية:

إن عديدات السكاكر المخاطية هي المادة الأساسية للنسيج الضام وهي تتركب في مصورات الليف ويشترك في استقلابها عدة أنزيمات وغياب بعض هذه الأنزيمات يؤدي إلى تراكمها في الليزوزومات حيث تتراكم في الخلايا البالعة في الكبد والطحال وفي أرومات الليف والخلايا البطانية والعضلية الملساء للأوعية الدموية.

اضطراب استقلاب الكوليسترول :

من الأمثلة عليها :

- **العصيدة الشريانية Athernoma:**

هي مجموعة التغيرات التي تطرأ على الطبقة الباطنة للشريان وتشمل تراكم المواد الدسمة والسكاكر المعقدة ومنتجات الدم مع حدوث تليف وترسب مواد كلسية ويترافق مع كل هذا تبدلات في الطبقة المتوسطة للشريان .

الأسباب :

1. ارتفاع التوتر الشرياني .
2. ازدياد الكوليسترول في الدم .
3. الداء السكري .
4. الاستعداد الوراثي .
5. وهناك أسباب مساعدة كالبدانة والإرهاق العصبي .

التغيرات المجهرية :

1. المرحلة البدئية (الأولية):

تنكس مخاطي في الطبقة المبطنة للشريان وظهور خلايا رغوية البالعة للشحوم مع ارتكاس التهابي .

مخطط يوضح المرحلة البدئية :

مواد لا تستقلب ← اذية للخلية المبطنة للشريان (تنكس) ← افراز مواد مخاطية (عديدات سكاكر بروتينية) ← الانتقال إلى القميص المتوسط للشريان ← رد فعل التهابي مناعي ← الهضم من قبل الخلايا البالعة متحولةً إلى خلايا رغوية .

2. مرحلة العصيدة المتشكلة :

تتموت الخلايا الرغوية فتظهر بلورات الكوليسترول في النسج وتزداد كثافة الطبقة الباطنة للشريان , يحيط بهذه المنطقة من جهة الطبقة المتوسطة منطقة تليف غزير.

المخطط:

الخلايا الرغوية لاتستطيع هضم الكوليسترول ← تموّت الخلايا الرغوية وتفجر ما في داخلها ← انتشار الكوليسترول وتحوله من شكل منحل إلى شكل غير منحل نتيجة تغير ← PH تصبح بلورات الكوليسترول مثل الأبر ويتشكل نسيج ليفي غزير .

3. مرحلة الاختلاطات :

- تشكل أمهات الدم .
- تشكل الخثرات .
- ترسب مواد كلسية .
- تقرح العصبون .

الإنذار:

تؤدي للوفاة في العديد من الحالات والإنذار سيء بشكل عام ولكن حسب السبب , قد يحدث تمزق أمهات دم ومن ثمَّ، يحدث نزف قاتل أو تشكل خثرات وبالتالي يتشكل صمام يغلق بعض أو احد الشرايين الهامة .

اضطراب استقلاب الكالسيوم:

1. التكلس الاستحالي :

- هو توضع لأملاح الكلس ضمن مناطق محددة من النسج الرخوة إذاً هو موضع وليس معمماً.
- يعدُّ من أكثر أنواع التكلس المرضي حدوثاً .
- يشاهد في المناطق المتموتة والمصابة بتحولات استحالية عميقة كالتموت الجبني (يشبه الجبنة) في السل .
- يشاهد في بعض مناطق الإحتشاءات والخثرات وفي جدران الوعية الدموية في داء تصلب الشرايين وفي بعض الأورام .
- لا يترافق بارتفاع نسبة الكالسيوم في الدم لأنه موضع وليس معمماً .
- يبدو أن آلية حدوثه تتعلق بدرجة حموضة النسيج المتأذي حيث تؤدي زيادة القلوية إلى عدم بقاء الكلس منحلا في السائل النسيجي وتوضعه على شكل راسب .
- وتقول إحدى الفرضيات إن تراكم خميرة الفوسفاتاز في المناطق المتموتة يدفع إلى ترسب املاح الكلس.
- التبقعات في الصورة الشعاعية هي إمّا انتقال الورم وإمّا انتان متكرر نتيجة ترسب لأملاح الكلس.
- إن الأورام الخبيثة في الفم تعطي انتقالات للرئتين والانتقالات هي التي تسبب الوفاة وليس الورم بحد ذاته .

2. التكلس الانتقالي :

- هو تشكل معمم للترسبات الكلسية في العضوية .
- حيث يتوضع الكلس في مناطق متعددة كالرئة والكلية وجدران الأوعية الدموية والغشاء المخاطي للمعدة وحتى العضلات .
- يظهر الفحص المجهري أن الكلس يمكن أن يتوضع خارج الخلايا وداخل الخلايا ضمن الجسيمات الحالة والمصورات الحيوية.

❄ تحدث التكلسات الانتقالية بسبب اضطراب استقلاب أملاح الكالسيوم والفوسفور وزيادة الكلس في الدم وقد تكون هذه الزيادة ناتجة عن :

1. فرط نشاط مجأورات الدرق ممّا يؤدي لتحرير الكلس من العظام وانطلاقه إلى الدم .
2. زيادة فيتامين د تؤدي لزيادة امتصاص الكلس في الأمعاء.
3. الآفات المخربة للعظام كالكسور المفتتة والأورام ذات الاستعمارات المتعددة تترافق بارتفاع نسبة الكالسيوم بالدم .

تراكم الأصبغة

أولا: الأصبغة الخارجية:

وهي مواد كيميائية غير عضوية ملونة تدخل عن طريق جهاز التنفس, جهاز الهضم والجلد وتتراكم في البالعات النسيجية وأهمها:

- الغبار المستنشق مع الهواء الملوث يدخل جهاز التنفس ويبتلع من قبل البالعات الرئوية ويتراكم في النسيج A الرئوي بشكل حبيبات سوداء متوضعة ضمن البالعات النسيجية وضمن النسيج الخلالي وتسمى التغبر الرئويAnthracosis .

- الصباغ الرصاصي في التسمم المزمن بالرصاص عند عمال المصانع وعمال الصناعات الكيميائية ويتراكم B على شكل حبيبات في البالعات الموجودة في النسيج اللثوي مؤدية لتلون اللثة باللون الأسود.

- الوشم ويتم إدخال هذا الصباغ إلى الأدمة حيث يستقر في البالعات النسيجية.C

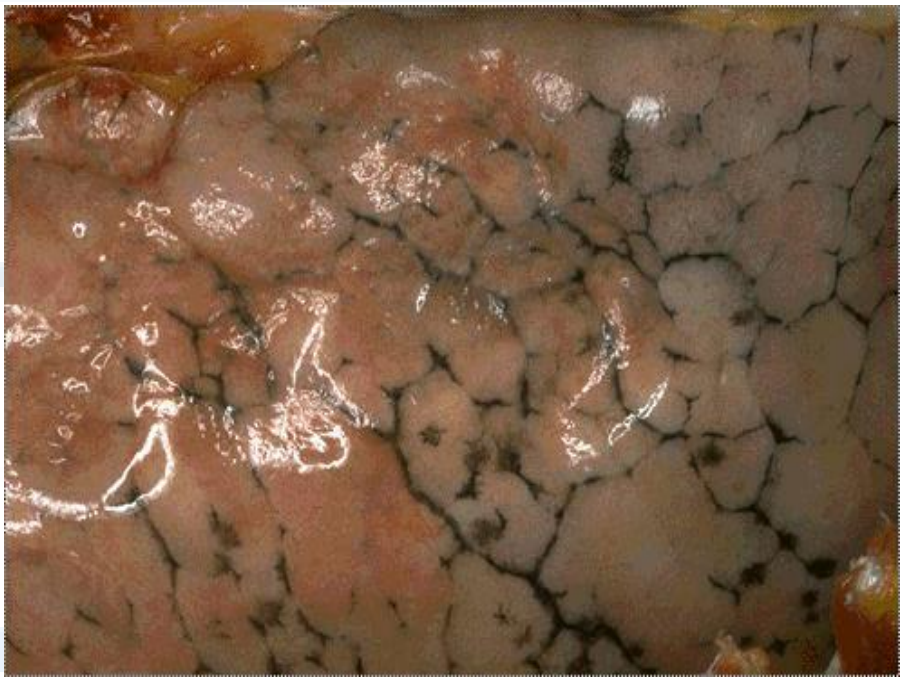

1-12 اندخال فحمي في الرئة

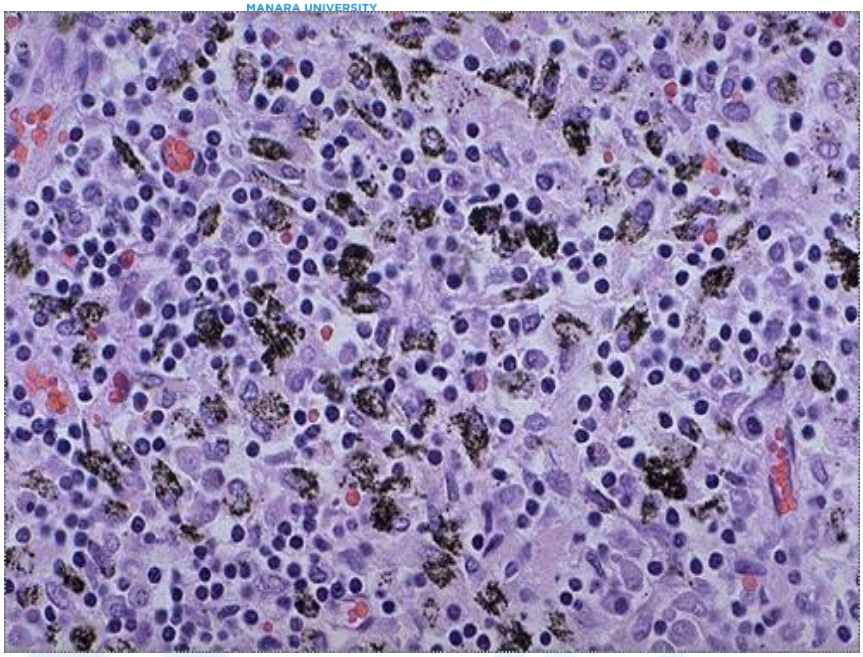

1-13 مظهر نسيجي لاندخال فحمي

ثانيا الأصبغة الداخلية:

1- الهيموسيدرين:

وهو صباغ مشتق من الهيموغلوبين ويشاهد في المجهر الضوئي بشكل حبيبات بلون بني فاتح أو ذهبي مخضر يتوضع في سيتوبلازما الخلايا والأنسجة وهو يظهر في كل الحالات التي يتم فيها ترسب كميات زائدة من الحديد في الخلايا والأنسجة.

- التراكم الهيموسيدريني الموضع: التراكم الموضع للحديد ويحصل في النزوف النسيجية- الاحتشاءات النزفية والركودة الوريدية المزمنة.

- التراكم الهيموسيدريني المعمم: ويحصل عند دخول كميات زائدة من الحديد إلى العضوية الذي يتوضع بشكل حبيبات صباغية في الخلايا البالعة والبرانشيمية لعدة أعضاء مثلا في حال تناول كميات زائدة من الحديد مع الطعام أو لهدف علاجي وفي حالات التحطم الزائد والمستمر للهيموغلوبين خاصة في حالات فقر الدم الانحلالي ونقل الدم المتكرر.

- الداء الهيموسيدريني الوراثي: ويحدث نتيجة لخلل وراثي في استقلاب الحديد ويتميز بزيادة امتصاص الحديد من الأمعاء ويكون حديد المصل مرتفعاً بشكل دائم ويتراكم في مختلف الأعضاء والأنسجة مؤدياً إلى تلف الخلايا وتشكل نسيج ليفي مكان الخلايا التالفة ومن ثمَّ، قصور في وظائف الأعضاء المصابة.

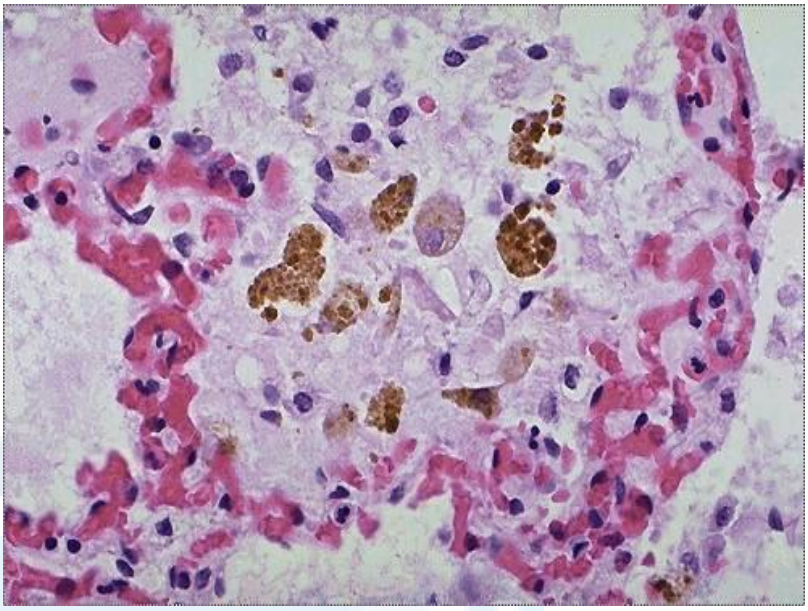

1-14 تصبغ هيمزيدريني ضمن الرئة (احتقان منفعل)

2- **البيليروبين**:

ويسمّى الصباغ الصفرأوي وهو ناتج طبيعي لاستقلاب الهيموغلوبين ضمن الخلايا البالعة في الطحال وخلايا كوبفر في الكبد وأن ارتفاع تركيز البيليروبين في المصورة الدموية يؤدي إلى تراكم الصباغ الصفرأوي في الجلد, صلبة العين, وفي الأعضاء الداخلية ويلونها بالأصفر المخضر وتسمّى الحالة باليرقان.

<u>مجهرياً</u>: يشاهد الصباغ الصفرأوي في الخلايا الكبدية بشكل حبيبات صغيرة صفراء مخضرة أو سوداء أحيانا ويتوضع في لمعة الأقنية الصفرأوية وكذلك في الخلايا البالعة في أدمة الجلد وفي الكليتين على شكل حبيبات في هيولى الخلايا الأنبوبية وبشكل اسطوانات في لمعة الأنابيب.

يمكن تمييز الحالات الآتية من اليرقانات حسب آلية زيادة كمية البيليروبين:

اليرقان الانحلالي: وناتج عن زيادة كمية البيليروبين غي المرتبط في الدم بسبب التحطم الزائد للكريات الحمر الناتج عن آفات الدم الانحلالية.

اليرقان الانسدادي: ويعود لعائق في طريق تحرير البيليروبين المرتبط من الكبد إلى الأمعاء بسبب وجود عائق في الطرق الصفرأوية وقد يكون الانسداد خارج كبدي مثل حصاة مرارية أو أورام الطرق الصفرأوية أو يكون الانسداد داخل كبدي مثل التهاب الطرق الصفرأوية.

يرقان الخلية الكبدية: ويحصل عند حوث أذية للخلية الكبدية (التهاب الكبد الفيروسي الحاد, تشمع الكبد, أذيات دوائية أو سمية) حيث ينتج عن ذلك تعطل ربط البيليروبين بحمض الغلوكورونيل وتتعطل عملية طرحه من الكبد إلى الأمعاء

C (الميلانين) صباغ القتامين -Melanin P. : وهو عبارة عن صباغ مسود يصنع في الميلانوسيت التي تتواجد في الجلد والأجربة الشعرية وشبكية العين والسحايا ولب الكظر والنويات السوداء في الدماغ ويحرض تصنيع الميلانين بواسطة الأشعة فوق البنفسجية ويضبط من قبل الكظر والنخامى وأن زيادة افراز الحاثة النخامية من النخامى كما في داء أديسون يؤدي إلى فرط تصنع جلدي . ACTHالكظرية

وكذلك فان صباغ الميلانين يزداد في بعض حالات الأورام :الوحمات الصباغية والميلانوما الخبيثة وفي بعض الحالات يحدث قصور معمم في تصنيع الميلانين تسمّى حالة النصوع أو يحدث قصورا موضعا كما في مرض البهاق.

D صباغ الليبوفوشين -Lipofusin : وهو صباغ بني مصفر مكون من بروتينات وليبيدات صعبة الانحلال في الماء ويبدو مجهرياً بشكل حبيبات بنية مصفرة في الخلايا الكبدية وخلايا العضلة القلبية وهي عبارة عن جسيمات ناتجة عن البلعمة الذاتية لأجزاء خلوية ذاتية ويزداد تراكم هذا الصباغ مع تقدم العمر وتبدو الأعضاء المصابة بنية اللون وضامرة وتسمّى الحالة الضمور البني.

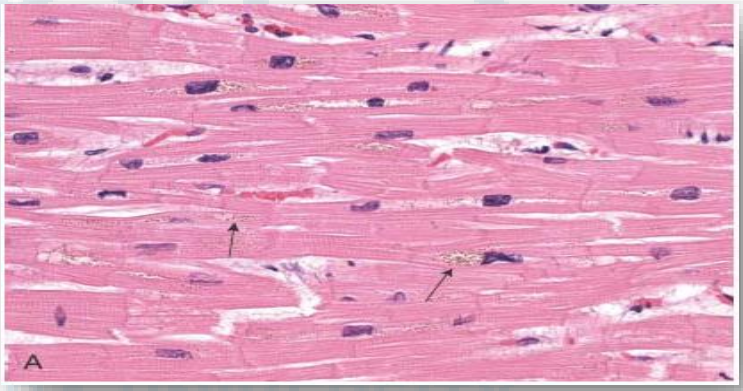

حبيبات الليبوفوشن ضمن نسيج عضلة قلبية

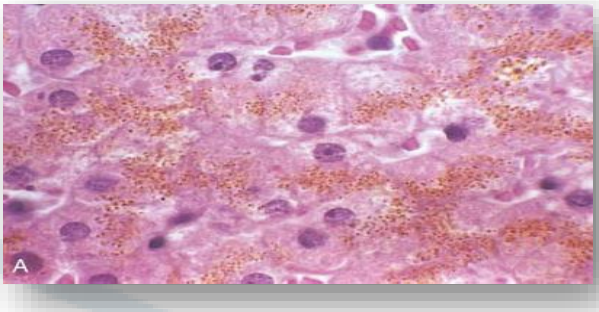

هيموزدرين ضمن الكبد

اندخال فحمي ضمن الرئة

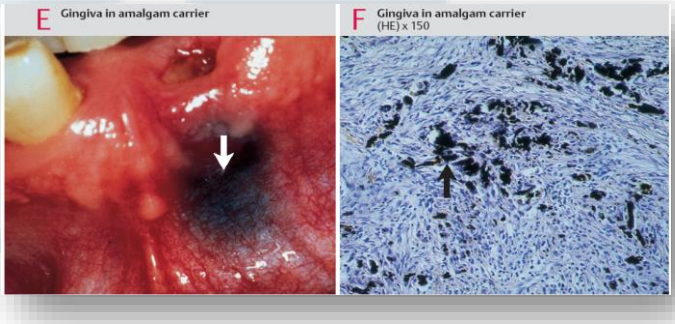

اندخال ذرات الاملغم ضمن النسيج اللثوي

الجزء الثالث من المحاضرة

اضطرابات المادة الخلالية للنسيج الضام المادة بين الخلايا للنسيج الضام مؤلفة من ألياف كولاجينية وألياف مرنة وألياف شبكية متوضعة وسط مادة أساسية من البروتيوغليكان

1- اضطراب استقلاب الكولاجين:

وهو زيادة كثافة الكولاجين في النسيج sclerosis أو التصلب Fibrosis يؤدي زيادة الكولاجين إلى التليف الضام والخلايا التي تصنع الكولاجين هي أرومات الليف والعضو المصاب بالتليف يكون ضامراً ومتصلباً وأهم اشكال التليف هي:

التليف المعوض يحدث في المراحل الأخيرة من الالتهاب المزمن الذي يحصل فيه تخرب الخلايا البرانشيمية ليتشكل نسيج حبيبي التهابي يتطور إلى ندبة ليفية تملأ مكان التخرب مثال التهاب البنكرياس المزمن المصلب وأمراض الرئة التليفية المزمنة وتشمع الكبد الاالتهابي المنشأ.

التليف الخلالي حيث تزداد كمية الكولاجين في المسافات بين الشعيرات الدموية والخلايا البرانشيمية ويشاهد في الأعضاء المصابة بنقص الأكسجين المزمن مثل مرض نقص التروية القلبية المزمن الذي يؤدي لحدوث تليف في الكبد والرئتين.

التليف الركودي ويحصل في الأعضاء المعرضة لركودة وريدية مزمنة.

التراكمات في المسافات الخلالية:

أولا: تراكم المواد العضوية:

تراكم البروتين: تتراكم البروتينات ضمن المسافات الخلالية بين الخلايا في الحالات الآتية:

Fibrinoid - الفيبرينوئيد (التنكس نظير الفيبريني)

وهو مصطلح شكلي لمادة متجانسة عديمة البنية تتوضع خارج الخلايا في حالات مرضية معينة لها ميل للملونات الحامضية وتتركب من أنواع مختلفة من البروتينات ونجدها في الامراض المناعية المختلفة حيث تخرج المعقدات المناعية من الدوران الدموي إلى النسيج الضام الخلالي وتترسب بين الخلايا في الأدمة الجلدية وفي جدر الأوعية الدموية وكذلك نجد ترسب للفيبرينوئيد نتيجة رشح للبروتينات البلازمية في حال ارتفاع التوتر الشرياني الخبيث حيث تتحول جدر الشرايين المصابة إلى مادة متجانسة عدية البنية محبة للحمض وكذلك هناك الفيبرينوئيد الناتج من النخر البؤري للمخاطيات كما في قعر القرحات الهضمية.

: وهو مادة متجانسة شفافة محبة للملونات الحمضية مكونة من مزيج من البروتينات **Hyalin- الهيالين B** والليبيدات وقليل من الكربوهيدرات تترسب في النسيج الضام بين الألياف الكولاجينية ونجدها في الندب وفي الدسامات القلبية المتليفة وكذلك هناك الهيالين الوعائي حيث تترسب المادة تحت بطانة الأوعية الدموية خاضة في الشرينات الكبية في الكلية في حال ارتفاع التوتر الشرياني الحميد والداء السكري وكذلك هناك تراكم داخل خلوي للهيالين.

: وهو مادة برتينية شاذة تتوضع بين الخلايا في أعضاء وأنسجة مختلفة وهي مادة **Amyloid- نظير النشاء C** متجانسة نصف شفافة ذات لون وردي محمر متوضعة بين الخلايا وهناك الأمراض النشوانية الجهازية المعممة والموضعة وتبدو الأعضاء المصابة عيانياً متضخمة وشاحبة وذات قوام يشبه الشمع ومجهرياً تبدو المادة النشوانية المتجانسة متوضعة خارج الخلايا وتأخذ اللون الأحمر عند التلوين بملون أحمر الكونغو وتضغط المادة النشوانية المتراكمة على الخلايا البرانشيمية وتؤدي لضمورها.

ثانيا: تراكم المواد غير العضوية وأهم هذه المواد هي الأملاح الكلسية والبولة:

- **تراكم الأملاح الكلسية** وتحصل بآليتين حيث تترسب الأملاح الكلسية في مكان الأنسجة المتخربة والميتة) أو تكون نتيجة لاضطراب في استقلاب Dystrophic Calcification(الاستحالة الكلسية أو التكلس الاستحالي) ويبدو مجهرياً Metastatic Calcificationالكالسيوم المترافقة مع فرط كلس الدم ويسمّى التكلس الانتقالي (على شكل حبيبات ناعمة أو شرائح كثيفة داخل أو خارج الخلايا محبة للملونات الاساسية بشدة.

- **تراكم حمض البول (النقرس)**: وينجم عن وجود اضطراب في استقلاب حمض البول ينتج عنه فرط حمض البول بالدم وتراكمه بشكل بلورات في أنسجة مختلفة مثل الغضاريف المفصلية, غضروف الأذن, الأنسجة الضامة حول المفاصل وفي الكليتين وتظهر على شكل بقع بيضاء طباشيرية المظهر محاطة بارتكاس التهابي حاد يشفى بسرعة وتكرار نوب الالتهاب يؤدي لالتهاب مفاصل مزمن مخرب وتتشكل عقيدات مميزة لهذا المرض.

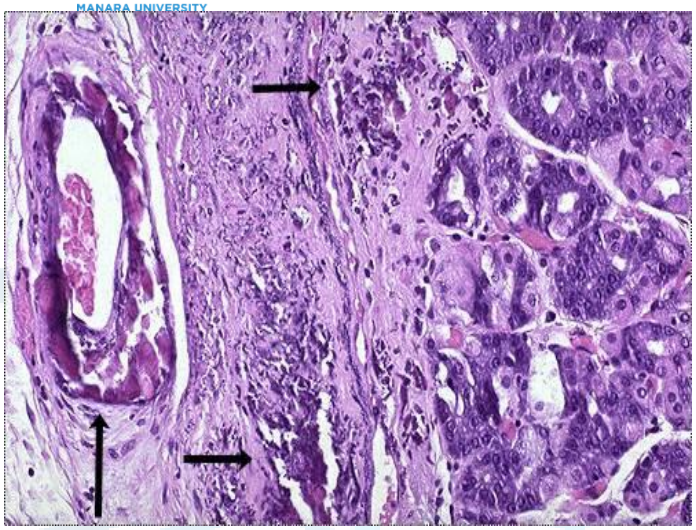

تراكم الاملاح الكلسية

Cell Death الموت الخلوي

Apoptosis: أولا: الموت الخلوي المبرمج

ويشاهد في حالات فيزيولوجية ومرضية عديدة:

- خلال الحياة الجنينية داخل الرحم وتطور المضغة والجنين بتأثير الهرمونات كتبدلات بطانة الرحم التخلص من الخلية في الأنسجة المتكاثرة كالبشرات أو موت الخلية في الأورام.
- التخلص من اللمفأويات المهاجمة للذات في التوتة.
- أذيات خلوية مسببة لأذيات غير عكوسة تحرض الموت المبرمج.

ان فشل الموت الخلوي المبرمج يسبب اضطرابات عديدة منها :

- تطور غير طبيعي .
- آفات مناعة ذاتية وذلك عندما يفشل الموت الخلوي المبرمج للمفأويات التائية المهاجمة للذات في التوتة تبدأ هذه الخلايا بمهاجمة الذات مما يسبب آفات المناعة الذاتية .
- فرط التنسج مثل فرط تنسج بطانة الرحم .
- تكاثر ورمي .

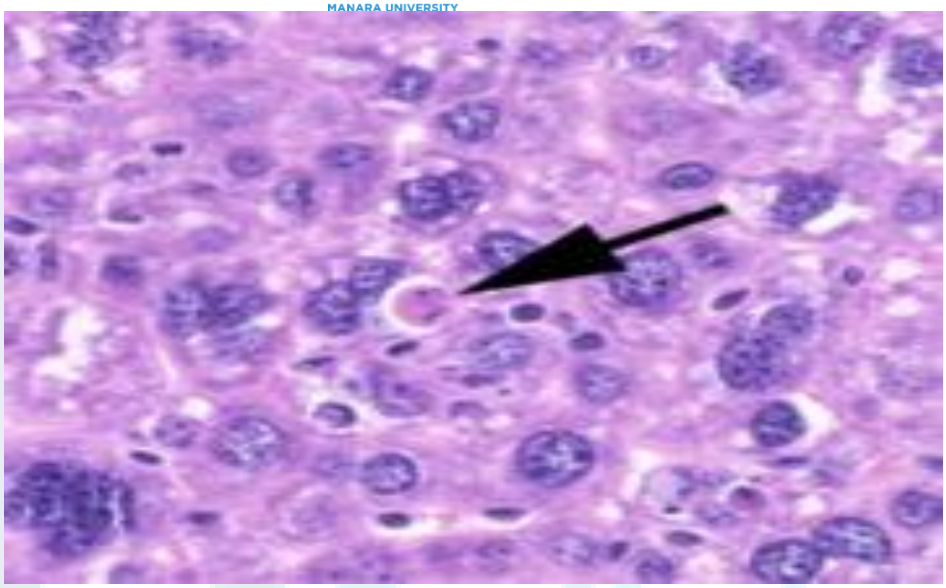

مظهر نسيجي للموت الخلوي المبرمج

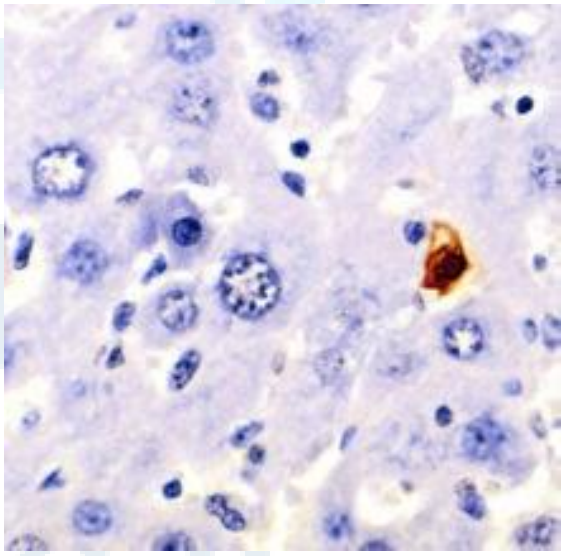

مظهر نسيجي للموت الخلوي المبرمج

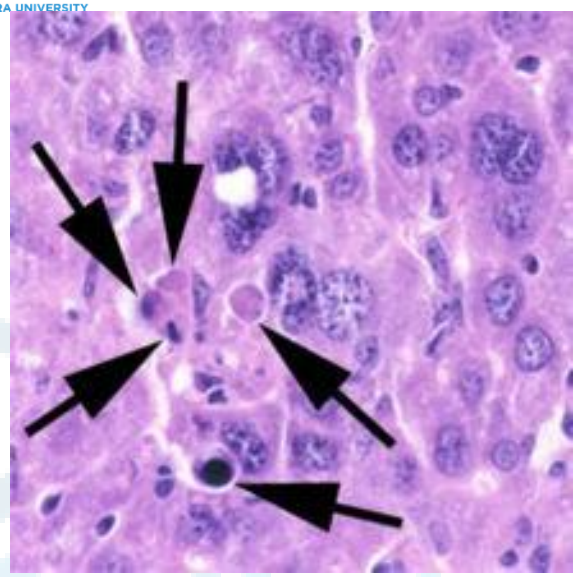

خلية مصابة بموت خلوي مبرمج

المظهر الشكلي للموت الخلوي المبرمج

- -الخلية تصبح مدورة أو بيضوية الشكل شديدة التلون بالايوزين .
- -الكروماتين متكتل ومتجمع عند الغشاء النووي يليه تمزق النواة ثم تنكمش الخلية وتتخلص من الأجزاء المحيطة التي تتخرب أو تبتلعها البالعات الكبيرة مع العلم أنه لايوجد ارتكاس التهابي واضح أي لايوجد وسائط التهابية أو عدلات بل بالعة كبيرة بجانب الخلية المتموتة .

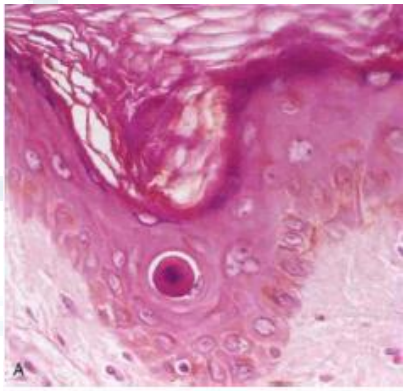

مظهر آخر للموت الخلوي المبرمج

- يصيب خلية واحدة أو عدة خلايا.

- تنكمش الخلايا المستموتة و يتم بلعها من الخلايا المجاورة لها، و تبدأ عملية الاستموات بتحطم المادة الوراثية DNAالتي تنظمها إشارات عديدة لم يتم الإحاطة بها كلها حتى الآن في جميع أنواع الخلايا. هذه الإشارات يتم استقبالها بمجموعات بروتينية تحفّز بعضها بعضاً ضمن سلسلة طويلة ومعقدة للوصول إلى تحطيم المادة الوراثية و بالتالي استموات الخلية.
- الطفرات التي تصيب سلسلة الاستموات تؤدي إلى خلود الخلية و نجاتها من المصير الطبيعي بالفناء هي الشكل الأولي للسرطان على مستوى الخلية،
وغالباً تصيب الطفرة المورثة *bcl-2* التي تقيّد الاستموات و تصبح قادرة بالتالي على مقاومة إشارات الاستموات. لذلك، يتم علاج أنواع عديدة من السرطانات بإعادة قدرة الخلايا المتسرطنة على تخريب نفسها و الاستموات.

ثانياً Necrosis: : النخر الخلوي

النخر هو المظهر الشكلي لموت الخلية وتوقف وظائفها بشكل كامل وينتج عن **هضم الخلية بالأنزيمات:**

1- من الخلية نفسها: انحلال ذاتي أي انحلال الخلية من قبل أنزيماتها الموجودة في الجسيمات الحالة.

2- من الخلايا الالتهابية: أي من قبل أنزيمات تملكها خلايا التهابية أتت إلى المنطقة.

denaturation: تمسخ البروتينات

إن البروتينات هي التي تشكل الأنزيمات فتمسخ البروتينات يؤدي إلى عدم عمل الأنزيمات ممّا يسبب توقف انحلال الخلية ولكن أيضا يحصل توقف لكل عمليات الخلية الاستقلابية .

المظهر المجهري للنخر :

ازدياد أخذ الخلية للايوزين بسبب ارتباط الايوزين بالبروتينات المتمسخة وتبدو السيتوبلازما متجانسة أو فجوية أو محببة .

أي يتكتل الكروماتين ويتكثف ويتلون بشدة بالهيماتوكسيلين ثم يحدث تحلل Karyopycnosisتنقط النواة أي تنقسم النواة إلى عدة أجزاء وبعد يوم إلى يومين Karyorhexis أو قد يحدث تجزؤ النواة Karyolysisللنواة تختفي النواة .

نماذج النخر الخلوي:

وتتعلق بسيطرة احدى آليتي النخر الخلوي :

سيطرة الهضم الأنزيمي ويؤدي إلى النخر المميع.

سيطرة تمسخ البروتينات بؤدي إلى النخر الخثري.

1- النخر الخثري Coagulation Necrosis: إنَّ تمسخ البروتينات يؤدي إلى منع الانحلال ويؤدي إلى حدوث النخر الجاف ويحدث في الانسجة الغنية بالبروتينات والفقيرة بالماء مثل القلب والطحال والكبد والكلية وتبدو المنطقة المصابة شاحبة مصفرة وقوامها صلبا ومجهرياً تبدو على شكل كتلة متجانسة محبة للحمض ويمكن أن نشاهد أشباح الخلايا المتخربة.

2- النخر الاماعي Liquefactive Necrosis: حيث يتم هضم الخلية والأنسجة بالأنزيمات من داخل الخلية أو خارجها ويشاهد في الانسجة الفقيرة بالبروتيتات والغنية بالماء والأنزيمات الحالة ويكون مكان النخر متلين وبعد ذلك يرتشف ويحل محله جوف مملوء بالماء ويحصل هذا النخر في الدماغ والبنكرياس.

3- النخر المواتي أو الغانغريني Gangrenous Necrosis: وهو نوع خاص من النخر الخثري ويقسم إلى الشكل الجاف حيث يشاهد غالبا في نهايات الأطراف السفلية بسبب انسداد فرع شرياني ويكون الجزء المصاب جافاً وأسود اللون أو الشكل الرطب حيث يتعرض القسم المتنخر لانتان ثانوي ناتج عن الاصابة بجراثيم معينة أدت إلى تميع المنطقة التنخرة ويبدو القسم المصاب ليناً ومتوذماً ذا لون مخضر ورائحة كريهة.

4- النخر الجبني: وهو مزيج من النخر الخثري والاماعي ويشاهد في التدرن في أعضاء مختلفة وخاصة الرئتين وسمي بالجبني، لأن شكله العياني شبيه بالجبن الأبيض ويبدو مجهريا على شكل منطقة ايوزينية حبيبية دون بنية واضحة ويترافق مع التهاب حبيبومي.

5- النخر الشحمي: ويحدث بسبب رض على النسيج الشحمي أو بسبب خروج أنزيمات البنكرياس الحالة وخاصة الليباز إلى البريتوان والأنسجة المحيطة كما في التهاب البنكرياس الحاد حيث يحدث تميع لجدر الخلايا الشحمية واماهة للدسم ويبدو على شكل منطقة بيضاء حوارية ومجهرياً ترى الخلايا المتخربة محاطة بالخلايا الالتهابية وخاصة البالعات

: ويحدث نتيجة تخرب ألياف الكولاجين والألياف المرنة وهو غني **6Fibrinoid Necrosis- النخر الفبريني**

بترسبات بروتينية ويشاهد في جدر الأوعية الدموية بسبب أمراض مناعية ذاتية أو ارتفاع التوتر الشرياني الخبيث ونجده أيضاً في القرحات الهضمية وتتميز مجهرياً بمنطقة شريطية ايوزينية بشدة.

مظهر لتنخر جبني في الرئة

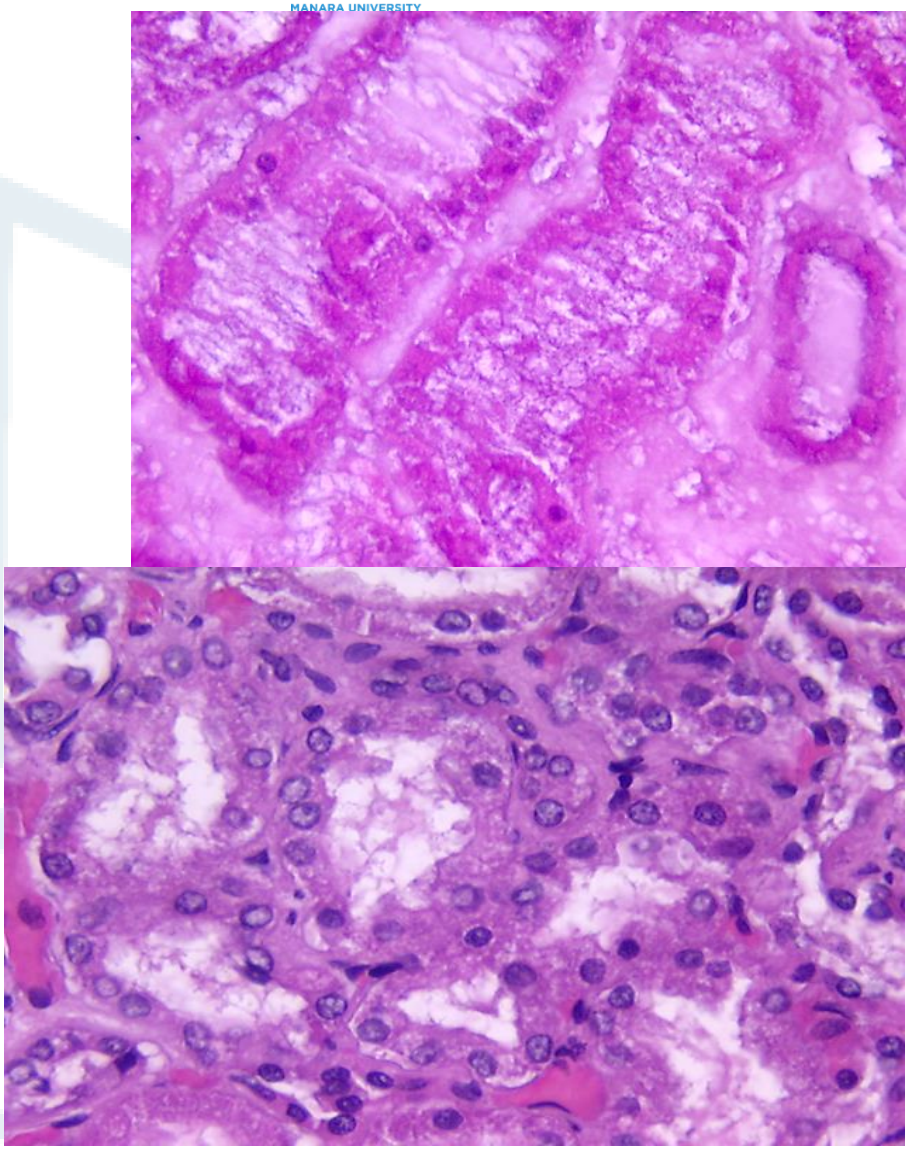

مقارنة بين مظهر طبيعي و تنحر موضعي بالأنابيب البولية في الكلية

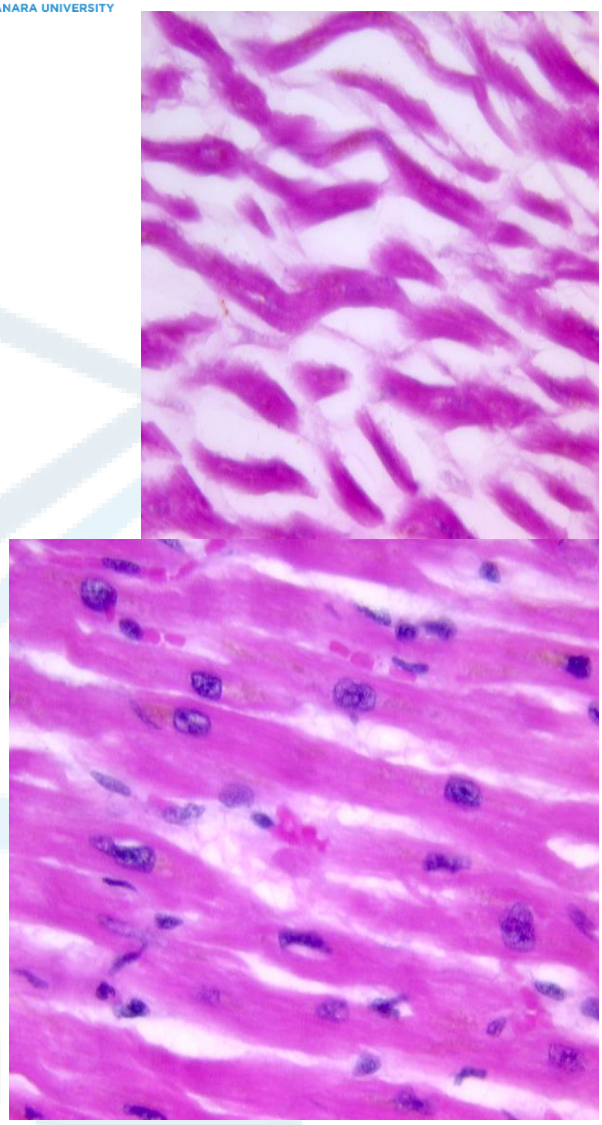

مقارنة بين مظهر طبيعي و تموت موضعي بالياف العضلة القلبية

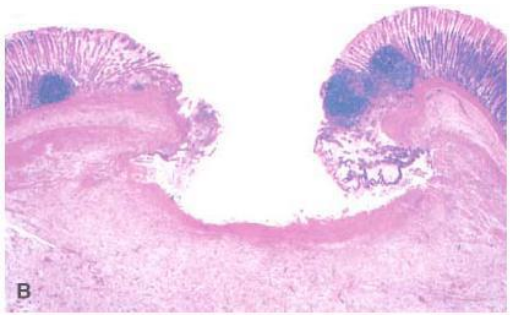

تنخر نظير فيبريني في آفة تقرحية

مصير الخلايا والأنسجة المتنخرة :

كما نعلم فإنَّ التنخر هو أذية نسيجية غير قابلة للرجوع فعند حدود الجزء المتنخر مع النسيج السليم يحصل ارتكاس التهابي على شكل شريط ذي لون أحمر وتتحرر أنزيمات حالة من العدلات والبالعات تؤدي إلى بلعمة وامتصاص النسيج المتنخر ثم يتشكل نسيج التهابي حبيبي غني بالأوعية الدموية وخلايا النسيج الضام ثم ينمو ويملأ مكان النخر ويزداد تكاثر الخلايا الليفية وألياف الكولاجين وتتشكل ندبة مكان الجزء المتنخر وإذا لم يرتشف الجزء المصاب بشكل كامل يتكلس مع مرور الزمن وفي بعض الحالات يتميع الجزء المتنخر ويتحول إلى كيسة مملوءة بسائل مائي تسمّى كيسة كاذبة نجدها في الدماغ أو البنكرياس.