Disorders of circulations

اضطرابات الدوران الدموي

Active Hypermia
الاحتقان الشرياني

ويسمى الاحتقان الفاعل وهو امتلاء الأوعية الدموية الشريانية بالدمأكثر مما تحويه في الحالة الطبيعية، بسبب اتساع
لمعة الشرايين والشرينات وشعرياتها، مع بقاء الحالة عادية في الأوردة.
ويحدث الاحتقان بآلية وعائية عصبية حيث تلعب الجملة العصبية الودية ونظيرة الودية الدور الأول هنا.

ويجب أن يفرق الاحتقان الفيزيولوجي العائد لنشاط الأعضاء عن الاحتقان المرضي

ويجب أن يفرق الاحتقان الفيزيولوجي العائد لنشاط الأعضاء عن الاحتقان المرضي الذي يكون على أحد الأشكال التالية:

- **الاحتقان العصبي**: ويحدث بتنبه الأعصاب نظيرة الودية الموسعة للأوعية أو شلل الأعصاب الودية المقبضة لها
- . ومثال الاحتقان العصبي ما يحدث في الأطراف العلوية بسبب إيذاء الضفيرة الودية العصبية الكتفية وكذلك
- إحمرار الجلد والأغشية المخاطية في جهة واحدة أو في الجهتين عند بعض الإنتانات كالحمة التيفية والنزلة الوافدة،
- والذي يعلل بإصابة العقد الودية العصبية.
- **الاحتقان الجانبي**: وهو ذو أهمية بالغة وقت إجراء العمليات الجراحية وفي حالات فقر الدم الموضعي،
- حيث ينقذ الأنسجة أحياناً من الاحتشاء وهو اتساع واحتقان الأوعية الشريانية الصغيرة الجانبية الواردة إلى
- بقعة نسيجية ما بعد التضيق التدريجي في لمعة الشريان المغذي الرئيسي .
- **الاحتقان الدموي** الذي يتلو فقر الدم الموضعي: كما يلاحظ الاحتقان الدموي الشديد في التجويف البطني بعد بزل السوائل المتراكمة فيه.
- **الاحتقان الدموي الناتج عن تباين الضغط:** ومثاله كؤوس الحجامة التي تستدعي الدم المحتقن بعضو ما كالرئتين إ
- لى ناحية أخرى بآلية احتقانية تنتج عن انخفاض الضغط الجوي في الكأس، وكذلك فإن مثل هذا الاحتقان يشاهد عند الانتقال
- من الضغط الجوي العالي إلى الضغط المنخفض كما يحدث لدى الغواصين.
- **الاحتقان الدموي الالتهابي:** ويعتبر من الآليات الأهم في العملية الالتهابية.

ولا يكون هذا لاحتقان مؤذياً للعضوية إلا حين يكون شديداً والأوعية نفسها مؤوفة، فمثلاً تصلب الشرايين يؤهب الأوعية المحتقنة بشدة أحياناً لانفجارها

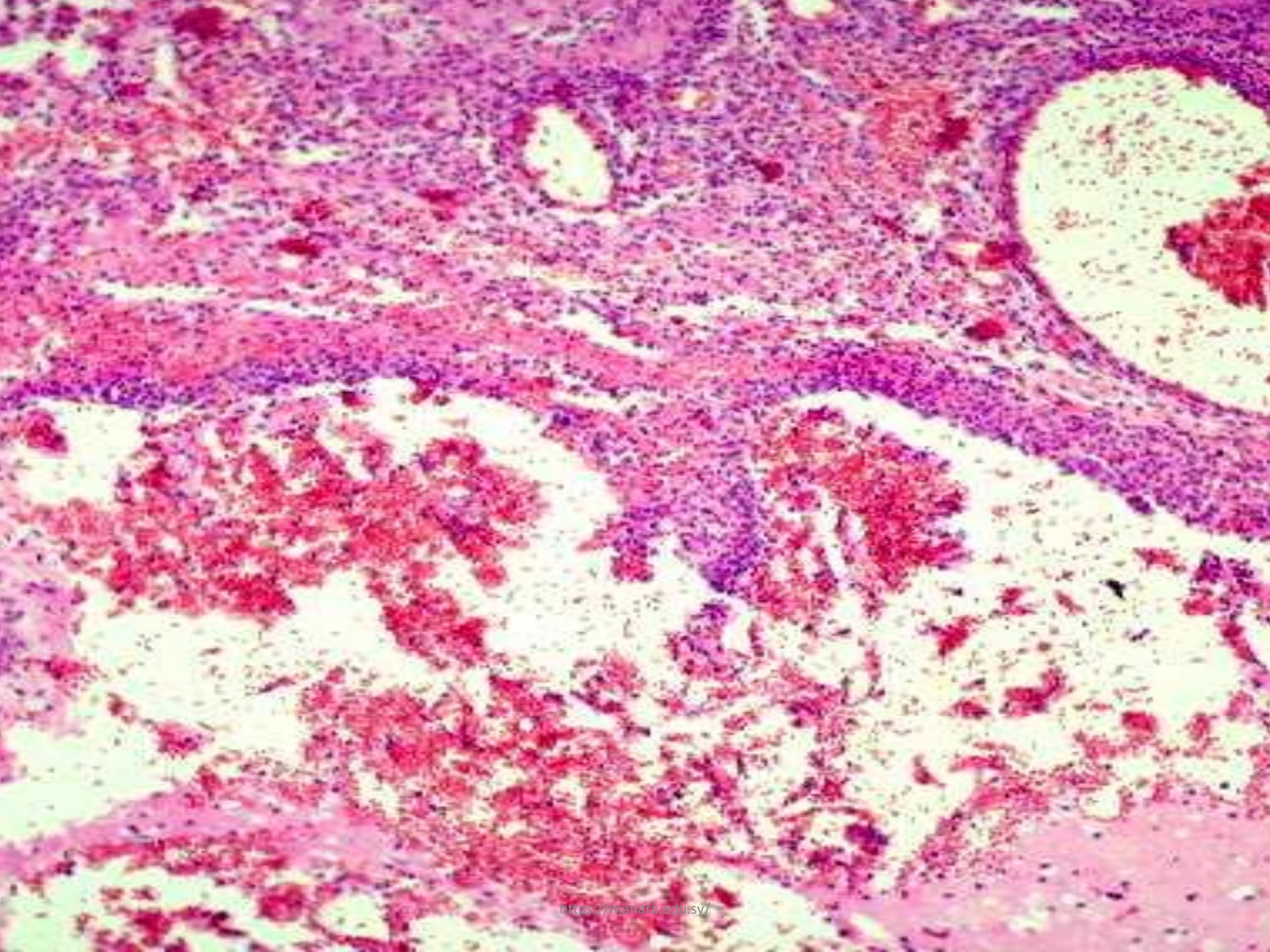

https://manara.edu.sy/

الاحتقان الوريدي المنفعل

Passive Hypermia

هو قصور (V.Hyperemia, congestion)الاحتقان الوريدي جريان الدم بالأوعية الوريدية مع بقاء ورود الدم الشرياني للمنطقة بشكل طبيعي، ويدعى الاحتقان المنفعل أو الركودي

أنواع الاحتقان الوريدي :

- **1- الاحتقان الوريدي الرئوي:** ويحدث بسبب ارتفاع الضغط في الاذينة اليسرى للقلب (تضيق الدسام التاجي او ارتفاع التوتر الشرياني او قصور القلب الايسر) وتكون الرئتان متضخمتان وقاسيتان وبلون احمر غامق ومجهريا تكون الشعريات السنخية محتقنة ومتوسعة مع نزوف مجهرية مؤدية الى وجود بالعات الهيموسيدرين
- **2- الاحتقان الوريدي الجهازي:** وينتج عن قصور القلب الايمن مؤثرا على الكثير من الاعضاء: مثل الكبد والطحال والكلية حيث يزداد حجمها وتحتقن اوعيتها الدموية
- **3- الاحتقان الوريدي الموضعي :** ويكون حادا ويشاهد بسبب الخثرات وخاصة في الاوردة العميقة في الساق حيث يصبح الطرف المصاب باردا ومتورما ومزرقا او قد يكون مزمنا وذلك في حالات الانسداد الوريدي الجزئي او بسيبب انضغاط الوريد بورم او عضو متليف.

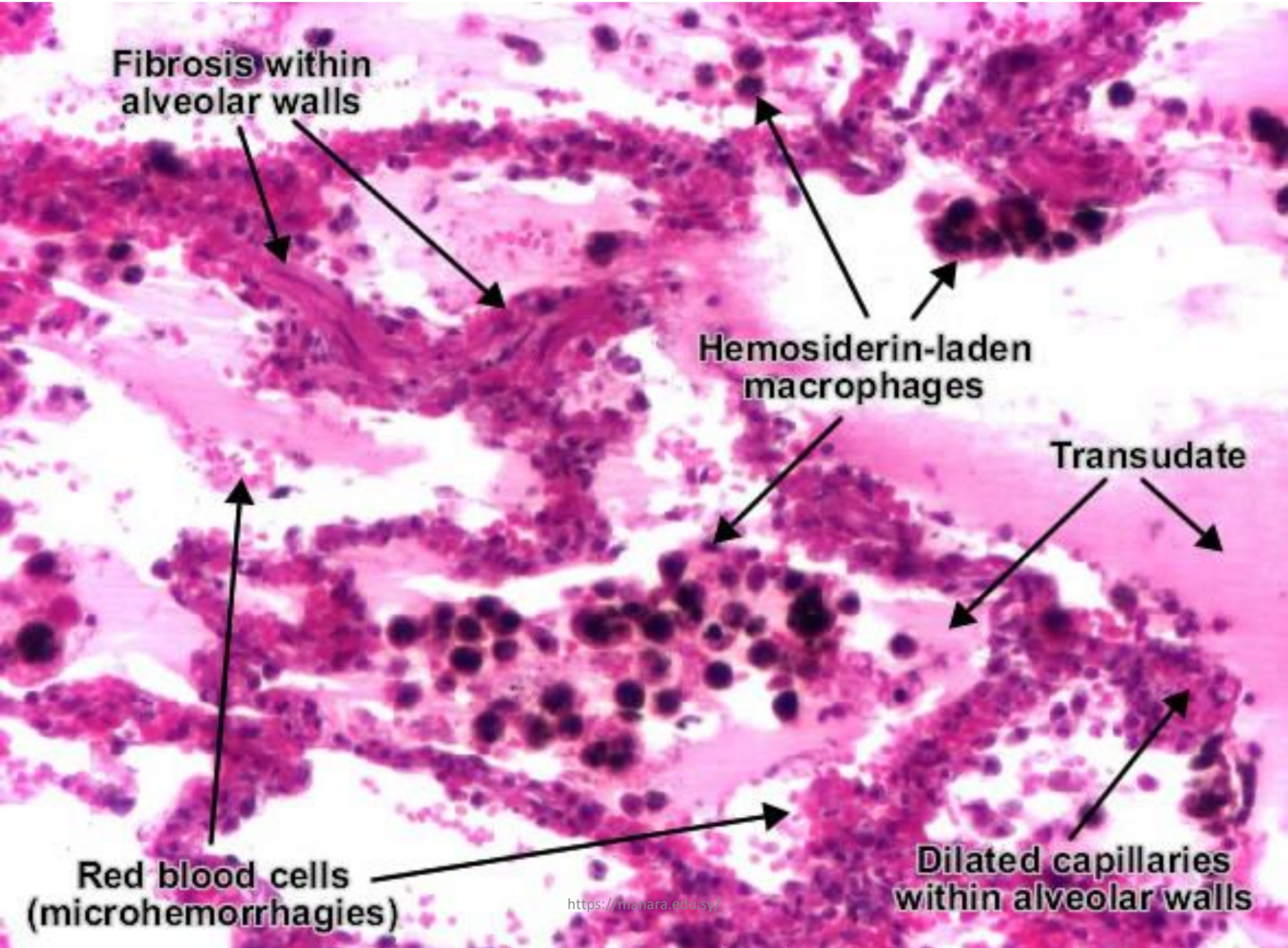
Fibrosis within alveolar walls
Hemosiderin-laden macrophages
Transudate
Red blood cells (microhemorrhagies)
Dilated capillaries within alveolar walls
https://manara.edu.sy/

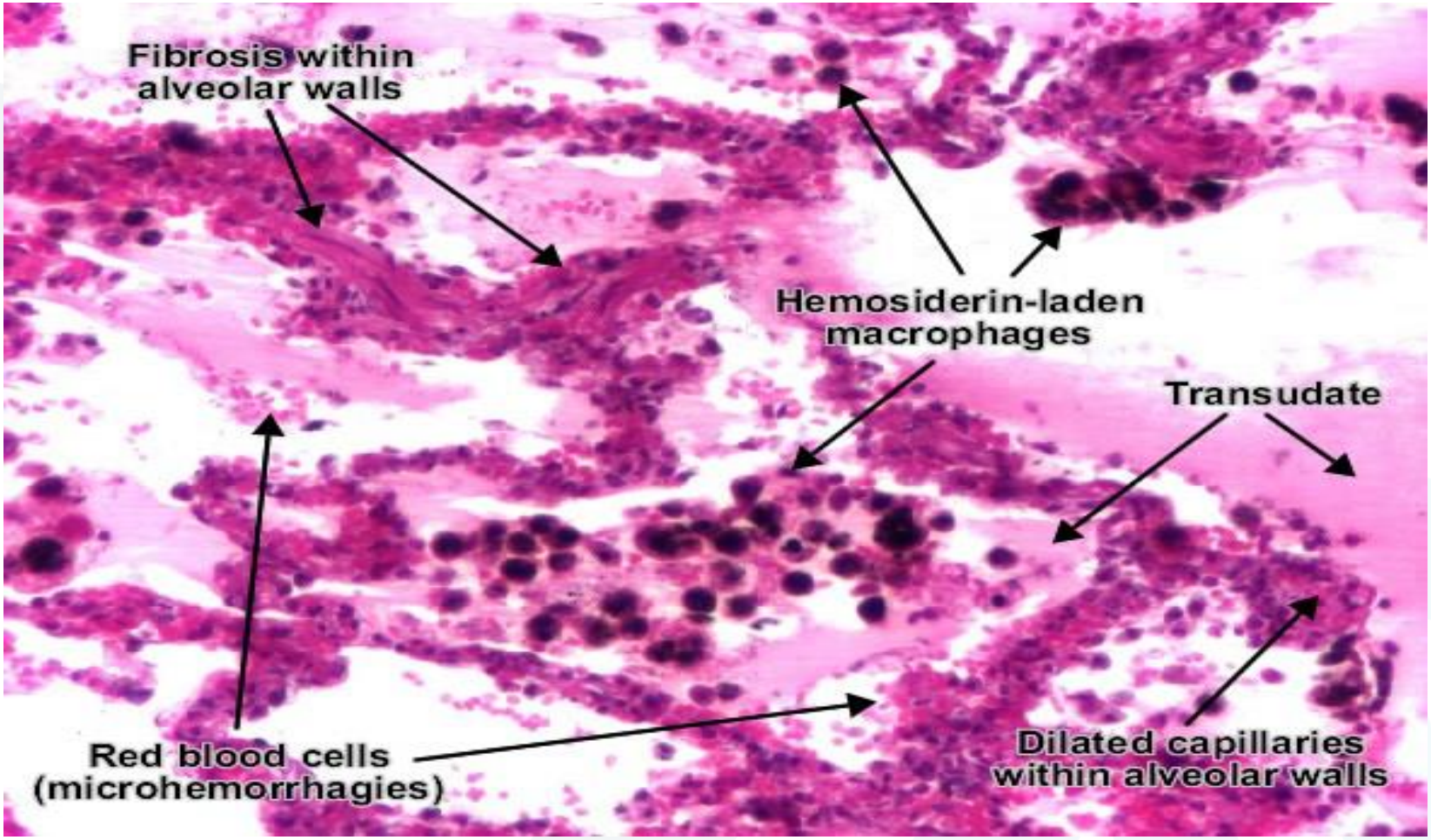

أما في احتقان الرئة القديم فيلاحظ اتساع الشعريات وبروزها في الأسناخ الرئوية التي تعود مليئة بالخلايا السنخية المتوسفة والكريات الحمراء مع سوائل مصليةٍ. وفي قشع المصابين بالاسترخاء القلبي الذي ينعكس حتما على الرئة بركودة وريدية متفاقمة ويكشف الفحص ا لمجهري خلايا بالعة وحاوية على صباغ الهيموزيدرين، ولذلك تسمى هذه الخلايا بخلايا القلب المريض

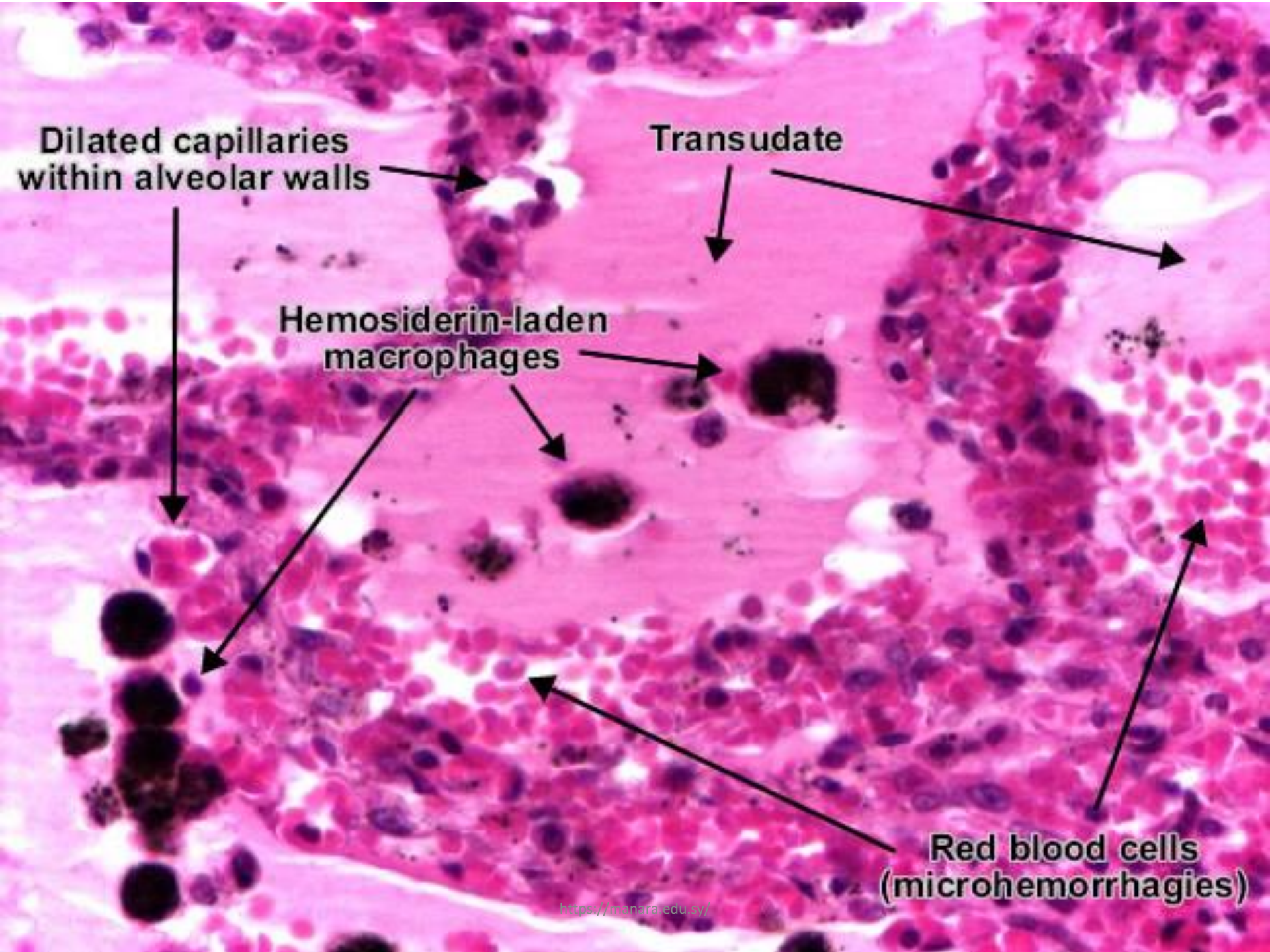

https://manara.edu.sy/

Thrombosis التخثر

- وهو تحول الدم الجاري من سائل الى صلب داخل الاوعية او القلب
- **آليات التخثر الثلاث :**
- **1- اذية الخلايا البطانية الوعائية**: ان الخلايا البطانية السليمة لها خواص مضادة للتخثر وحدوث اذية موضعية يفقدها هذه المزية وبالتالي يحدث التصاق للصفيحات على الكولاجين تحت البطاني ويتفعل العامل النسيجي المحرر من الخلايا البطانية المتأذية
- **2- خلل بالجريان الدموي** : حيث ان أذية وعاء ما تؤدي الى تعرض عناصره للتماس مع الصفيحات الدموية وبالتالي تحدث سلسلة من التغيرات مثل التجمع والالتصاق واطلاق العامل النسيجي وتفعيل الصفيحات وهذا يزيد من تجمع الصفيحات
- **3- زيادة القابلية للتخثر**: وتتضمن سلسلة من التحولات من طليعة الانزيمات الى انزيمات فعالة تشكل بالنهاية الترومبين الذي يحول البروتين البلازمي المنحل (فيبرونوجين) الى بروتين ليفي غير منحل هو الفيبرين (الليفين)

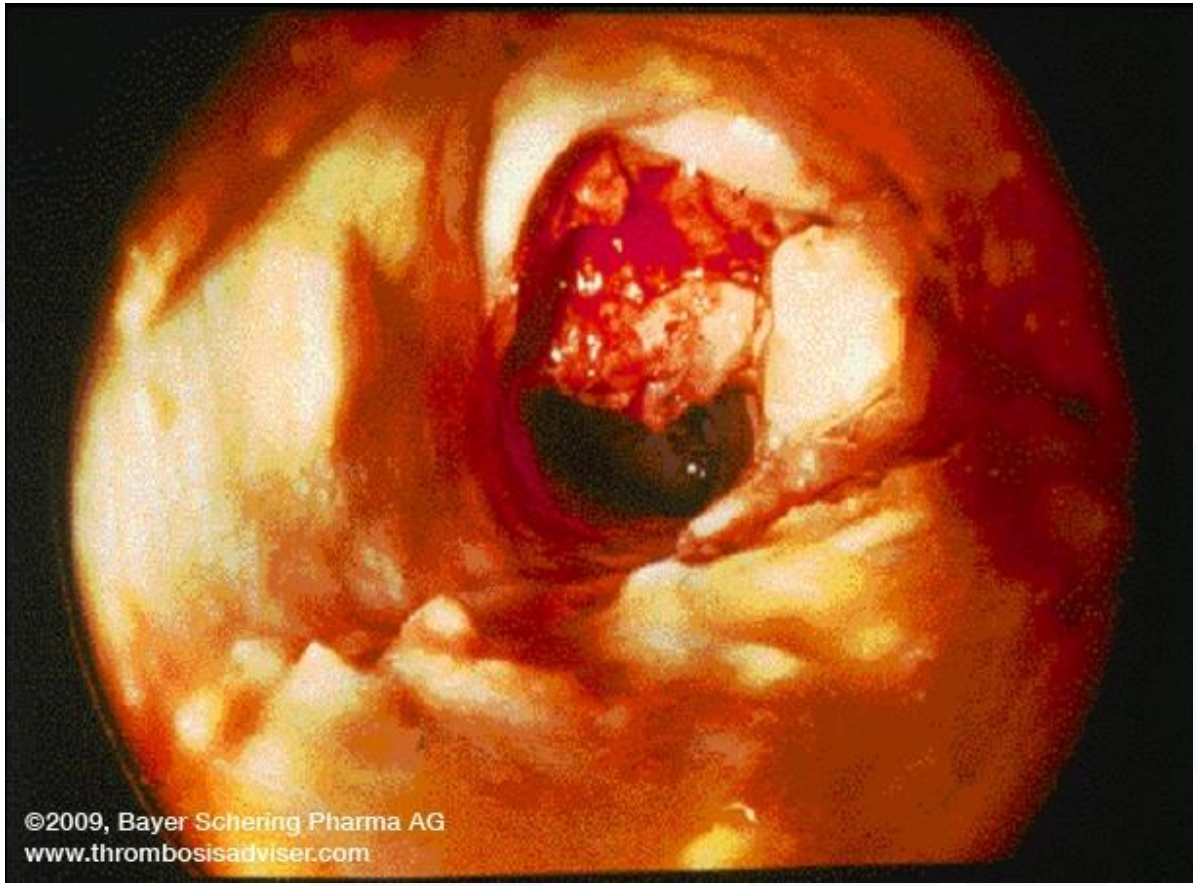
©2009, Bayer Schering Pharma AG
www.thrombosisadviser.com

التمييز بين الخثرة والعلقة

- العلقة تتكون بعد الوفاة وتكون غير ملتصقة بالجدار وتكون شفافة وتشبه شحم الدجاج
- ومجهريا تتألف من الكريات الحمر والصفيحات دون وجود ليفين الذي نجده مجهريا في
- الخثرة

الدراسة الشكلية للخثرات:

- **1- الخثرات الشريانية:** وتسمى بالخثرة البيضاء لأنها تتكون بشكل رئيسي من الصفيحات والليفين وعدد قليل من الكريات الحمراء والبيضاء وتتشكل في الشرايين وتتظاهر عيانيا بشكل كتل رمادية هشة وجافة سهلة التفتت وبالمقطع العرضي يظهر للعيان خطوط رمادية (مكونة من الصفيحات) مع طبقات شاحبة (ليفين متخثر) ويسمى هذا التطبق بخطوط زان واكثر ما تحدث في الشرايين الاكليلية والدماغية


© 2008, Bayer Schering Pharma AG
www.thrombosisadviser.com

© 2008, Bayer Schering Pharma AG
www.thrombosisadviser.com

- **الخثرات الوريدية:** وهي اكثر شيوعا وتحدث في الاوردة ذات التحرك الدموي البطيئ •

وتسمى بالخثرة الحمراء لأنها تحوي عددا كبيرا من الكريات الحمراء وهي لينة ورطبة ولانشاهد فيها خطوط زان واكثر ما تحدث في أوردة الطرفين السفليين

3- الخثرات الهيالينية (خثرات الاوعية الشعرية): وتتألف من الفيبرين والصفيحات •

وتكون عديدة وتشاهد في الوريدات والشرينات وشاملة لعدة أجهزة وأعضاء وهذا ما يسمى التخثر المنتشر داخل الاوعية

تطور الخثرات واختلاطاتها:

- 1- التحلل اللاانتاني ويحدث بتأثير الخمائر الموجودة في الكريات البيضاء داخل الخثرة والخمائر الحالة للفيبرين
- 2- التحلل الانتاني ويحدث بعد وصول الجراثيم الى الخثرة وبتأثير الخمائر التي تطلقها الجراثيم وتتحول الى مادة قيحية قد تنطلق بالدوران وتسبب تجرثم الدم
- 3- قد يزداد حجم الخثرة حتى تسد الوعاء مؤدية الى حدوث نقص تروية أو احتشاء
- 4- انفصال الخثرة عن جدار الوعاء مسببا حدوث الصمة الخثرية
- 5- التعضي ويبدأ عادة بعد 24 ساعة حيث تتحول بعد فترة من الزمن الى كتلة ليفية تحت بطانية تندمج مع جدار الوعاء

Organization venous thrombus

وهو تحول بنية هذه الخثرة إلى نسيج عضوي وذلك بنمو نسيج ضام فتي (organization)التعضي من جدار الوعاء نحو الخثرة مع تشكل أوعية دموية فيه، بحيث تُستبدل لييفات الليفين بألياف مولدة للغراء وهذه عاقبة حميدة لاتؤدي لأذى واسع في الأنسجة شأن ما يحدث في الاحتمالات الأخرى، إذ يجري الدم مجدداً من خلال الأوعية المتشكلة في الخثرة السادة

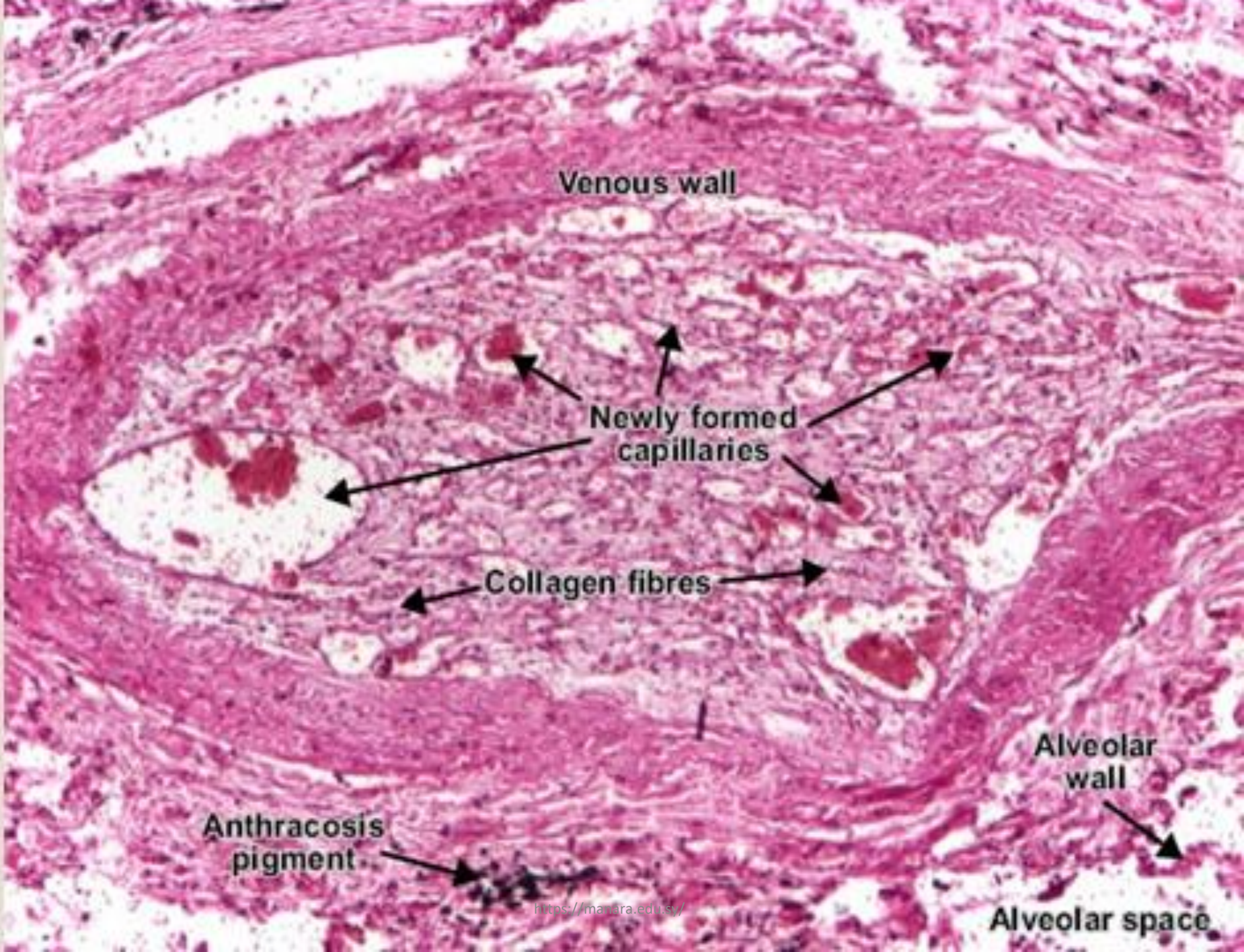

https://manara.edu.sy/

Recent Thrombous

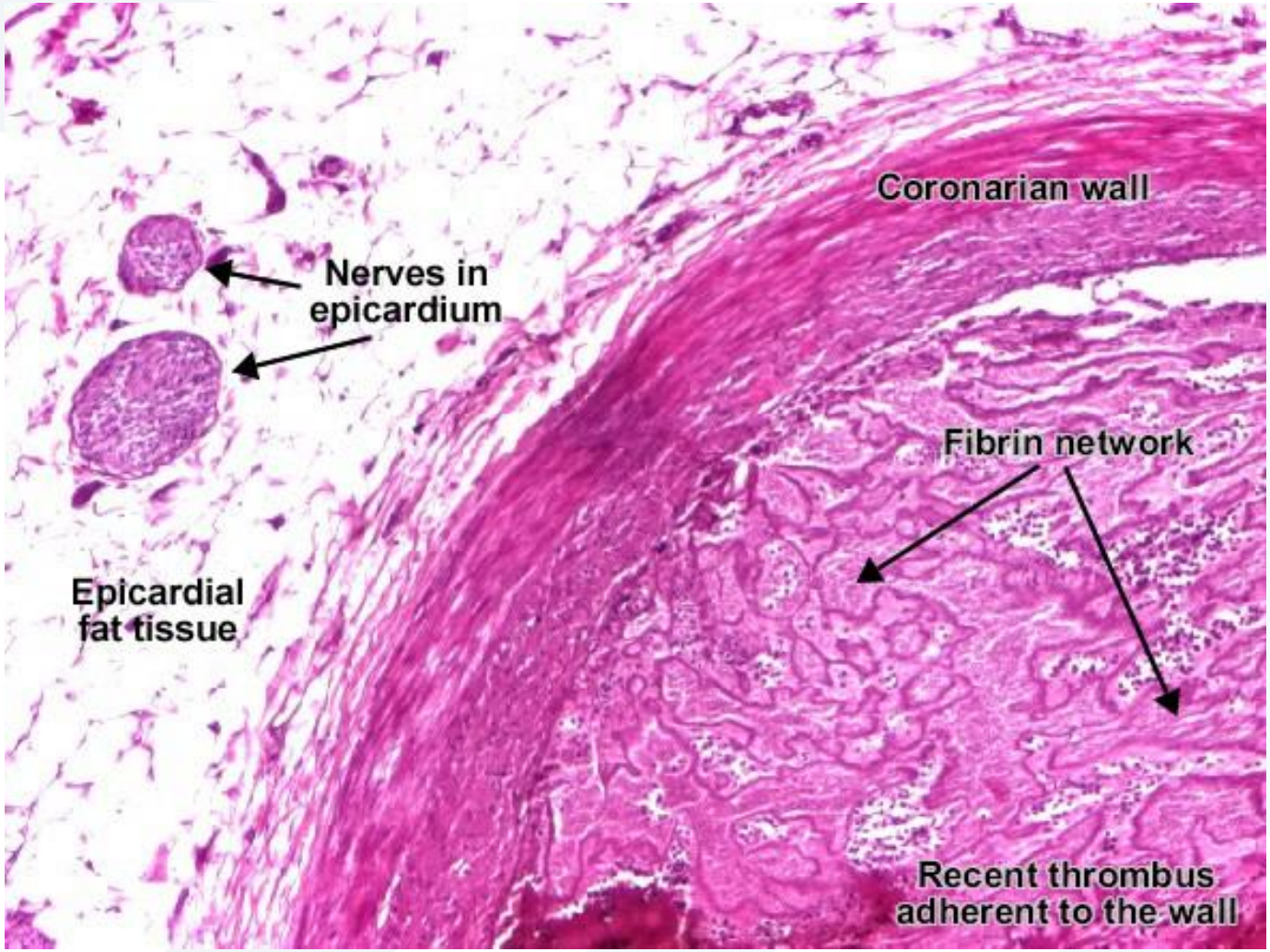

Coronary Thrombosis With Infarction

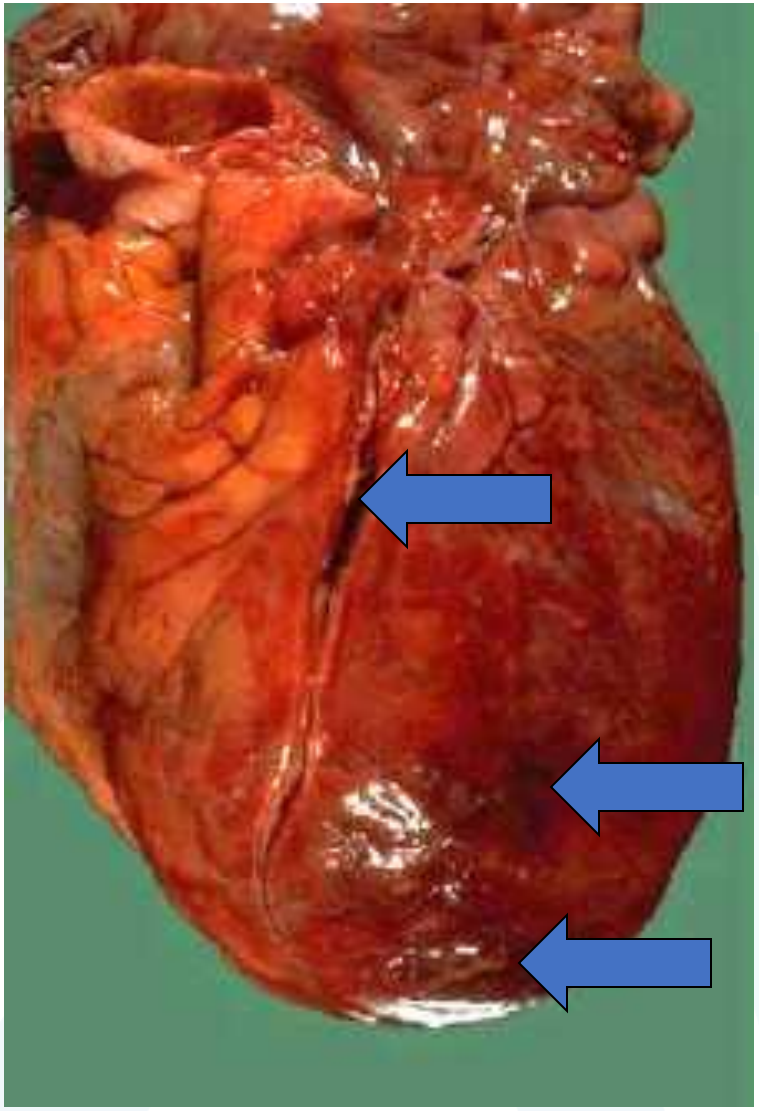

https://manara.edu.sy/

Edema: الوذمة

- هي تجمع كميات زائدة من السوائل في المسافات بين الخلايا او في أجواف الجسم
- ويطلق على الوذمات في الاجواف المصلية اسم **الانصباب**
- **1- انصباب الجنب Hydro thorax** : زيادة السائل الحر في الجنب
- **2- انصباب البريتوان (الحبن) Ascites** : زيادة السائل الحر في جوف البريتوان مما يسبب زيادة في حجم البطن
- **3- انصباب التامور Hydro pericardium** : زيادة السائل الحر في جوف التامور
- وتكون هذه الوذمة في الاجواف المصلية اما ناتجة عن اضطرابات الحركية الدموية أي او تكون ناتجة عن اسباب Transudate غير التهابية وبالتالي قليلة البروتين وتسمى التهابية او ورمية وتكون غنية بالبروتين أي اكثر من 3.5 غ /100 مل وتسمى Exudate

الية تشكل الوذمة:

- يؤلف الماء 60-65 % من وزن جسم البالغ ويقسم الى
- 1- جزء داخل خلوي ويشكل 40 % من وزن الجسم
- 2- جزء خارج خلوي ويشكل 20-25% من وزن الجسم ويقسم الى سائل خلالي وماء بلاسما المصل وتحدث الوذمة كنتيجة لزيادة القوى المؤدية الى تحريك السوائل من داخل الاوعية الى المسافات الخلالية. وان تبادل السوائل الطبيعي ينظمه الضغط المائي السكوني ويعمل على تحريك السوائل الى خارج الاوعية Hydrostatic pressure داخل الاوعية فهو يعمل على جذب السوائل لداخل Osmotic pressure الدموية وأما الضغط الحلولي الاوعية الدموية

لذلك فان الوذمة تحدث في

-
- 1- زيادة الضغط المائي السكوني داخل الاوعية بسبب اضطرابات العود الوريدي التالي لحدوث خثرات سادة مؤديا لحدوث وذمة موضعة وتحدث وذمة معممة في حالات قصور القلب الاحتقاني الذي يسبب ارتفاع الضغط السكوني بالاوردة
- 2- نقص الضغط الحلولي للبلاسما وينتج عن زيادة ضياع الالبومين او نقص في تركيب البروتينات
- 3- الانسداد اللمفاوي وتكون الوذمة هنا موضعة عادة وقد تكون ناتجة عن سبب التهابي او ورمي كما في سرطان الثدي
- 4- احتباس الصوديوم والذي يشاهد في الامراض الكلوية والذي يؤدي لتمدد في حجم السائل داخل الاوعية وزيادة الضغط المائي السكوني داخل الاوعية

Shockالصدمة

- الصدمة هي الوهط الدوراني او نقص تروية واسع الانتشار في الانسجة
- في البداية تحدث اذية نقص اكسجة عكوسة ولكن عندما تستمر فترة طويلة تتحول الى أذية غير عكوسة تؤدي بالنهاية الى الوفاة
- **أسباب الصدمة:**
- **1- قلبية المنشأ**: تنتج عن احتشاء واسع- اضطراب نظم- السطام التاموري أو الصمة الرئوية
- **2- صدمة نقص الحجم**: وذلك اما بسبب النزف الشديد أو فقدان السوائل الشديد بالتعرق او الاقياء او الاسهال
- **3- فقدان التوتر الوعائي** (اتساع الاوعية المحيطية بسبب نقص المقاومة المحيطية وبالتالي خلل بالعود الوريدي): مثل الحروق- صدمة انتانية- التأق- صدمة عصبية

مراحل الصدمة:

- **1- مرحلة بدئية غير مترقية:** ويتم خلالها تفعيل اليات انعكاسية معاوضة للحفاظ على تروية جيدة للاعضاء حيث تبقى التروية المخية والاكليلية كافية وتكون هذه المرحلة جيدة لشفاء المريض
- **2- صدمة معاوضة:** حيث تعاني الاعضاء الحيوية من نقص اكسجة وبالتالي استقلاب غليكوجين لاهوائي وحدوث حماض ومن ثم توسع الشرايين المحيطية وحدوث تخثر منتشر داخل الاوعية الشعرية المجهرية وتأثر وظائف الاعضاء الحيوية
- **3-صدمة غير معاوضة**: وتصبح المرحلة غير عكوسة عند حدوث اذية خلوية ونسيجية شديدة تؤدي الى الوفاة

- **تتظاهر الصدمة في الاعضاء التالية :**
- 1- احتشاءات متعددة في المناطق ناقصة التروية (دماغ-قلب)
- 2- نخر انبوبي كلوي حاد
- 3- قرحات شدة ونزوف مخاطية بقعية في الجهاز المعدي المعوي
- 4- تشحم كبد مع نخر مركزي فصيصي
- 5-وذمة رئوية واذية للخلايا السنخية

Hemorrhage النزف

- وهو خروج الدم من الاوعية الدموية او القلب سواء الى النسج المحيطة بالاوعية او اجواف الجسم او الى الوسط الخارجي **ويمكن تمييز نوعين رئيسيين**
- 1- نزف بسبب تمزق الاوعية الدموية
- 2- نزف بخروج الكريات الحمراء عبر جدران الاوعية الدموية ويسمى الانسلال

أنواع النزوف:

- **1- حسب المكان:**
- **الورم الدموي -Hematoma** : كمية من الدم داخل النسيج تشكل كتلة مجسوسة مثلا لاسباب رضية
- **التدمي** وهو النزف داخل أجواف الجسم مثل التامور والبريتوان والجنب -
- **2- حسب الحجم:**
- **الحبر -Petechia** نزف صغير في الانسجة اصغرمن 3 مم :
- **الفرفرية -Purpura** نزف اكبر في الانسجة من 3-10 مم ونجدها في الجلد عادة بسبب بعض الامراض الجلدية :
- **الكدمة -Echimoses** نزف اكبر من 10 مم ويشاهد عادة في حالات عوز الصفيحات :
- **3- حسب المصدر:**
- **نفث الدم -Hemoptysis** نزف من الرغامى ويكون الدم رغوي قليلا :
- **قئ الدم -Hematemesis** اقياء مختلط بالدم :
- **تغوط الدم -Melena** وهو دم يخرج مع البراز وهو شائع في القرحات والامراض السرطانية :

أهمية ونتائج النزف:

- **تعتمد اهمية النزف** على كميته ومكانه وسرعة حدوثه
- **ان فقدان 10 %** لايؤثر نهائيا على العضوية (التبرع بوحدة دم)
- **ان فقدان حتى 20 % من حجم الدم** الكلي قد لايترك اثارا سريرية **أما اذا زادت الكمية عن** ذلك فقد يؤدي الى حدوث وهط دوراني أو صدمة نزفية بنقص الحجم **وأما النزوف الصغيرة والمتكررة مثل الاضطرابات الطمثية والقرحات الهضمية** تؤدي الى فقر الدم بنقص الحديد

Emboliالصمةُ

- ان **الانصمام** هو انسداد قسم من الجهاز الوعائي بارتصاص كتل تنتقل عن طريق الدم تدعى الصمات
- معظم الصمات 99% مكونة من خثرة كاملة أو جزء من خثرة وتسمى الصمة الخثارية وأما النسبة الباقية فانها تشمل الصمات الشحمية والغازية والجرثومية وأجزاء من نقي العظم او كتل من خلايا ورمية وقد يحدث الانصمام داخل الاوردة او الشرايين

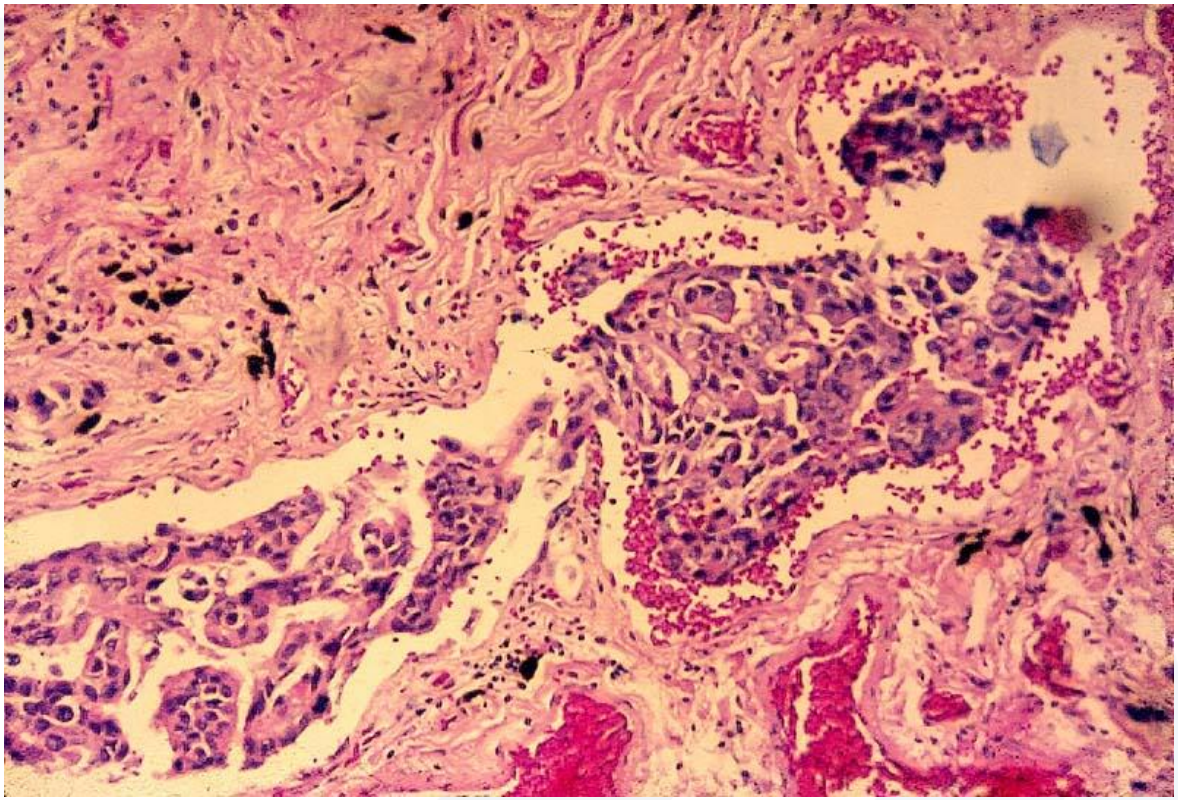

Tumor Embolus

- **الصمة الخثرية:** القسم الكبير من الصمات بالاوردة تنشأ من خثرات متوضعة في أوردة الساق حيث تتنتقل من مكانها في الاوعية الى القلب الايمن وتتوضع بالشرايين الرئوية واذا كانت كبيرة فانها مميتة غالبا لانها تسبب انسداد ميكانيكي وبالتالي اجهاد شديد على القلب الايمن واما الصمات الشريانية فان معظمها ينشأ من خثرة جدارية داخل القلب الايسر

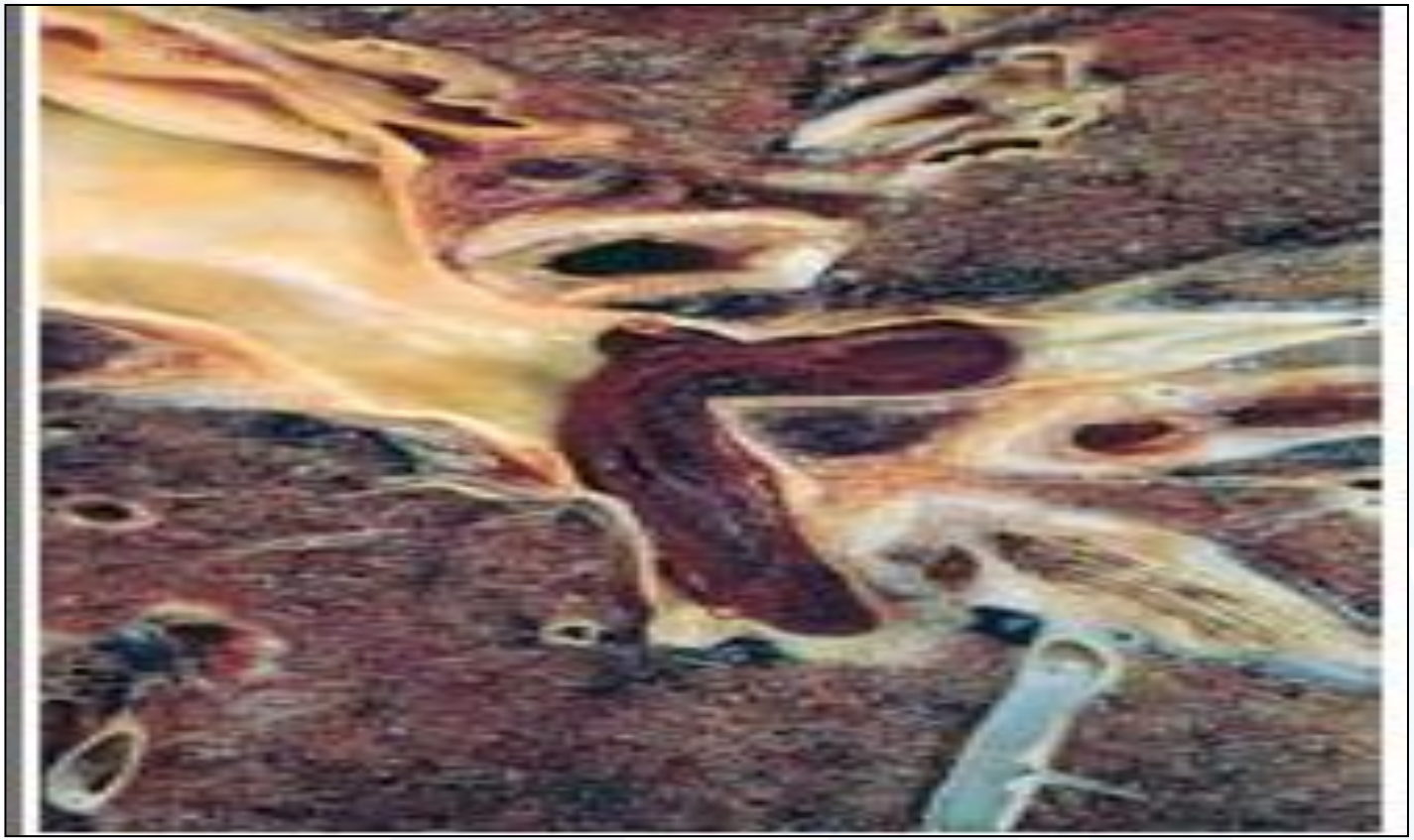

Large embolus in a pulmonary artery branch

- **الصمة الغازية:** وتنجم عن أحد الاسباب التالية •

جروح في أوردة العنق الكبيرة •

الاجهاضات الجنائية عبر تمزق أوردة الرحم •

حالات نقل الدم او الحقن ضمن الاوردة (خطأ طبي) •

داء الصندوق المغلق او الطيران على ارتفاعات عالية وهو مايشاهد عند الغطاسين • والاشخاص المسافرين بطائرات تصعد بسرعة الى ارتفاعات عالية حيث تتشكل فقاعات غازية في الدوران الدموي (الصمات الغازية)

- **الصمة الشحمية**: وتكون بشكل قطيرات شحمية صغيرة بالدوران وتحدث في حالات

كسور العظام والحروق الواسعة والتهابات النسيج الشحمي •

4- الصمة الامينوسية وهي نادرة جدا وهي مميتة ولايمكن الوقاية منها وتحدث عند •

الامهات المسنات والعديدات الولادة وتنتج عن تسرب سائل امنيوسي الى الدم عبر أوردة

بطانة الرحم أو المشيمة.

Infarction الاحتشاء

- **وهو بؤرة موضعة من النخر ناجمة عن انقطاع التروية . ولا يؤدي كل انسداد وعائي لحدوث الاحتشاء خاصة في الاعضاء ذات التروية الجانبية الجيدة مثل الدماغ والرئة والكبد وذلك بعكس الطحال والكلية**
- **أنواع الاحتشاءات:**
- **1- الاحتشاء الابيض:** ويكون لونه ابيض شاحب ويشاهد في الاعضاء الصلبة مثل القلب والكلية والطحال حيث أن صلابة النسيج تحد من كمية النزف في منطقة الاحتشاء
- **2- الاحتشاء الاحمر او النزفي:** ويحدث في الاعضاء ذات التوعية الغزيرة او الرخوة او له توعية مزدوجة مثل الامعاء والكبد والرئة

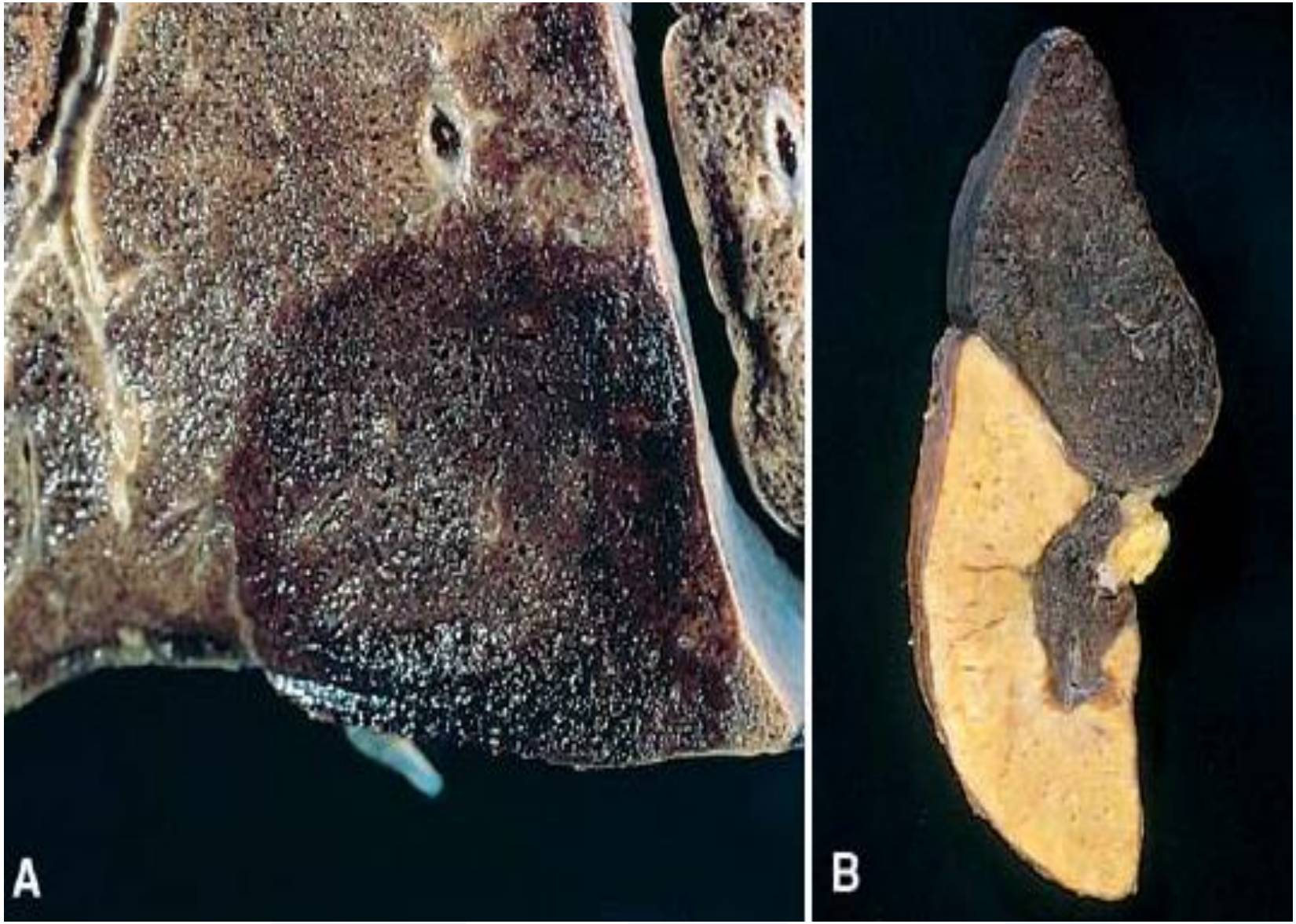

A- Hemorrhagic pulmonary infarct **B- White infarct in the spleen**