تشريح الفك العلوي
Anatomy of Maxilla

Dr. Ali Khalil
PhD in Oral and Maxillofacial Surgery
Professor Emeritus, and Chairman, Department of Oral and Maxillofacial Surgery
Faculty of Dentistry
Al Manara University

Maxilla

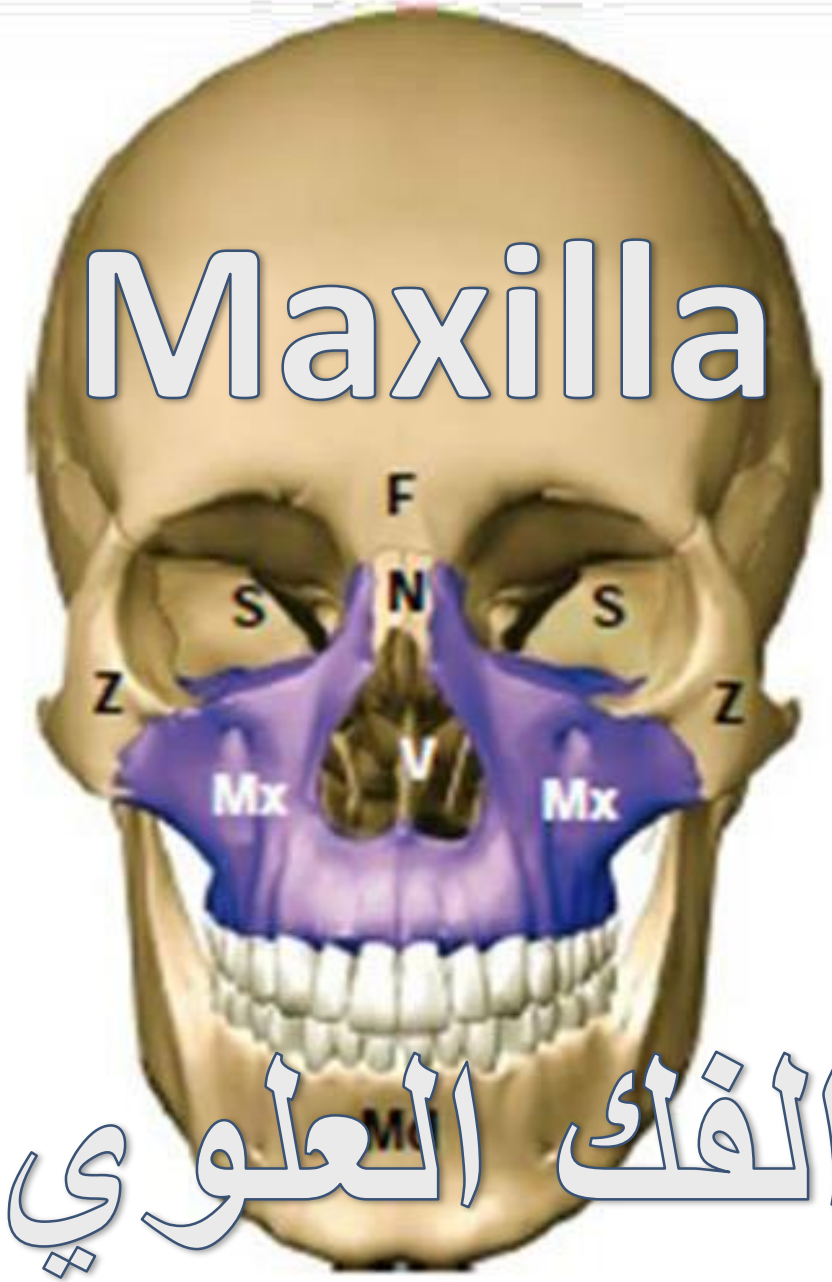

الفك العلوي

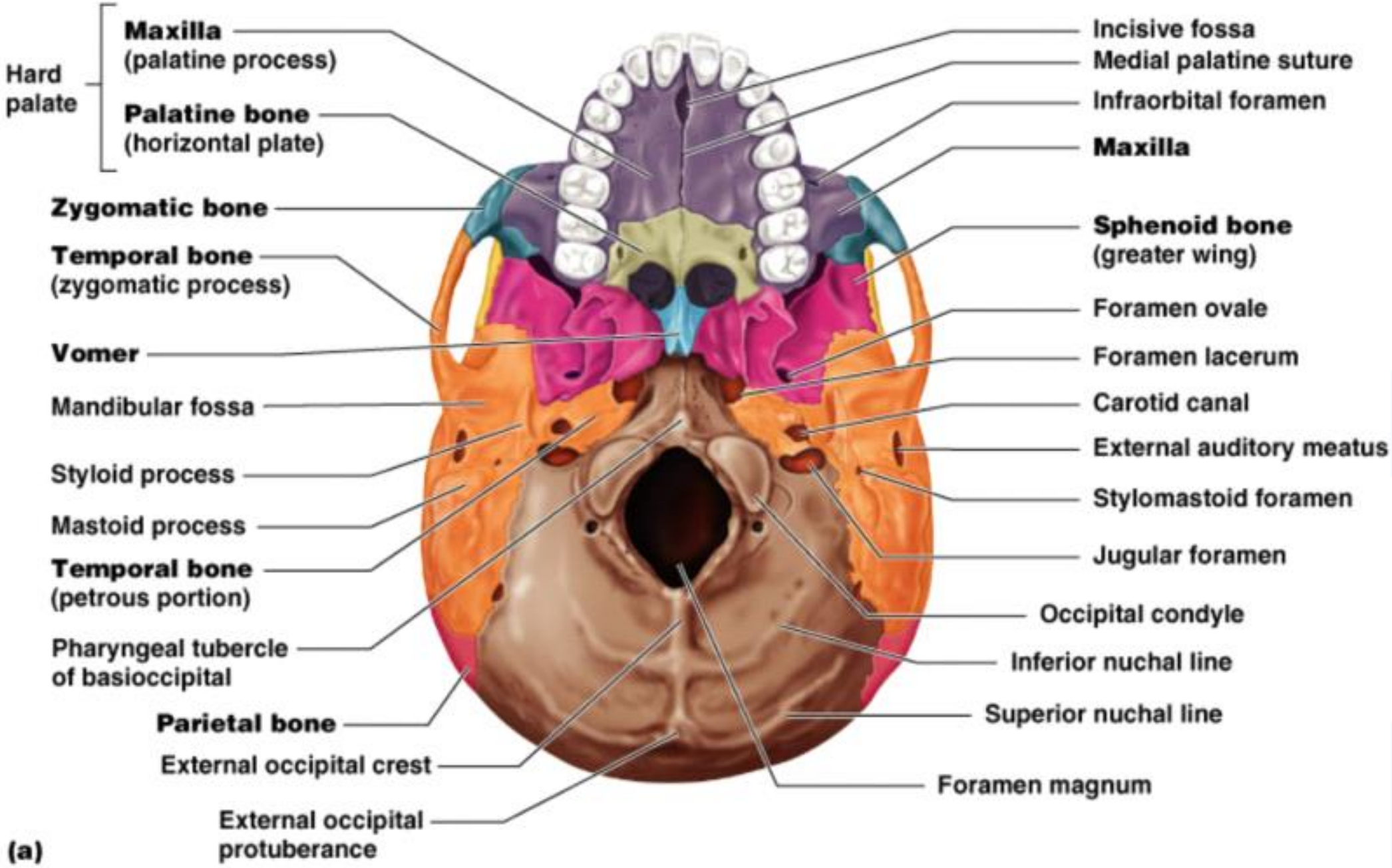
Hard palate
Maxilla (palatine process)
Palatine bone (horizontal plate)
Zygomatic bone
Temporal bone (zygomatic process)
Vomer
Mandibular fossa
Styloid process
Mastoid process
Temporal bone (petrous portion)
Pharyngeal tubercle of basioccipital
Parietal bone
External occipital crest
External occipital protuberance
Incisive fossa
Medial palatine suture
Infraorbital foramen
Maxilla
Sphenoid bone (greater wing)
Foramen ovale
Foramen lacerum
Carotid canal
External auditory meatus
Stylomastoid foramen
Jugular foramen
Occipital condyle
Inferior nuchal line
Superior nuchal line
Foramen magnum

(a)

الفك العلوي
Maxilla

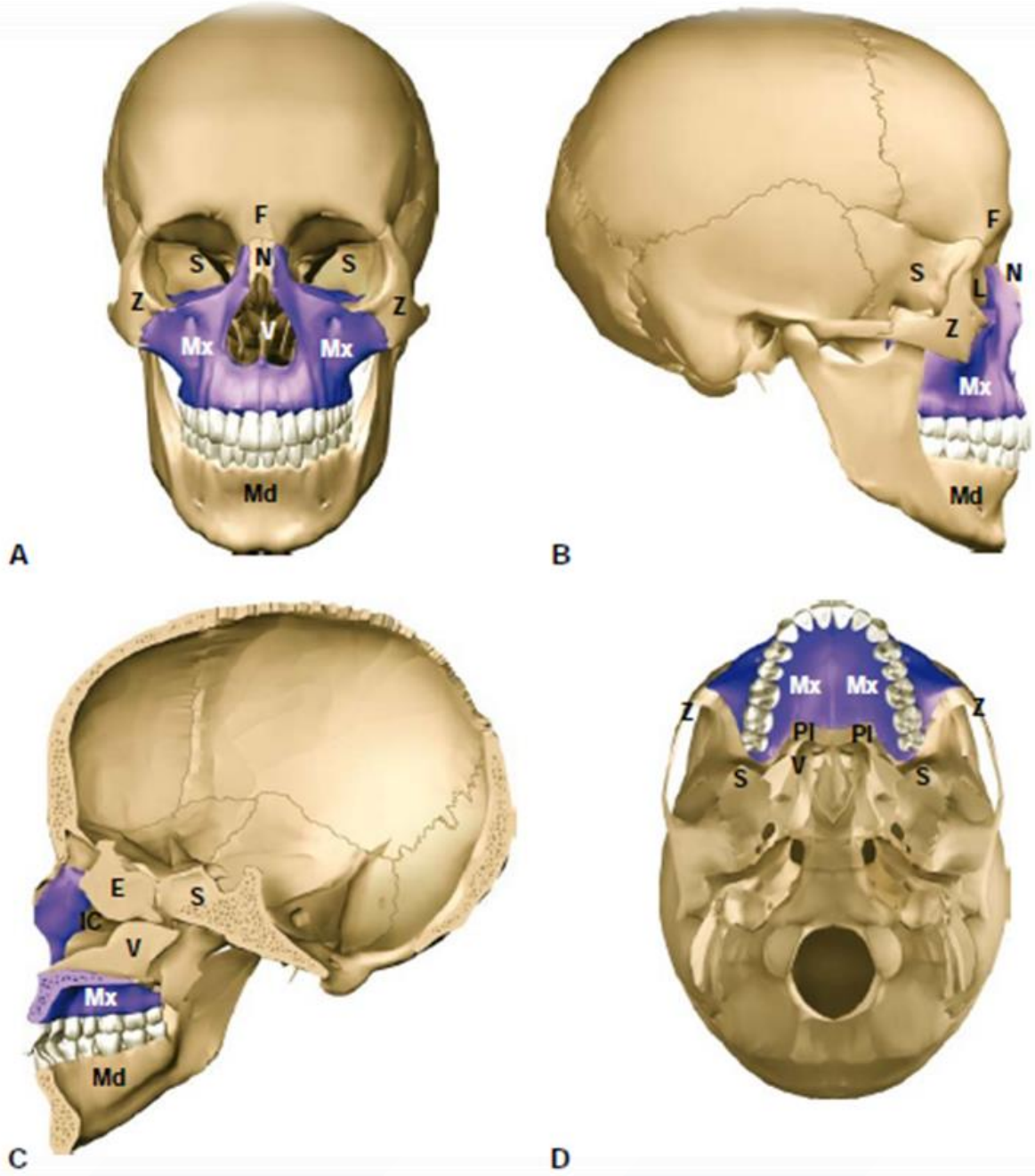

عظم الفك العلوي Maxilla Bone

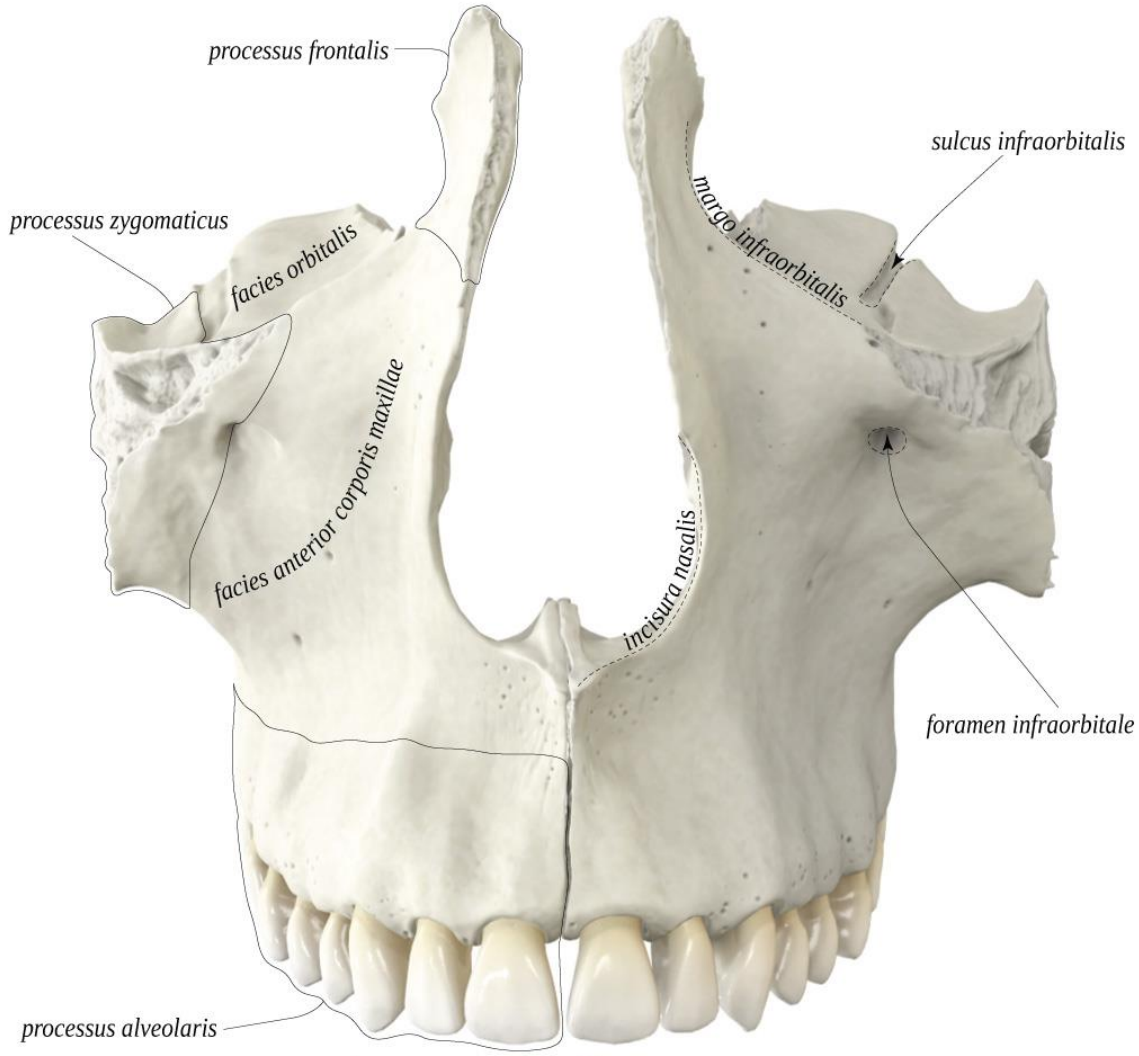

ANATOMY STANDARD

- عظم مزدوج, يقع في الجزء الأمامي للوجه تحت جوف الحجاج وفوق جوف الفم وفي وحشي جوف الأنف, وهكذا فإنه يساهم بتشكيل الأجواف الثلاثة.
- هو عظم مجوف, إذ يحتوي على الجيب الفكي Maxillary Sinus الذي يتصل بجوف الأنف, وتفرشه غلالة مخاطية.
- كل عظم يتألف من جسم Body وأربع نواتئ Processes.

- يتمفصل الفك العلوي مع العظام التالية:

➢العظم الجبهي F
➢العظم الدمعي L
➢العظم الأنفي N
➢القرين الأنفي السفلي IC
➢عظم الميكعة V
➢العظم الغربالي E
➢العظم الوجني Z
➢عظم الحنك P
➢العظم الوتدي S

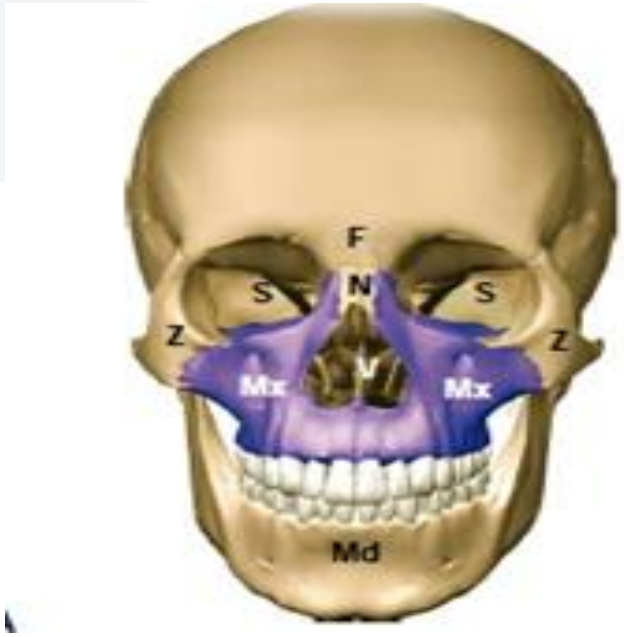

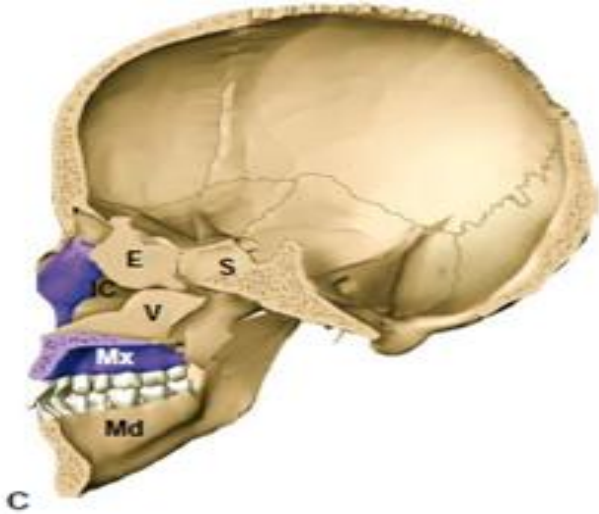

نواتئ عظم الفك العلوي Processes of Maxilla Bone

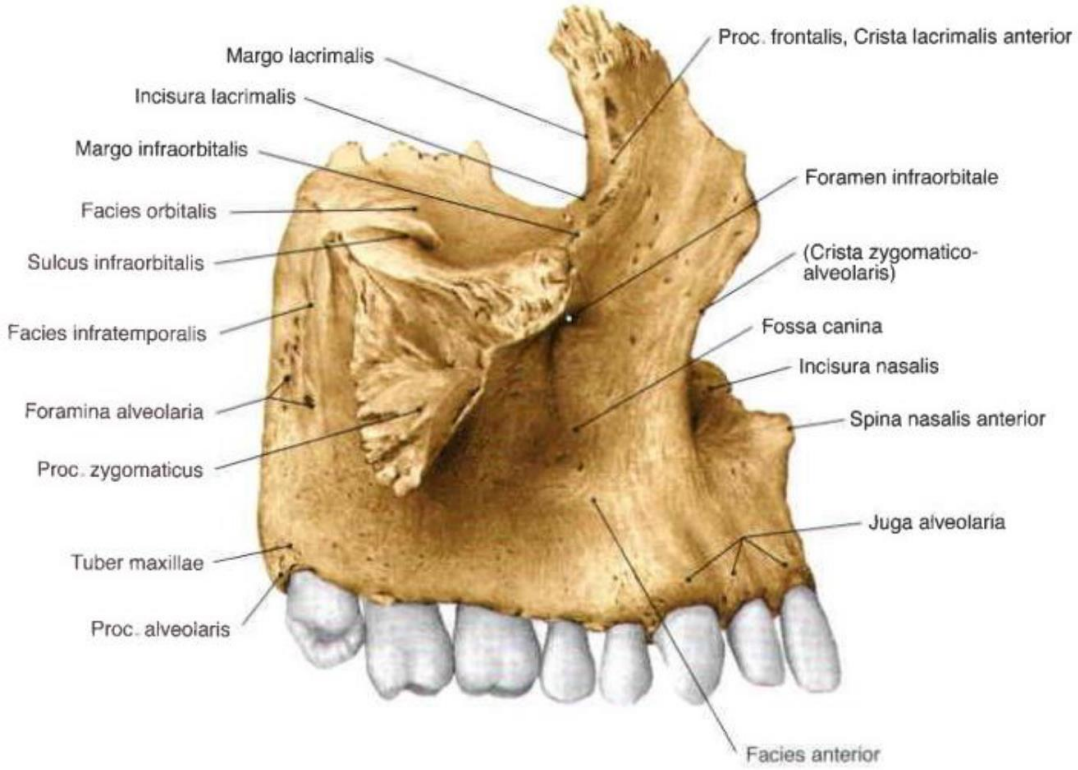

- ✓الناتئ الجبهي Frontal Process
- ✓الناتئ الوجني Zygomatic Process
- ✓الناتئ الحنكي Palatine Process
- ✓الناتئ السنخي Alveolar Process

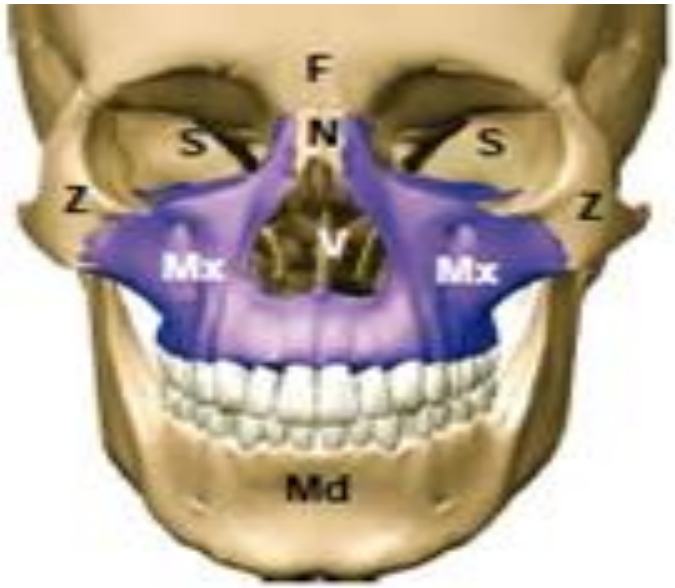

جسم الفك العلوي Body of Maxilla

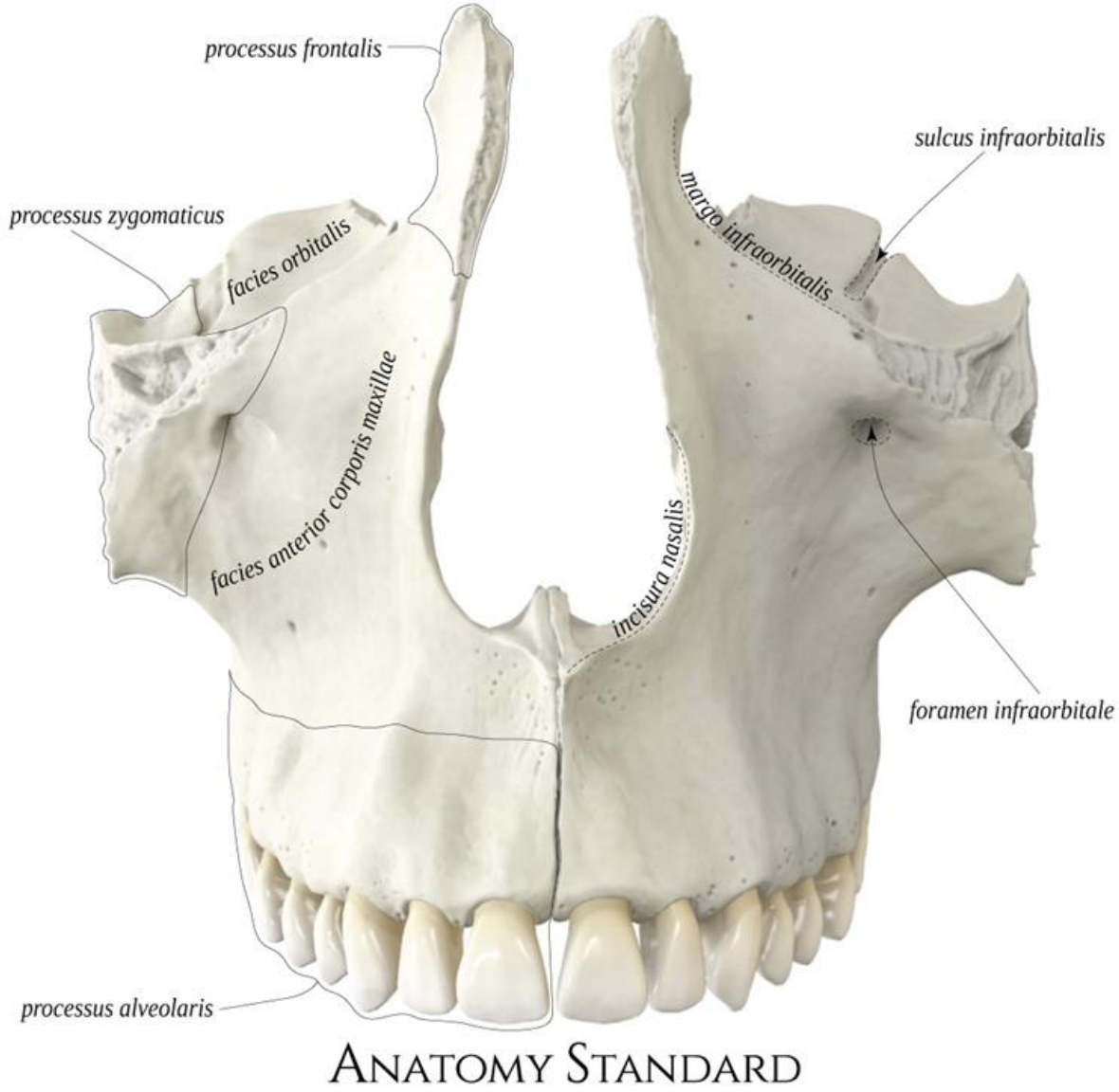

- شكله هرم ثلاثي؛ له ثلاثة وجوه وقاعدة :
  - الوجه الحجاجي
  - الوجه الأمامي
  - الوجه تحت الصدغي
  - الوجه الأنفي (القاعدة)

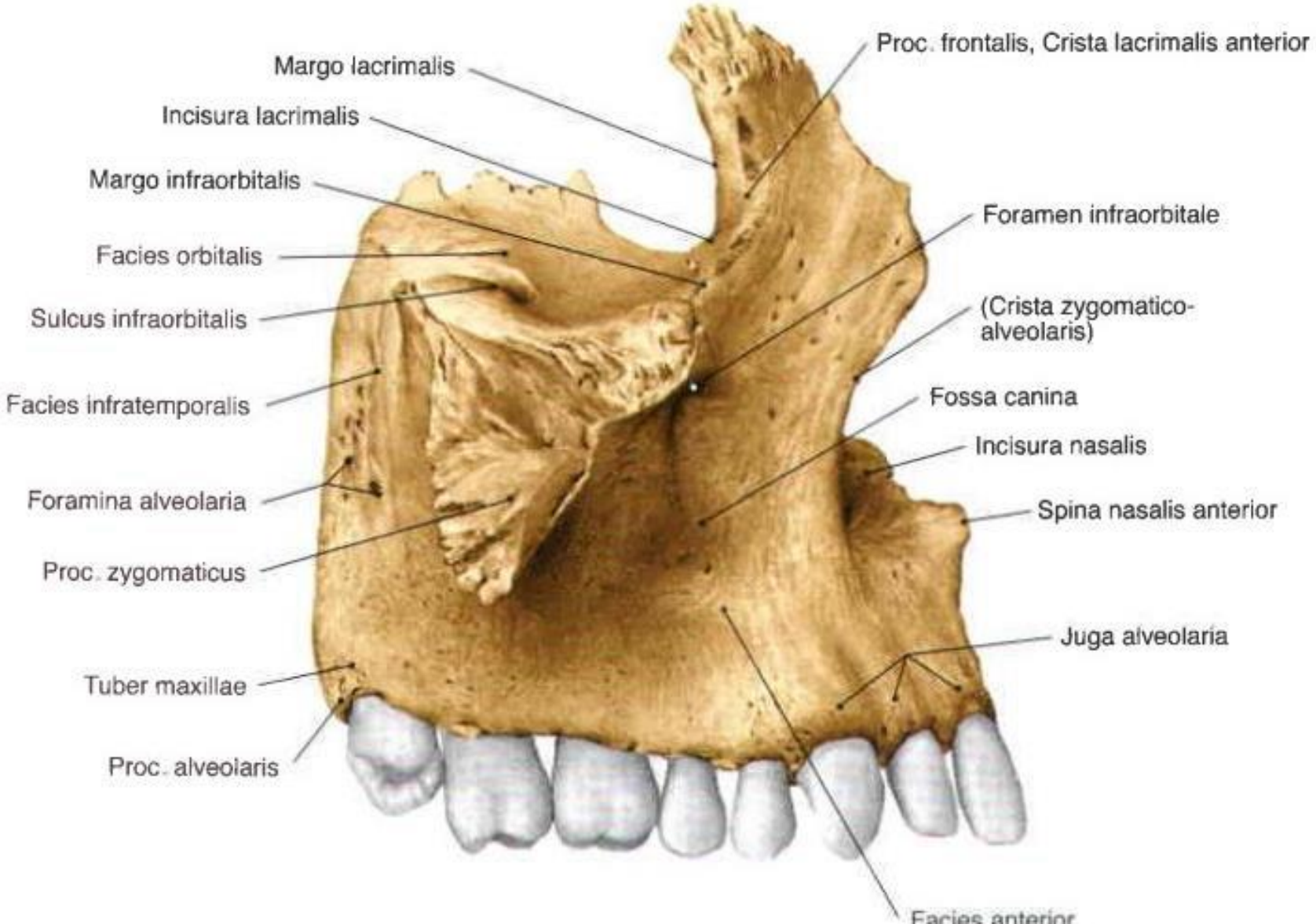
Margo lacrimalis
Incisura lacrimalis
Margo infraorbitalis
Facies orbitalis
Sulcus infraorbitalis
Facies infratemporalis
Foramina alveolaria
Proc. zygomaticus
Tuber maxillae
Proc. alveolaris
Proc. frontalis, Crista lacrimalis anterior
Foramen infraorbitale
(Crista zygomatico-
alveolaris)
Fossa canina
Incisura nasalis
Spina nasalis anterior
Juga alveolaria
Facies anterior

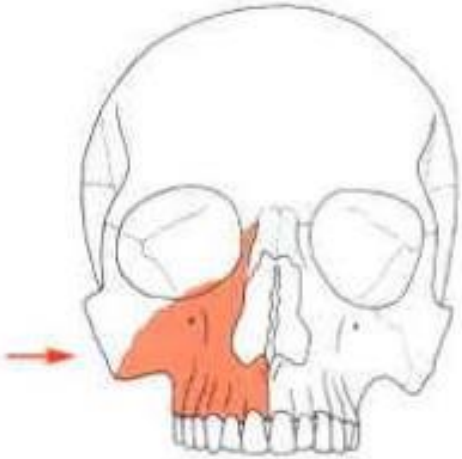

الفك العلوي Maxilla

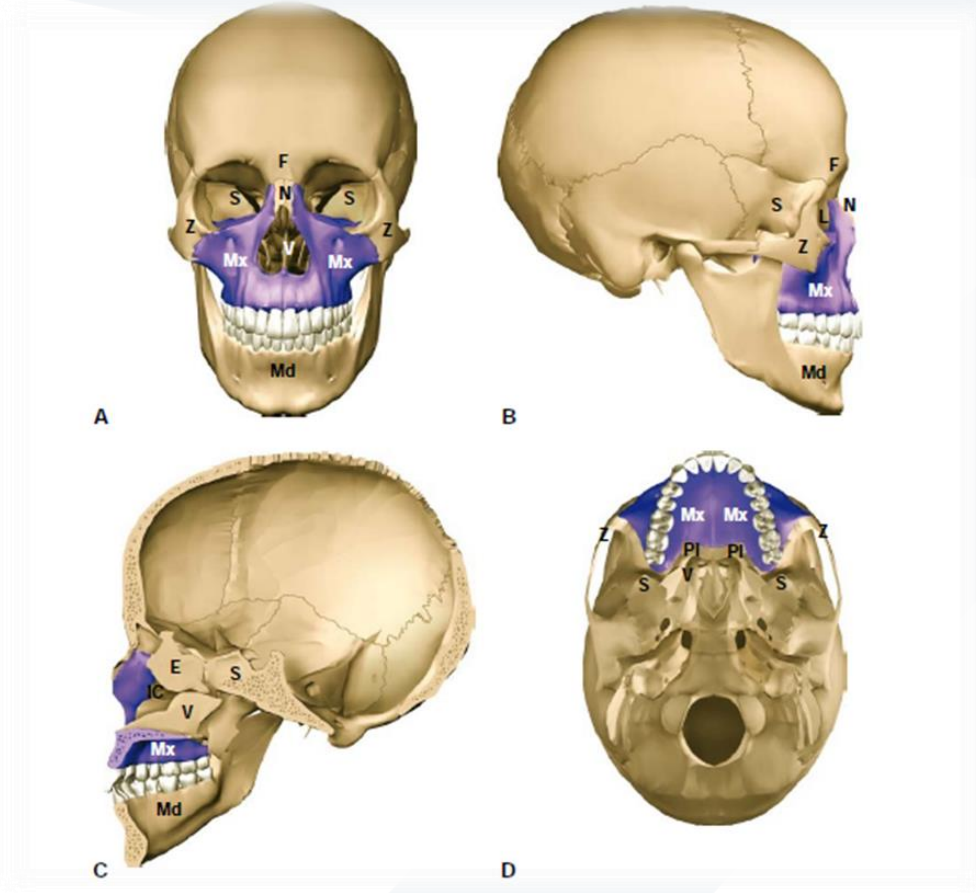

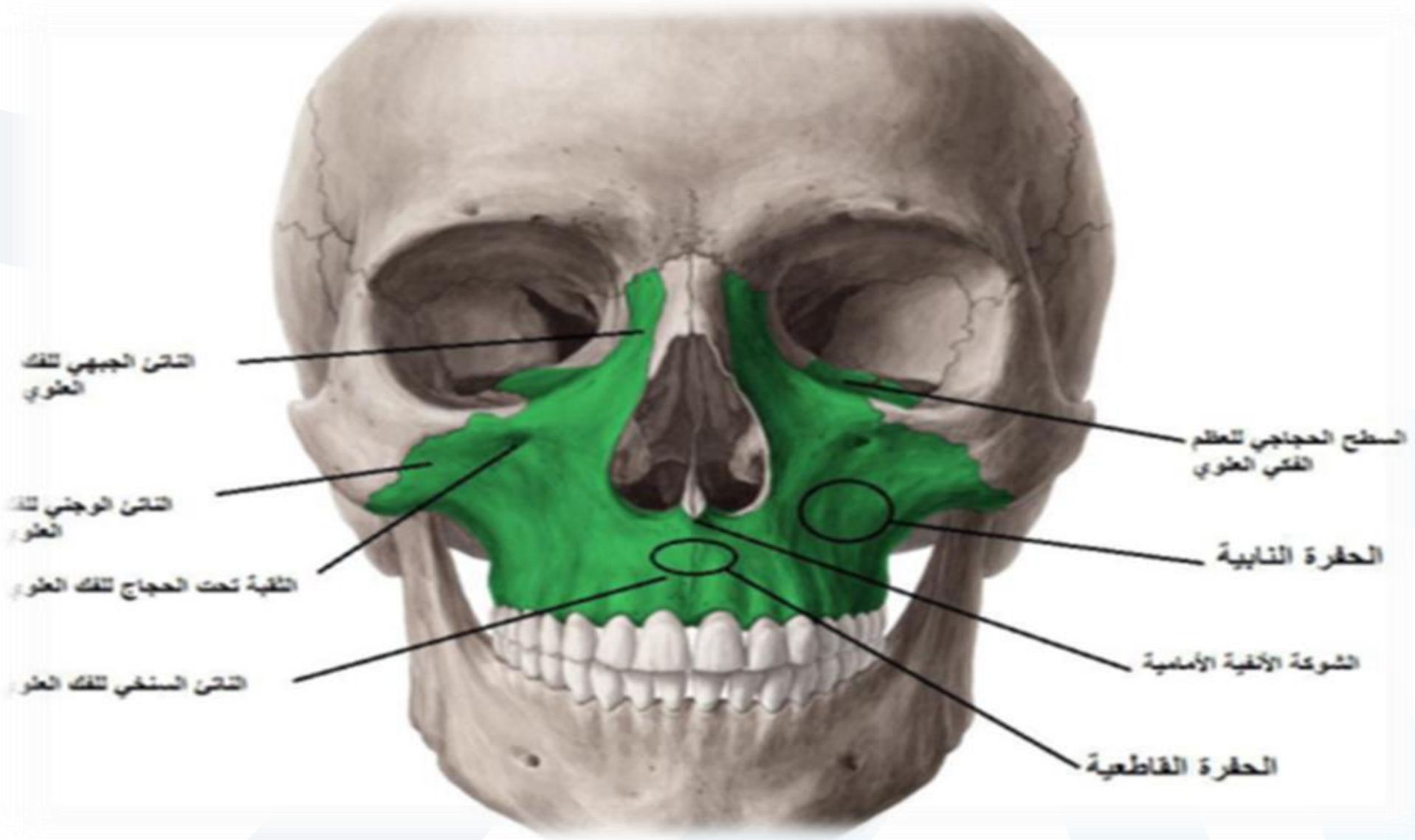

جسم ونواتئ الفك العلوي
منظر أمامي

الوجه الحجاجي للفك العلوي
Orbital surface

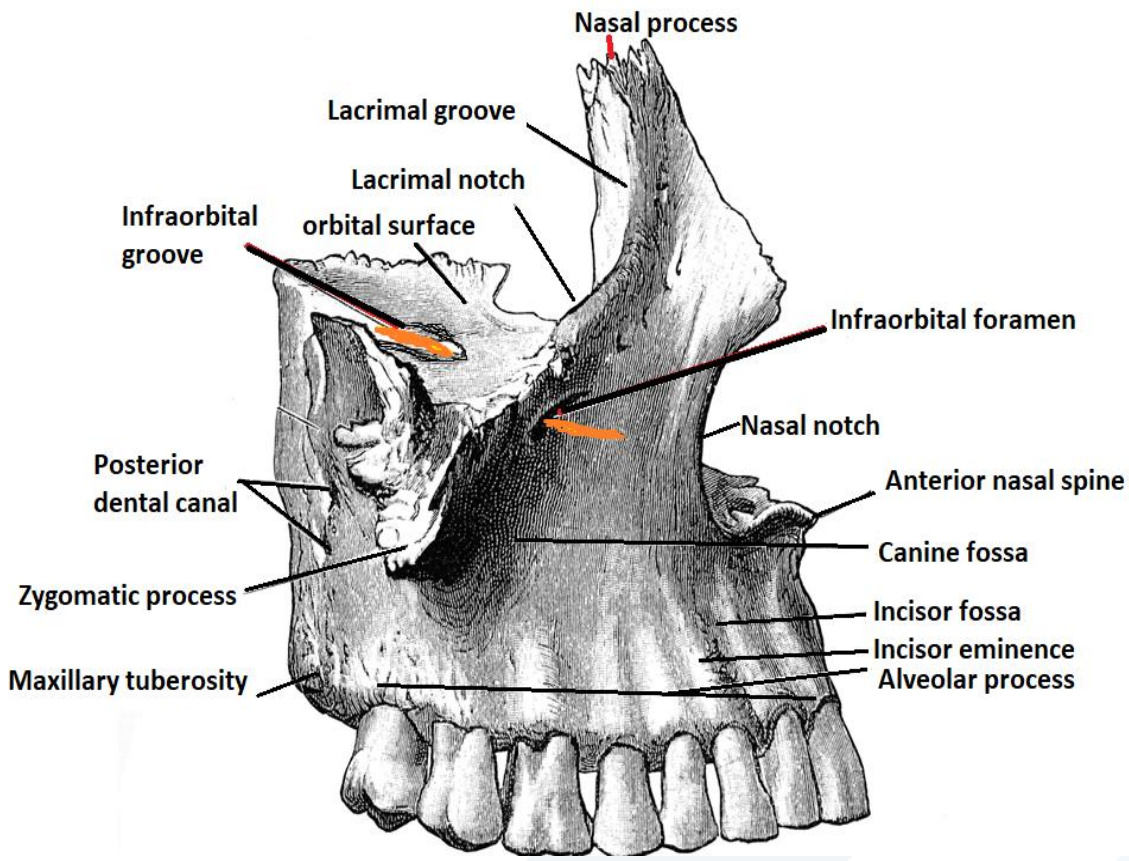

- هو الوجه العلوي وهو سطح مثلثي أملس يؤلف معظم الجدار السفلي للحجاج.
- تمفصلاته :
  - تتمفصل حافته الأنسية من الأمام إلى الخلف مع العظم الدمعي والصفيحة الحجاجية للغربالي والناتئ الجناحي للحنكي.
  - تتمفصل حافته الوحشية مع الناتئ الفكي للعظم الوجني.
  - حافته الخلفية حرة وتشكل الحدود السفلية للشق الجناحي السفلي. ويوجد في منتصفها أخدود عميق يسمى الثلم تحت الحجاج الذي يسير نحو الأمام والأنسي في الوجه الحجاجي ثم يتمادى مع النفق تحت الحجاج ,الذي ينفتح في الوجه الأمامي للفك العلوي بالثقبة تحت الحجاج .ويمر ضمنه العصب والأوعية تحت الحجاج.

الوجه الحجاجي للفك العلوي
Orbital surface

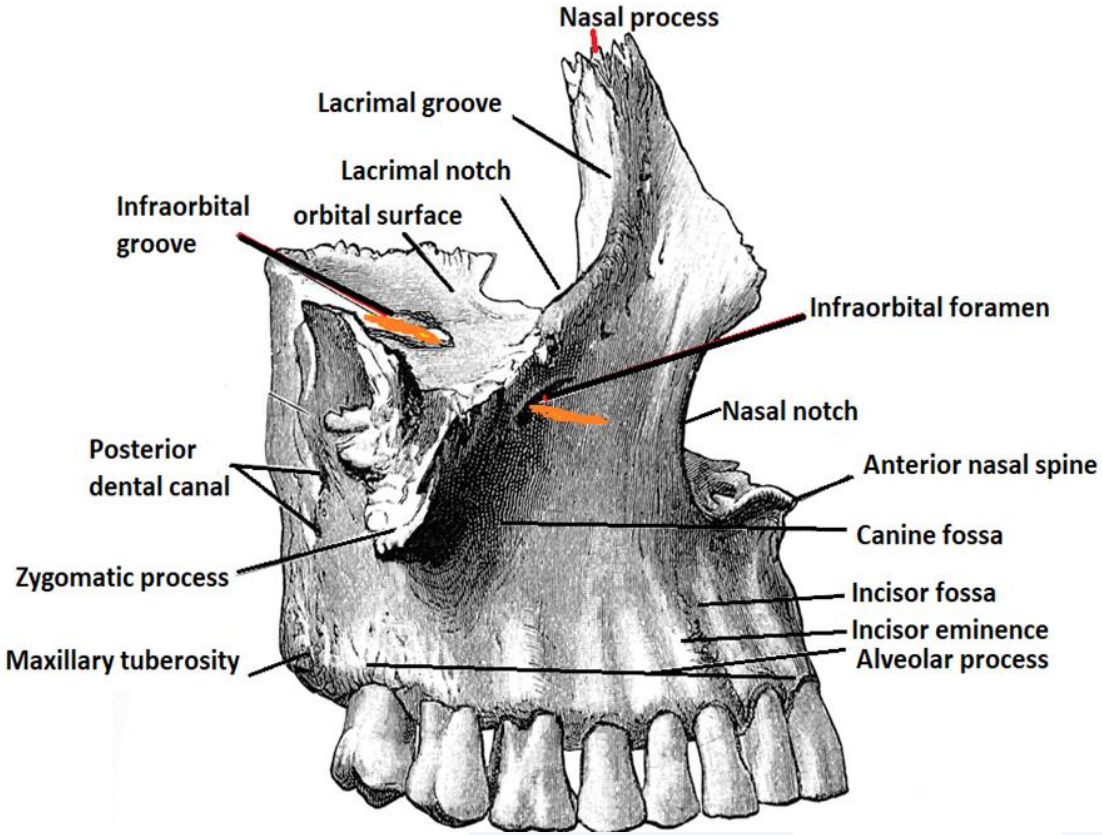

- ينشأ من قاع النفق تحت الحجاج نفق صغير يسمى النفق السنخي العلوي الأمامي, والذي يقع خلف الثقبة تحت الحجاج وعلى بعد 5 ملم منها, يتجه نحو الأسفل ويشكل ممرا للعصب والأوعية السنخية العلوية الأمامية.
- يلتقي الوجه الحجاجي مع الوجه الأمامي للفك العلوي عند الحافة السفلية للحجاج Infraorbital Margin.

الوجه الحجاجي للفك العلوي

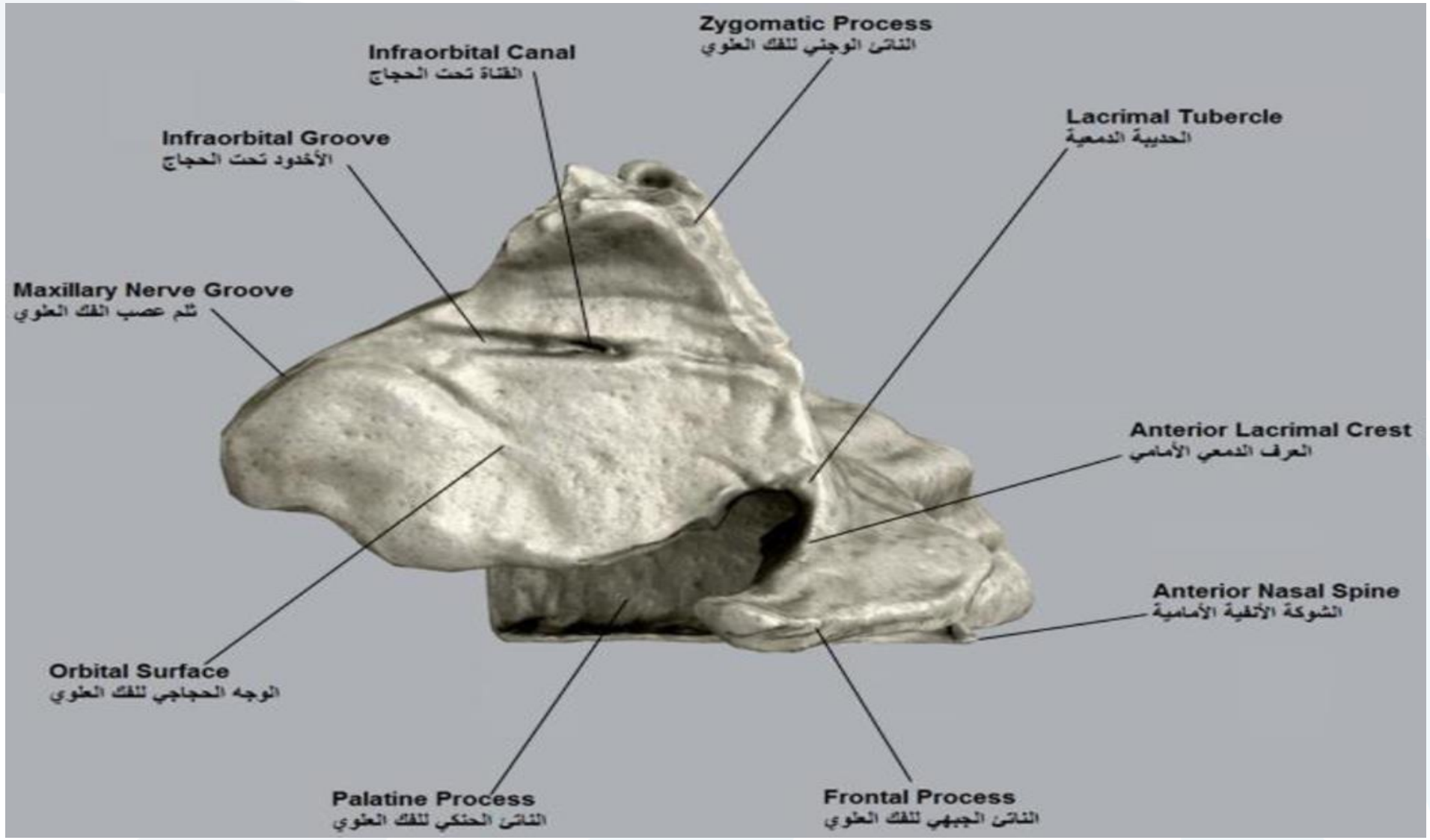

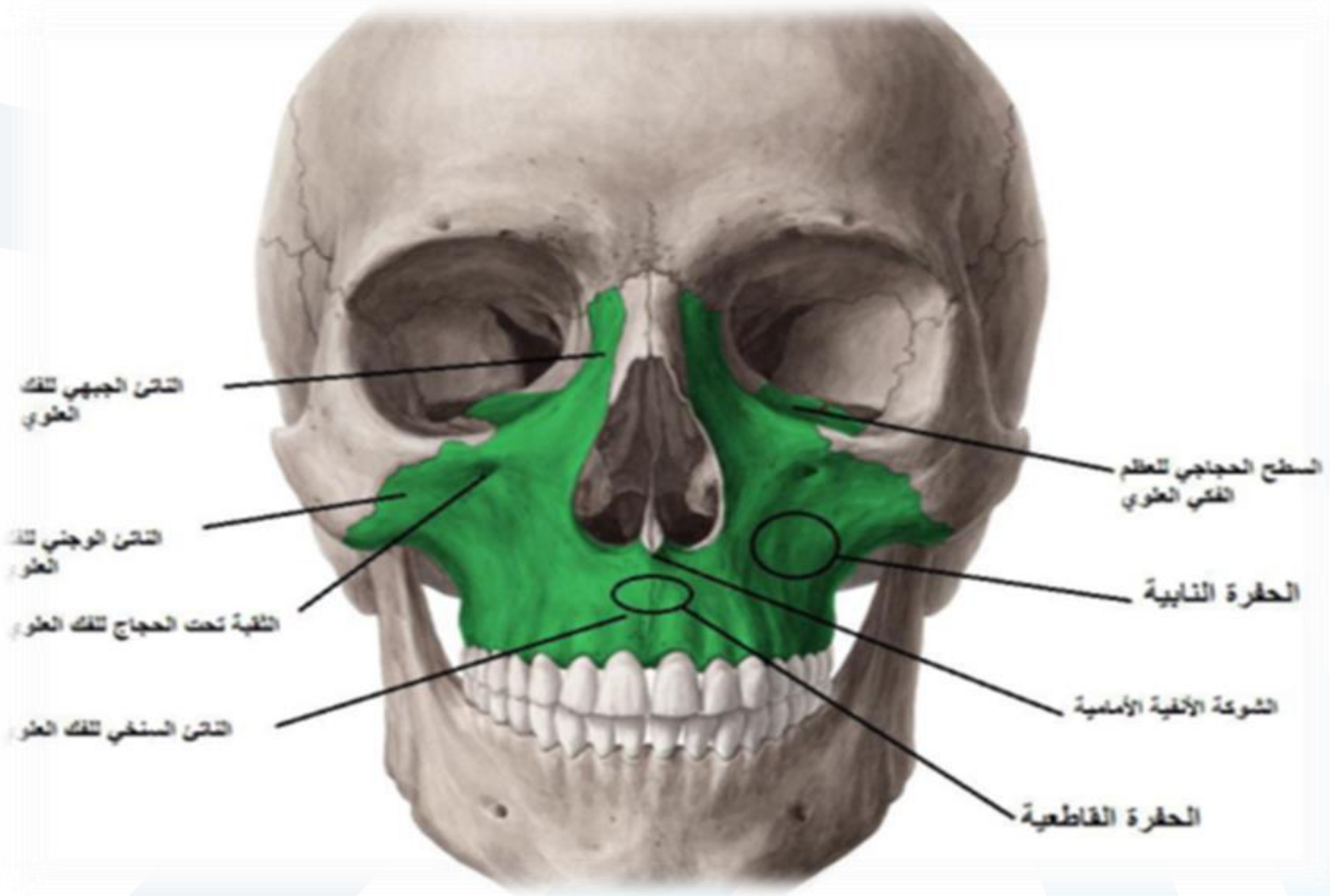
الناتئ الجبهي للفك العلوي
الناتئ الوجني للفك العلوي
الثقبة تحت الحجاج للفك العلوي
الناتئ السنخي للفك العلوي
السطح الحجاجي للعظم الفكي العلوي
الحفرة النابية
الشوكة الأنفية الأمامية
الحفرة القاطعية

الوجه الأمامي للفك العلوي
Anterior Surface

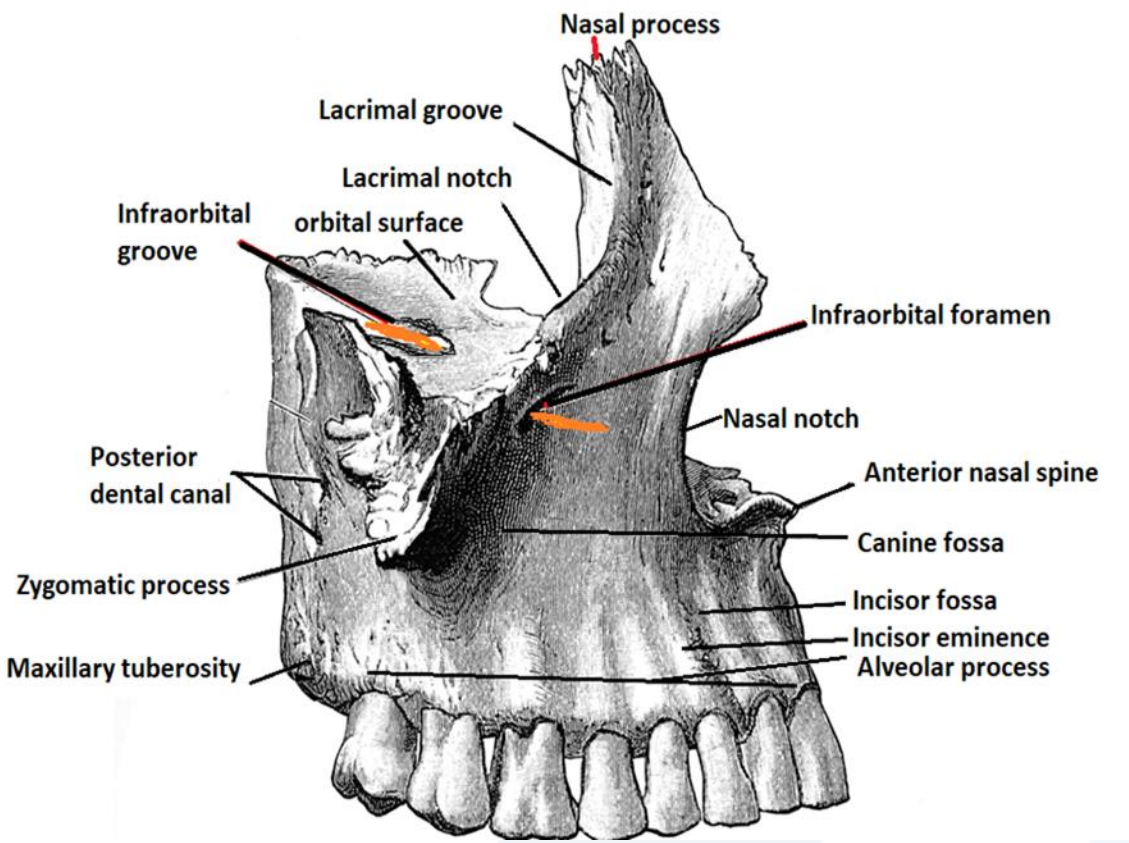

- حدوده
  - في الأعلى: الحافة السفلية للحجاج
  - في الأسفل: الناتئ السنخي
  - في الأنسي: الثلمة الأنفية للفكي
  - في الوحشي: الناتئ الوجني
- ينفتح النفق تحت الحجاج بالثقبة تحت الحجاج على الوجه الأمامي للفك العلوي أسفل الحافة السفلية للحجاج ب 6 ملم تقريبا, وذلك عند نقطة التقاء الثلث الأنسي للحافة مع الثلث المتوسط. وتعتبر الثقبة تحت الحجاج معلما تشريحيا هاما عند إجراء التخدير الناحي.

الوجه الأمامي للفك العلوي
Anterior Surface

- الوجه الأمامي مقعر بمجمله, ويكون التقعر أكثر وضوحا في منطقة الثقبة تحت الحجاج ويسمى هذا التقعر الحفرة النابية,
  وهي منشأ العضلة الرافعة لزاوية الفم.
- يشكل الوجه الأمامي مدخلا جراحيا للعمليات التي تجرى على الجيب الفكي.

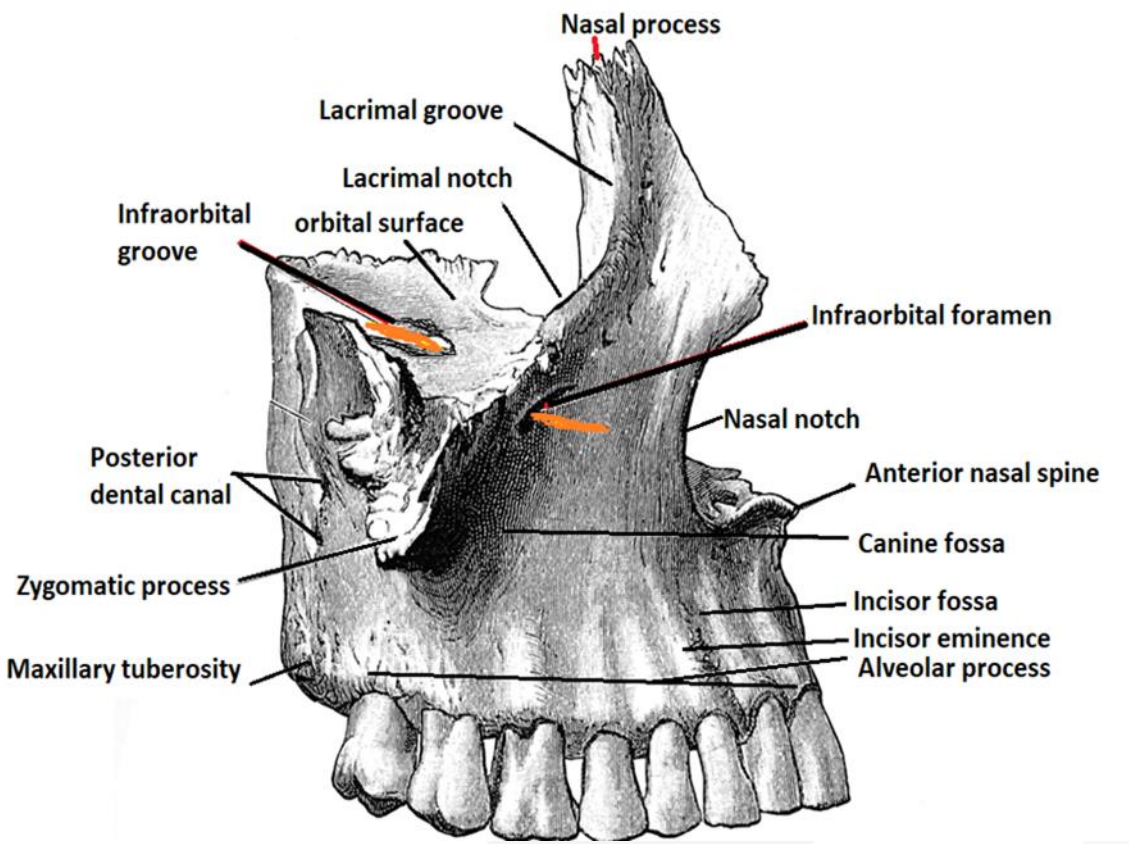

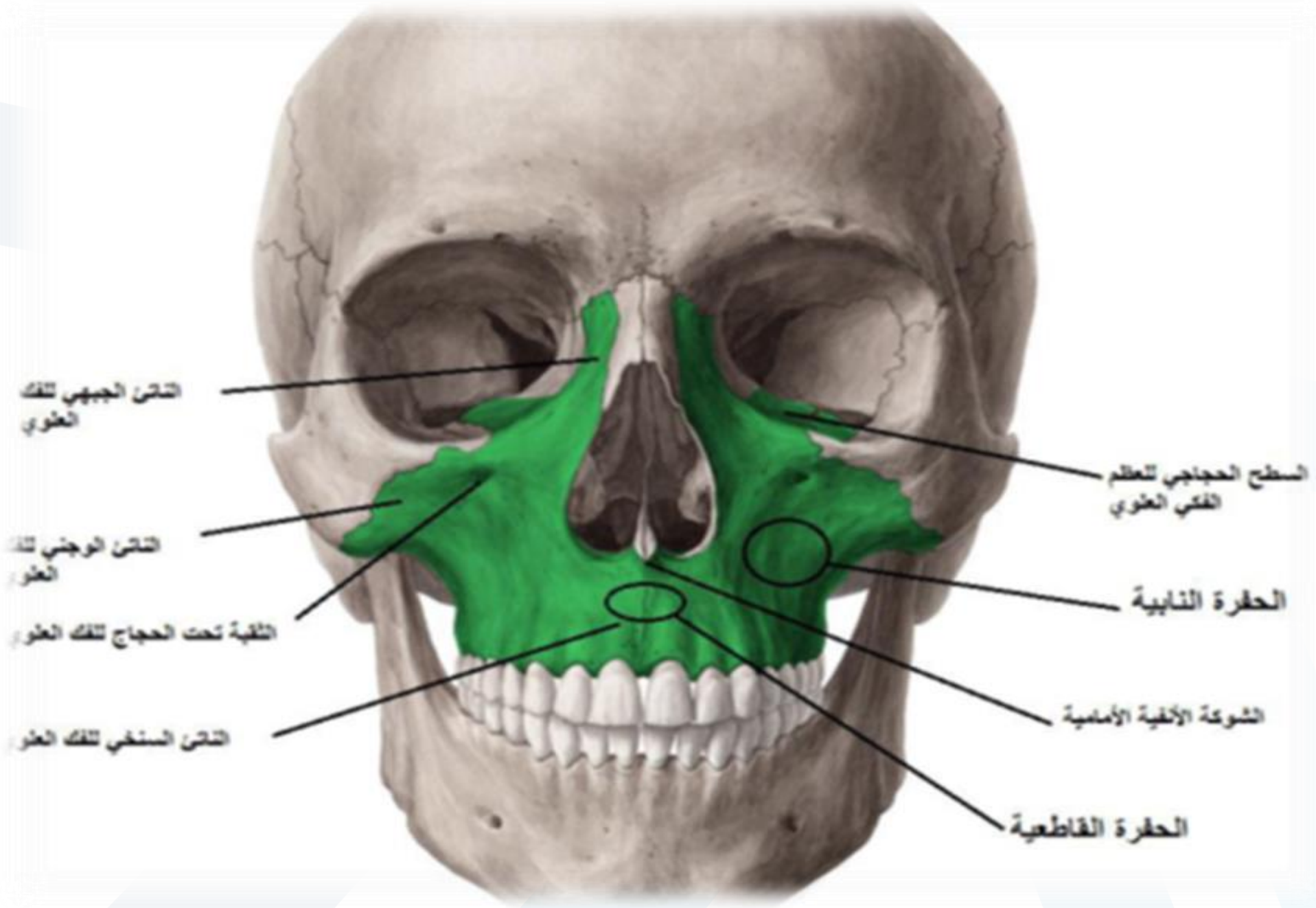
الناتئ الجبهي للفك العلوي
الناتئ الوجني للفك العلوي
الثقبة تحت الحجاج للفك العلوي
الناتئ السنخي للفك العلوي
السطح الحجاجي للعظم الفكي العلوي
الحفرة النابية
الشوكة الأنفية الأمامية
الحفرة القاطعية

الوجه الأمامي للفك العلوي

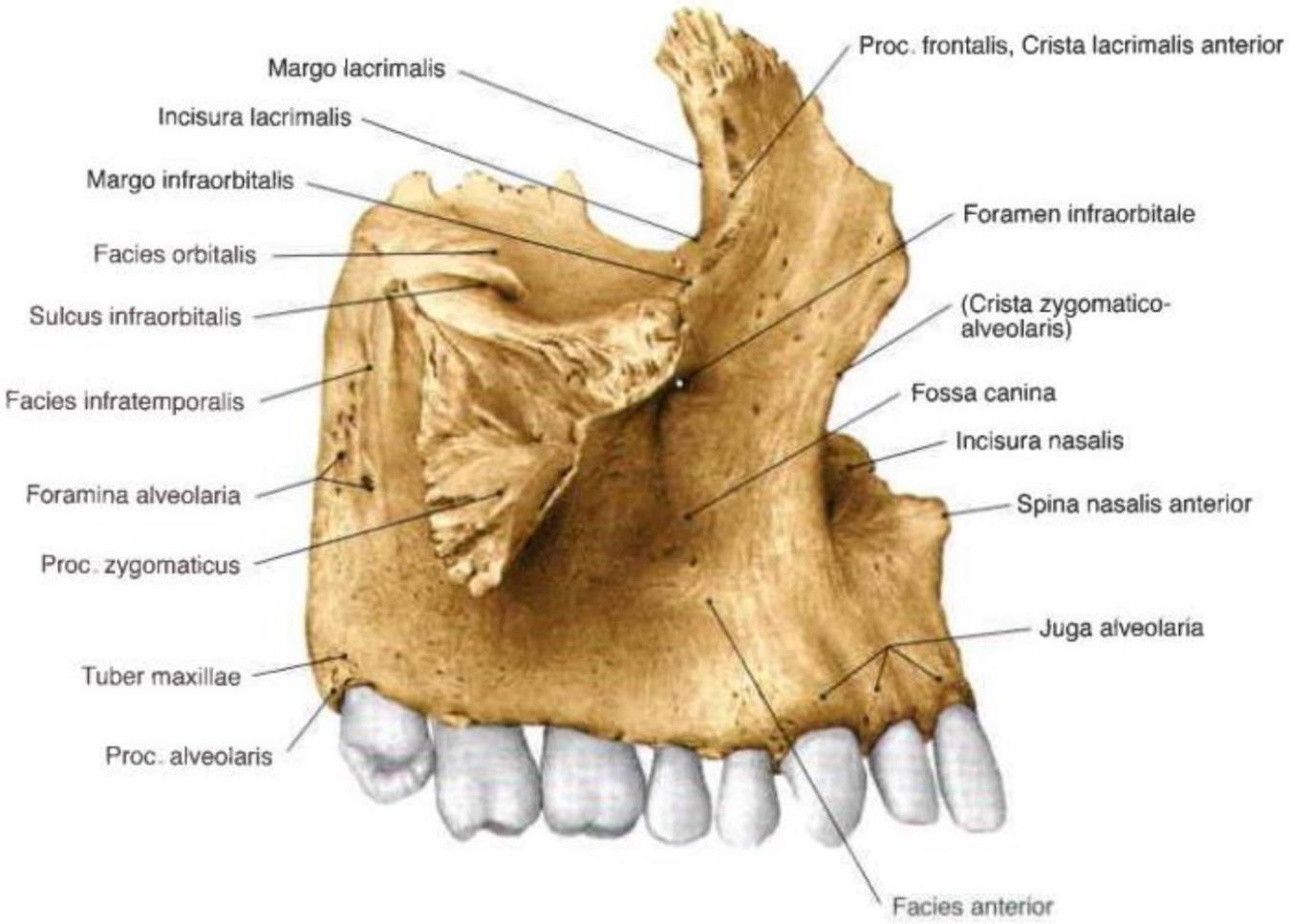

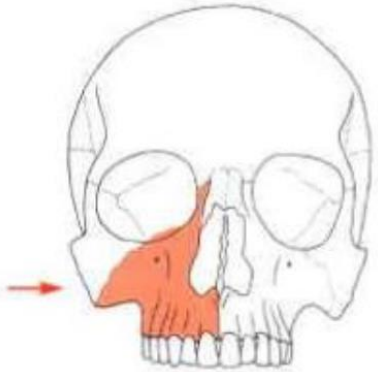

الوجه الأنفي للفك العلوي
Nasal Surface

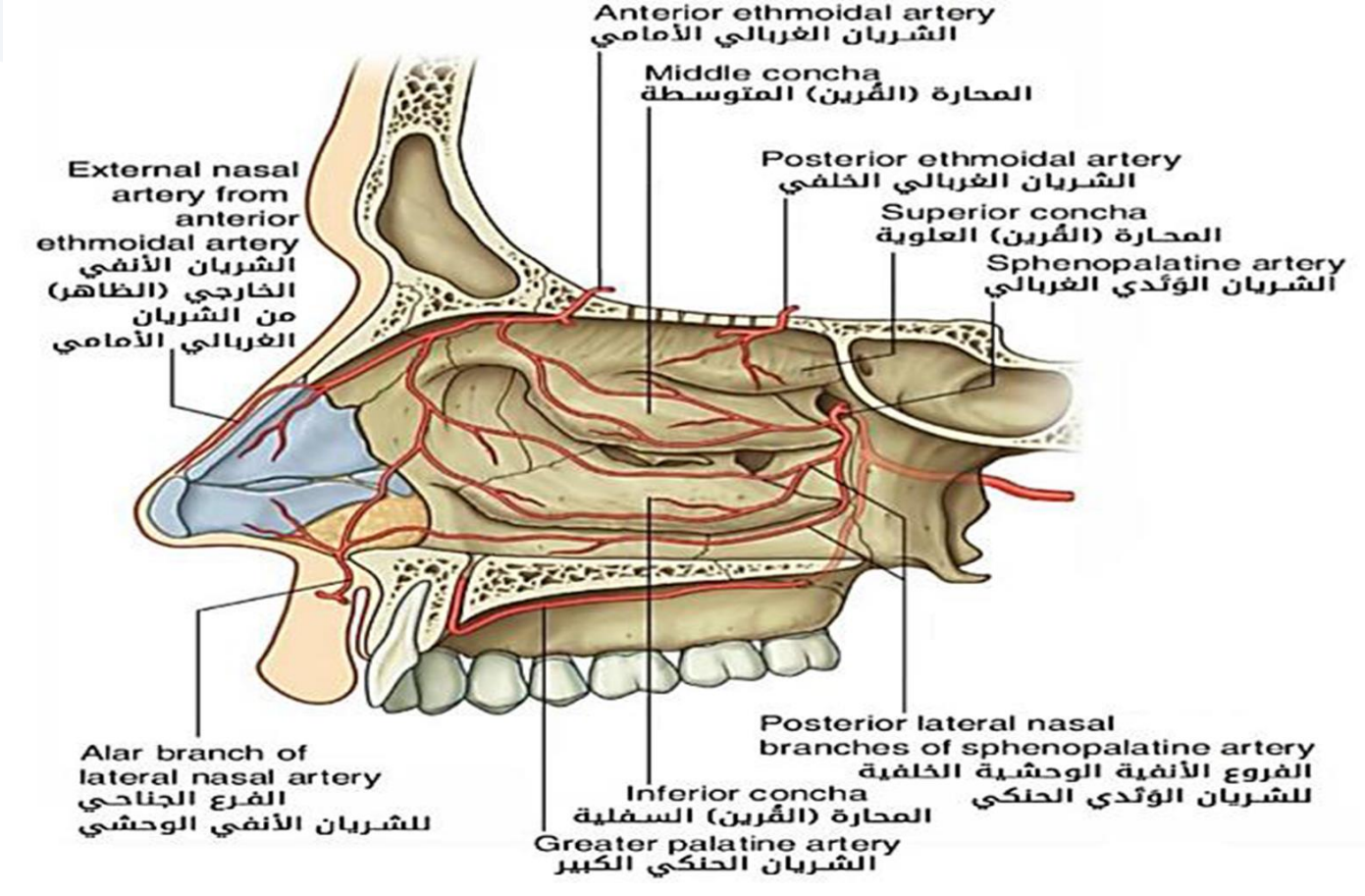

الوجه الأنفي للفك العلوي
Nasal Surface

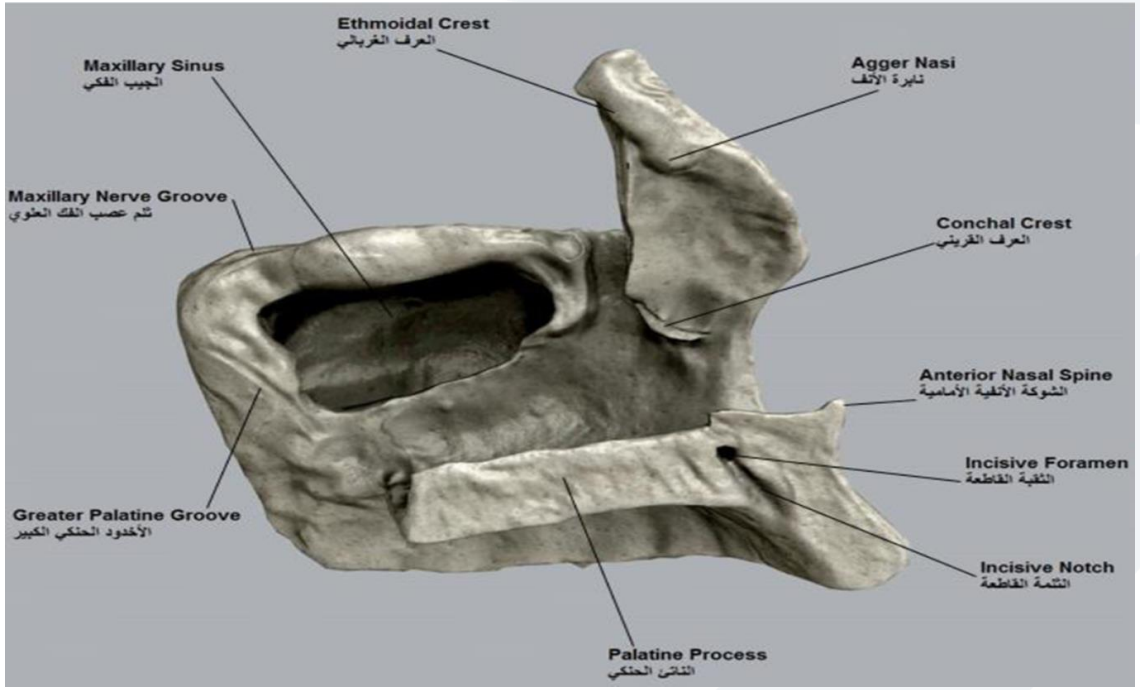

- هو الوجه الأنسي للفك العلوي
- يشكل معظم الجدار الوحشي لجوف الأنف.
- حدوده
  - في الأعلى: الحافة الأنسية للوجه الحجاجي للفك العلوي
  - في الأسفل: الناتئ الحنكي
  - في الخلف: الحافة الأنسية للوجه تحت الصدغي للفك العلوي
  - في الأمام: الثلمة الأنفية

الوجه الأنفي للفك العلوي
Nasal Surface

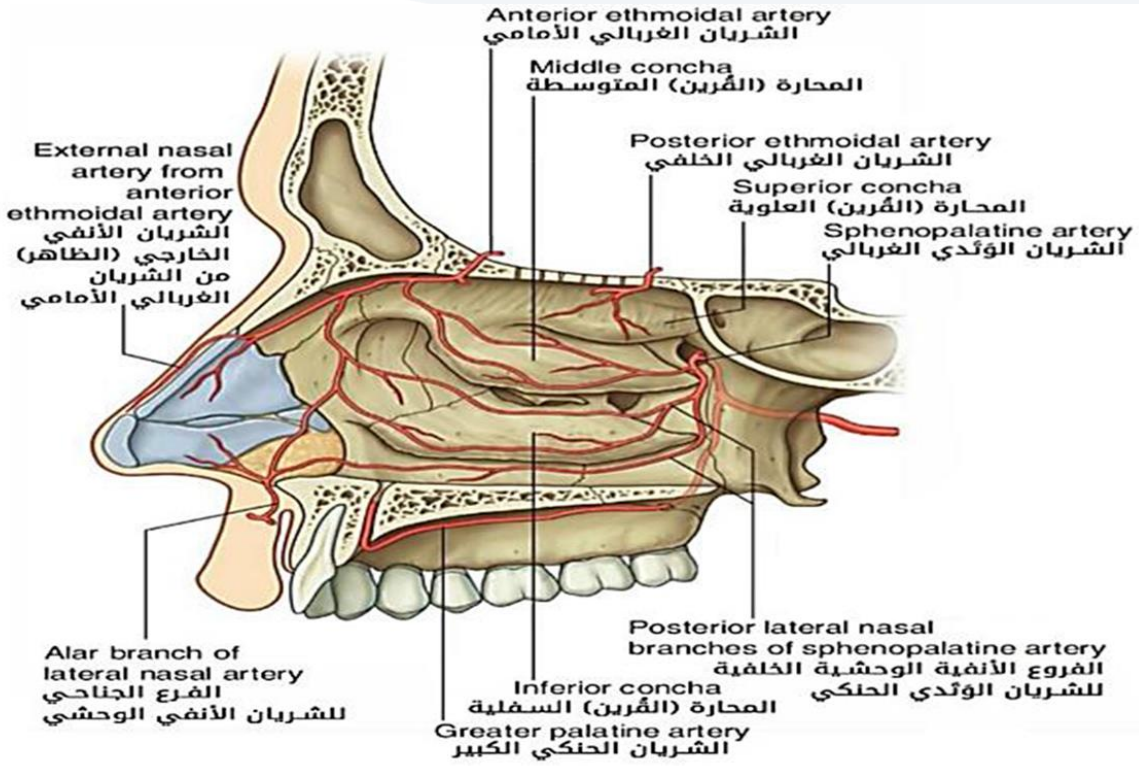

- يوجد عليه الفرجة الفكية وهي فرجة تتشكل في مكان انفتاح الجيب الفكي على جوف الأنف.
- خلف الفرجة الفكية يوجد الثلم الحنكي الكبير والذي يجتمع مع ثلم آخر ضمن العظم الحنكي ليشكلان معا النفق الحنكي الكبير, والذي يمر ضمنه العصب الحنكي الكبير والشريان الحنكي النازل.

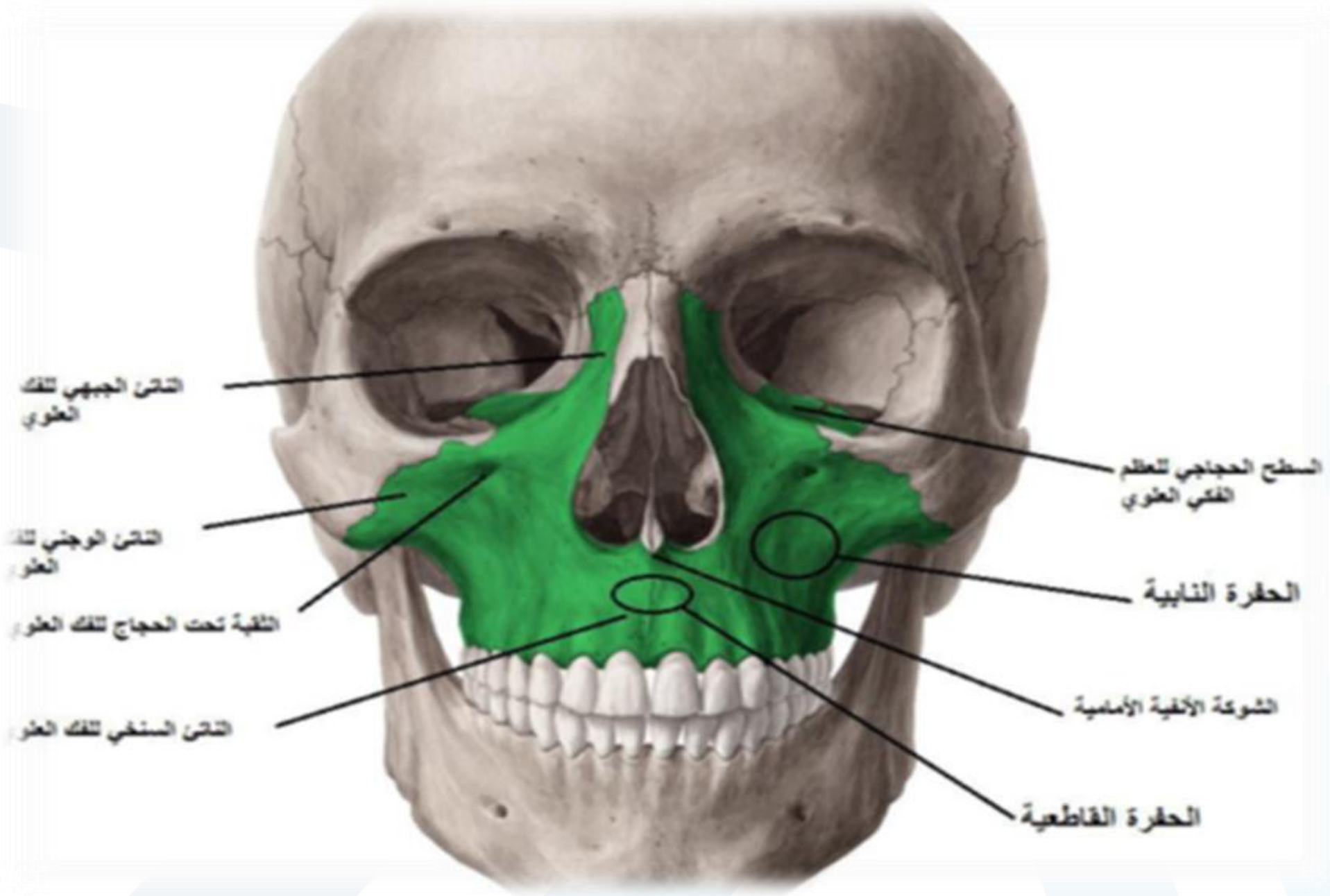
الناتئ الجبهي للفك العلوي
الناتئ الوجني للفك العلوي
الثقبة تحت الحجاج للفك العلوي
الناتئ السنخي للفك العلوي
السطح الحجاجي للعظم الفكي العلوي
الحفرة النابية
الشوكة الأنفية الأمامية
الحفرة القاطعية

الوجه تحت الصدغي
Infratemporal surface

- هو السطح الخلفي للفك السفلي ويسمى أيضا الحدبة الفكية
- يحده من الأعلى الحافة الخلفية للحجاج، من الأسفل الحافة السفلية للفك العلوي، من الأمام الناتئ الوجني للفك العلوي.
- يوجد عليه الأنفاق السنخية العلوية التي تمر عبرها الأعصاب والأوعية الدموية السنخية العلوية الخلفية.

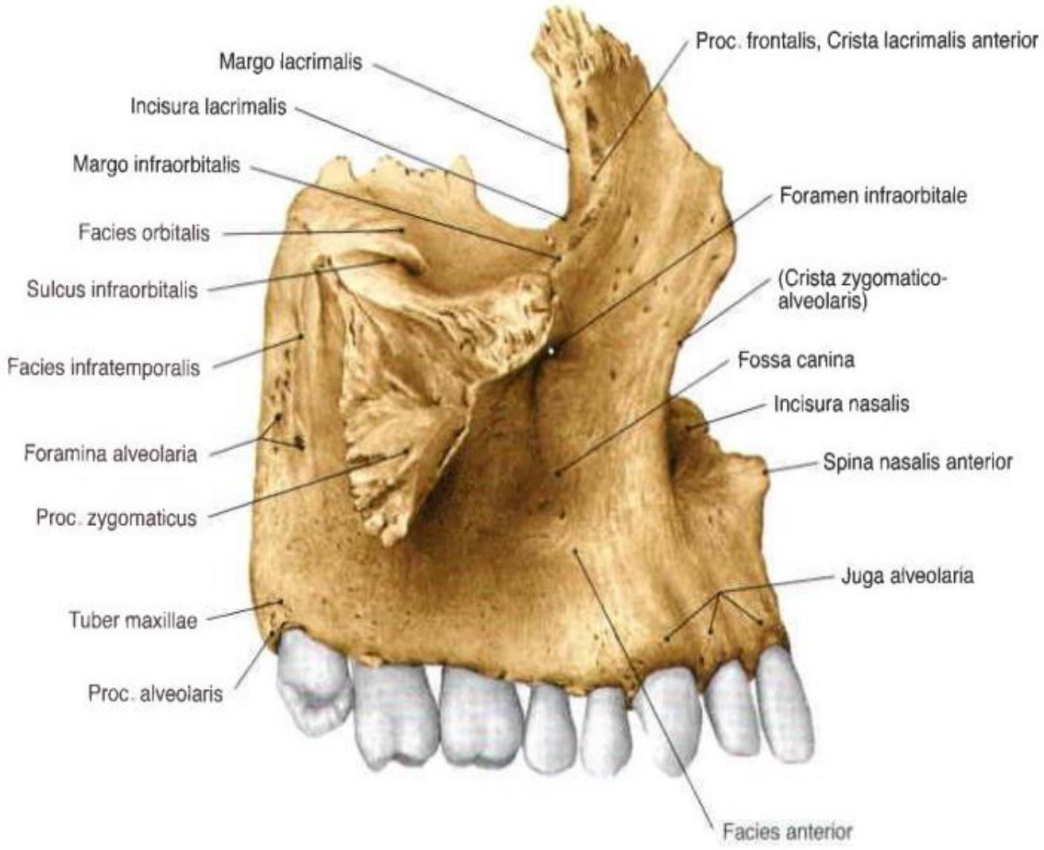

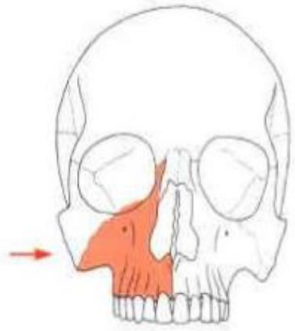

نواتئ الفك العلوي
Processes of Maxilla

الناتئ الوجني Zygomatic Process

- استطالة من الفك العلوي ذات شكل هرمي، يتصل مع وجوه الفك العلوي (الأمامي والحجاجي وتحت الصدغي)
- يمتد نحو الوحشي ويتمفصل مع العظم الوجني.

الناتئ الجبهي Frontal Process

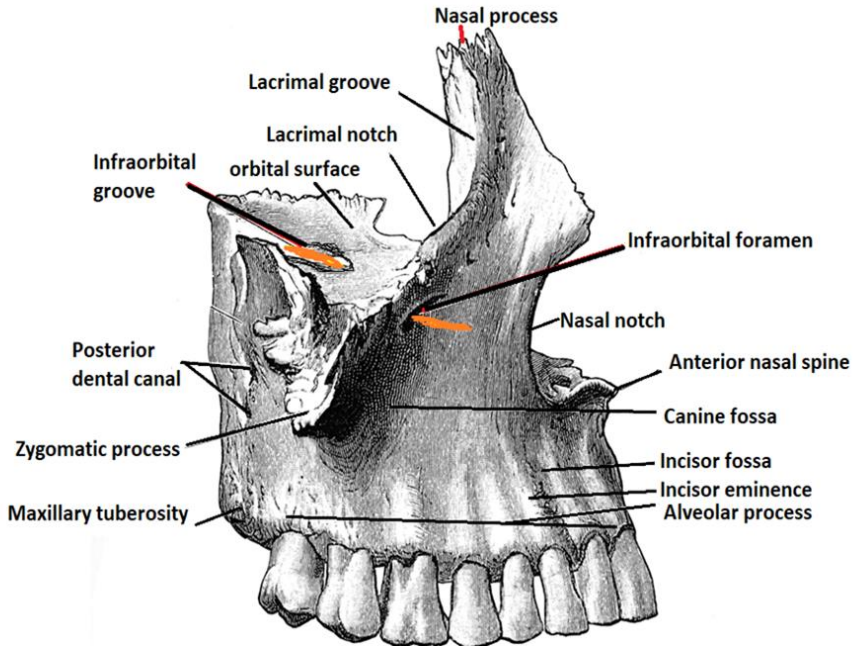

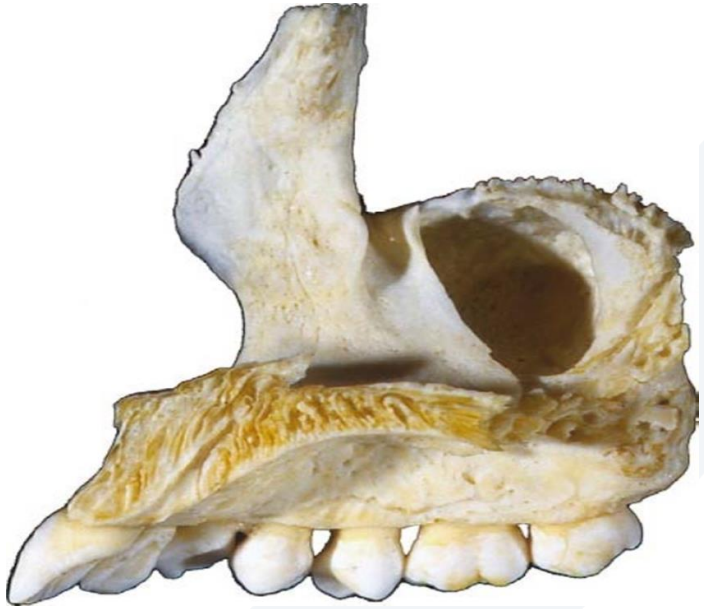

- استطالة عمودية للفك العلوي تمتد نحو الأعلى من وجوه الفك العلوي الأمامي والحجاجي والأنفي
- له شكل صفيحة رباعية
- تتمفصل حافته الأمامية مع عظم الأنف
- تتمفصل حافته الخلفية مع العظم الدمعي ويشكل معه حفرة كيس الدمع.

Frontal Process الناتئ الجبهي

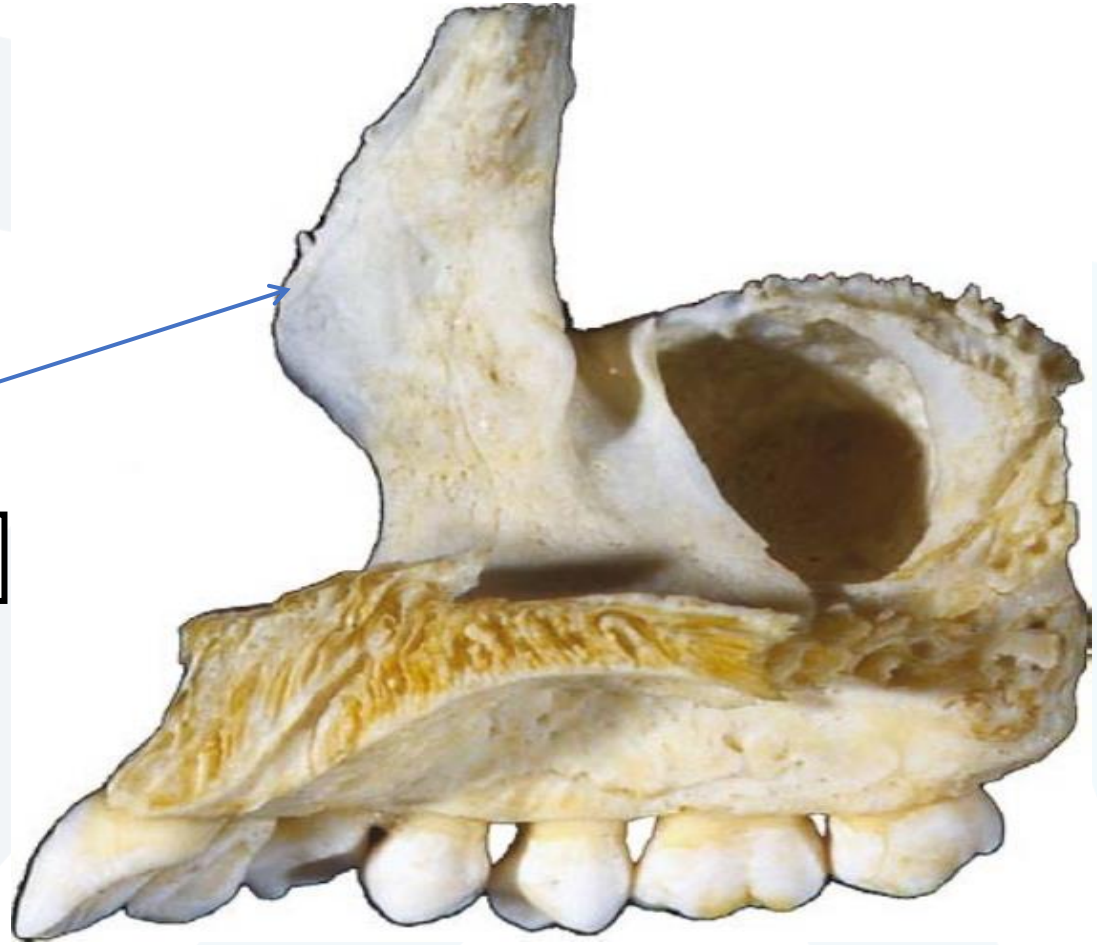

الناتئ الجبهى للفك العلوي

الناتئ الجبهي Frontal Process

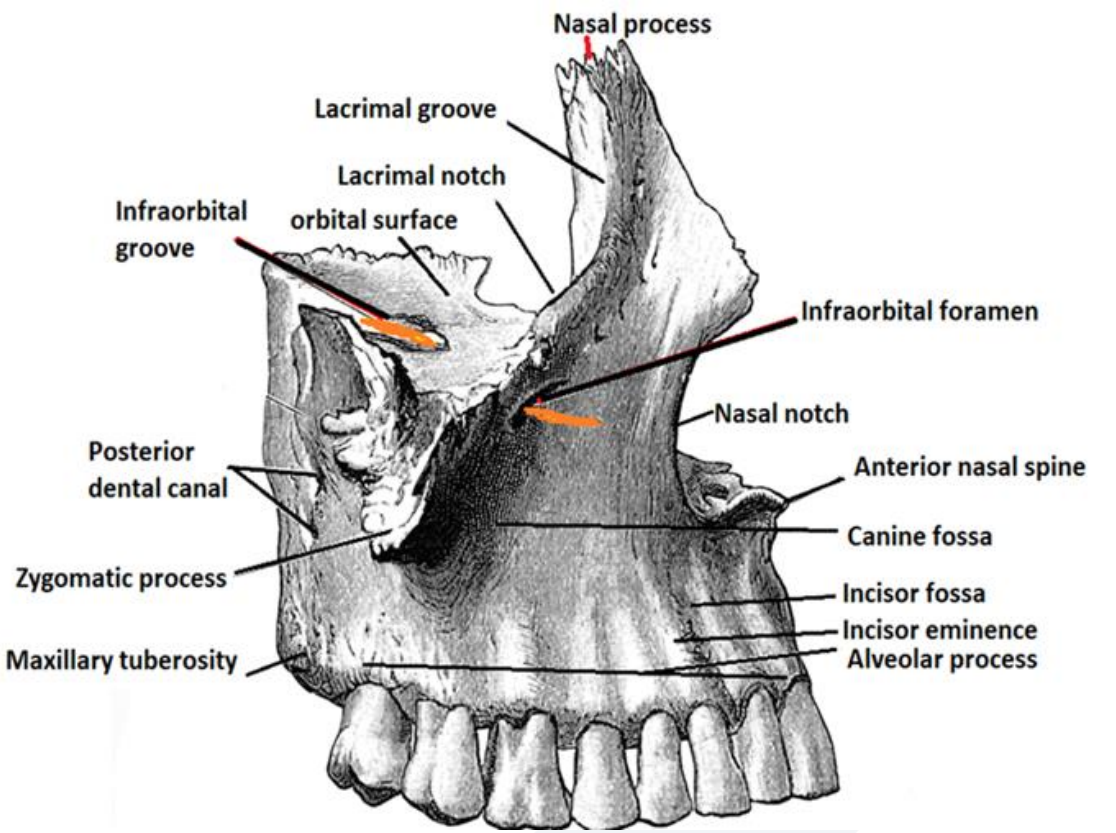

- له وجهان:
  - **وجه وحشي:**
    - يشكل منشأ للعضلات التالية:
    - العضلة الرافعة للشفة العلوية وجناح الأنف
    - العضلة الدويرية العينية
    - يحتوي عرف عمودي يدعى العرف الدمعي الأمامي Anterior Lacrimal Crest
  - **وجه أنسي:**
    - يشكل الجدار الوحشي لجوف الأنف
    - يحتوي على عرف أفقي يسمى العرف الغربالي
    - يتمفصل مع القرين المتوسط

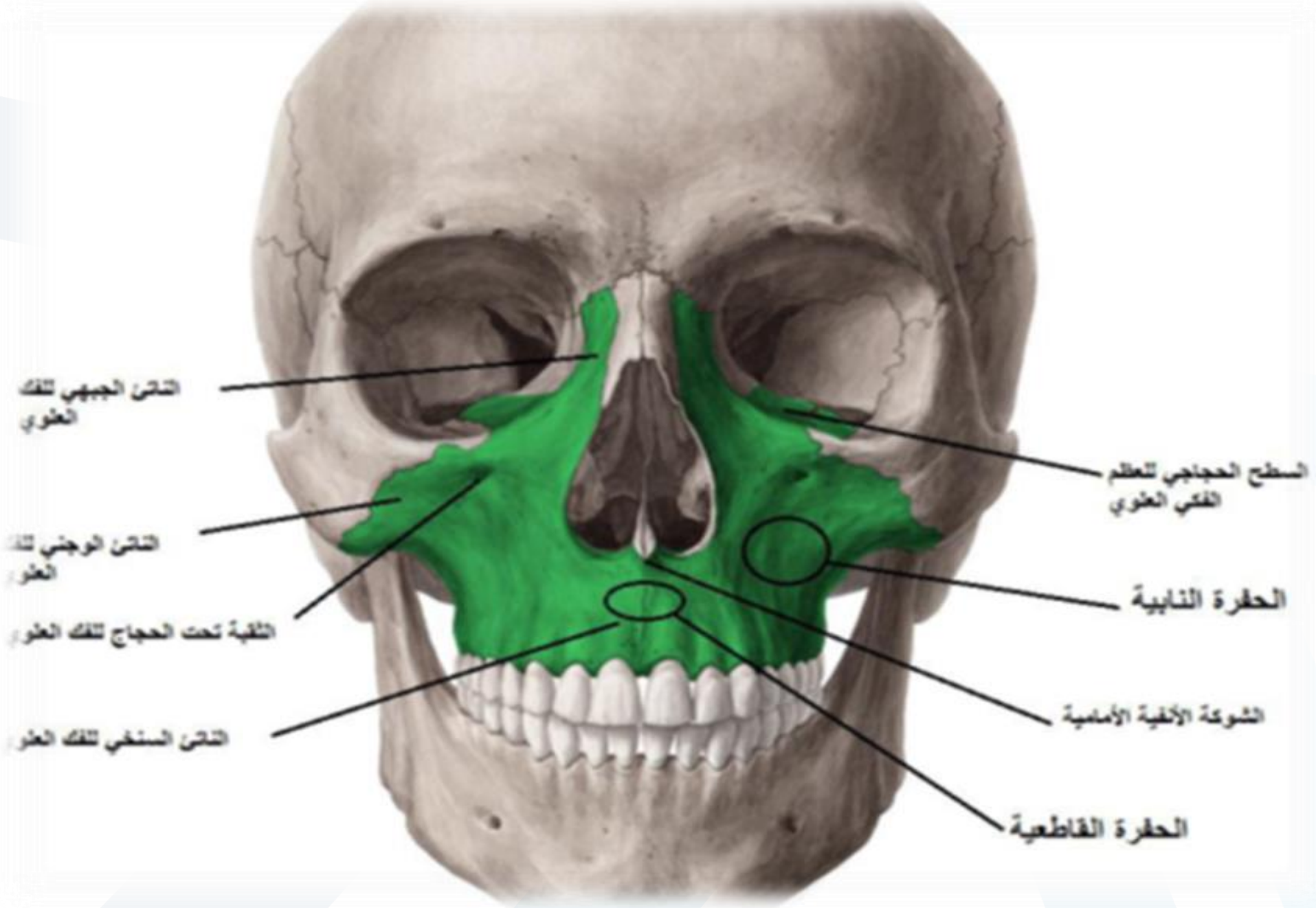
الناتئ الجبهي للفك العلوي
الناتئ الوجني للفك العلوي
الثقبة تحت الحجاج للفك العلوي
الناتئ السنخي للفك العلوي
السطح الحجاجي للعظم الفكي العلوي
الحفرة النابية
الشوكة الأنفية الأمامية
الحفرة القاطعية

الناتئ الحنكي Palatine Process

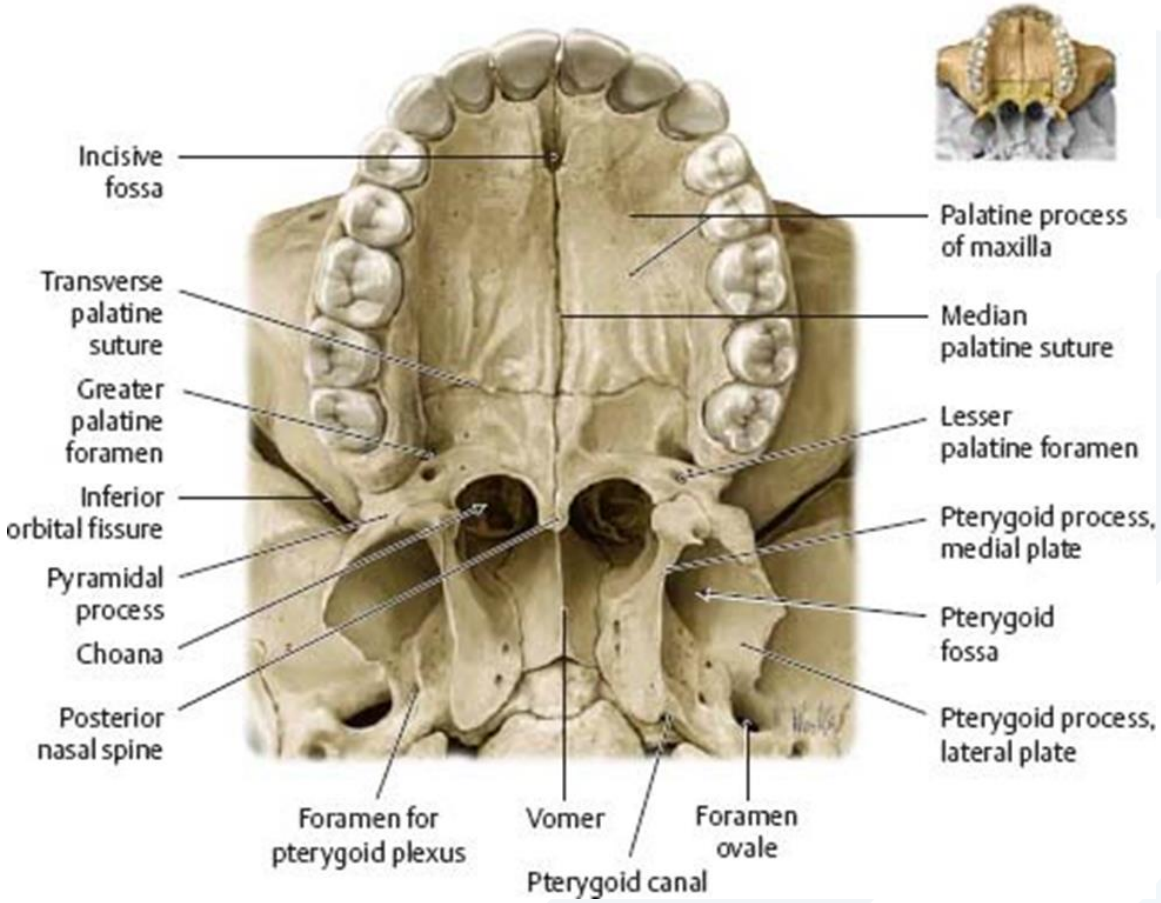

- استطالة أفقية من أسفل الوجه الأنفي للفك العلوي
- يتمفصل مع نظيره في الجهة المقابلة
- يشكل مع نظيره القسم الأكبر من الحنك العظمي والقسم الأمامي من الدرز الحنكي المتوسط **Median Palatine Suture**

الناتئ الحنكي Palatine Process

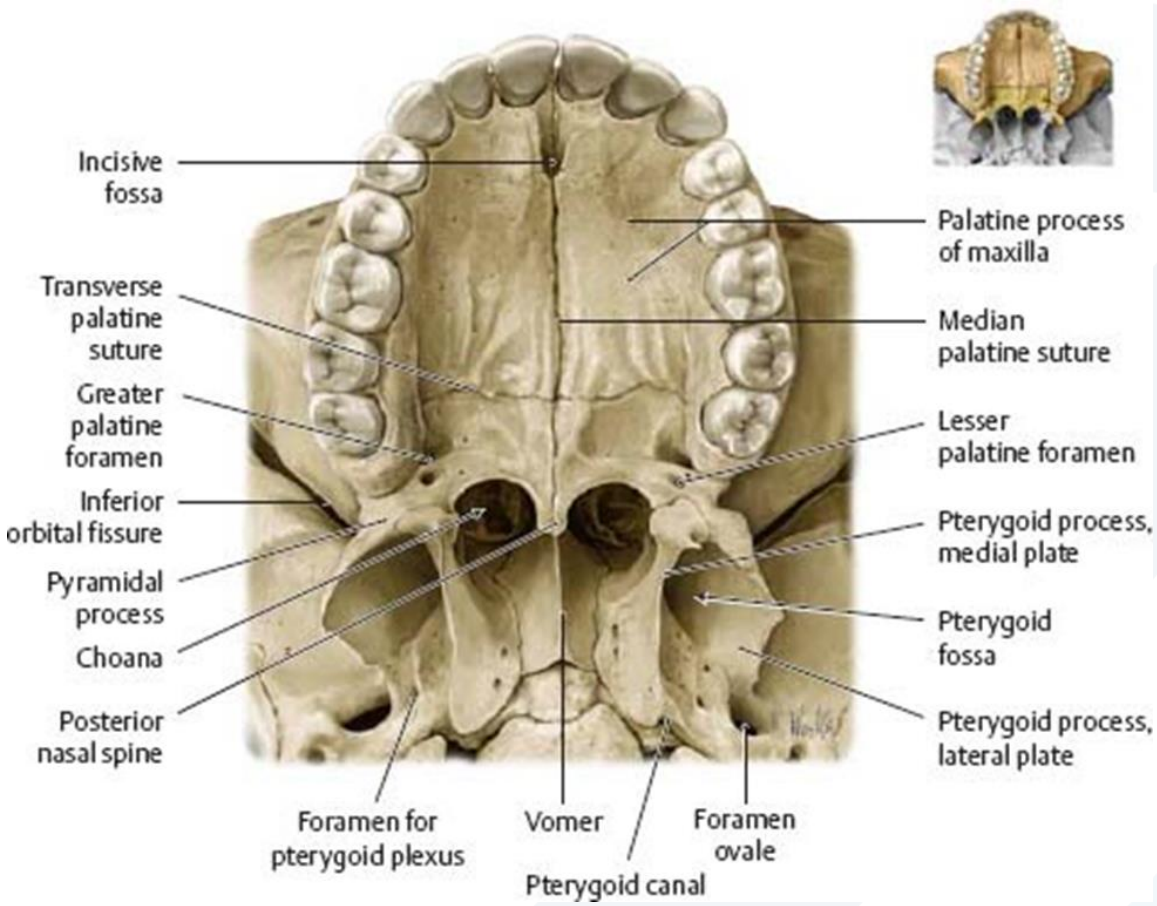

- يوصف لهذا الناتئ وجهان أنفي وحنكي وحافتان أنسية ووحشية:
  - الوجه الأنفي: سطح أملس مقعر عريض, يشكل مع نظيره الثلثين الأماميين لقاع الأنف
  - الوجه الحنكي: سطح خشن يحوي أثلام متعددة تمر منها الأوعية والأعصاب الحنكية
  - الحافة الأنسية: تتمفصل مع نظيرتها في الجهة المقابلة ليشكلان الجزء الأمامي من الدرز الحنكي المتوسط الذي يتمادى في الأمام بالحفرة القاطعة Incisive Fossa

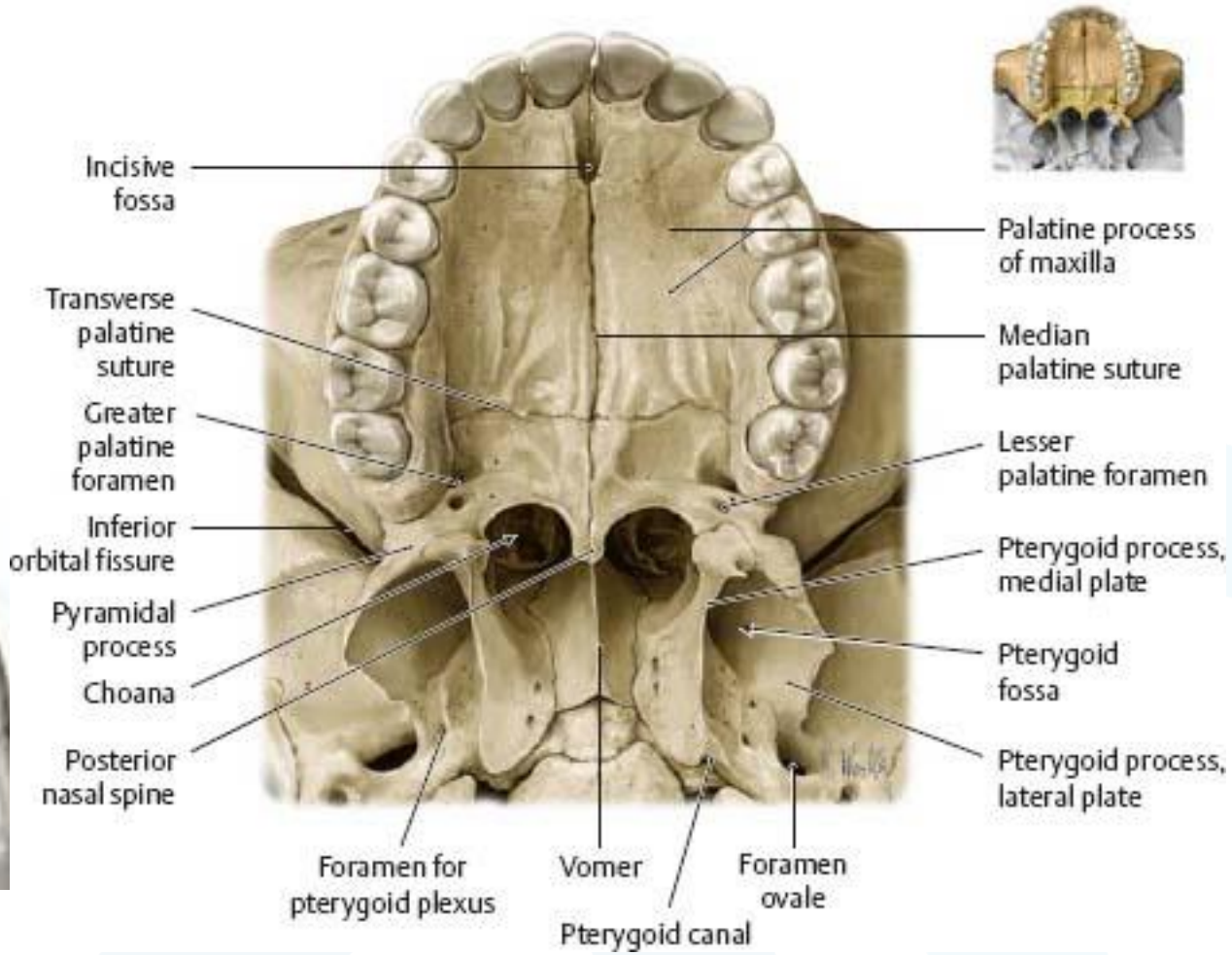
Incisive fossa
Transverse palatine suture
Greater palatine foramen
Inferior orbital fissure
Pyramidal process
Choana
Posterior nasal spine
Palatine process of maxilla
Median palatine suture
Lesser palatine foramen
Pterygoid process, medial plate
Pterygoid fossa
Pterygoid process, lateral plate
Foramen for pterygoid plexus
Vomer
Foramen ovale
Pterygoid canal

الناتئ السنخي Alveolar Process

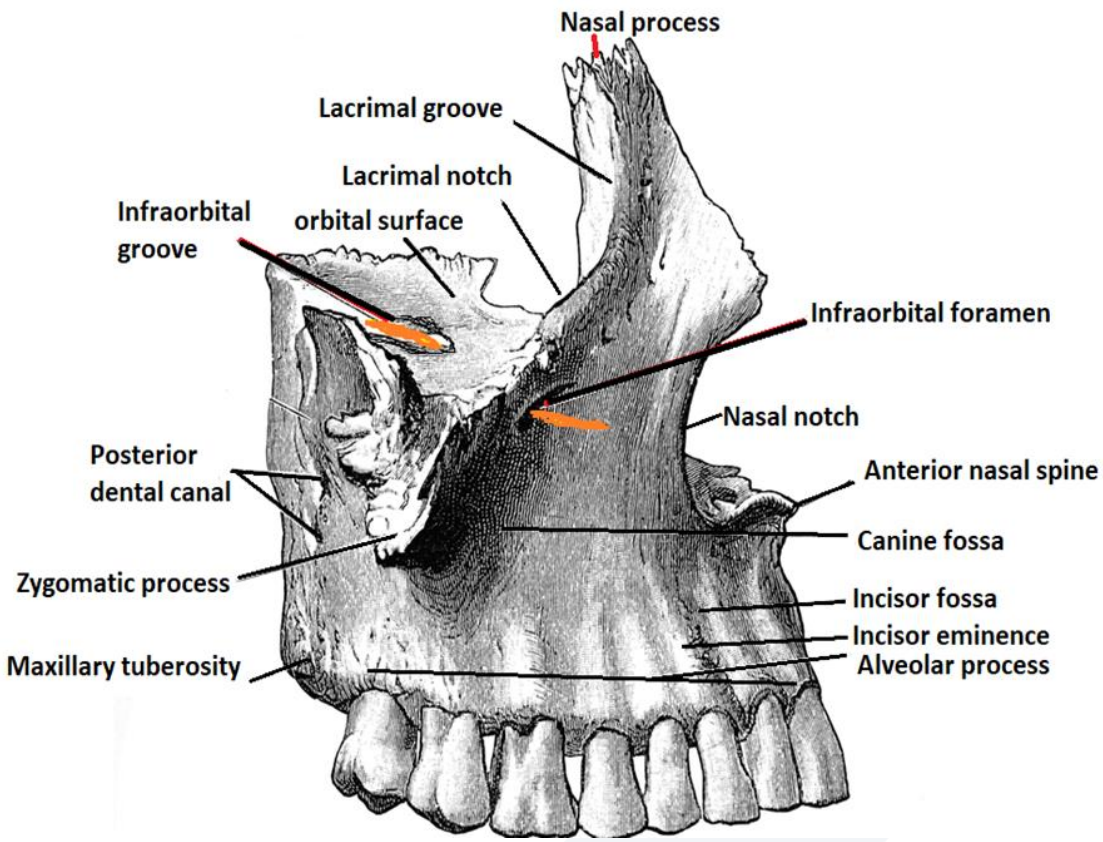

- استطالة سفلية مقعرة وثخينة تشكل الحافة السفلية للفك العلوي
- تحتوي حفرا لجذور الأسنان العلوية تسمى الأسناخ وهي عبارة عن أجواف مخروطية في كلا القوسين السنخيتين العلوية والسفلية وتشكل مسكنا لجذو الأسنان.
- يوصف لجدار السنخ أربع أقسام:
  - قسم خارجي يسمى الجدار الدهليزي.
  - قسم داخلي يسمى الجدار الحنكي.
  - قسم بين سنخي مزدوج يسمى الحاجز السنخي الذي يفصل بين سنين متجاورتين.

الناتئ السنخي Alveolar Process

- الجدران الدهليزية أرق دوما من الجدران اللسانية
- يوجد داخل أسناخ الأرحاء حجب عظمية تسمى الحجب بين الجذرية تفصل جذور الأحاء عن بعضها.
- يرتبط وجود السنخ بوجود السن, حيث تزول وتمتص الأسناخ بعد سقوط الأسنان.

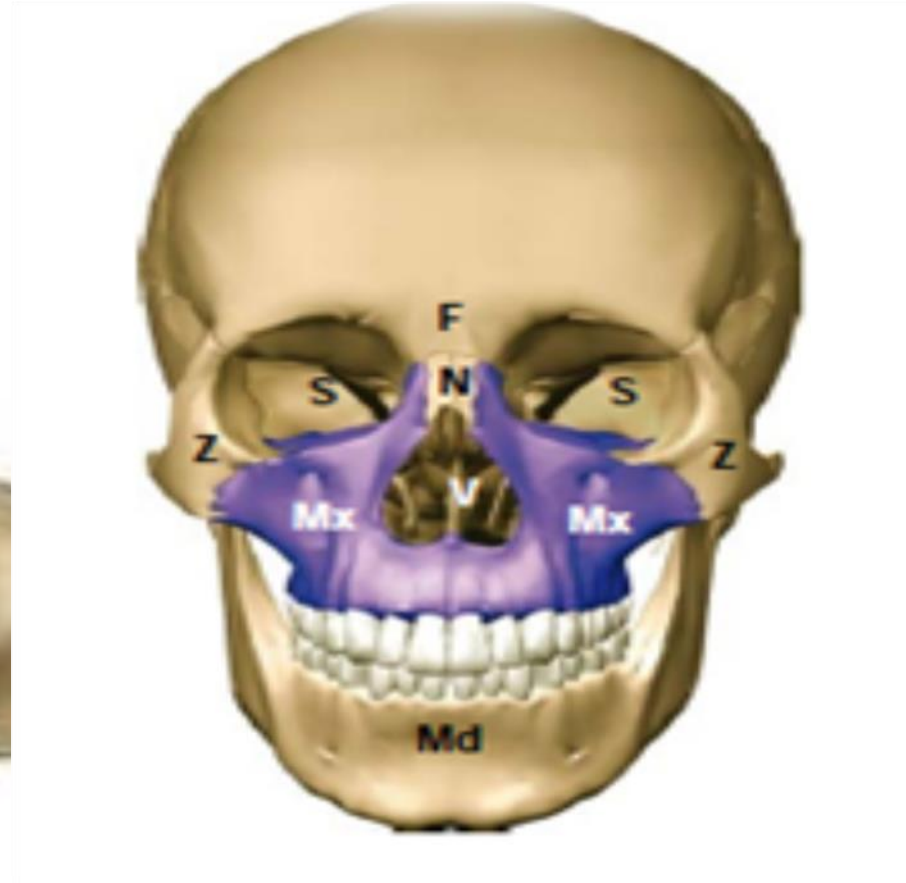
F
N
S
S
Z
Z
V
Mx
Mx
Md

العظم القاطعي Incisive bone
عظم الفقم Premaxilla

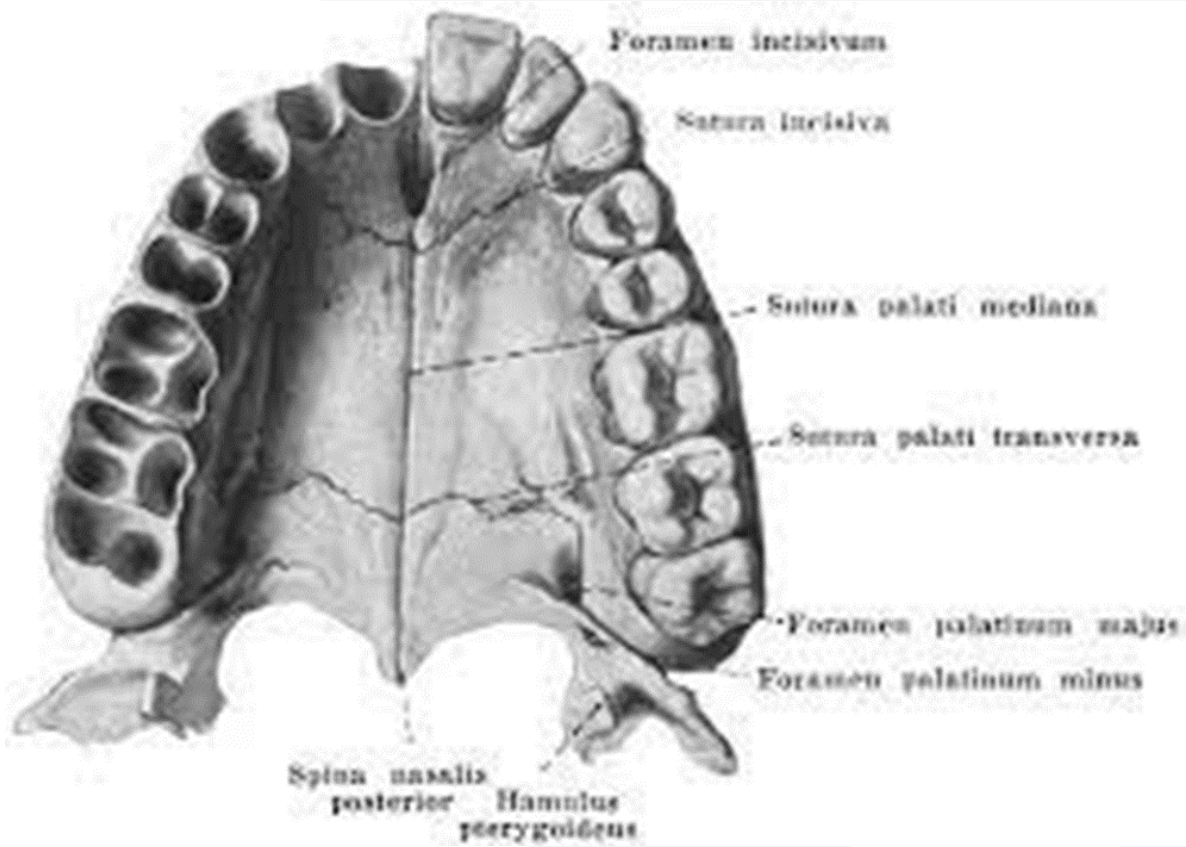

- ويُسمى أيضاً **intermaxilla**
- هو الجزء الأمامي من الفك العلوي المحصور بين النابين.
- في الواقع لا توجد دروز واضحة بين هذا الجزء وعظم الفك العلوي.
- في حال حدوث التشوهات الجنينية وخاصة شقوق الشفة وقبة الحنك ثنائية الجانب يظهر العظم القاطعي بشكل واضح وقد يبرز إلى الأمام.

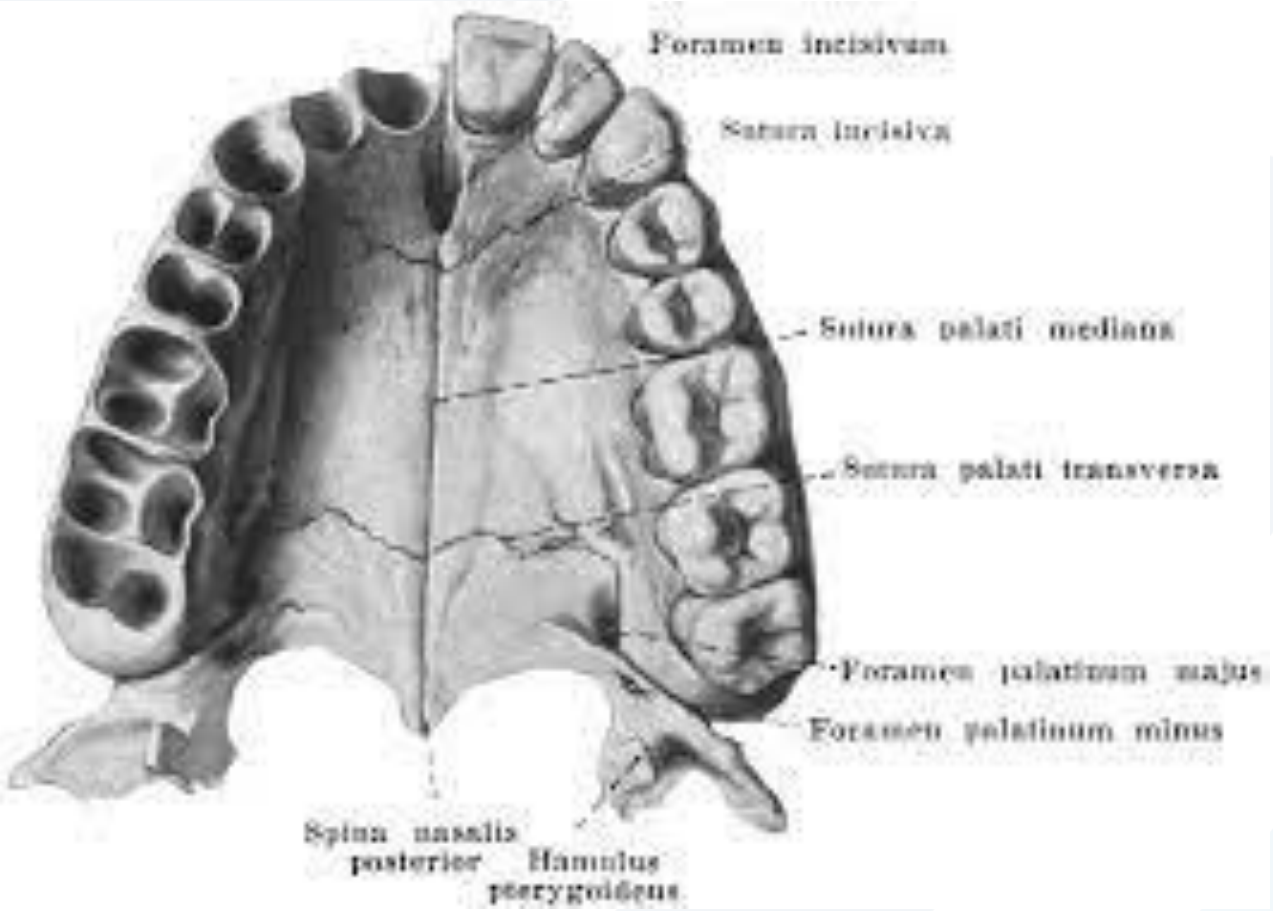
Foramen incisivum
Sutura incisiva
Sutura palati mediana
Sutura palati transversa
Foramen palatinum majus
Foramen palatinum minus
Spina nasalis posterior
Hamulus pterygoideus

تعصيب الفك العلوي

العصب الفكي العلوي
Maxillary nerve

- هو عصب حسي صرف
- يغادر القسم الأوسط من عقدة مثلث التوائم (عقدة غاسر)، ثم يسير داخل الأم الجافية ضمن الجدارالوحشي للجيب الكهفي.
- يعبر الثقبة المدورة إلى الحفرة الجناحية الحنكية وبعد مسار قصير ضمنها يدخل إلى جوف الحجاج عبر الشق الحجاجي السفلي.

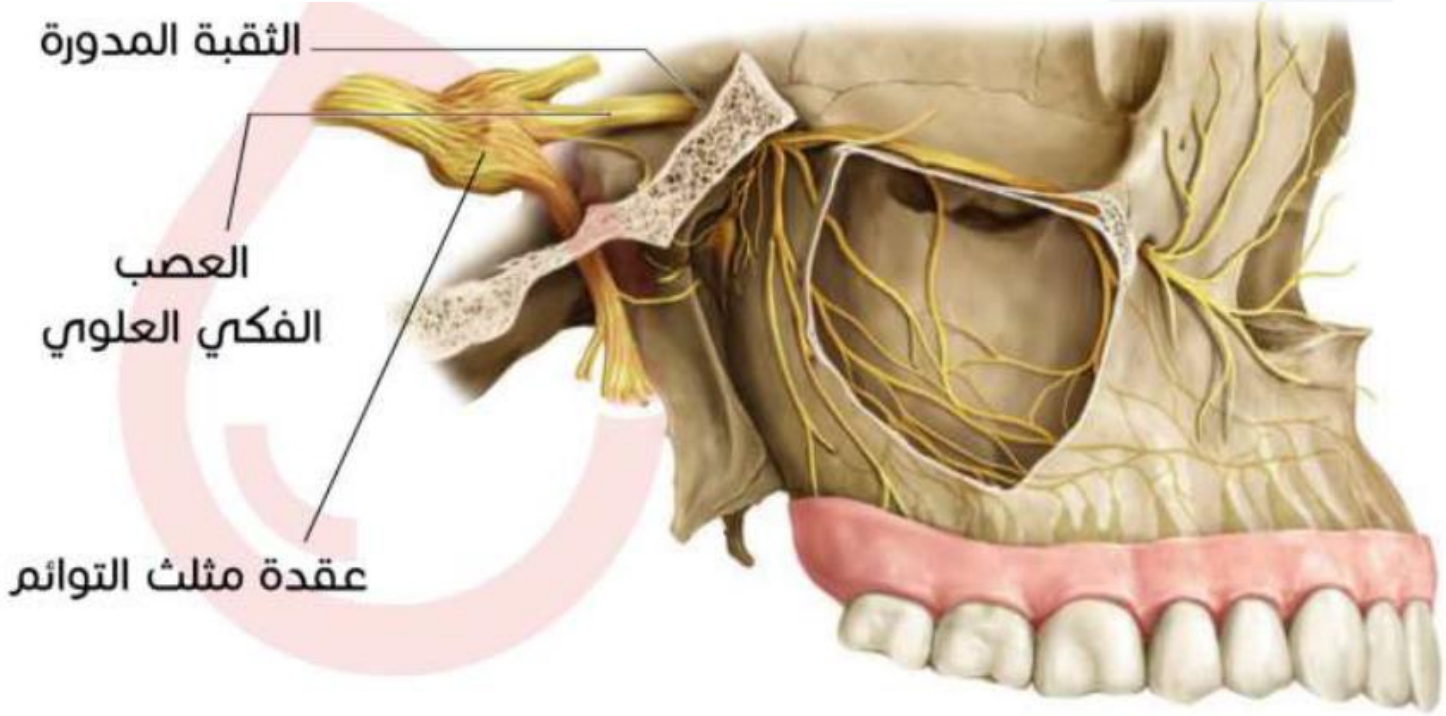

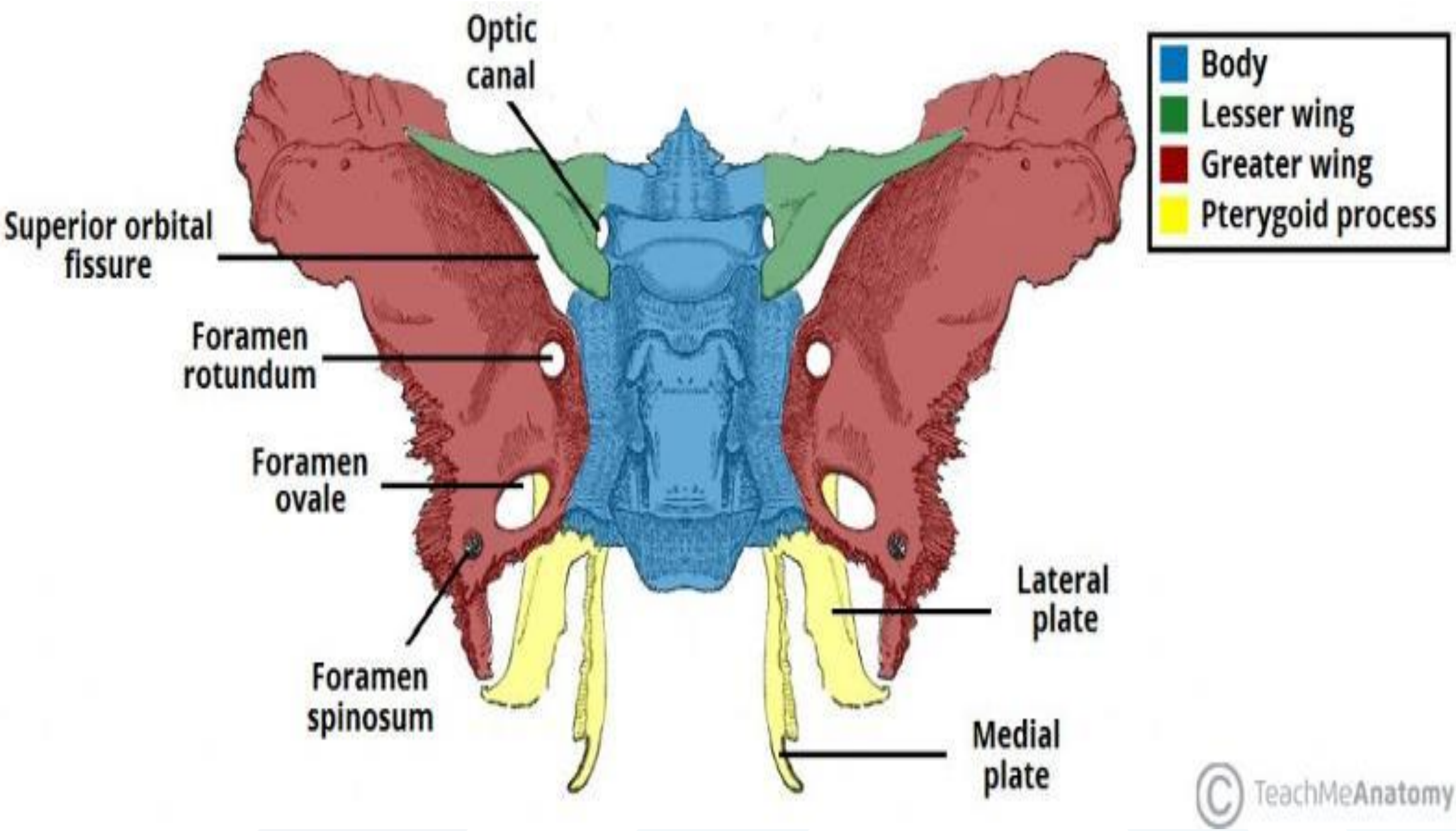
Optic canal
Superior orbital fissure
Foramen rotundum
Foramen ovale
Foramen spinosum
Lateral plate
Medial plate
Body
Lesser wing
Greater wing
Pterygoid process
© TeachMeAnatomy

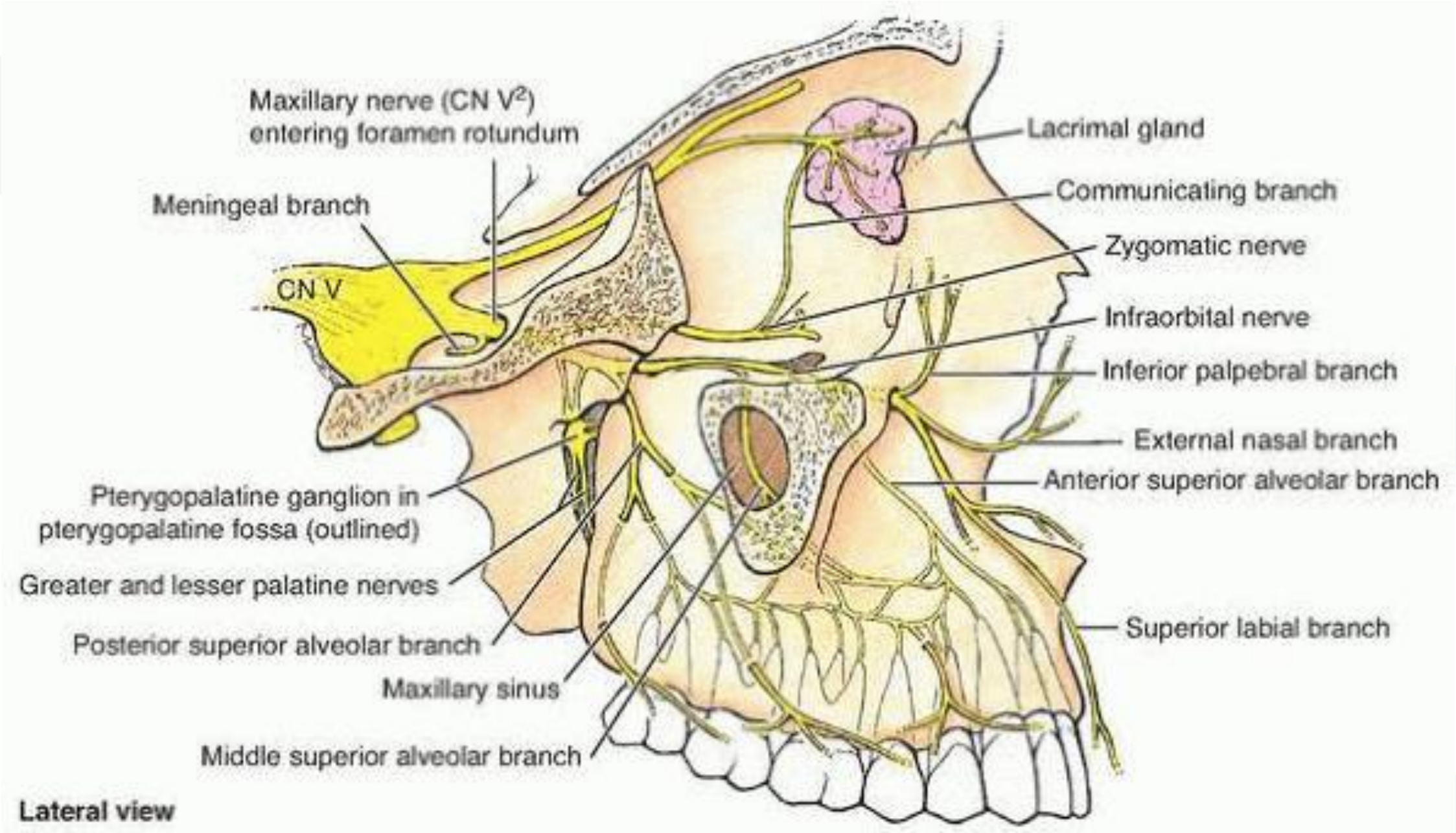
Maxillary nerve (CN V²)
entering foramen rotundum
Meningeal branch
CN V
Lacrimal gland
Communicating branch
Zygomatic nerve
Infraorbital nerve
Inferior palpebral branch
External nasal branch
Anterior superior alveolar branch
Pterygopalatine ganglion in
pterygopalatine fossa (outlined)
Greater and lesser palatine nerves
Posterior superior alveolar branch
Maxillary sinus
Middle superior alveolar branch
Superior labial branch
Lateral view

فروع العصب الفكي العلوي

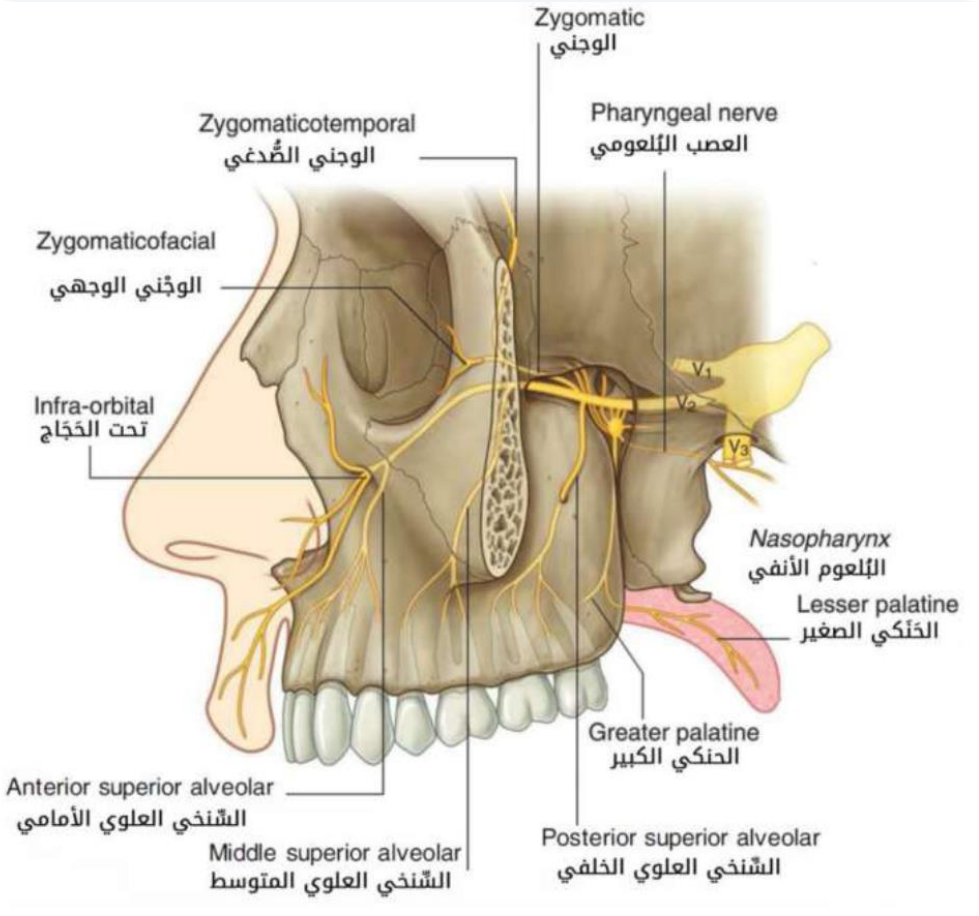

فروع العصب الفكي العلوي

- **<u>في الحفرة الجناحية الحنكية :</u>**
  - فروع اتصالية مع العقدة الجناحية الحنكية.
  - العصب الوجني
  - العصب السني السنخي العلوي الخلفي

- **<u>في النفق تحت الحجاج:</u>**
- يأخذ اسم العصب تحت الحجاج.
- حين وصوله إلى الثلم تحت الحجاج يعطي فرعين:
  - العصب السني السنخي العلوي المتوسط
  - العصب السني السنخي العلوي الأمامي

- **<u>في الوجه:</u>**
- فروع انتهائية للعصب تحت الحجاج:
  - الفروع الجفنية السفلية.
  - الفروع الأنفية. .
  - الفروع الشفوية العلوية.

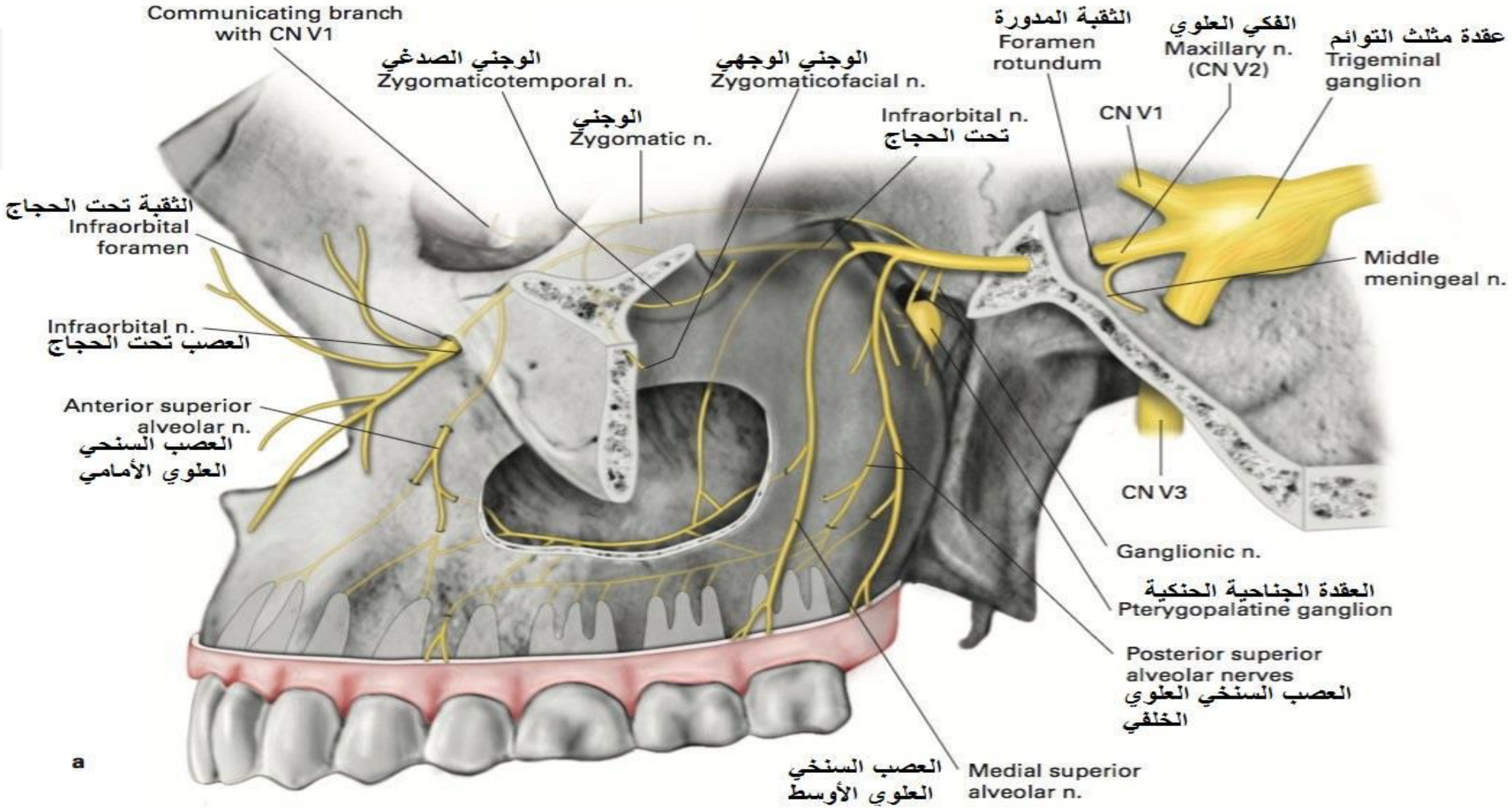
Communicating branch with CN V1
الوجني الصدغي
Zygomaticotemporal n.
الوجني الوجهي
Zygomaticofacial n.
الثقبة المدورة
Foramen rotundum
الفكي العلوي
Maxillary n. (CN V2)
عقدة مثلث التوائم
Trigeminal ganglion
الوجني
Zygomatic n.
Infraorbital n.
تحت الحجاج
CN V1
الثقبة تحت الحجاج
Infraorbital foramen
Middle meningeal n.
Infraorbital n.
العصب تحت الحجاج
Anterior superior alveolar n.
العصب السنخي العلوي الأمامي
CN V3
Ganglionic n.
العقدة الجناحية الحنكية
Pterygopalatine ganglion
Posterior superior alveolar nerves
العصب السنخي العلوي الخلفي
a
العصب السنخي العلوي الأوسط
Medial superior alveolar n.

التوعية الدموية الفك العلوي

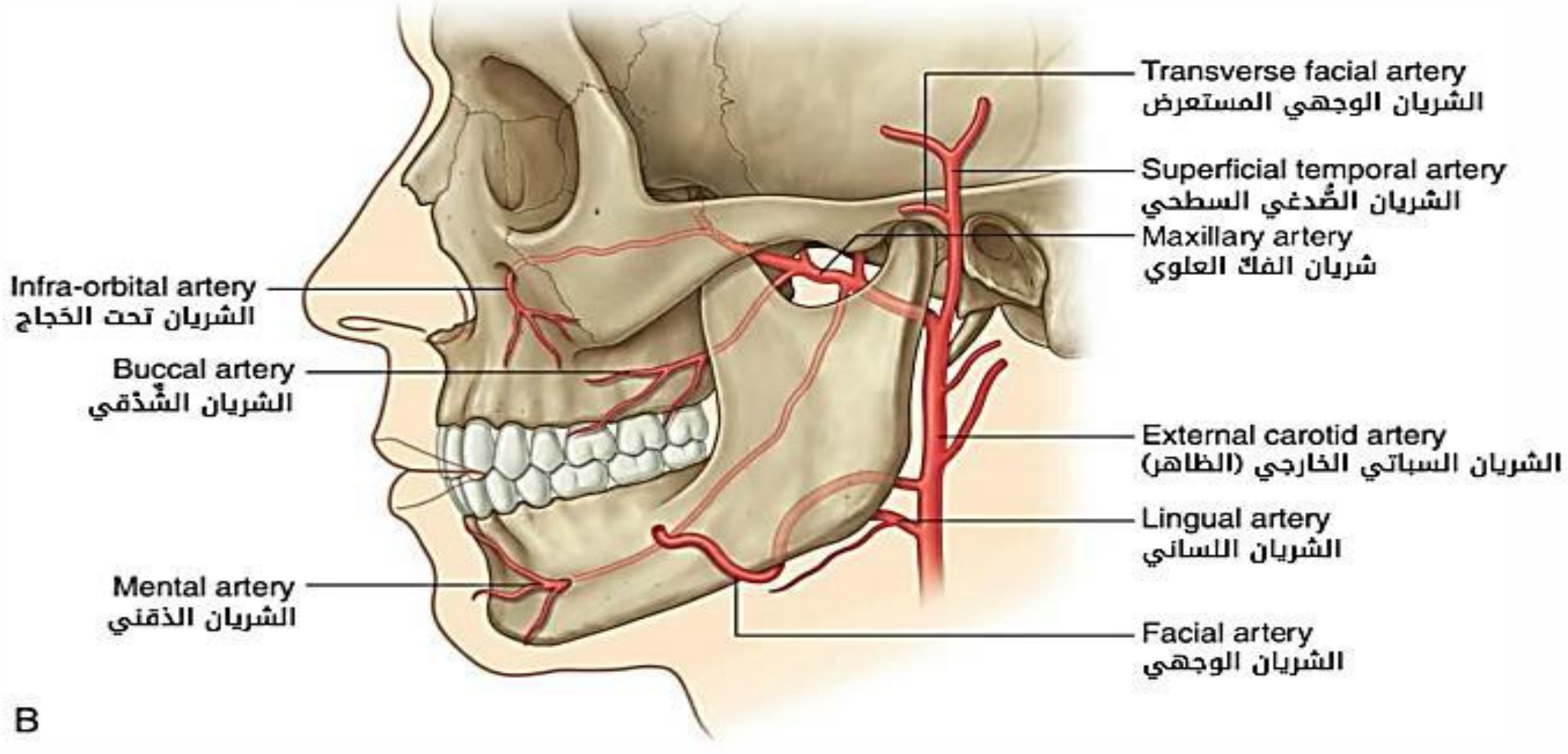

- تؤمن التوعية الدموية للفك العلوي عبر فروع الشريان الفكي

الشريان الفكي Maxillary Artery

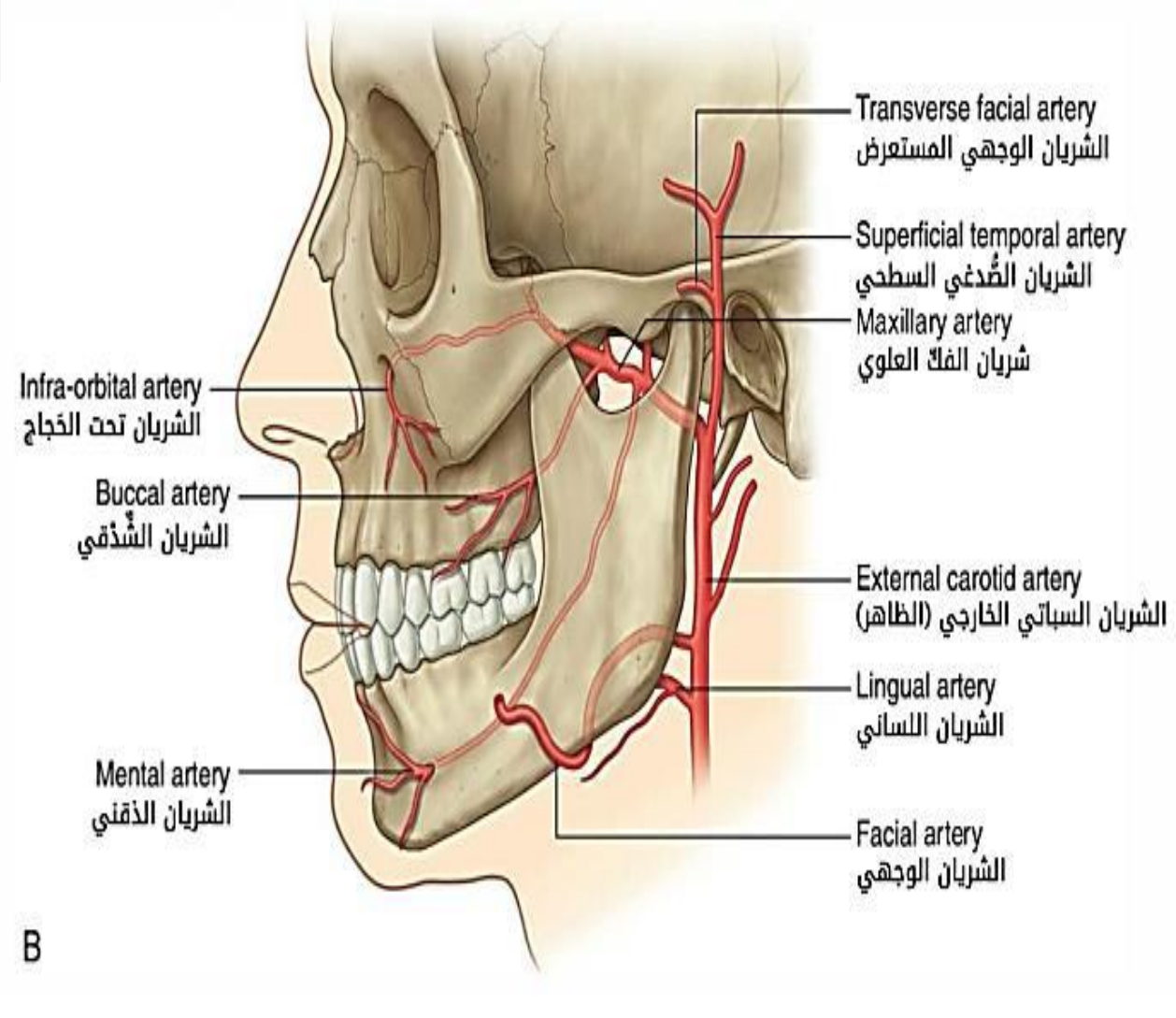

- هو الفرع الأكبر من الفروع الانتهائية للشريان السباتي الظاهر.
- يبدأ هذا الشريان مساره عند عنق لقمة الفك السفلي ضمن الغدة النكفية ويسير الشريان الفكي بين الفك السفلي والرباط الوتدي الفكي باتجاه الأمام والأعلى في الحفرة تحت الصدغية.
- وقد يسير هذا الشريان للسطحي أو للعمق من العضلة الجناحية الوحشية.
- وبعد عبوره للحفرة تحت الصدغية يدخل الشريان الفكي الحفرة الجناحية الحنكية التي تتوضع للعمق والأسفل من العين.
- يعطي الشريان الفكي عدة تفرعات أثناء مسيره في كل من الحفرتين تحت الصدغية والجناحية الحنكية.

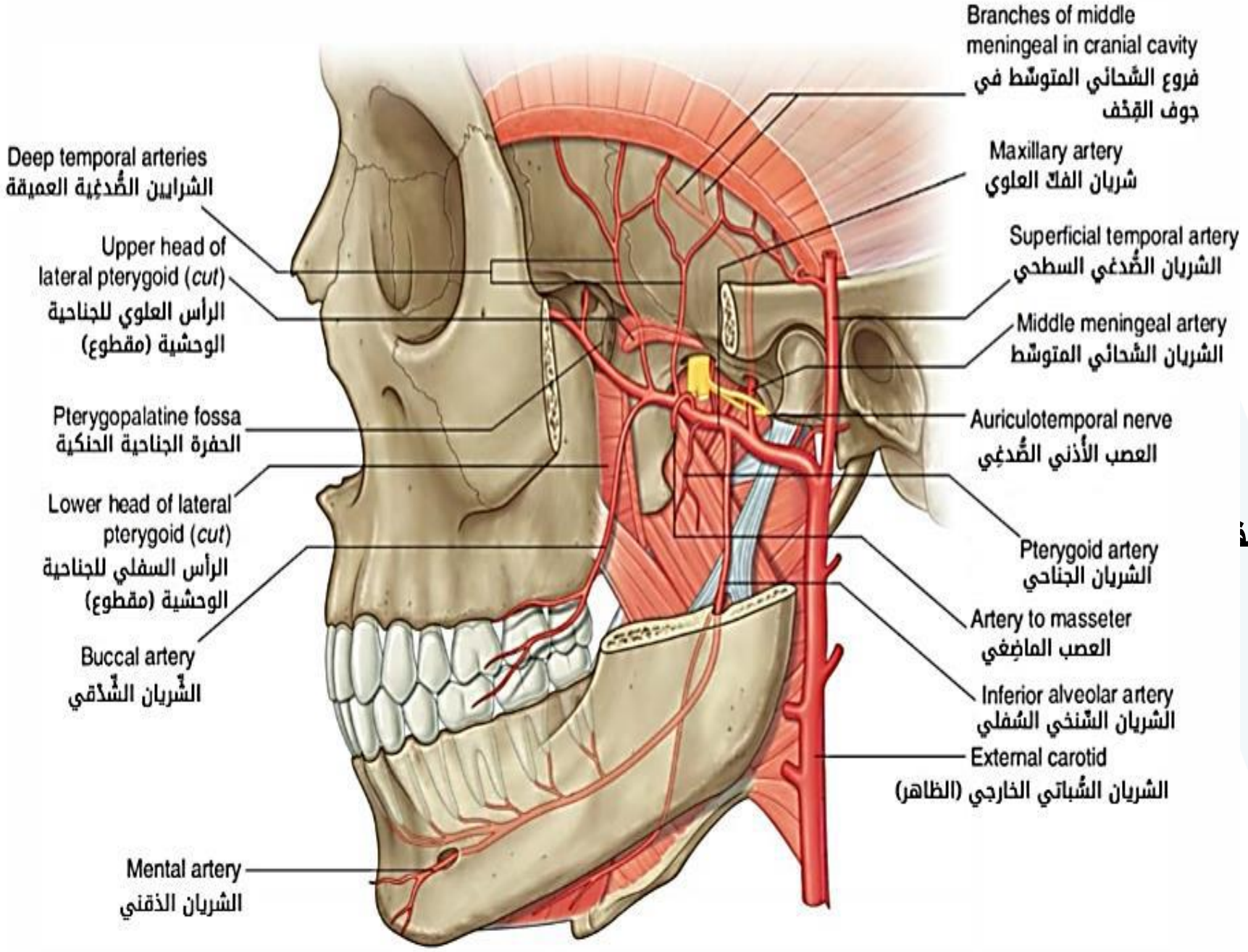

- تتضمن فروعه كل من :

1) الشريان السحائي الأوسط
2) الشريان السنخي السفلي
3) الشريان الصدغي العميق
4) الفروع الجناحية
5) الفرع الماضغي
6) الفرعان الشدقي
7) الشريان السنخي العلوي الخلف
8) الشريان تحت الحجاج
9) الشريان الحنكي الكبير
10) الشريان الوتدي الحنكي

الشريان السنخي العلوي الخلفي Posterior Superior Alveolar Artery

- بمجرد مغادرة الشريان الفكي الحفرة تحت الصدغية ودخوله للحفرة الجناحية الحنكية يعطي فرعه المسمى الشريان السنخي العلوي الخلفي.
- ويدخل هذا الشريان من الثقوب السنخية العلوية الخلفية الموجودة على الحدبة الفكية ثم يعطي بدوره فروعاً سنية وسنخية.
- تغذي الفروع السنية للشريان السنخي العلوي الخلفي الأنسجة اللبية للأسنان العلوية الخلفية من خلال الثقب الذروية لكل سن.
- بينما تقوم الفروع السنخية بتغذية الأنسجة حول السنية للأسنان العلوية الخلفية بما فيها اللثة ويقوم بعض الفروع بتغذية الجيب الفكي.

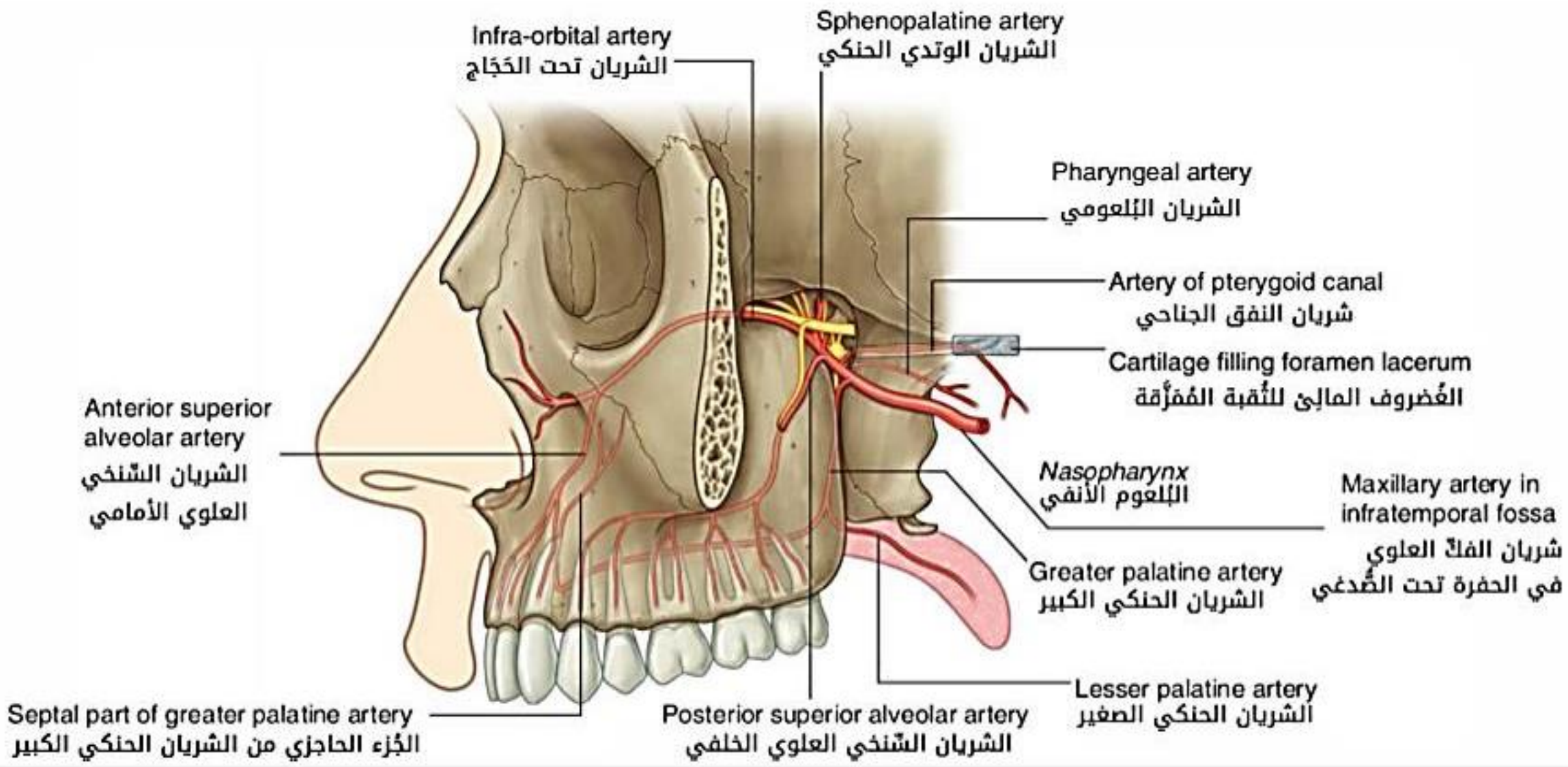
Infra-orbital artery
الشريان تحت الحَجَاج
Sphenopalatine artery
الشريان الوتدي الحنكي
Pharyngeal artery
الشريان البُلعومي
Artery of pterygoid canal
شريان النفق الجناحي
Cartilage filling foramen lacerum
الغُضروف المالِئ للثُقبة المُمَزَّقة
Anterior superior alveolar artery
الشريان السّنخي العلوي الأمامي
Nasopharynx
البُلعوم الأنفي
Maxillary artery in infratemporal fossa
شريان الفكّ العلوي في الحفرة تحت الصُّدغي
Greater palatine artery
الشريان الحنكي الكبير
Lesser palatine artery
الشريان الحنكي الصغير
Septal part of greater palatine artery
الجُزء الحاجزي من الشريان الحنكي الكبير
Posterior superior alveolar artery
الشريان السّنخي العلوي الخلفي

الشريان تحت الحجاج
Infraorbital Artery

- يتفرع الشريان تحت الحجاج عن الشريان الفكي في الحفرة الجناحية الحنكية وقد يخرج من جذع مشترك يجمعه مع الشريان السنخي العلوي الخلفي.
- ثم يدخل الشريان تحت الحجاج الى الحفرة الجناحية من خلال الشق الحجاجي السفلي.
- ضمن الحجاج يسير الشريان تحت الحجاج ضمن القناة تحت الحجاج ويعطي ضمن القناة روعاً حجاجية لتغذي الحجاج ويعطي الشريان السنخي العلوي الأمامي.
- يخرج الشريان تحت الحجاج الى الوجه من خلال الثقبة تحت الحجاج وتغذي فروعه الانتهائية أقساماً من المنطقة تحت الحجاج في الوجه وتتفاغر مع الشريان الوجهي.

- كما يعطي الشريان الفكي في الحفرة الجناحية الحنكية الشريان الحنكي النازل الذي يسير باتجاه قبة الحنك من خلال القناة الجناحية الحنكية.
- ثم يعطي الفروع الانتهائية وهي الشريان الحنكي الكبير والشريان الحنكي الصغير من خلال كل من الثقب الحنكية الكبرى والصغرى لتغذي الحنك الصلب والرخو على الترتيب.
- ينتهي الشريان الفكي بتحوله الى الشريان الوتدي الحنكي الذي يغذي الحفرة الانفية، ويتفرع الشريان الوتدي الحنكي ليعطي الفروع الانفية الخلفية الوحشية والفروع الحاجزية التي منها الشريان الانفي الحنكي الذي يرافق العصب الانفي الحنكي من خلال الثقبة القاطعة في الفك العلوي.

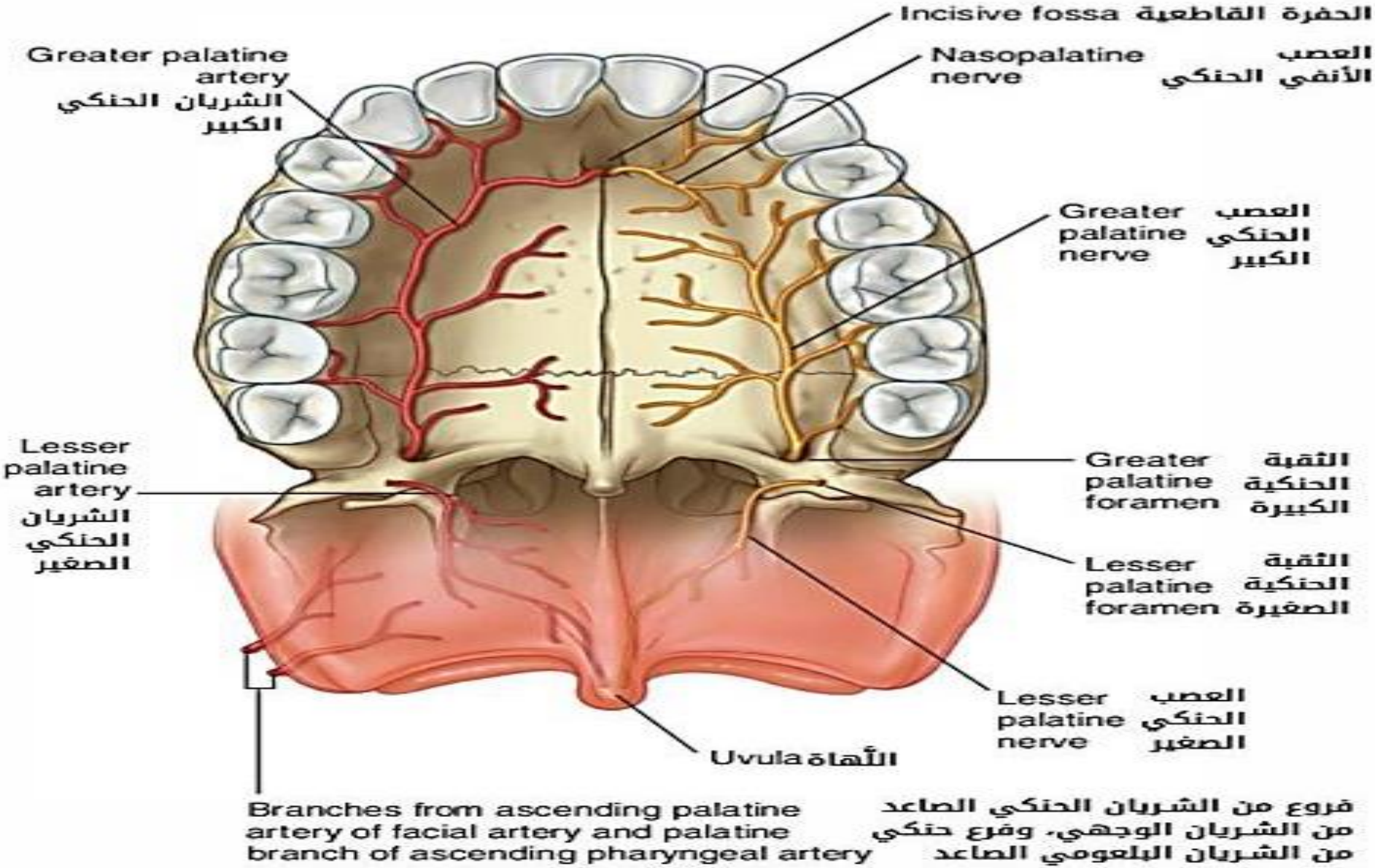
Incisive fossa الحفرة القاطعية
Nasopalatine nerve العصب الأنفي الحنكي
Greater palatine artery الشريان الحنكي الكبير
Greater palatine nerve العصب الحنكي الكبير
Lesser palatine artery الشريان الحنكي الصغير
Greater palatine foramen الثقبة الحنكية الكبيرة
Lesser palatine foramen الثقبة الحنكية الصغيرة
Lesser palatine nerve العصب الحنكي الصغير
Uvula اللهاة
Branches from ascending palatine artery of facial artery and palatine branch of ascending pharyngeal artery
فروع من الشريان الحنكي الصاعد من الشريان الوجهي، وفرع حنكي من الشريان البلعومي الصاعد

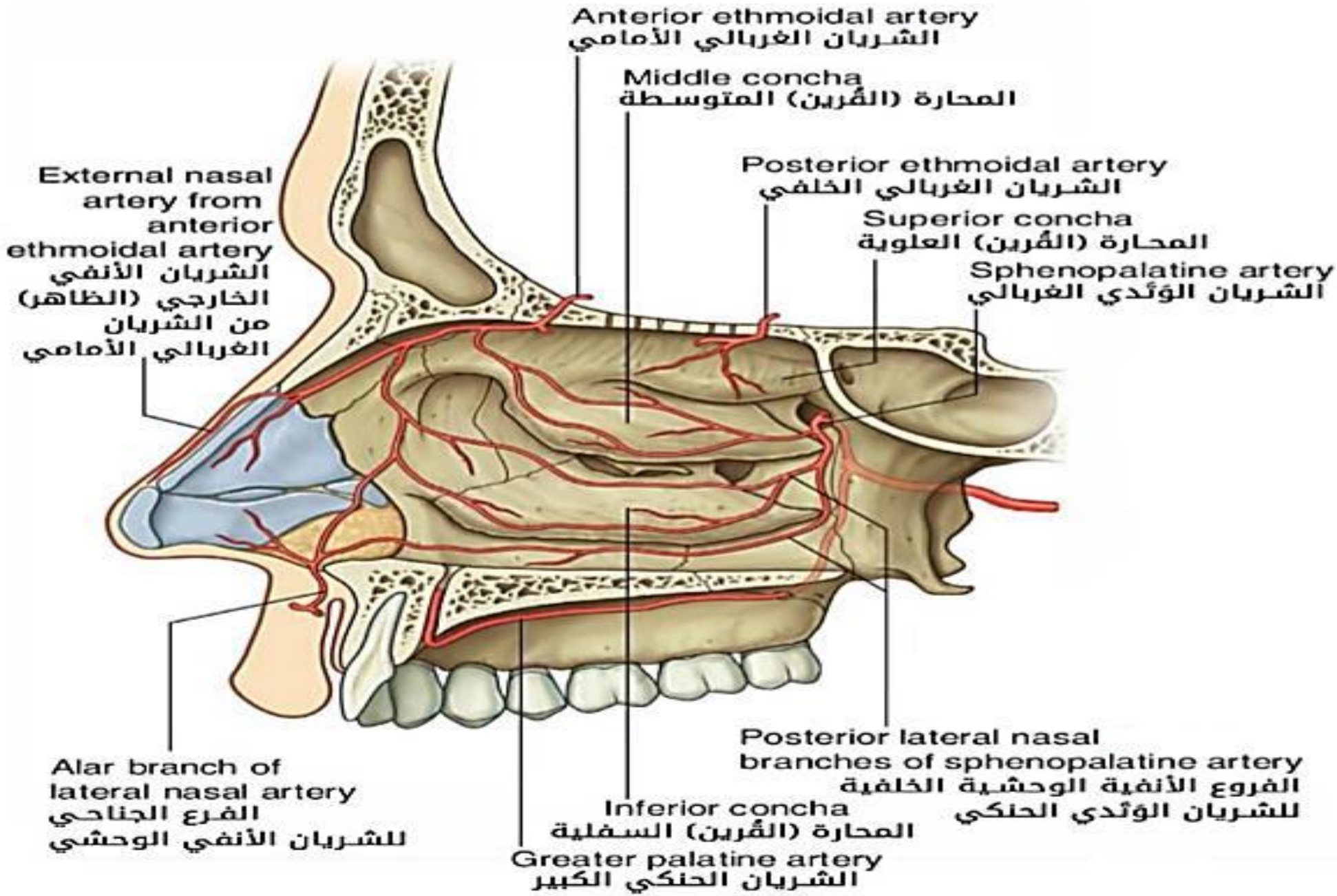
Anterior ethmoidal artery
الشريان الغربالي الأمامي
Middle concha
المحارة (القُرين) المتوسطة
Posterior ethmoidal artery
الشريان الغربالي الخلفي
Superior concha
المحارة (القُرين) العلوية
Sphenopalatine artery
الشريان الوَتدي الغربالي
External nasal artery from anterior ethmoidal artery
الشريان الأنفي الخارجي (الظاهر) من الشريان الغربالي الأمامي
Alar branch of lateral nasal artery
الفرع الجناحي للشريان الأنفي الوحشي
Greater palatine artery
الشريان الحنكي الكبير
Inferior concha
المحارة (القُرين) السفلية
Posterior lateral nasal branches of sphenopalatine artery
الفروع الأنفية الوحشية الخلفية للشريان الوَتدي الحنكي

عضلات المنطقة الفموية

العضلة الدويرية الفموية

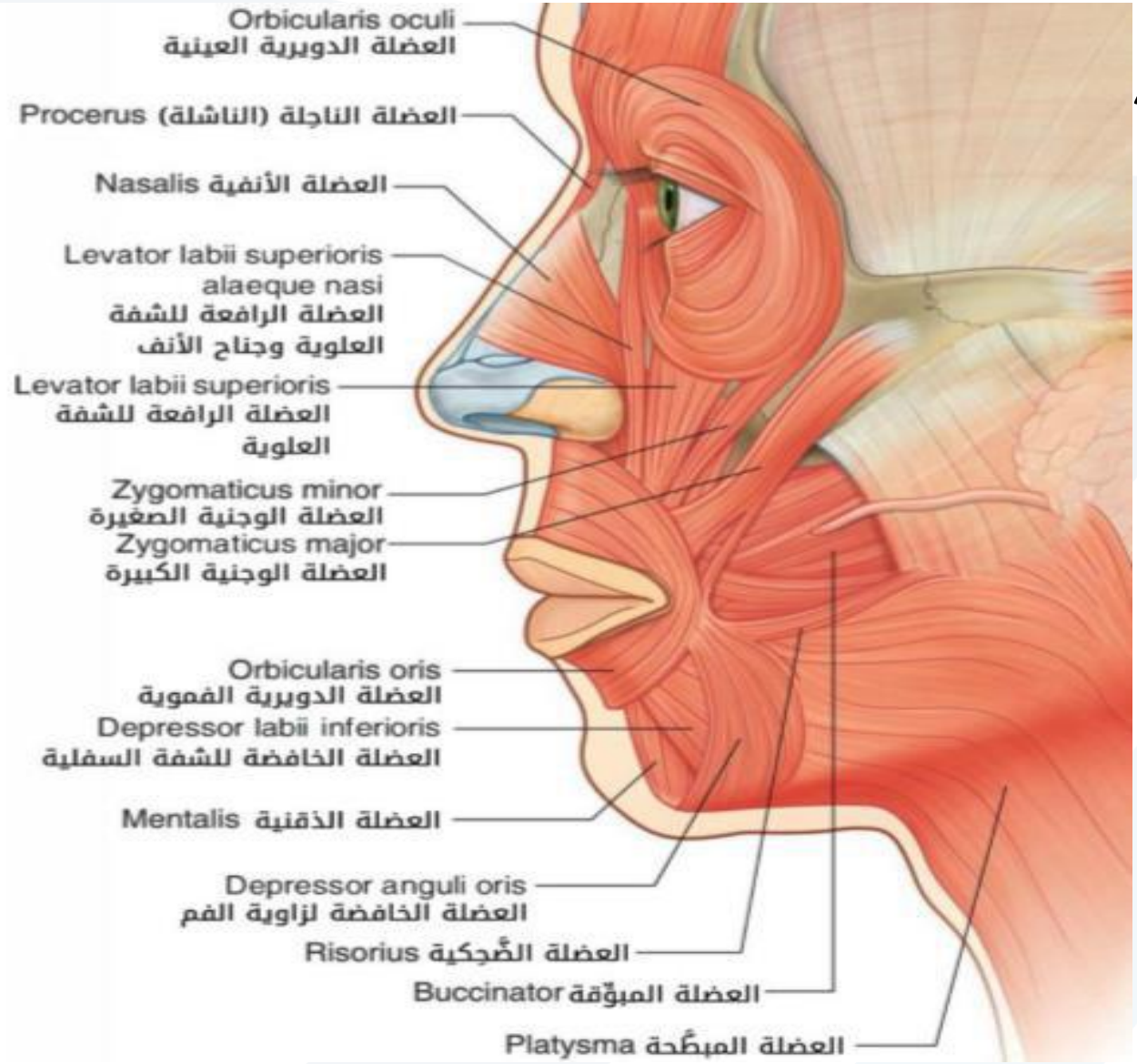

- هي العضلة الأساسية من عضلات المنطقة الفموية
- تلعب دور المصرة لإغلاق فتحة الفم
- <u>المنشأ</u>: عظم الفك العلوي على جانبي الخط الناصف
- <u>المرتكز</u>: على صوار الفم أو النثرة
- <u>الوظيفة</u>: زم الشفتين إلى بعضهما – برم الشفاه إلى الداخل – حركات الصفير

العضلة المبوقة

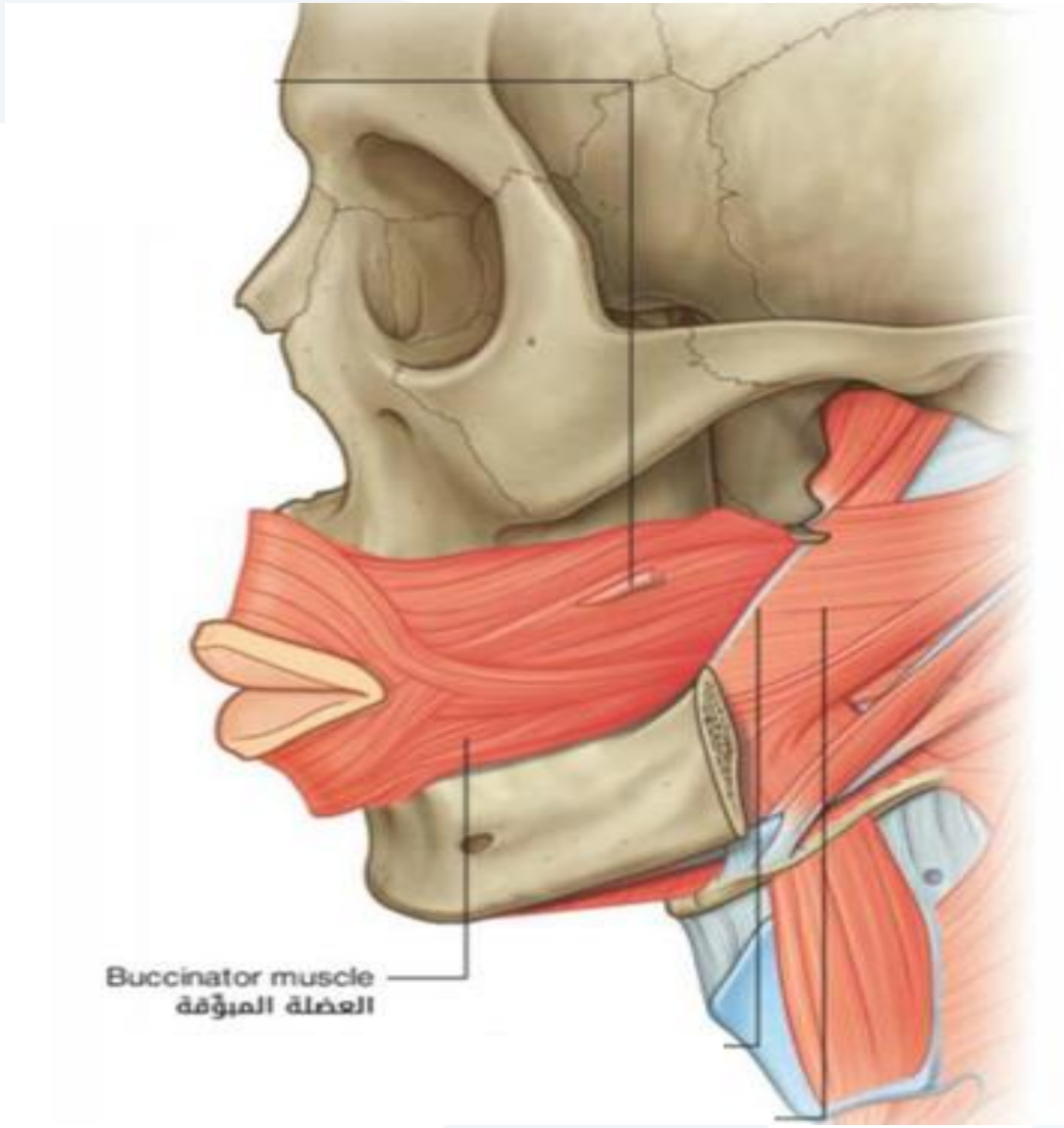

- تشكل الهيكل العضلي للخد
- تتوضع في طبقة أعمق تشريحيا بالنسبة للعضلة الماضغة
- بين العضلتين فراغ يملؤه النسيج الشحمي
- المنشأ: تنشأ من ثلاث مناطق:
  - الناتئ السنخي للفك العلوي
  - الناتئ السنخي للفك السفلي
  - الرباط الجناحي الفكي
- المرتكز: على صوار الفم وتتجه أليافها للأسفل والأعلى وبشكل أفقي, وتندخل أليافها ضمن العضلة الدويرية الفموية وتتمادى معها.

العضلة الضحكية

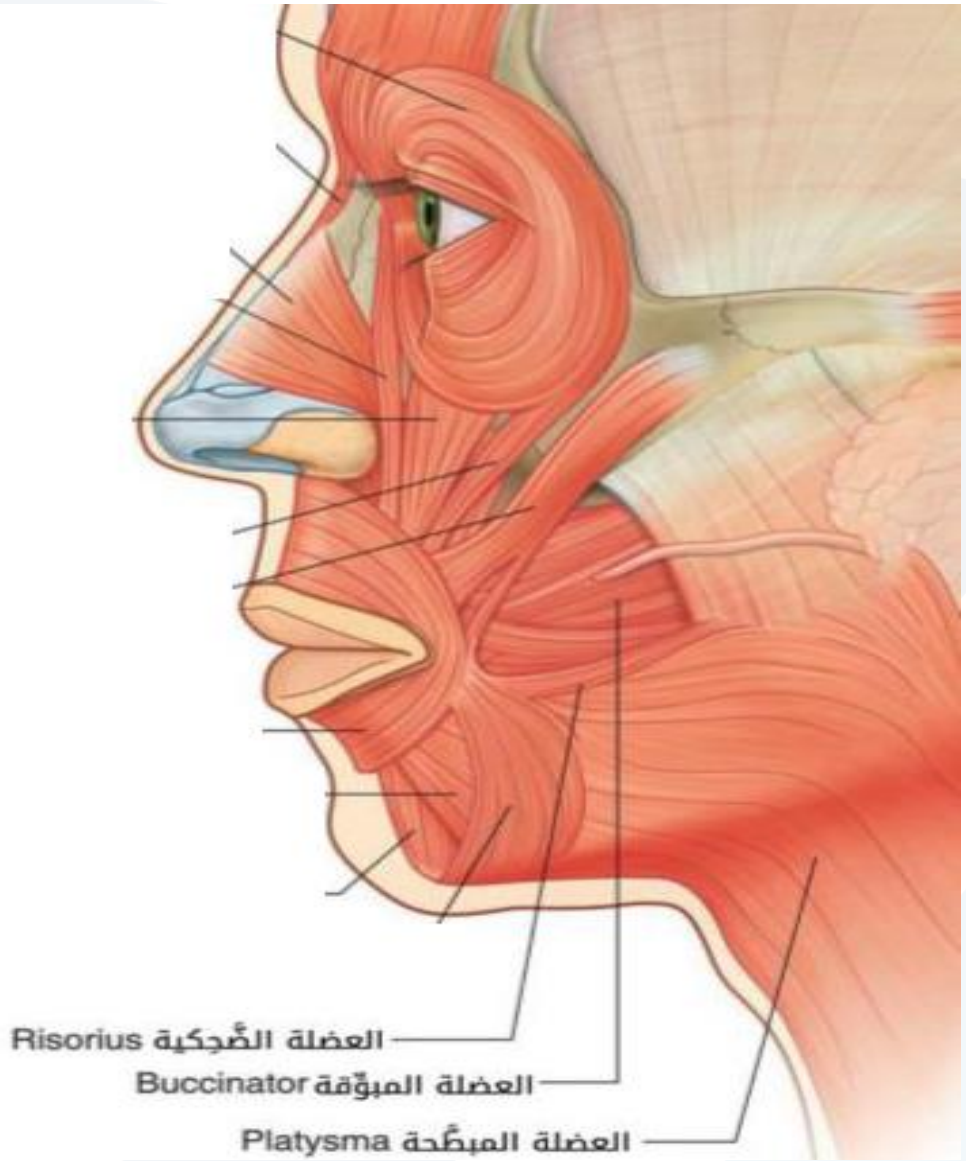

- شريط عضلي صغير على سطح العضلة المبوقة
- المنشأ: من صفاق العضلة الماضغة
- المرتكز: على صوار الفم
- الوظيفة: سحب صوار الفم للخلف وتوسيع فتحة الفم عرضيا

العضلة الرافعة للشفة العلوية

- المنشأ: الحافة السفلية للحجاج
- المرتكز: جلد الشفة العلوية
- الوظيفة: رفع الشفة العلوية

العضلة الرافعة للشفة العلوية وجناح الأنف

- المنشأ: من المناطق العظمية المحصورة بين زاوية العين الأنسية وعظم الأنف
- المرتكز: على جلد الشفة العلوية وجلد جناح الأنف
- الوظيفة: رفع الشفة العلوية وجناح الأنف – توسيع المنخرين.

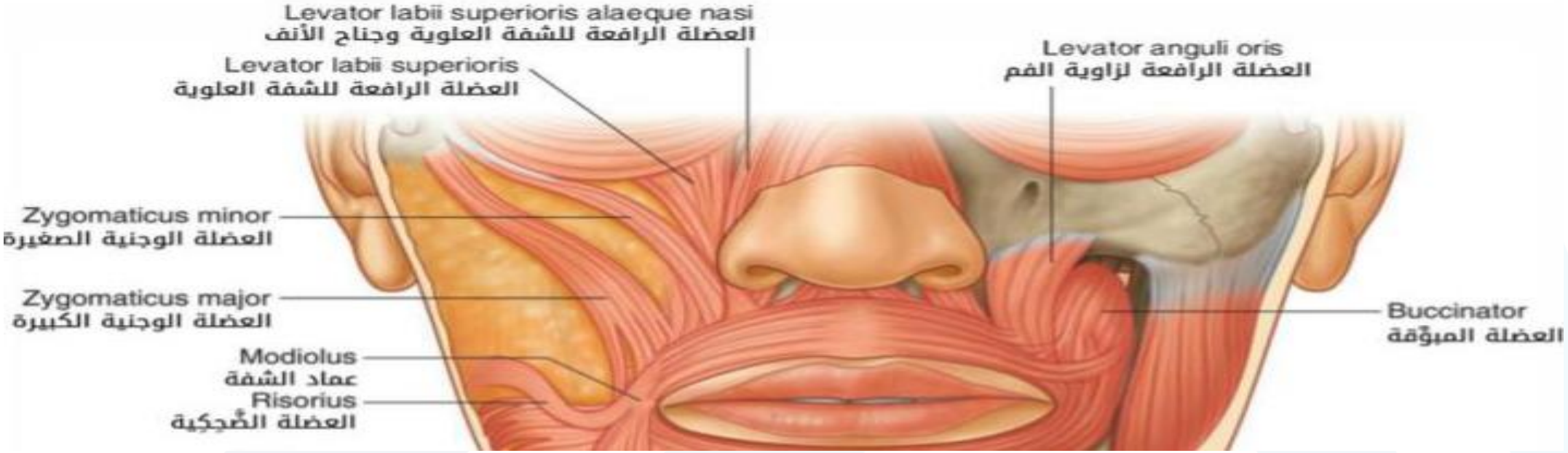

العضلة الرافعة لصوار الفم

- المنشأ: الحفرة النابية
- المرتكز: صوار الفم
- الوظيفة: رفع صوار الفم
- يلعب منشؤها دورا حاسما في انتشار الانتانات سنية المنشأ الناتجة عن الأنياب العلوية

العضلة الخافضة لصوار الفم

- المنشأ: من الحافة السفلية للفك السفلي
- المرتكز: صوار الفم
- الوظيفة: خفض صوار الفم

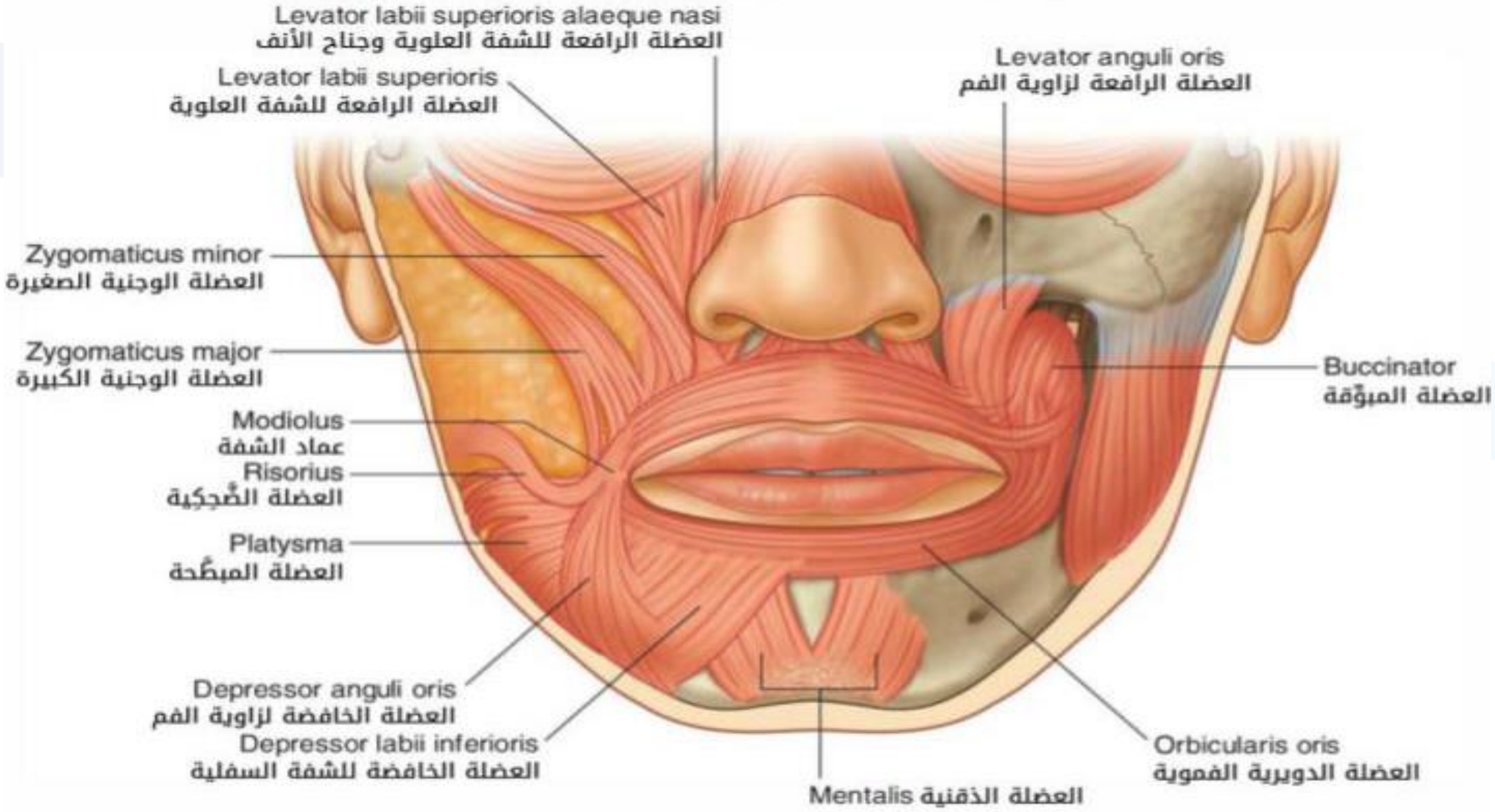
Levator labii superioris alaeque nasi
العضلة الرافعة للشفة العلوية وجناح الأنف
Levator labii superioris
العضلة الرافعة للشفة العلوية
Levator anguli oris
العضلة الرافعة لزاوية الفم
Zygomaticus minor
العضلة الوجنية الصغيرة
Zygomaticus major
العضلة الوجنية الكبيرة
Buccinator
العضلة المبوّقة
Modiolus
عماد الشفة
Risorius
العضلة الضّحكية
Platysma
العضلة المبطّحة
Depressor anguli oris
العضلة الخافضة لزاوية الفم
Depressor labii inferioris
العضلة الخافضة للشفة السفلية
Orbicularis oris
العضلة الدويرية الفموية
Mentalis العضلة الذقنية

The end