جَامعة المَنارة
MANARA UNIVERSITY

الأستاذ الدكتور عمار مشلح
Prof. Dr. Ammar Mashlah

التشخيص الشعاعي للنخر السني

- لعل النخور السنية من الأسباب الأكثر شيوعاً في الممارسة السنية لأخذ الصور الشعاعية السنية، ويجب على المصور السني أن يستطيع التعرف على النخور وتمييزها كما تظهر على الصورة الشعاعية وهو ما سيتم شرحه في هذه المحاضرة.

- **وصف النخر Description of caries**
- إن نخر الأسنان هو التخرب الموضعي للسن بوساطة العضويات الدقيقة، حيث يتم استبدال البنية الطبيعية المتمعدنة (الميناء والعاج والملاط) بالنخر، وكلمة نخر caries هي من الأصل اللاتيني carious والذي يعني عفونة أو فساد، وينتج عن عملية النخر ما يدعى بالحفرة النخرية cavity.

- **تحري النخر Detection of caries**
- من الضروري تحري النخر السني عن طريق كل من الفحص السريري الدقيق والفحص الشعاعي؛ فبدون التصوير الشعاعي لا يعد الفحص السني مكتملاً، يجعل الفحص الشعاعي طبيب الأسنان قادراً على التعرف إلى الآفات النخرية التي لا يمكن رؤيتها سريرياً وأن يحدد مدى امتداد الكبيرة منها.

- **الفحص السريري Clinical examination**
- يمكن التحري عن بعض النخور في الفم من خلال نظرة بسيطة في الفم، ولكن لا تكفي مثل هذه النظرة لبعضها الآخر، ولهذا يجب فحص جميع الأسنان بمرآة ومسبر، وقد يبدي السطح الطاحن تصبغات داكنة في الميازيب والوهاد والشقوق وقد توجد به حفرة نخر واضحة، وقد يظهر تغير لوني للحفاف الملاصق إذا ما كان السطح الملاصق مصاباً بالنخر، كما قد يكون التحري عن النخور الملاصقة صعباً أو مستحيلاً في حالات أخرى، وهنا تؤدي الأشعة دوراً مهماً في كشفها ولذلك يجب أن يكون الفحص السريري جنباً إلى جنب مع الفحص الشعاعي من أجل التحري الصحي من النخور.

- **الفحص الشعاعي Radiographic examination**
- تعد الصور الشعاعية مفيدة في التحري عن النخور السنية نظراً لطبيعة هذه العملية المرضية إذ يؤدي زوال تمعدن البنية الصلبة للسن وتخربها إلى خسارة السن لكثافته المعدنية في منطقة الآفة، وهو ما يسمح باختراق أعلى للأشعة في المنطقة المنخورة وبالتالي يظهر على الصورة الشعاعية شافاً، وتعد الصورة المجنحة هي الاختيار الأول لتقويم النخر، ويمكن كذلك استخدام الصور الذروية المأخوذة بطريقة التوازي.

- **تفسير النخر Interpretation of caries**
- الخطوات الأساسية في التفسير الشعاعي للنخر السني

Interpretation tips

- يجب أن توضع الصورة الشعاعية في الجهاز القارئ للأشعة بحيث يكون ملائماً لقياسها أو أن تغطى المنطقة التي لا تغطيها الصورة كي لا يؤثر الضوء المنبعث حول الصورة على قراءتها، ويساعد استخدام العدسة المكبرة كذلك على تقويم النخور حيث تساعد في التحري عن التغيرات البسيطة في الكثافة والتباين.

- **العوامل المؤثرة في تفسير النخر**

Factors influencing caries interpretation

- يجب أن تكون الصورة الشعاعية ذات جودة ملائمة تسمح بتقويم النخر، فالأخطاء التقنية في التصوير أو المعالجة الكيميائية قد تعطي فلماً عديم الفائدة التشخيصية، فمثلاً يجب أن تخلو الصورة المجنحة من تراكب الأسنان، كما ينبغي أن تكون الصورة ذات كثافة وتباين ملائمين لوضع التشخيص الصحيح.

• التصنيف الشعاعي للنخور

Radiographic classification of caries

- يمكن تصنيف نخور الأسنان بحسب موقع النخر من سطح لسن على ما سيتم شرحه.
- **النخور الملاصقة Interproximal caries**
- تظهر النخور الملاصقة بشكل نموذجي عند نقطة التماس أو أسفلها (بالاتجاه الذروي) تماماً، وهي المنطقة التي يصعب أو يستحيل تشخيصها بالمسبر، ومع استمرار تقدم النخر خلال الميناء، فإن الآفة تأخذ شكلاً مثلثاً تكون ذروته باتجاه الملتقى الميناني العاجي، وبعد وصول النخر إلى العاج وباستمرار تقدمه يتشكل مثلث آخر في العاج ولكن قاعدته هذه المرة باتجاه الملتقى الميناني العاجي وذروته باتجاه اللب.

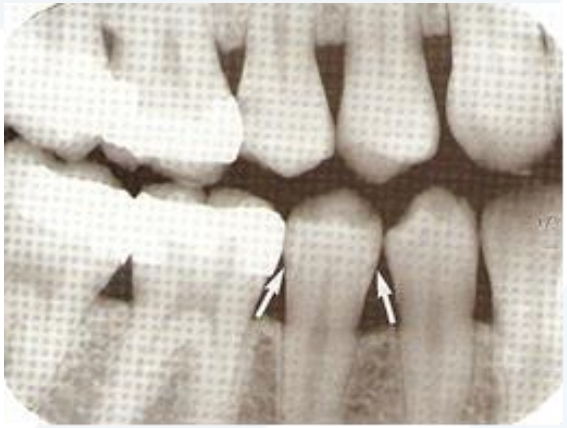

توجد النخور الملاصقة في منطقة التماس أو إلى الأسفل منها تماماً

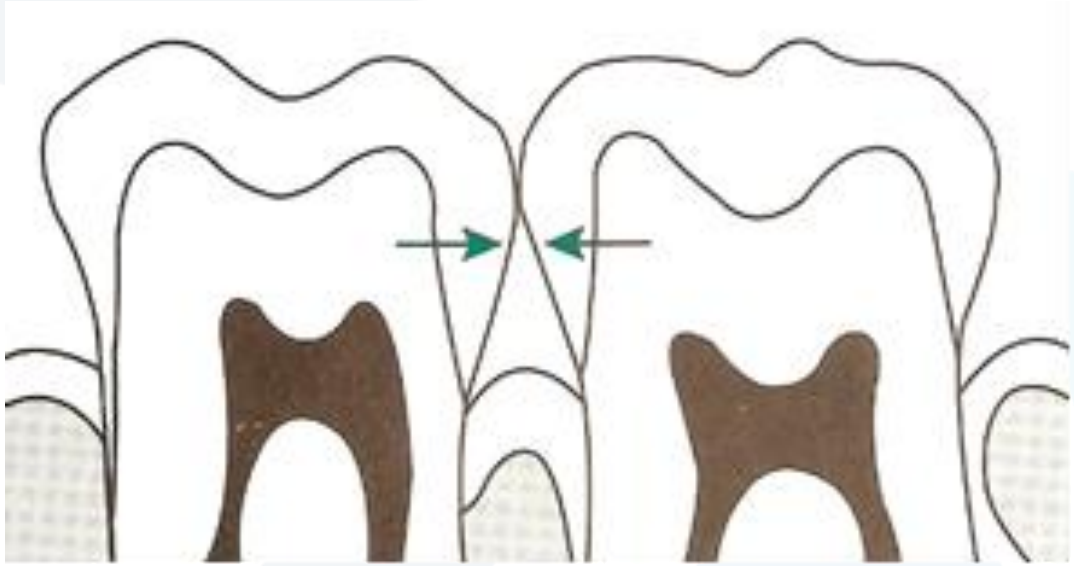

توجد النخور الملاصقة في منطقة التماس أو إلى الأسفل منها تماماً

- يمكن تصنيف النخور الملاصقة بحسب عمق نفوذ الآفة للميناء والعاج إلى

١- بدئية صنف I

٢- متوسطة صنف II

٣- متقدمة صنف III

٤- شديدة صنف IV

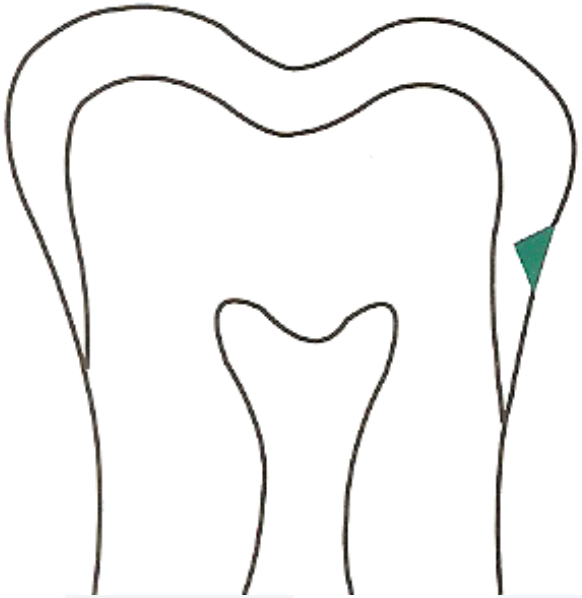

النخر المقتصر على الميناء قد يبدي شكلاً مثلثياً

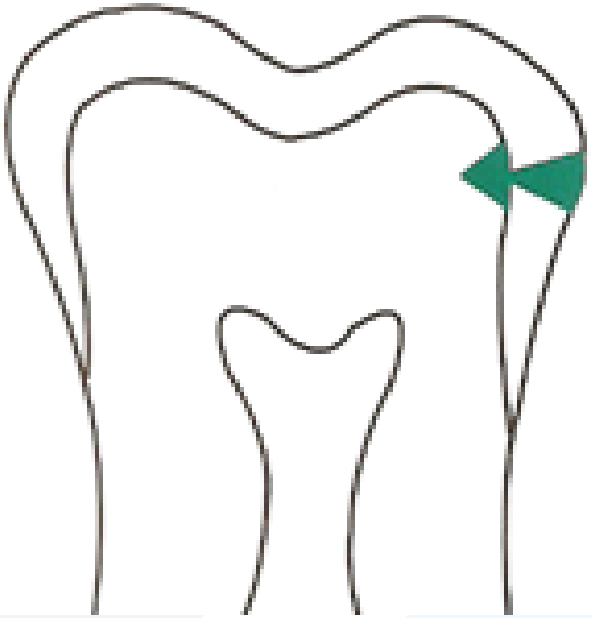

وعندما ينتشر النخر عبر الملتقى الميناني العاجي يتشكل مثلث آخر

- النخور الملاصقة البدئية صنف I

I incipient interproximal caries (class I)

- وهي التي يكون امتدادها دون نصف ثخانة الميناء، أي أنها في الميناء فقط.

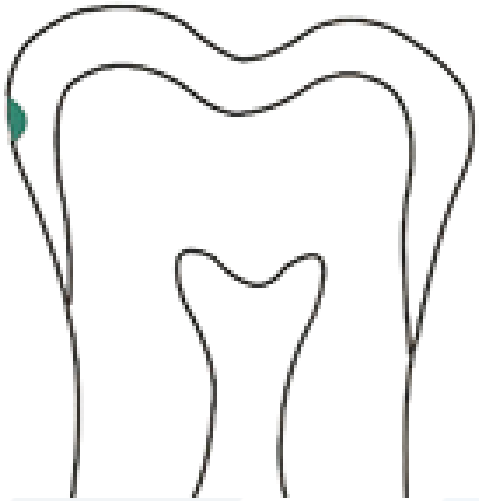

تمتد الآفة البدئية لأقل من نصف ثخانة الميناء

توجد آفة بدئية على السطح الوحشي للضاحك الثاني السفلي

- النخور الملاصقة المتوسطة صنفII

Moderate interproximal caries (class II)

- وهي تلك التي تمتد لأكثر من نصف ثخانة الميناء بيد أنها لا تصيب الملتقى الميناني العاجي، أي أنها تصيب الميناء فقط كما في الآفات البدئية.

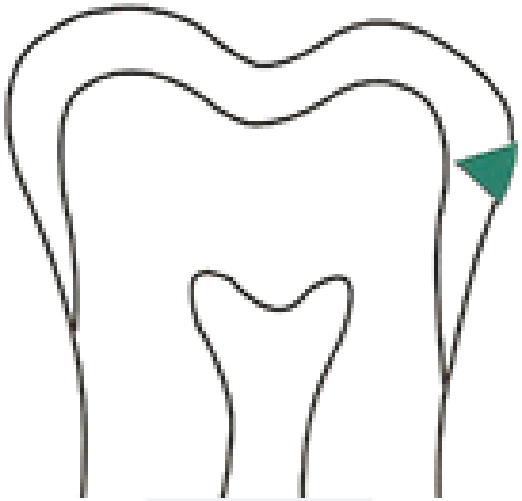

تمتد الآفة المتوسطة لأكثر من نصف ثخانة الميناء ولا تصيب الملتقى الميناني العاجي

توجد آفة متوسطة على السطح الوحشي للضاحك الثاني السفلي

- النخور الملاصقة المتقدمة صنفIII

Advanced interproximal caries (class III)

- وهي تلك التي تصل إلى الملتقى الميناني العاجي أو تتجاوزه ولكن لا يزيد امتدادها على نصف المسافة من سطح السن إلى سطح اللب، وبذلك تصيب النخور الملاصقة المتقدمة الميناء والعاج معاً.

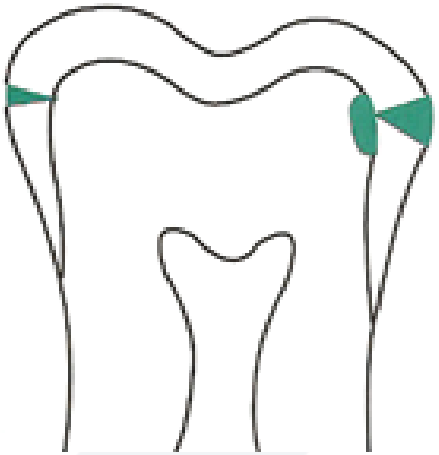

تمتد الآفة المتقدمة إلى الملتقى الميناني العاجي أو إلى العاج ولكن لا تمتد في العاج لأكثر من نصف المسافة إلى اللب

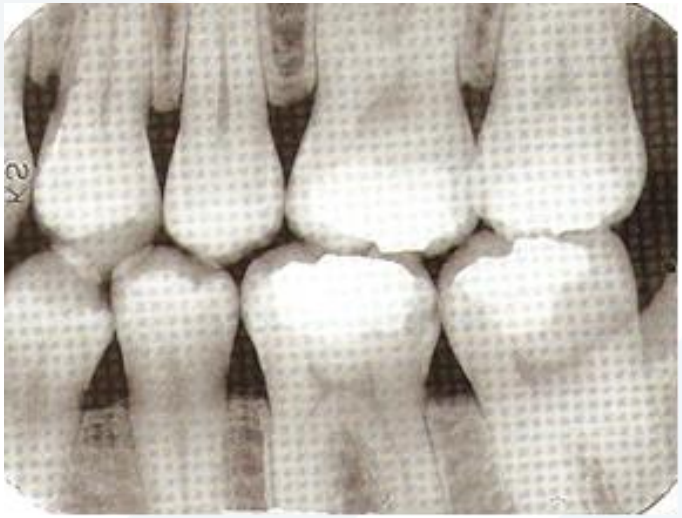

توجد آفة متقدمة على السطح الوحشي للرحى الأولى السفلية وهي ممتدة إلى العاج

- النخور الملاصقة الشديدة صنفIV

severe interproximal caries (class IV)

- وهي تلك التي تصيب الميناء والعاج وتمتد لأكثر من نصف المسافة من سطح السن إلى سطح اللب.

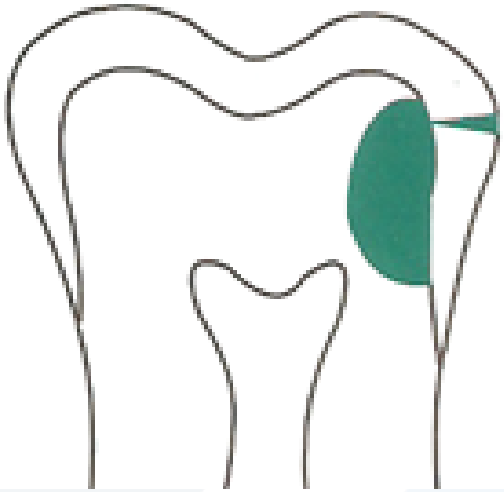

يتجاوز امتداد الآفة الشديدة نصف المسافة من سطح السن إلى سطح الحجرة اللبية

توجد آفة شديدة على السطح الوحشي للرحى الأولى السفلية

- **النخور الطاحنة Occlusal caries**
- يعد تشخيص النخور الطاحنة في المراحل الباكرة صعباً نظراً لتراكب ميناء الحدبات الدهليزية واللسانية، ولا تظهر النخور الطاحنة إلا بعد وصول الآفة إلى الملتقى الميناني العاجي
- ويمكن تصنيف النخور الطاحنة إلى بدئية ومتوسطة وشديدة.

- النخور الطاحنة البدئية incipient occlusal caries
- لا يمكن لهذه النخور أن تشاهد على الصورة الشعاعية ويكتفى بتشخيصها سريرياً فقط.

- النخور الطاحنة المتوسطة Moderate occlusal caries
- وهي تلك التي تمتد إلى العاج وتظهر كخط شاف رفع جداً ويقع هذا الخط إلى الأسفل (بالاتجاه الذروي) من ميناء السطح الطاحن، و تلاحظ التغيرات الحادثة للميناء شعاعياً بصعوبة وقد لا تلاحظ هذه التغيرات أبداً.

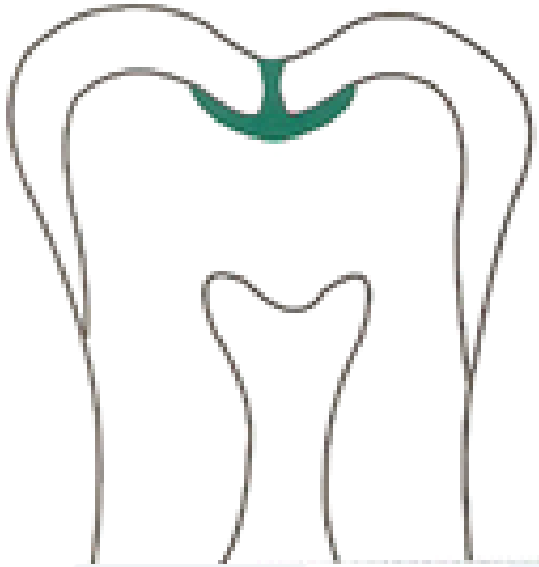

تمتد الآفة النخرية الطاحنة المتوسطة عبر الميناء إلى العاج على طول الملتقى الميناني العاجي

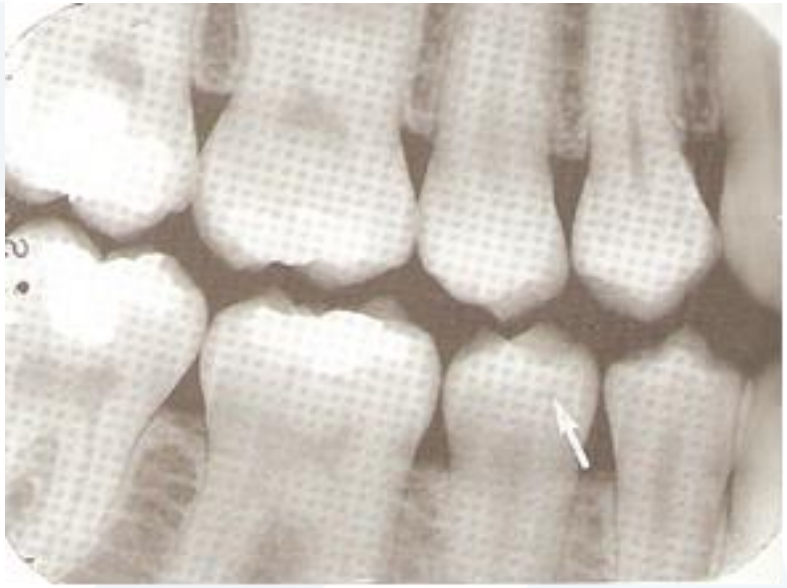

توجد آفة نخرية طاحنة تظهر كشفافية رقيقة إلى الأسفل من الملتقى الميناني العاجي

- النخور الطاحنة الشديدة Severe occlusal caries
- وهي تمتد إلى العاج وتظهر كشفافية كبيرة ممتدة إلى الأسفل من ميناء السطح الطاحن للسن، وتظهر هذه النخور كحفرة نخرية سريرياً.

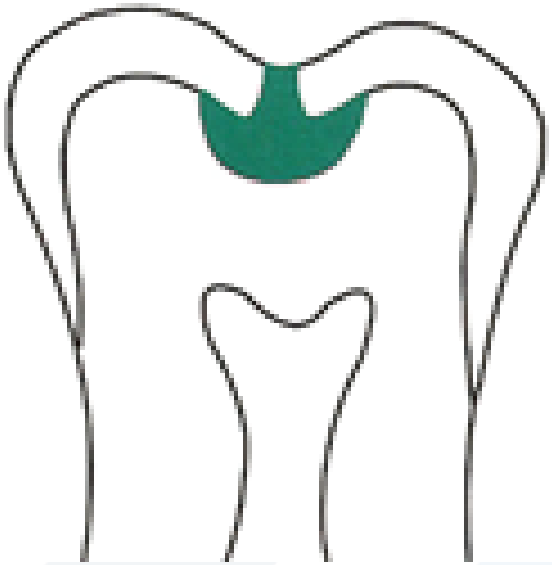

تمتد الآفة النخرية الطاحنة عبر الميناء والعاج إلى ما بعد الملتقى الميناني العاجي

تظهر آفة نخرية طاحنة شديدة على الرحى الأولى السفلية بشكل شفافية كبيرة في العاج

- **النخور الدهليزية واللسانية Buccal & lingual caries**
- يعد الفحص السريري بمنزلة التشخيص الأفضل لهذه النخور، وذلك نظراً لتراكب أنسجة السن الكثيفة معها، وإذا ما ظهرت على الصورة الشعاعية فإنها تكون على شكل منطقة شافة بالطبع.

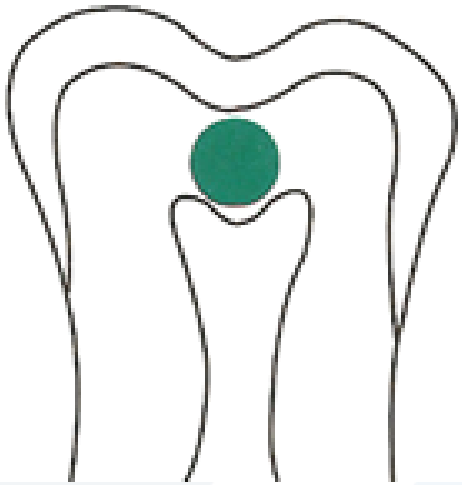

يظهر النخر الدهليزي أو اللساني على شكل شفافية مستديرة

يظهر على الرحى الثانية السفلية نخر دهليزي كشفافية مستديرة

- **نخور الجذور Root surface caries**
- وهي ناتجة عن الانحسار اللثوي الذي يكشف ملاط السن، ويسهل التحري عنها سريرياً وهي شائعة على الضواحك والأرحاء السفلية، وتظهر في الصورة الشعاعية على شكل فوهة بركان (أو الفنجان) إلى الأسفل تماماً من الملتقى الميناني الملاطي، ويبقى تشخيص الآفات البدئية صعباً على أية حال.

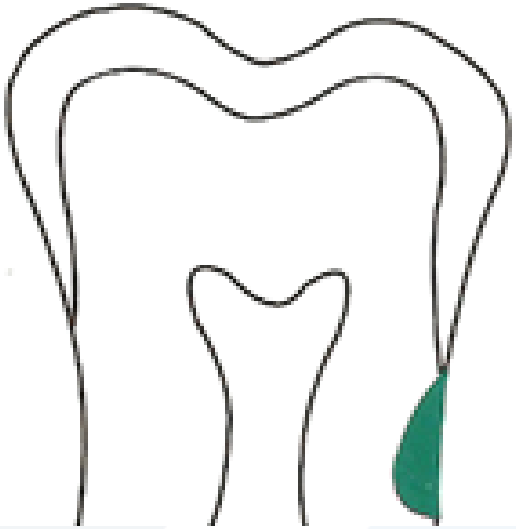

يصيب نخر الجذر الملاط والعاج فقط دون الميناء

يظهر نخر الجذر على الضاحك الثاني السفلي إلى الأسفل من الملتقى الميناني الملاطي على شكل فوهة البركان

•نكس النخر Recurrent caries

- وهو النخر الذي يحدث بجوار ترميم موجود مسبقاً، وهي تحدث إما نتيجة للتحضير غير الجيد أو الحواف الناقصة للحشوة أو الإزالة غير التامة للنخر قبل وضع الترميم، وتعد هذه النخور شائعة في المنطقة الواقعة بالاتجاه الذروي للحواف الملاصقة للترميم.

يظهر نكس النخر كشفافية إلى الأسفل من ترميم الأملغم للضاحك الثاني السفلي

- **النخور الجائحة Rampant caries**
- وهي تلك النخور التي تتسم بأنها سريعة التطور وتصيب عدداً كبيراً من الأسنان وتشاهد بكثرة عند الأطفال ذوي العادات الغذائية السيئة أو البالغين ذوي التدفق اللعابي المنخفض.

النخور الجائحة

Radiologic Interpretation of Dental Caries

التفسير الشعاعي للنخر السني

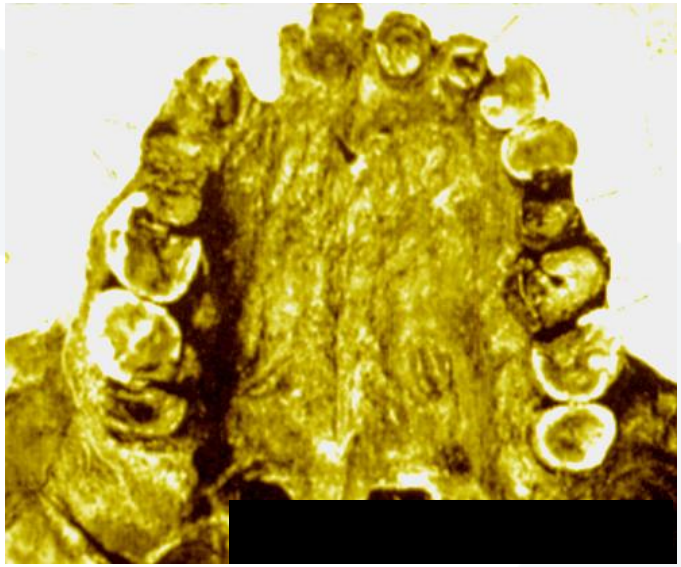

"Modern Dentistry"

Dental Caries
النخر السني

- **Forms in areas of “stagnation.”**
- **يتشكل في مناطق الركود.**
- **Mouth warm, moist and has constant flow of nutrients - ideal breading ground for bacteria.**
- **إن البيئة الفموية الدافئة والرطبة والتي تمتلك وارداً ثابتاً من المواد المغذية تشكل أرضية مناسبة لتكاثر ونمو الجراثيم.**

- $43 \times 10^6 - 55 \times 10^8$ bacteria per ml saliva (Stalfors 1950).
- $43 \times 10^6 - 55 \times 10^8$.جرثومة في كل ١ مل من اللعاب
- 1.7×10^{11} bacteria per g weight wet plaque (Socransky et al. 1963)
- 1.7×10^{11}.جرثومة في كل ١ غ من اللويحة الرطبة


SP
B
SP
EN
CM
CM



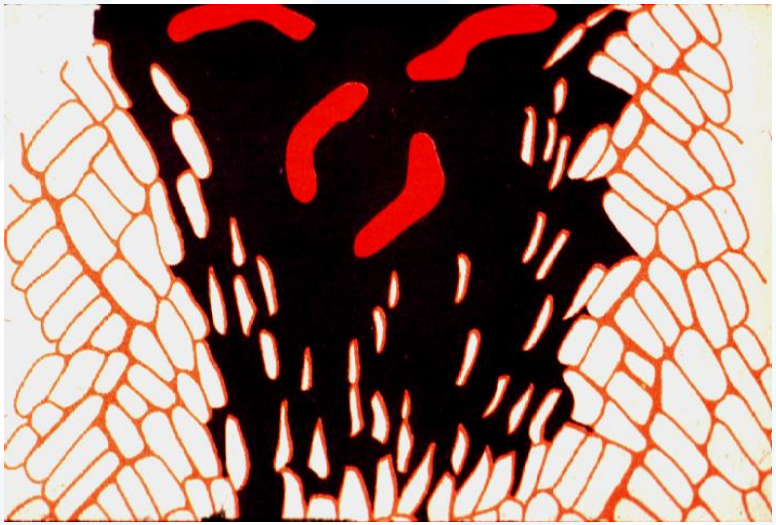

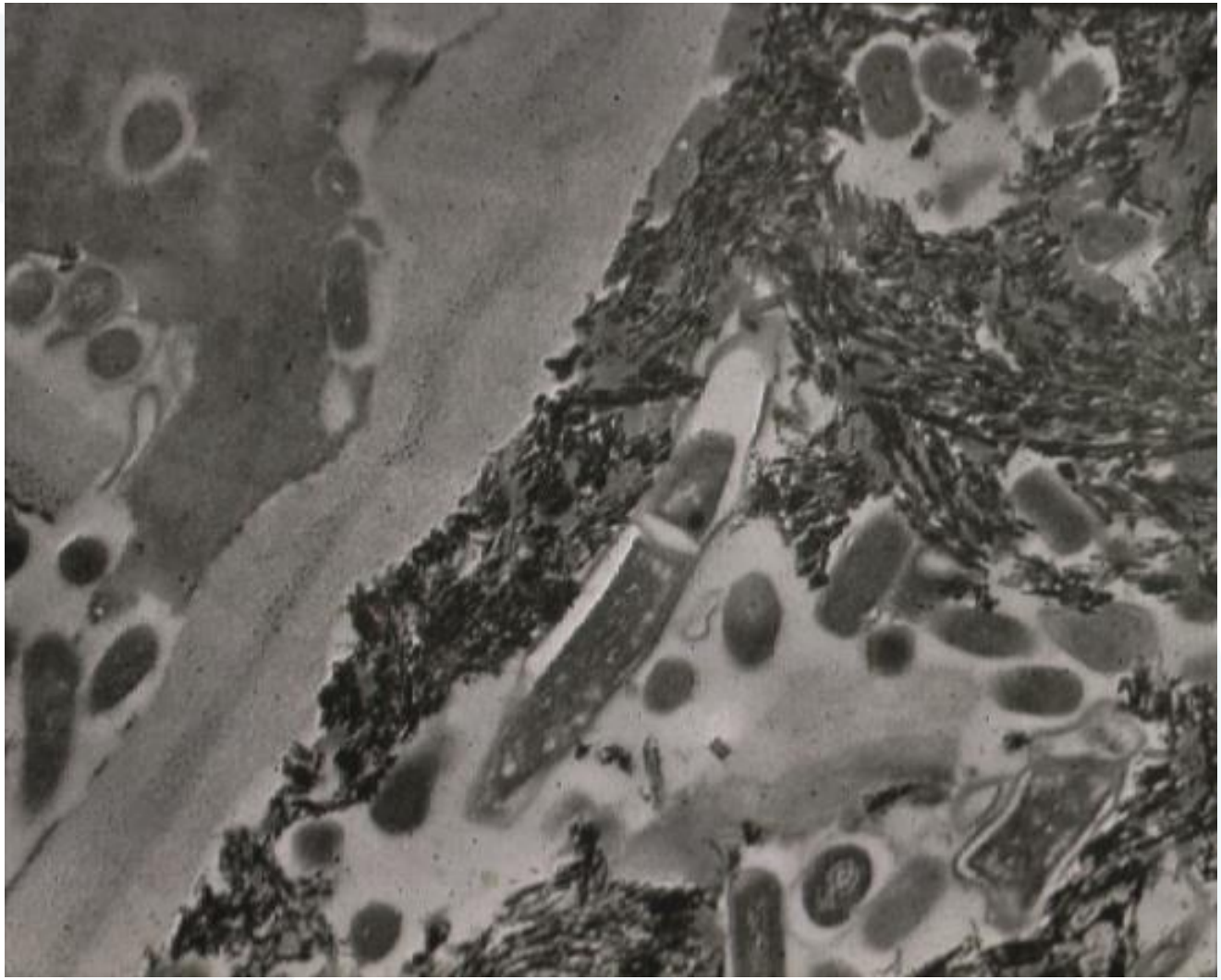

Caries Sites
مواقع النخر

- **Proximal**
- **ملاصقة (أنسية أو وحشية)**
- **Pit and fissure**
- **الشقوق والوهاد.**
- **Gingival third (buccal or lingual smooth surfaces)**
- **الثلث اللثوي (عنق السن أو السطوح الملساء الدهليزية أو اللسانية).**

- ***Of these sites ONLY proximal surfaces need to be inspected radiographically -and only where proximal surfaces contact.***
- ومن بين هذه المواقع تتطلب النخور الملاصقة فقط التحري الشعاعي وفي مكان تماس السطوح السنية المتلاصقة فقط.

Occlusal
إطباقي

Radoigraphs not needed to detect caries here!

لا حاجة للصور الشعاعية لتحري النخور هنا

Radiolucency
الشفافية الشعاعية

- **Detected relative to radiopaque enamel following loss of mineral salts.**
- **منطقة تظهر بصورة سوداء بالمقارنة مع الميناء الظليلة شعاعياً وذلك كنتيجة لضياع الأملاح المعدنية.**
- **Proximal lesions best seen on bitewings.**
- **يمكن رؤية الآفات الملاصقة بصورة أفضل على الصور المجنحة.**
- **High contrast/low kV technique preferred (65-70 kV)**
- **يفضل استخدام كمون كهربائي (كيلو فولتاج) منخفض (٦٥-٧٠ كيلو فولت) وذلك للحصول على تباين أعلى.**

Classification of Proximal Dental Caries
تصنيف النخور السنية الملاصقة

- **C-1: Incipient enamel caries (< halfway through enamel).**
- **C1.(أقل من نصف المسافة إلى الميناء) نخر مينائي بدئي :**
- **C-2: At least halfway through enamel but not involving enamel-dentinal junction.**
- **C2 .أكثر من نصف عمق الميناء لكن دون الوصول إلى الملتقى المينائي العاجي :**

- C-3: Affecting enamel-dentinal junction but < halfway to pulp.
- C3.يمتد إلى الملتقى الميناني العاجي لكنه لا يتجاوز نصف عمق العاج باتجاه اللب :
- C-4: Involving dentin and > halfway to pulp chamber.
- C4.يمتد إلى العاج ويتجاوز نصف عمق العاج باتجاه اللب السني :

C1

- **Lesion generally greater clinically than seen on radiograph.**
- **تكون الآفة النخرية أكبر سريرياً بالمقارنة مع ما هو مشاهد على الصورة الشعاعية.**
- **Triangle with base at smooth surface of enamel just below contact area of adjacent teeth.**
- **مثلث قاعدته باتجاه السطح الأملس للميناء إلى الأسفل مباشرةً منطقة التماس مع السن المجاورة.**
- **Generally do not need to be restored.**
- **عموماً ليس هنالك من حاجة لإجراء أي ترميم.**

C2

- **Triangular lesion with base to smooth surface of tooth just beneath proximal contact area of adjacent teeth.**
- **آفة مثلثية الشكل مع قاعدة تتجه باتجاه السطح الأملس إلى الأسفل مباشرةً من منطقة التماس الملاصقة مع السن المجاورة.**
- **Lesion more extensive clinically than radiographically apparent.**
- **الآفة واضحة سريرياً أكبر من مظهرها على الصورة الشعاعية.**
- **Generally do not restore according to current philosophy.**
- **لا يُرمّم عادةً بحسب الاتجاه الحالي في تدبير النخور.**

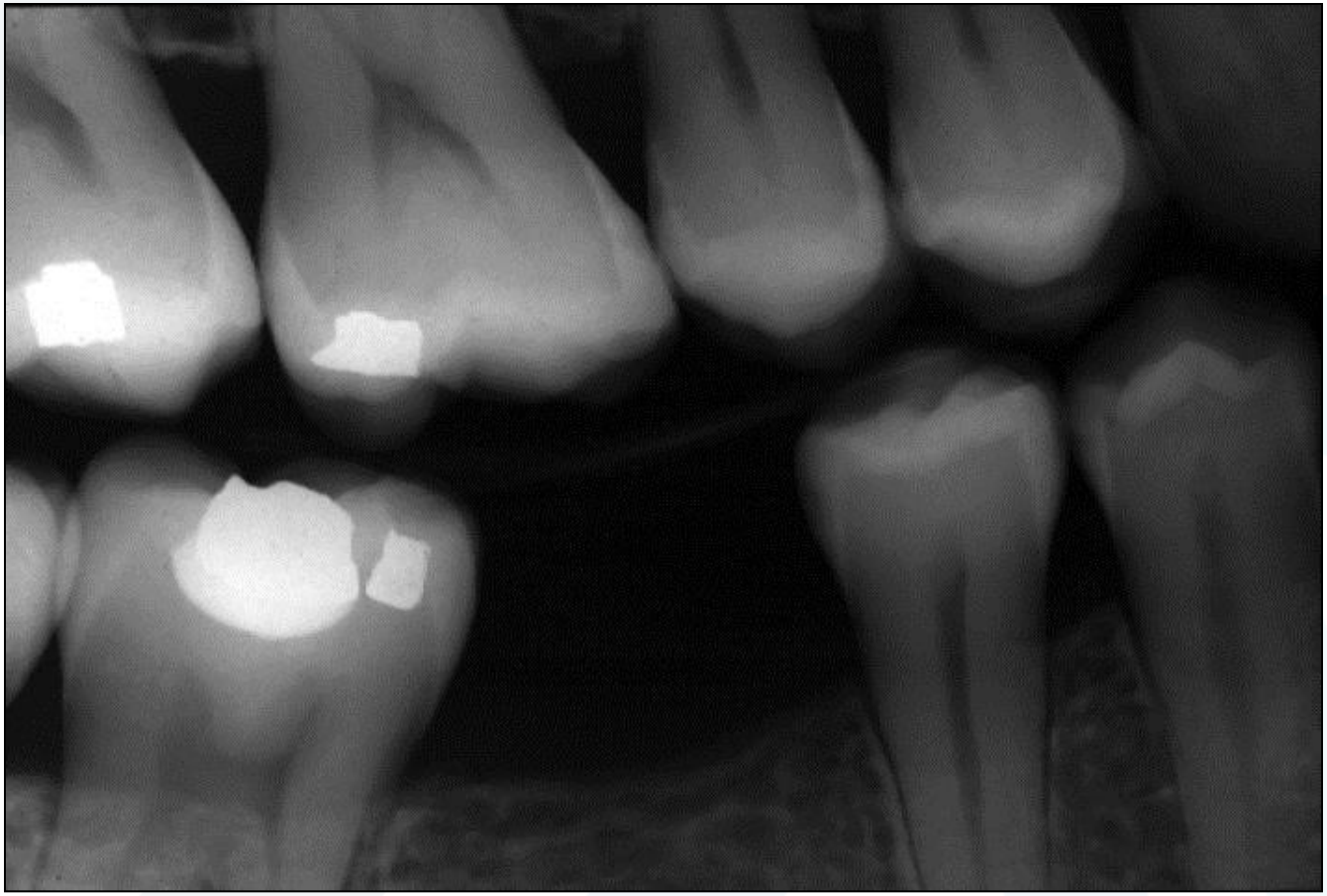

C3

- Lesion progresses more rapidly in dentin than in enamel.
- تتقدم الآفة بصورة أسرع ضمن العاج بالمقارنة مع الميناء.
- Lateral spread at enamel-dentinal junction.
- امتداد جانبي للنخر إلى الملتقى الميناني العاجي.
- Usually restore if >0.5 mm into dentin.
- يُرمَّم عادةً إذا تجاوز امتداد النخر ضمن العاج ٠.٥ مم.

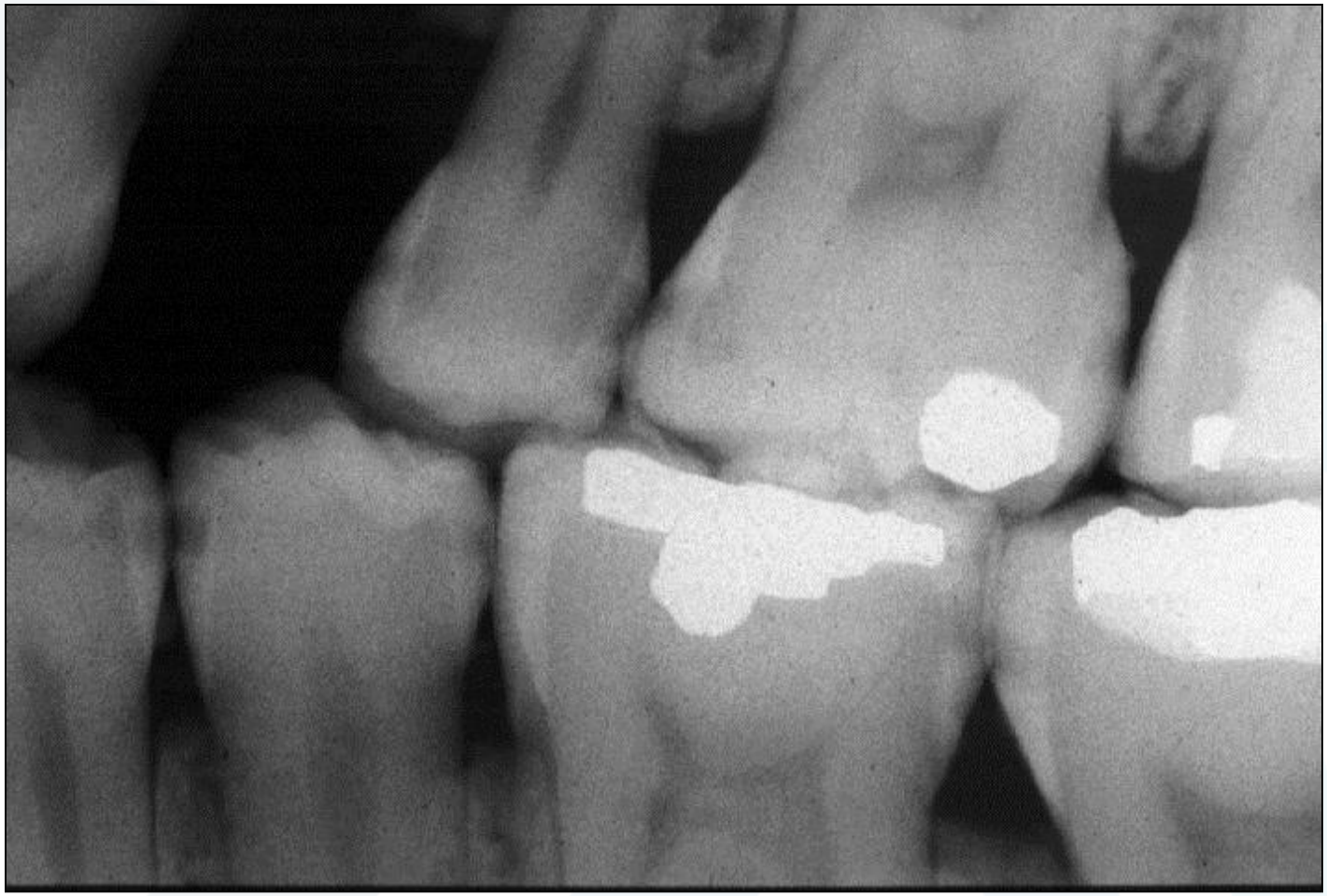

C4

- **Lesion extends well into dentin.**
- **تمتد الآفة بصورة واضحة ضمن العاج.**
- **“Wrap-around” effect might make lesion appear more extensive radiographically than clinically.**
- **قد يبدو النخر شعاعياً أكثر امتداداً من واقعه السريري وهذا يعود إلى تأثير الإحاطة.**
- **Needs to be restored.**
- **يحتاج للترميم.**

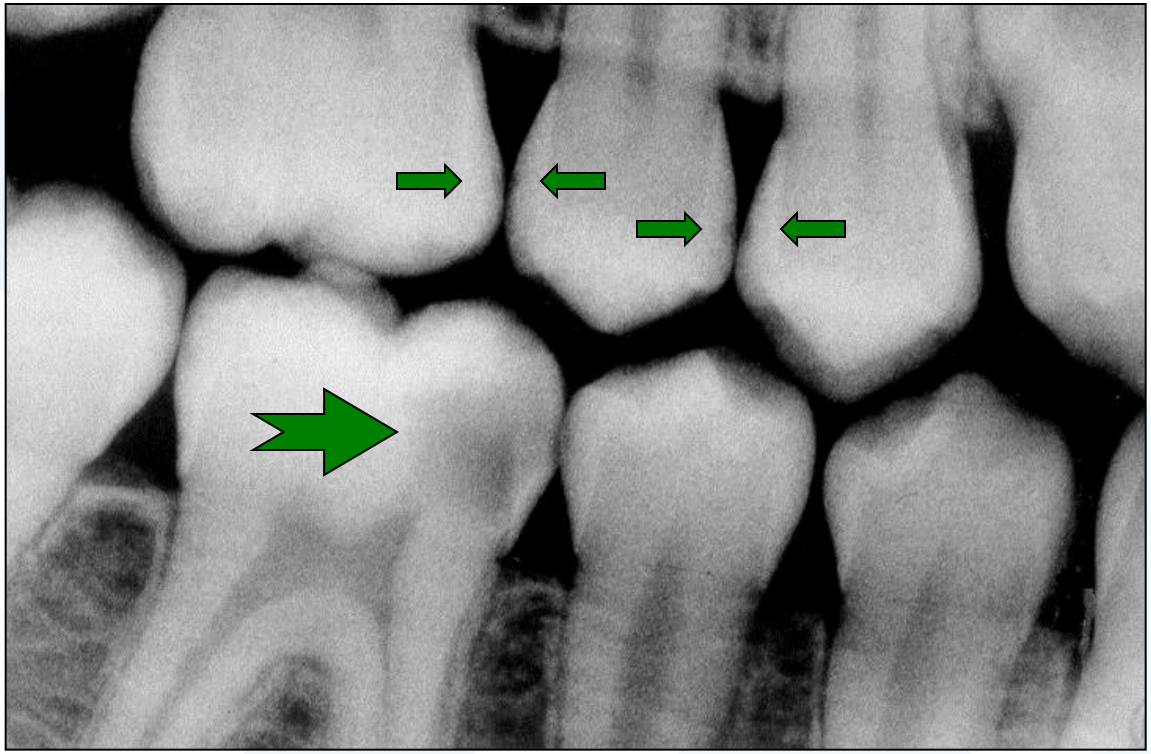

Dental caries: incipient (C1) proximal lesions indicated by small arrows. Late (C4) lesion indicated by large arrow.

تشير الأسهم الصغيرة إلى آفات نخرية بدئية C1 ملاصقة، في حين يشير السهم الكبير إلى آفة نخرية عميقة من النمط C4 .

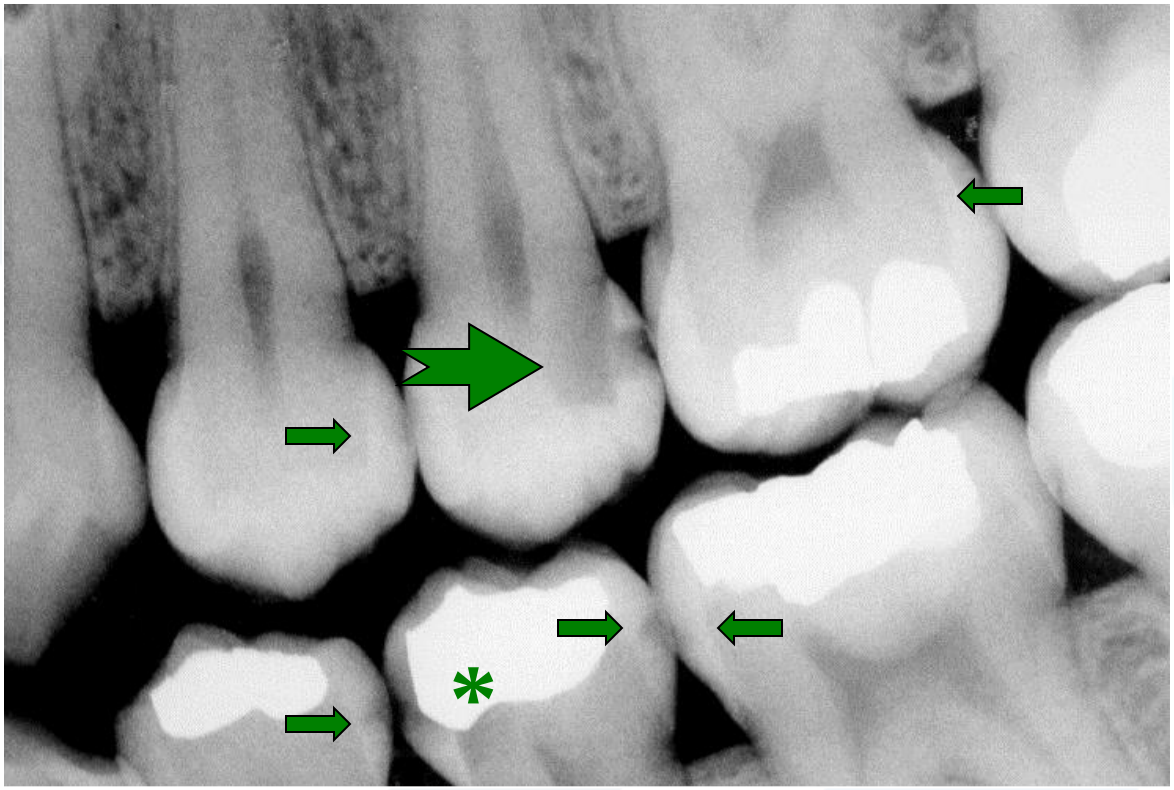

Dental caries: late proximal lesion (C4) shown by large arrow; intermediate (C2) lesions indicated by small arrows. *Denotes recurrent dental caries.

يشير السهم الكبير إلى آفة نخرية ملاصقة متقدمة C4، في حين تشير الأسهم الصغيرة إلى نخور متوسطة C2، وتشير النجمة إلى نخر سني ناكس.

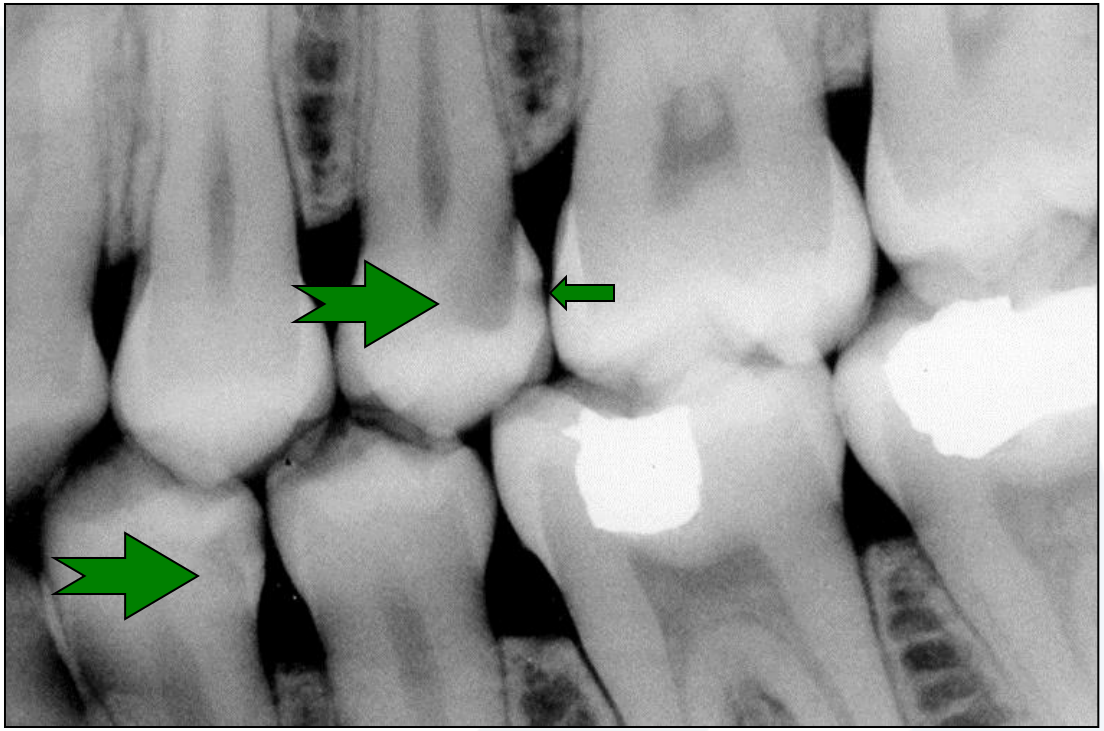

Dental caries (proximal): late lesions (C4) indicated by large arrows; early dentin involvement (C3) is indicated by the small arrow. [Size #3 bitewing.]

تشير الأسهم الكبيرة إلى نخور سنية متقدمة C4، في حين يشير السهم الصغير إلى إصابة عاجية أولية (نخر من النمط C3).

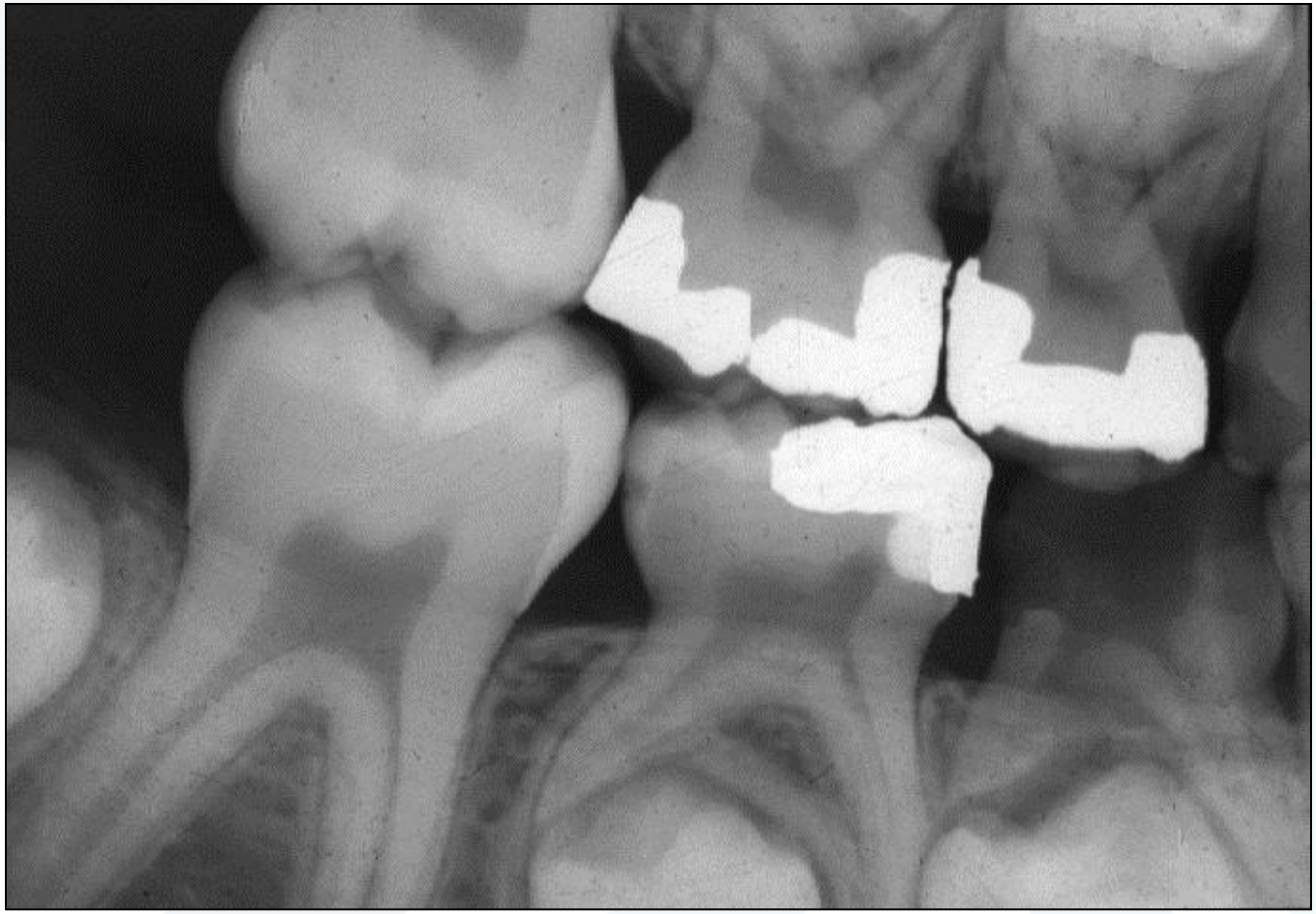

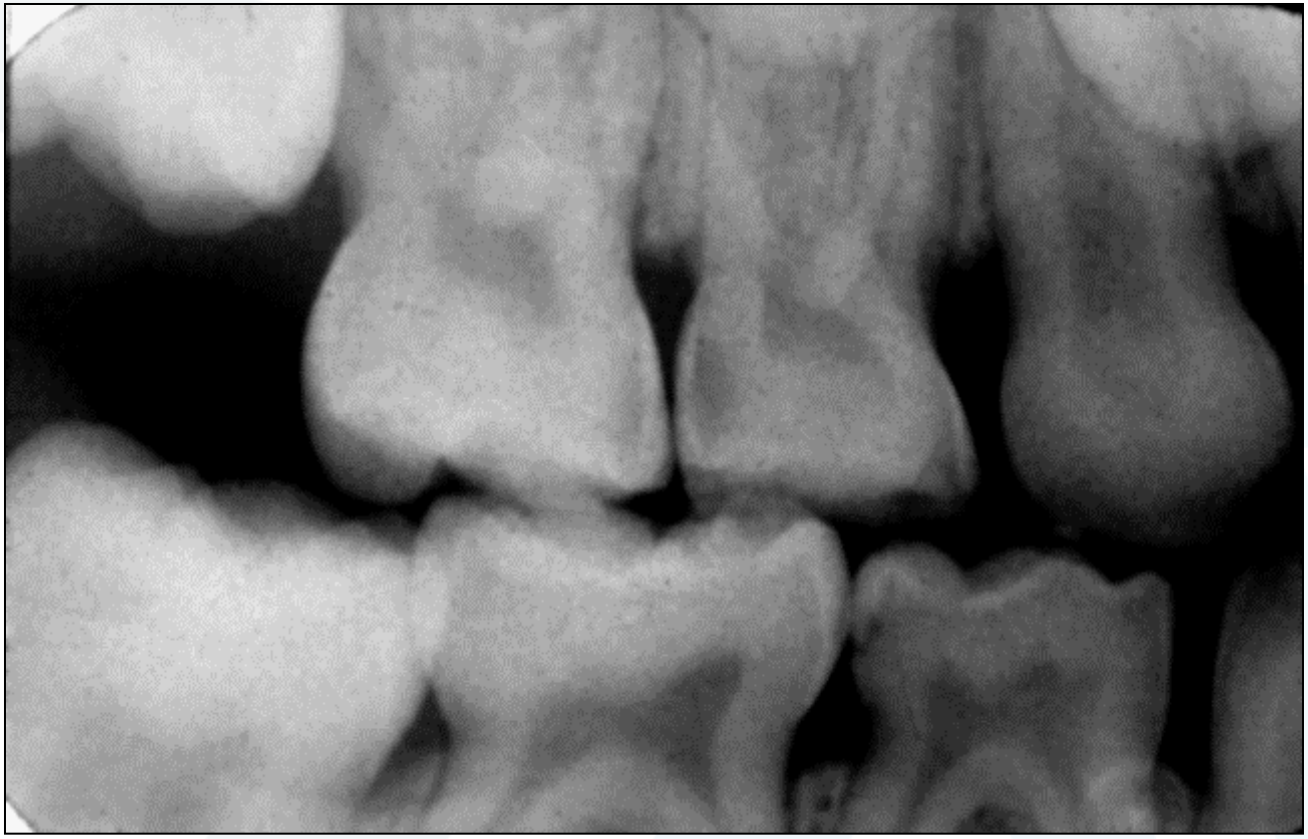

Occlusal Caries
النخور الإطباقية (نخور السطوح الطاحنة)

- **Detected clinically rather than radiographically.**
- **يتم تشخيصها سريرياً وليس شعاعياً.**
- **Lesion progresses on both sides of fissure giving appearance of triangular lesion with base towards dentin.**
- **تمتد الآفة في كلي جانبي الشق بحيث تعطي مظهر أو شكل مثلث تتجه قاعدته نحو العاج.**

Occlusal Caries
النخور الإطباقية - نخور السطوح الطاحنة

- **Lesions can be extensive in dentin without obvious breach of enamel on radiograph.**
- **قد يكون امتداد الآفات النخرية كبيراً ضمن العاج وبصورة لا تتناسب مع الأحجام الصغيرة نسبياً لهذه الآفات ضمن الميناء.**

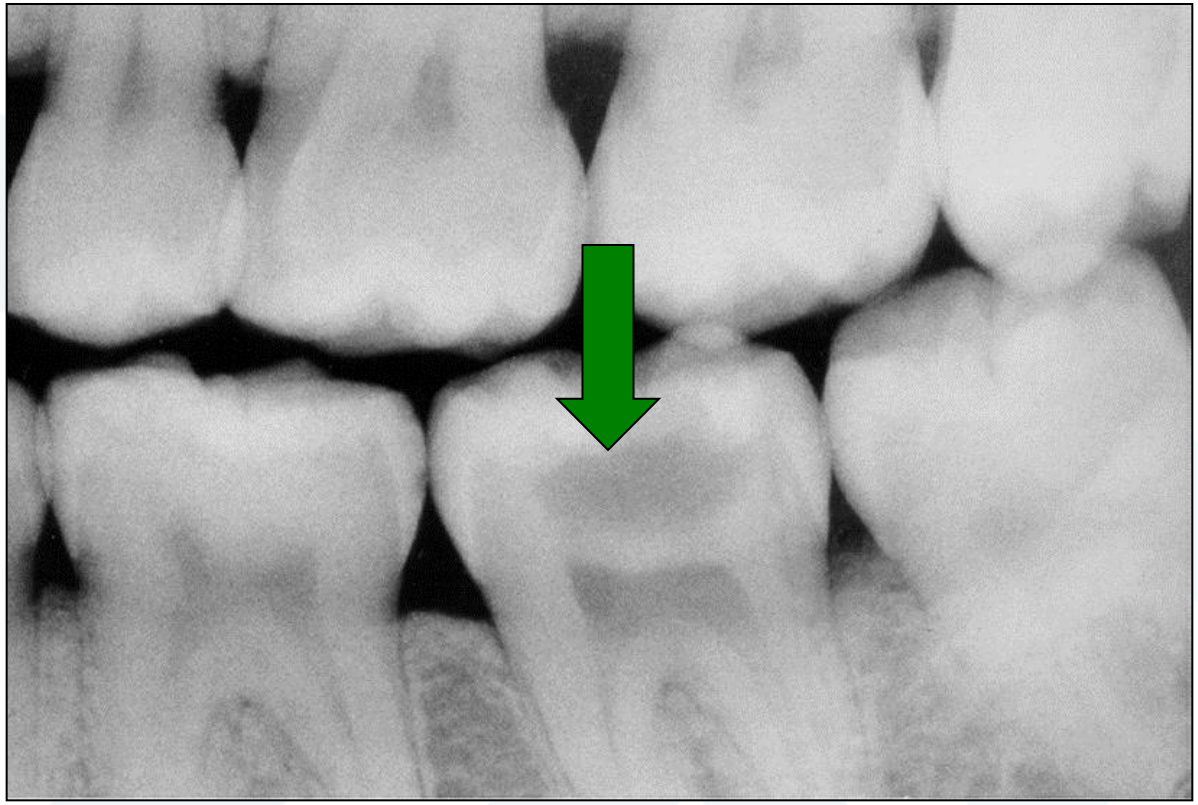

Occlusal dental caries (advanced).

نخر سني طاحن متقدم.

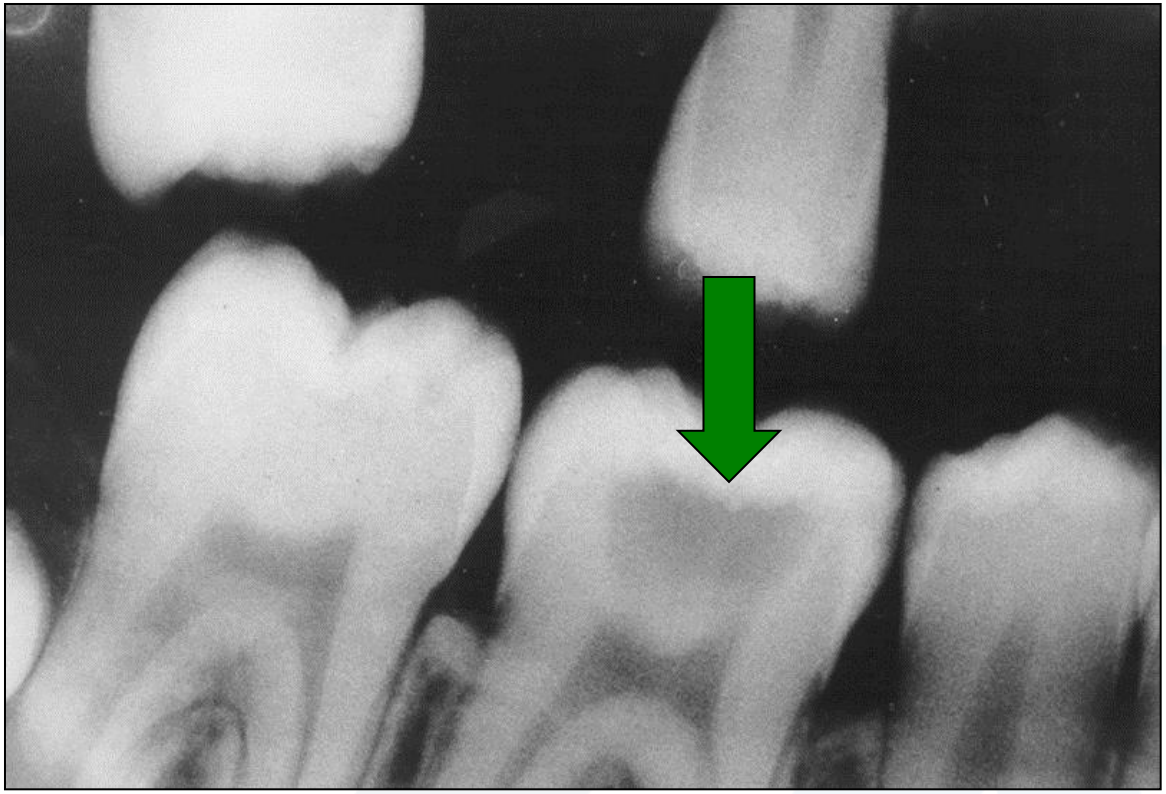

Occlusal dental caries: note relative intact appearance of enamel despite extensive lesion
in dentin.

نخر سني طاحن: لاحظ أن مظهر الميناء سليم نسبياً على الرغم من الامتداد الواسع للآفة النخرية ضمن العاج.

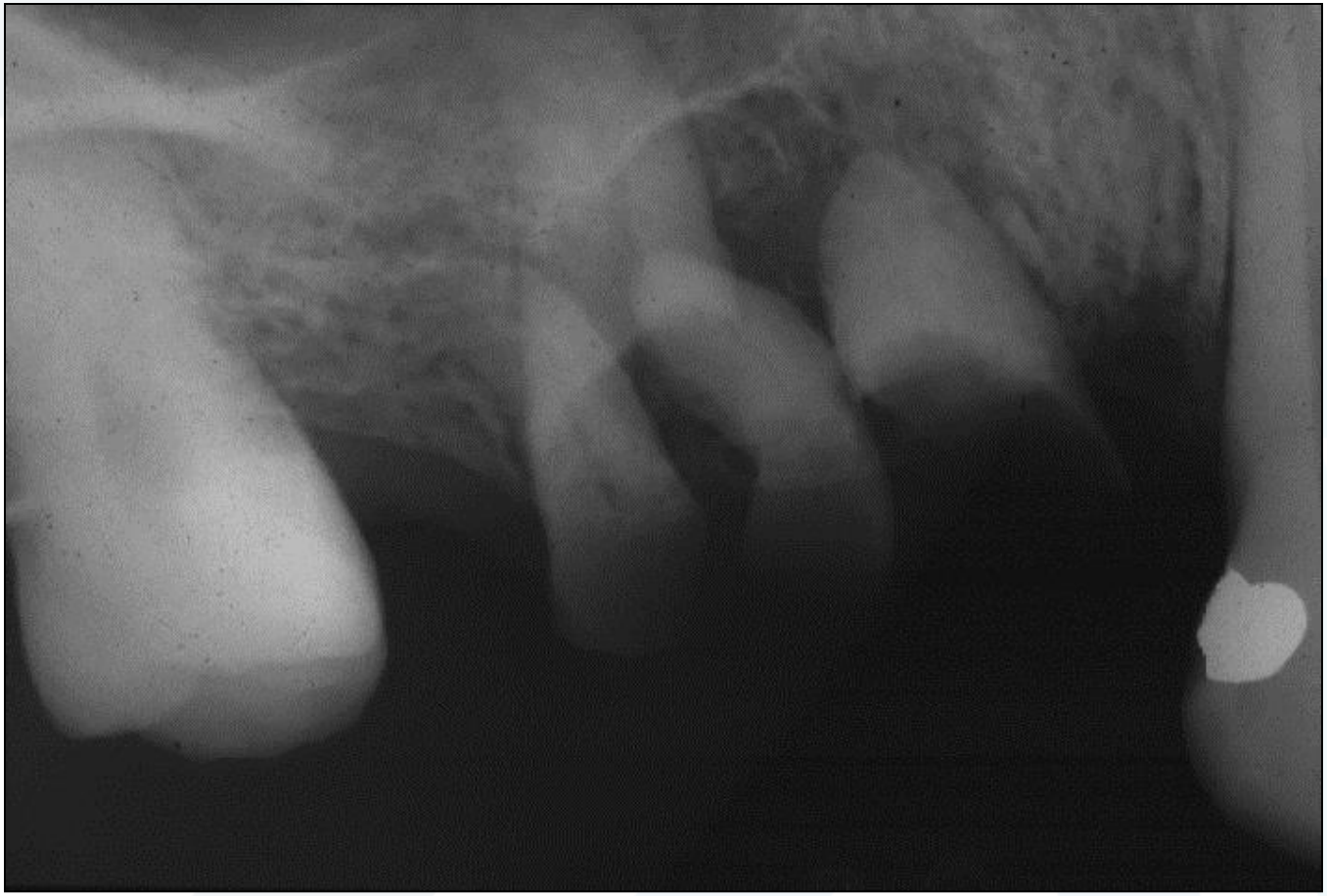

Facial/Lingual Caries
النخور الوجهية (الدهليزية)/اللسانية

- **May be crescent or semilunar cavity above gingival margin.**
- **قد تأخذ شكل تجويف أو حفرة هلالية أو نصف هلالية فوق مستوى الحافة اللثوية.**
- **“Black hole.”**
- **”ثقب أو تجويف أسود اللون“.**

Facial/Lingual Caries
النخور الوجهية (الدهليزية)/اللسانية

- **Relatively wide-open cavitation the rule.**
- القاعدة أن تكون فتحة حفرة النخر واسعة أو عريضة نسبياً.
- **Detection primarily clinical.**
- **التشخيص سريري بالدرجة الأولى.**

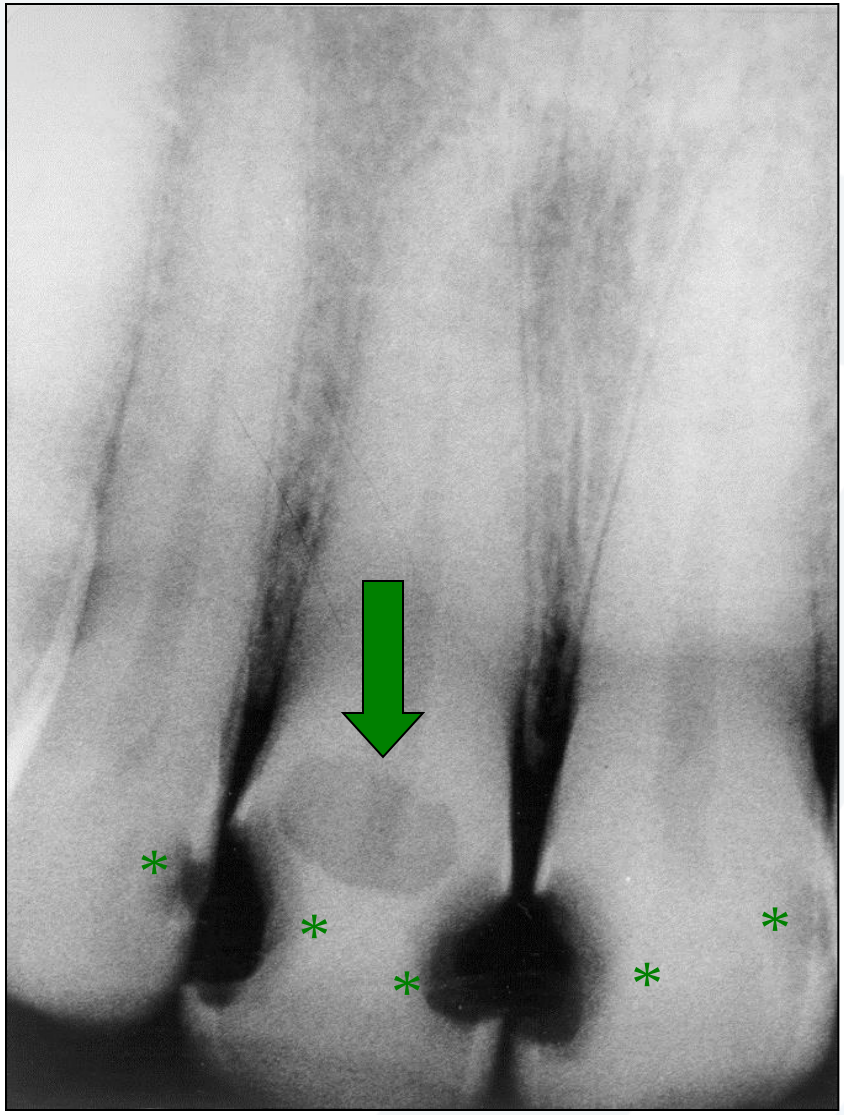

Dental caries: the arrow indicates a large labial lesion. The patient also has proximal dental caries on all of the incisors shown (*).

يشير السهم إلى آفة نخرية شفوية (دهليزية) كبيرة، ومن الواضح وجود آفات نخرية ملاصقة على كل القواطع الظاهرة في الصورة (مشار إليها بعلامة *).

Cemental Caries
النخور الملاطية

- **Generally found in persons with extensive periodontal disease.**
- **تتواجد لدى الأشخاص الذين لديهم مرض حول سني متقدم.**
- **Easily confused with cervical burnout on radiographs.**
- من الممكن بسهولة حصول الالتباس في مظهرها الشعاعي مع المظهر الحاصل بسبب فرط تعرض الأعناق على الصورة الشعاعية.

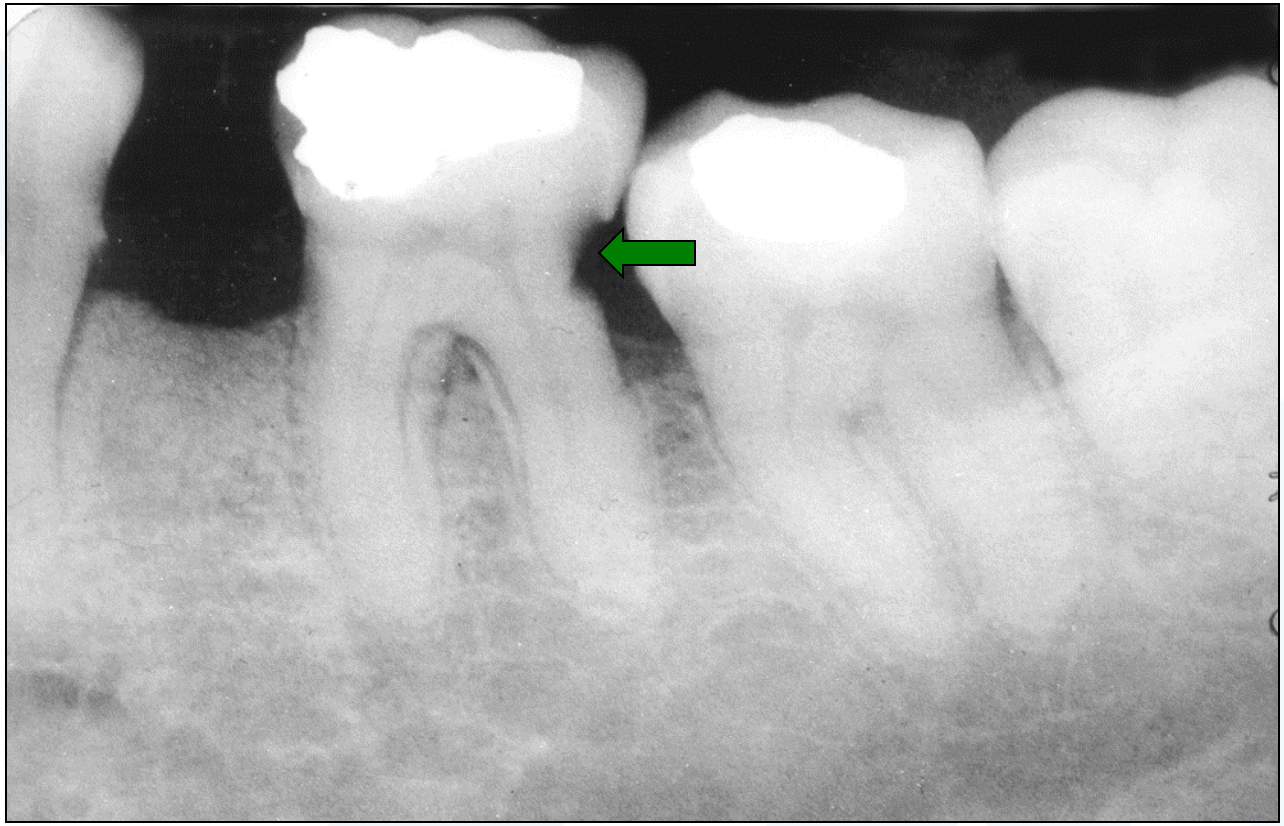

Cervical dental caries (arrow) seen as ill-defined saucer-shaped radiolucency.

نخر سني عنقي (السهم) يبدو كآفة شافة شعاعياً غير واضحة الحدود بشكل صحن الفنجان.

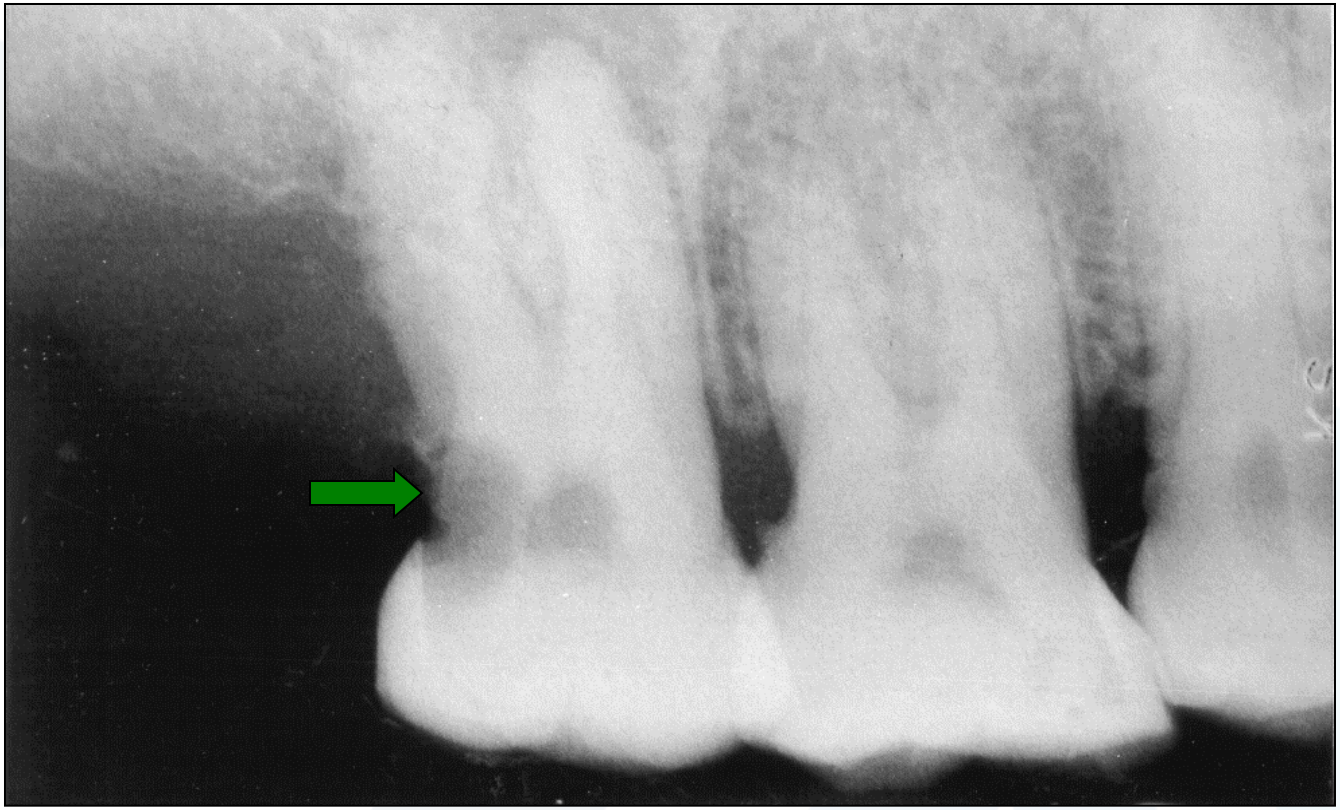

Cervical dental caries (arrow): this is an extensive lesion undermining proximal enamel and extending to the dental pulp.

نخر سني عنقي (السهم): آفة واسعة تضعف الميناء الملاصقة وتمتد إلى داخل اللب السني.

Cervical Burnout
ظاهرة فرط تعرض الأعناق

- **Relative radiolucency at necks of teeth due to their relative thin coverage by enamel, the narrowness of the tooth at this site, and the relative lack of covering bone.**
- **عبارة عن ظهور منطقة أعناق الأسنان بشكل شاف شعاعياً بسبب الثخانة القليلة للميناء المغطية وضيق الأسنان في هذا الموقع مع النقص النسبي للعظم المغطي.**

- Area of least beam attenuation on teeth.
- منطقة الضياع الأقل للحزمة الشعاعية عند اختراقها للأسنان.
- Smooth outline that can extend beneath cemental-enamel junction.
- حدود ملساء يمكن أن تمتد تحت الملتقى الميناني الملاطي.

Arrested Dental Caries
النخر السني المتوقف

- Lesions can become arrested if stagnation relieved (e.g. adjacent tooth extracted or enamel cavitated).
- يمكن للآفة النخرية أن تصبح متوقفة إذا تمت إزالة مصدر الركودة (مثلاً إذا تمَّ قلع السن المجاورة)
- White sclerotic line of remineralization may be present under radiolucency.
- قد يظهر خط تصلبي أبيض من إعادة التمعدن تحت الشفافية الشعاعية.

Recurrent Dental Caries
النخر السني الناكس

- Secondary caries at margins of restorations.
- نخر ثانوي على حواف الترميمات السنية.
- Can be hidden by radiopaque shadow of metallic restoration.
- قد يُخبأ بخيال ظليل شعاعياً يعود للترميم المعدني
- Can be difficult to detect with radiolucent resin restorations.
- قد يصعب تحري النخر الناكس تحت حواف الترميمات الراتنجية الشافة شعاعياً.

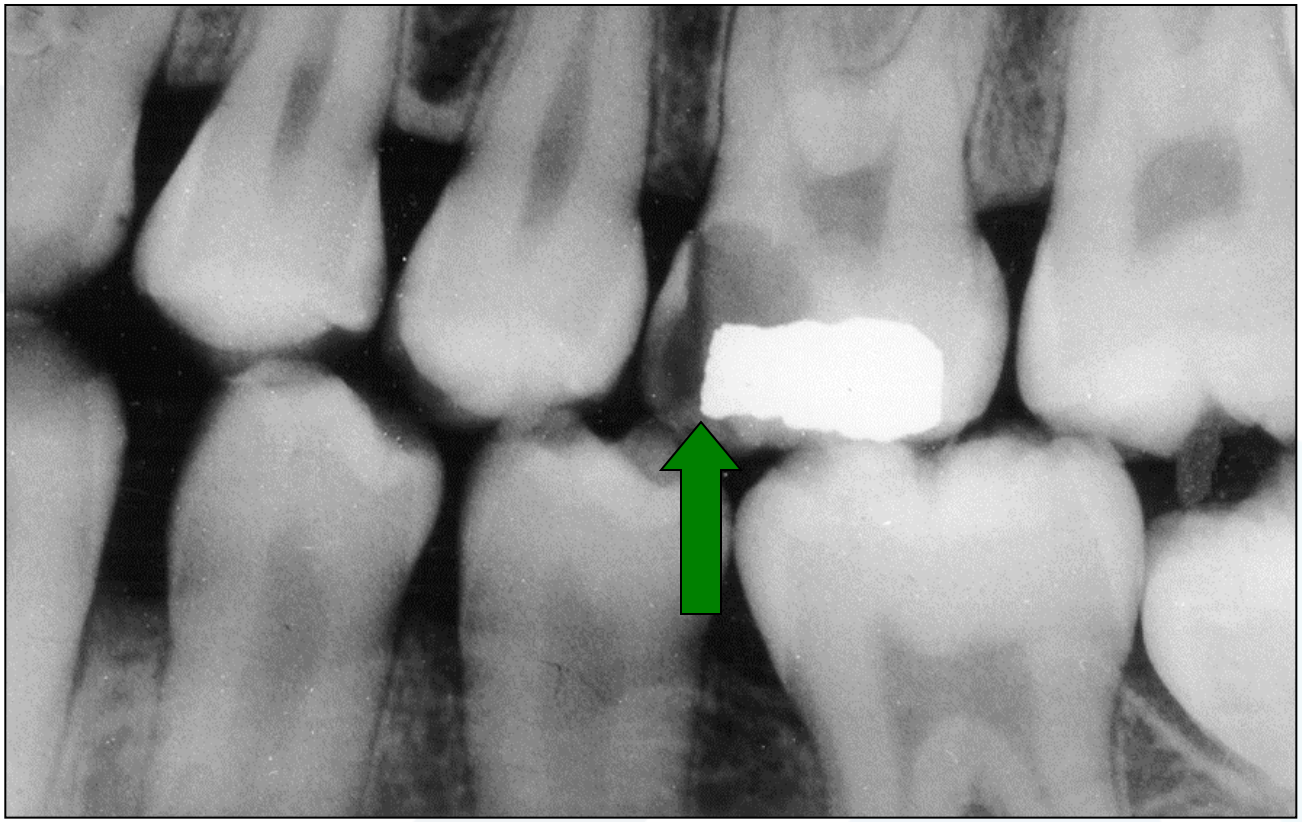

Recurrent dental caries around metallic restoration (arrow).

نخور سنية ناكسة حول ترميم معدني (السهم).

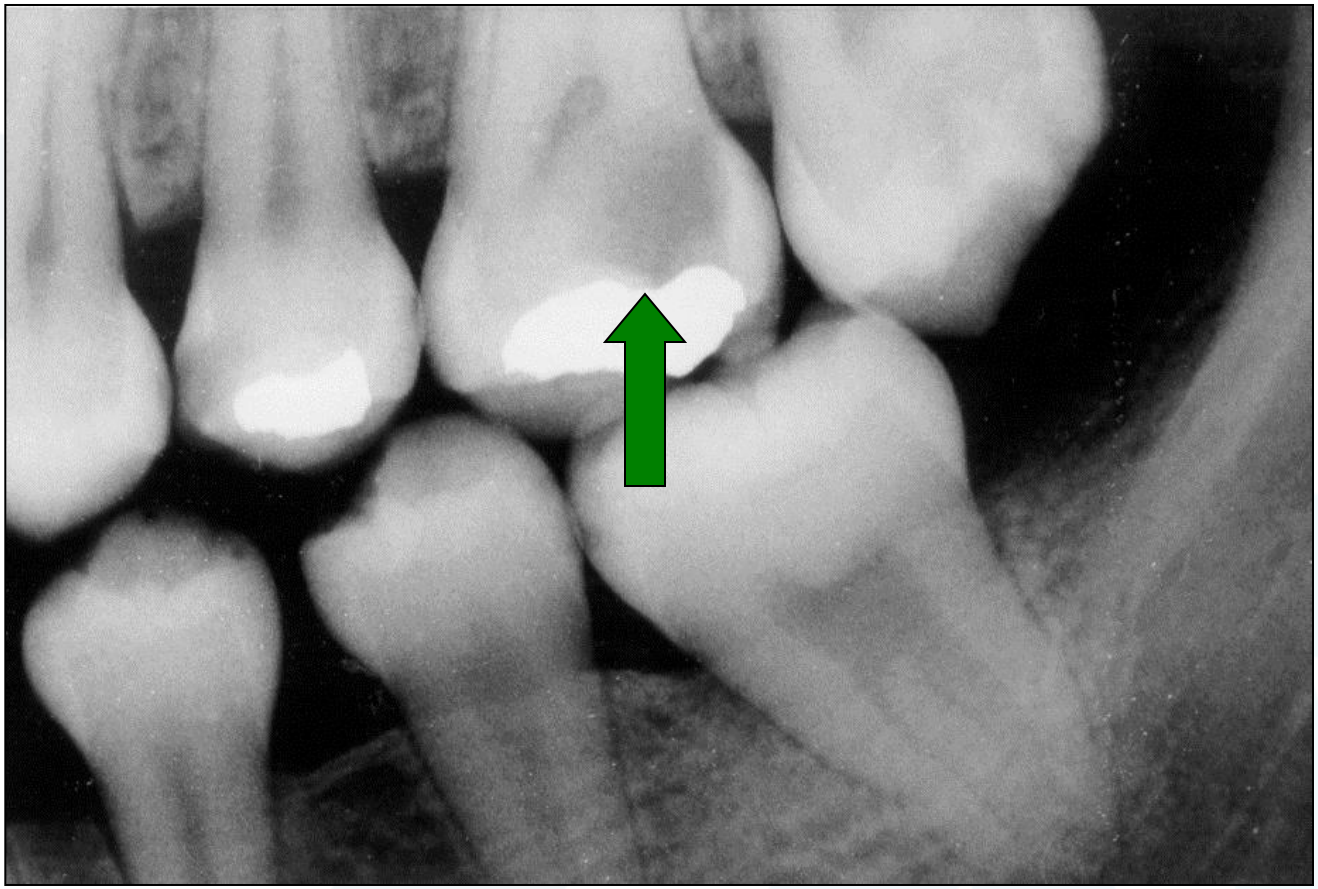

Recurrent dental caries beneath occlusal restoration (arrow). Proximal caries is also present on other premolar and molar teeth.

نخر سني ناكس تحت ترميم إطباقي (السهم). كما يُلاحظ وجود نحور ملاصقة على ضواحك وأرحاء أخرى

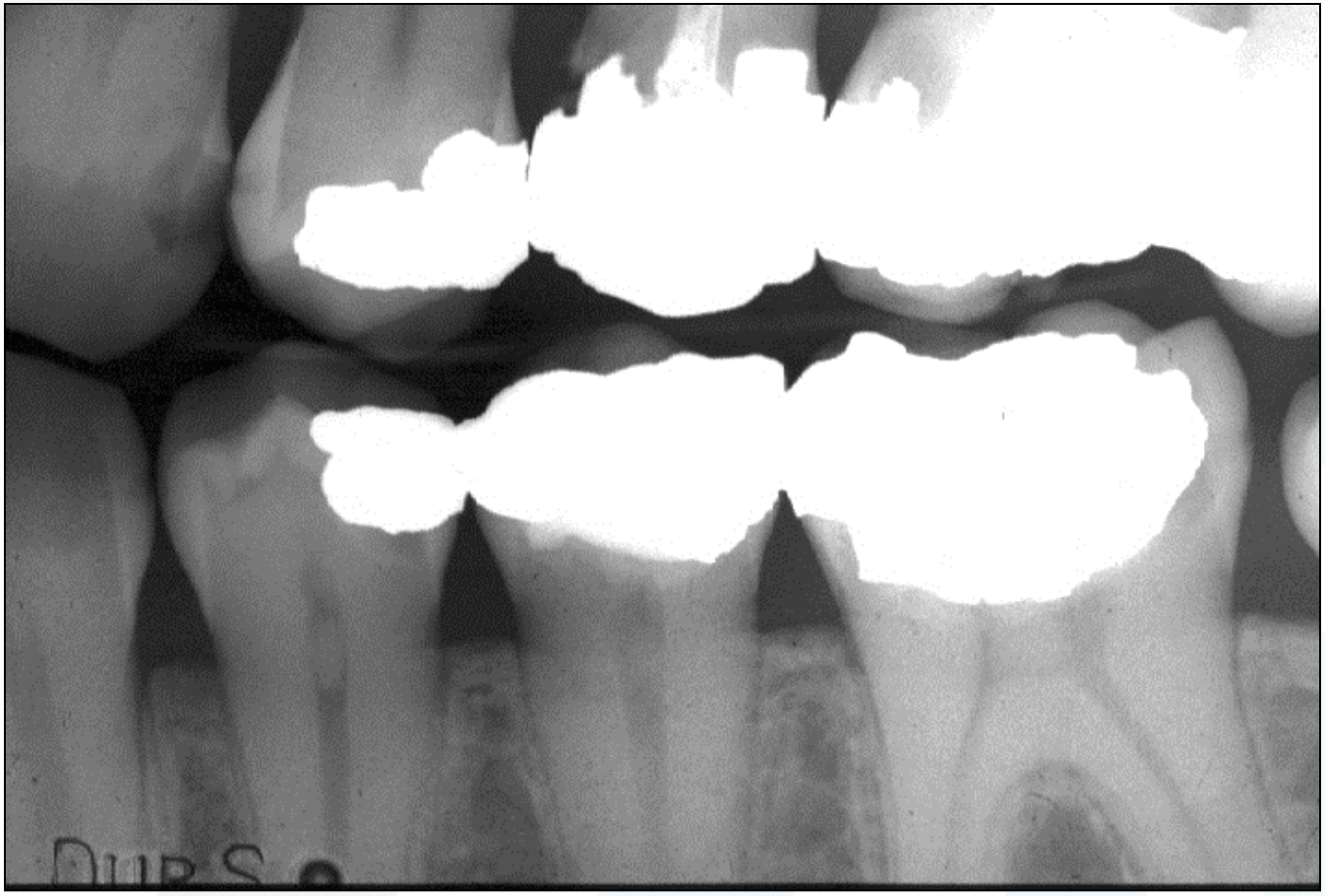

Mach Phenomenon
ظاهرة ماتش

- **Optical illusion at border between radiolucent and radiopaque areas - especially likely beneath metallic restorations.**
- **خداع بصري عند الحد الفاصل بين منطقتين أحديهما شافة شعاعياً والأخرى ظليلة شعاعياً ويحدث بالأخص تحت الترميمات المعدنية**

Other Considerations
اعتبارات أخرى

- **Enamel hypoplastic pitting.**
- **وجود شقوق أو حفر مينائية تعود لنقص التصنع.**
- **Radiolucent restorative materials.**
- **المواد الترميمية الشافة شعاعياً**
- **Lost restorations.**
- **ترميمات مفقودة.**
- **Iatrogenic damage to enamel.**
- **أذية محدثة طبياً (من قبل طبيب الأسنان) للميناء.**

Other Considerations
اعتبارات أخرى

- **Wear abrasion, attrition and erosion.**
- **الاهتراء السني والسحل والتآكل.**
- **Fractured tooth due to trauma.**
- **سن مكسورة بفعل الرض.**

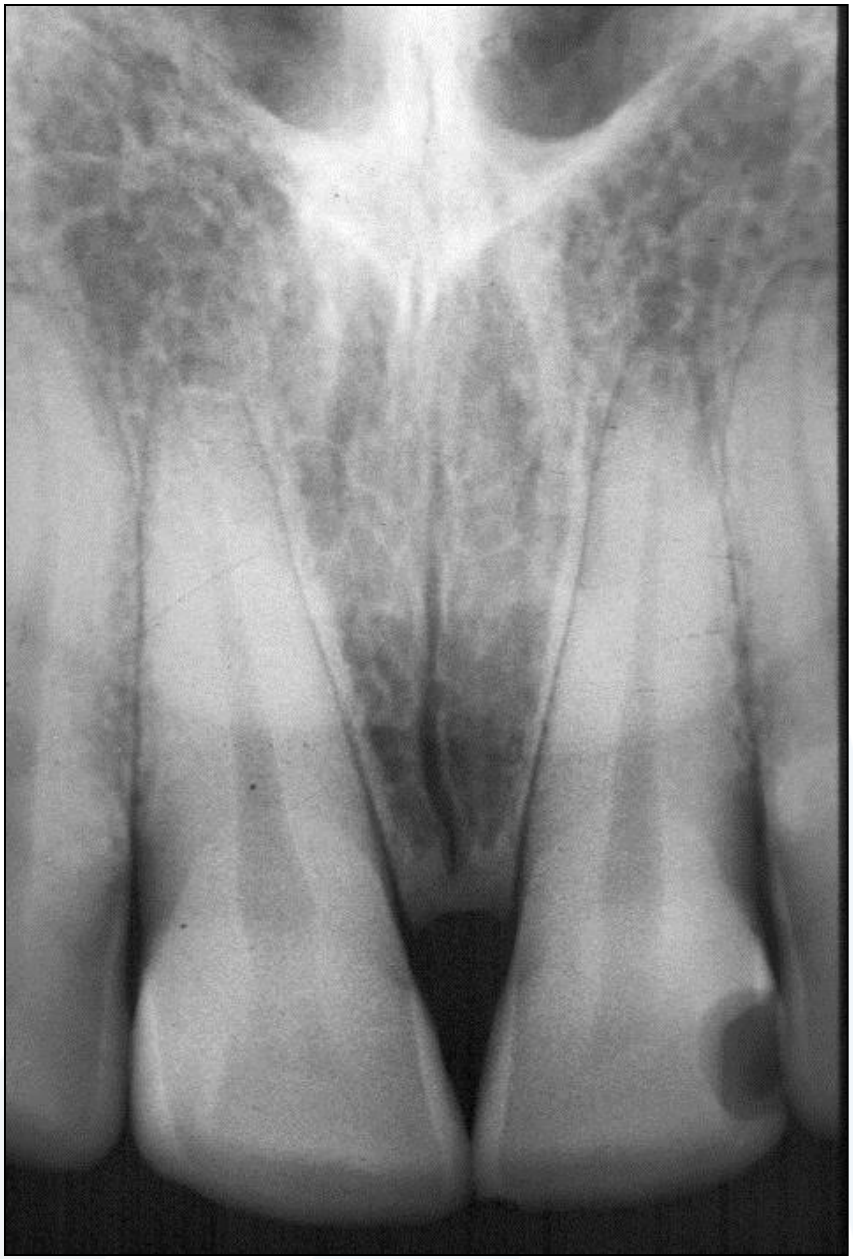

Ideally
في الحالة النموذجية (المثالية)

- **Restorative materials should be of equal or slightly greater radiopacity than normal dental enamel to permit best discrimination of recurrent dental caries.**
- **يجب أن تكون مواد الترميمات ذات ظلالية شعاعية مساوية أو أكبر بقليل لظلالية للميناء السنية الطبيعية فذلك يسمح بتمييز أفضل للنخور السنية الناكسة في حال حدوثها.**

Other considerations
اعتبارات أخرى

- **Microdensitometry: low kV (soft x-ray) exposure of ground sections of tooth for research purposes.**
- **قياس الكثافة المجهرية: عبارة عن تعريض شعاعي منخفض الكيلو فولتاج لمقاطع سنية معدة لأغراض بحثية.**
- **Histopathology.**
- **دراسة المقاطع النسيجية.**
- **Microhardness.**
- **دراسة الصلابة المجهرية.**

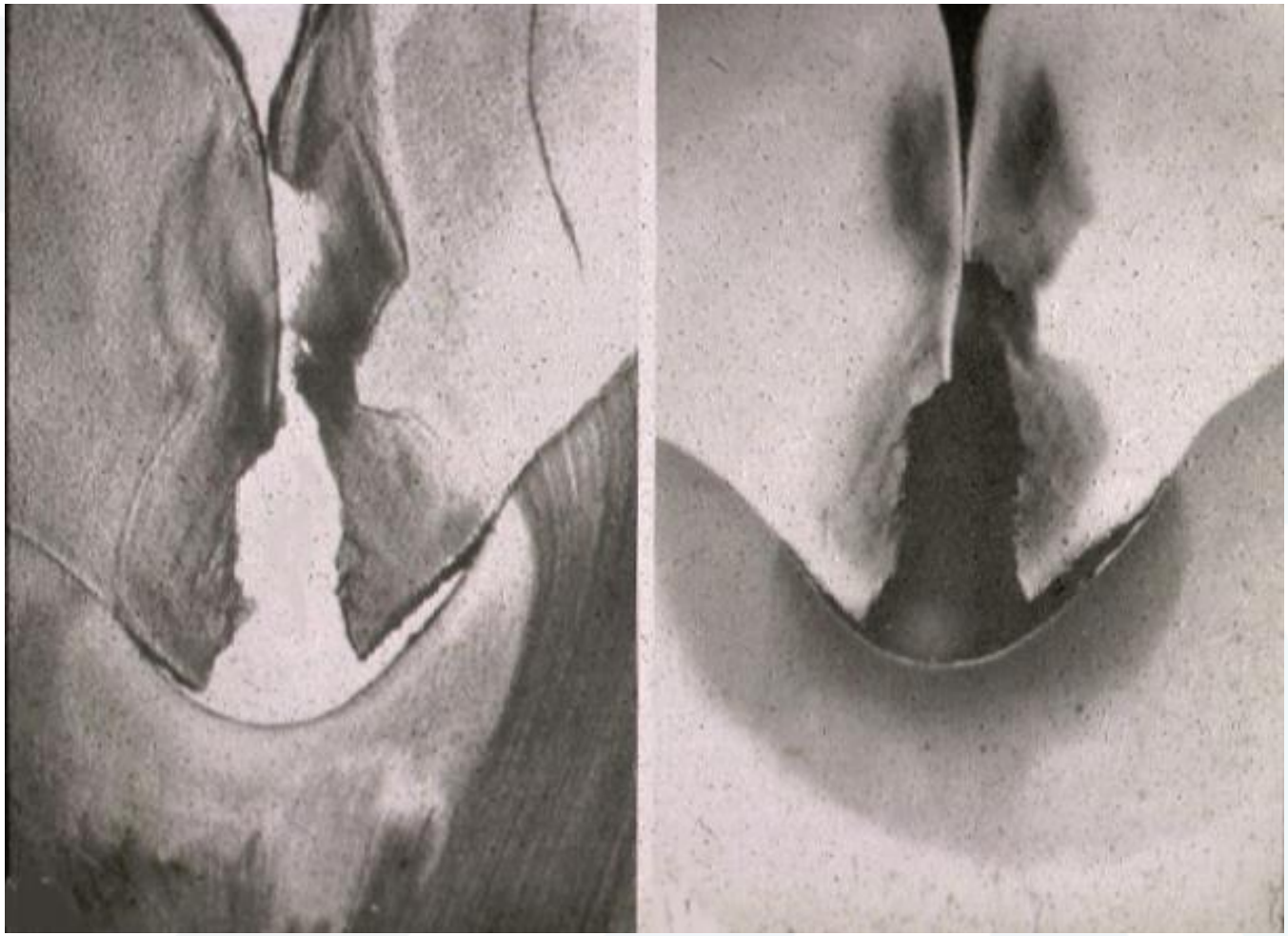

Histology ***Microradiography***

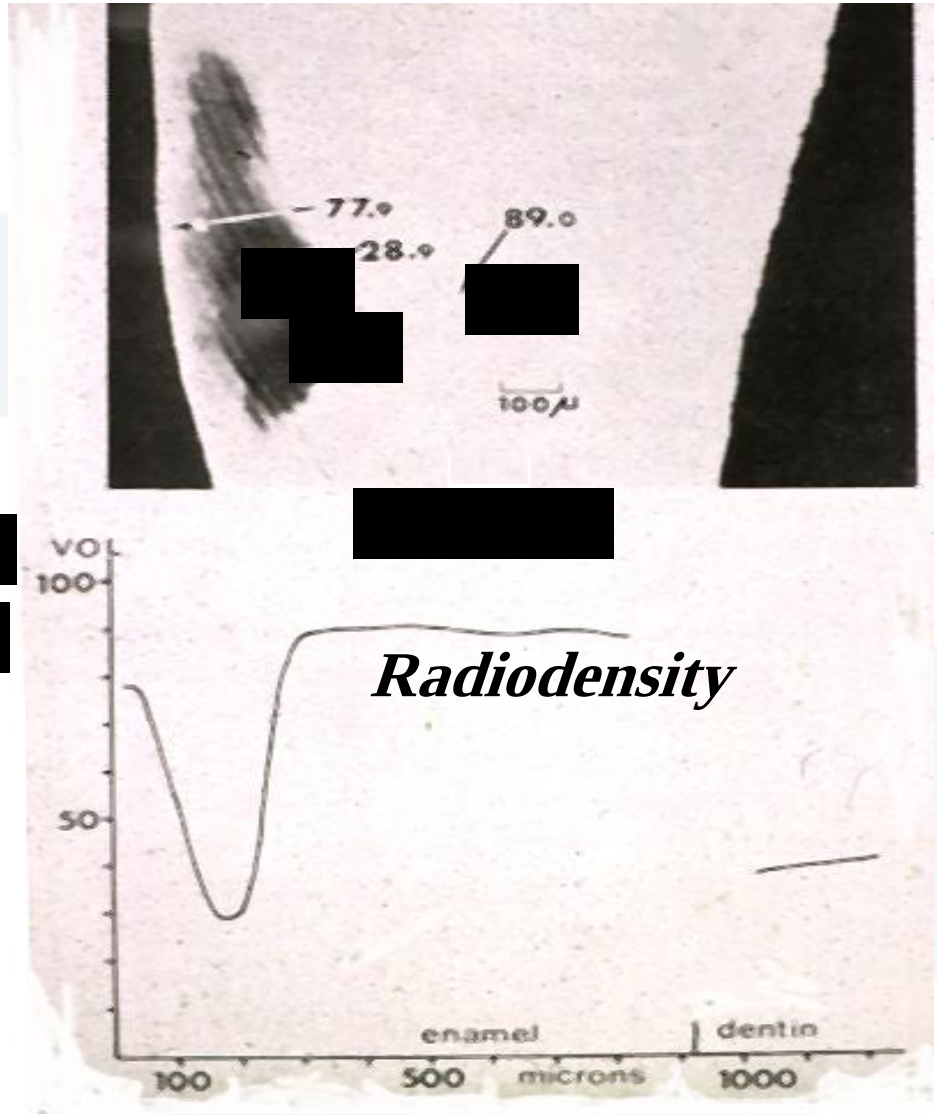
77.9
28.9
89.0
100μ
VOL
100
50
Radiodensity
enamel
dentin
100
500
microns
1000

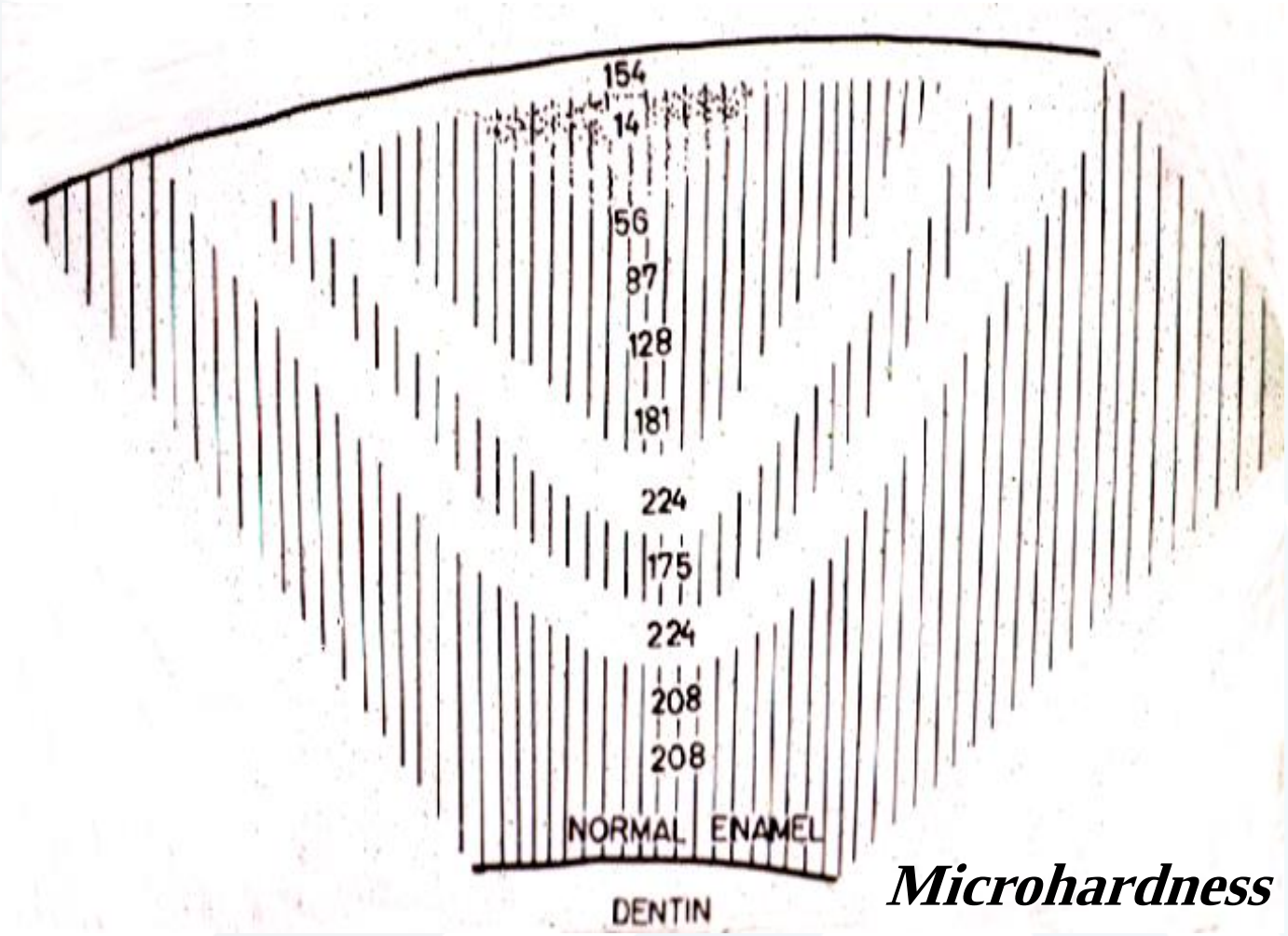

Microhardness