جَامعة المَنارة
MANARA UNIVERSITY

الأستاذ الدكتور عمار مشلح
Prof. Dr. Ammar Mashlah

التصوير المقطعي المحوسب المخروطي

CBCT

ما هو CBCT؟

CBCT

Cone

Beam

Computed

Tomography

التصوير المقطعي المحوسب المخروطي

Cone-beam computed tomography system.

FDA

- **Description**
- **Cone-beam computed tomography systems (CBCT) are a variation of traditional computed tomography (CT) systems. The CBCT systems used by dental professionals rotate around the patient, capturing data using a cone-shaped X-ray beam. These data are used to reconstruct a three-dimensional (3D) image of the following regions of the patient's anatomy: dental (teeth); oral and maxillofacial region (mouth, jaw, and neck); and ears, nose, and throat ("ENT").**

وصف

أنظمة التصوير المقطعي المحوسب CBCTهي أشكال مختلفة من أنظمة التصوير المقطعي المحوسب CT

تدور أنظمة CBCTالمستخدمة من قبل أطباء الأسنان حول المريض ، وتلتقط البيانات باستخدام الأشعة السينية المخروطية الشكل.

تُستخدم هذه البيانات لإعادة بناء صورة ثلاثية الأبعاد للمناطق التالية من تشريح المريض:

dental (tooth)؛ منطقة الفم والوجه والفكين (الفم والفك والرقبة) ؛ والأذنين والأنف والحنجرة ("الأنف والحنجرة").

FDA

- وصف
- أنظمة التصوير المقطعي المحوسب CBCT هي أشكال مختلفة من أنظمة التصوير المقطعي المحوسب CT
- تدور أنظمة CBCT المستخدمة من قبل أطباء الأسنان حول المريض ، وتلتقط البيانات باستخدام الأشعة السينية المخروطية الشكل.
- تُستخدم هذه البيانات لإعادة بناء صورة ثلاثية الأبعاد للمناطق التالية من تشريح المريض: dental (tooth)؛ منطقة الفم والوجه والفكين (الفم والفك والرقبة) ؛ والأذنين والأنف والحنجرة ("الأنف والحنجرة").

تعريف التصوير المقطعي المحوسب المخروطي CBCT

أحدث أنواع التصوير الشعاعي السني الوجهي التي أُدخلت تطبيقاته إلى الممارسة السريرية لطب الأسنان منذ العام ٢٠٠٠ ، تَطوّر عن التصوير المقطعي المحوسب **CT** ، يمكن أن يعطي صورا شعاعية ثنائية وثلاثية الأبعاد (صحيحة) للبنى التشريحية المصورة.

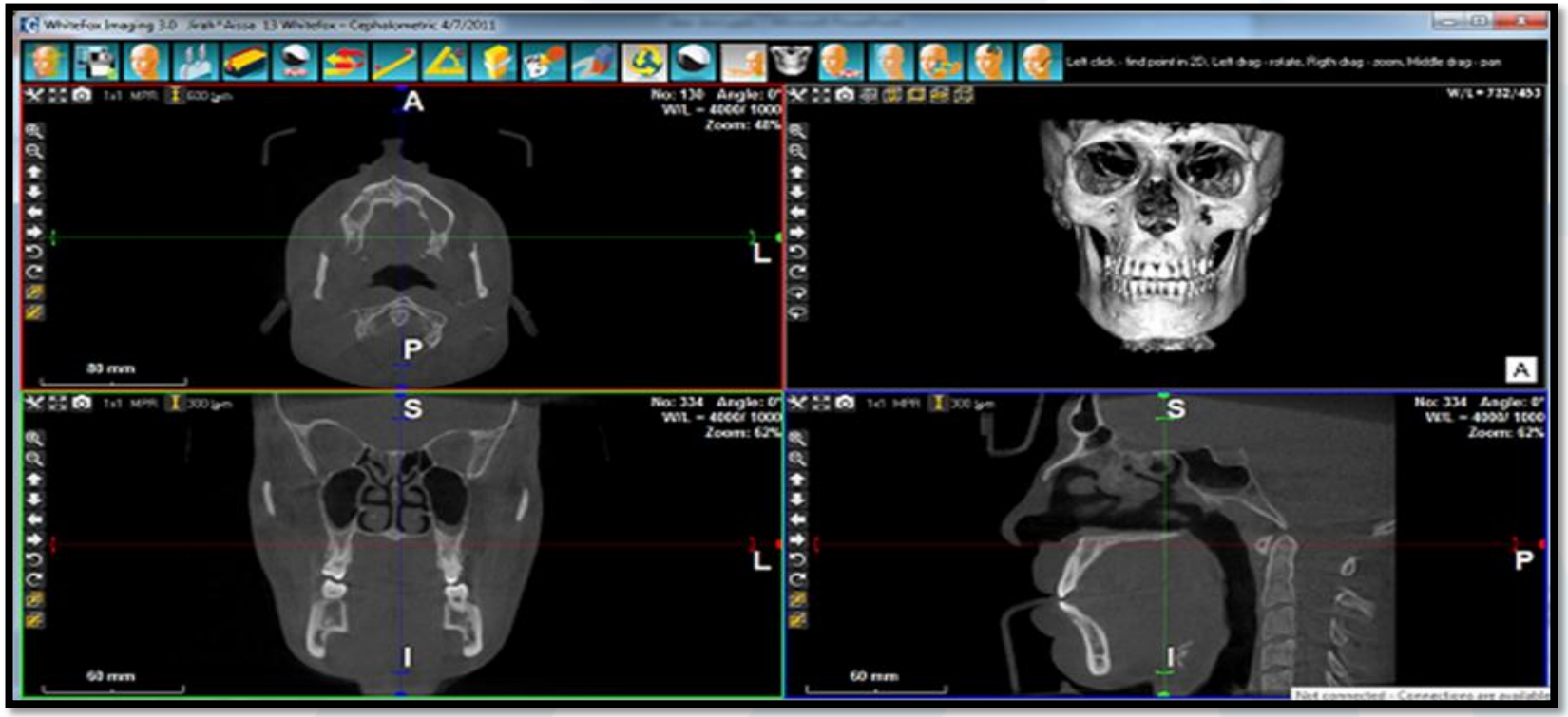

مبدأ التصوير المقطعي المحوسب المخروطي CBCT

يصدر جهاز CBCT حزمة الأشعة بشكل مخروطي ويقوم الكومبيوتر باستخدام البيانات الرقمية الأولية لإعادة بناء المنطقة المصورة وبزمن تعرض من ١٧ ثانية إلى دقيقة.

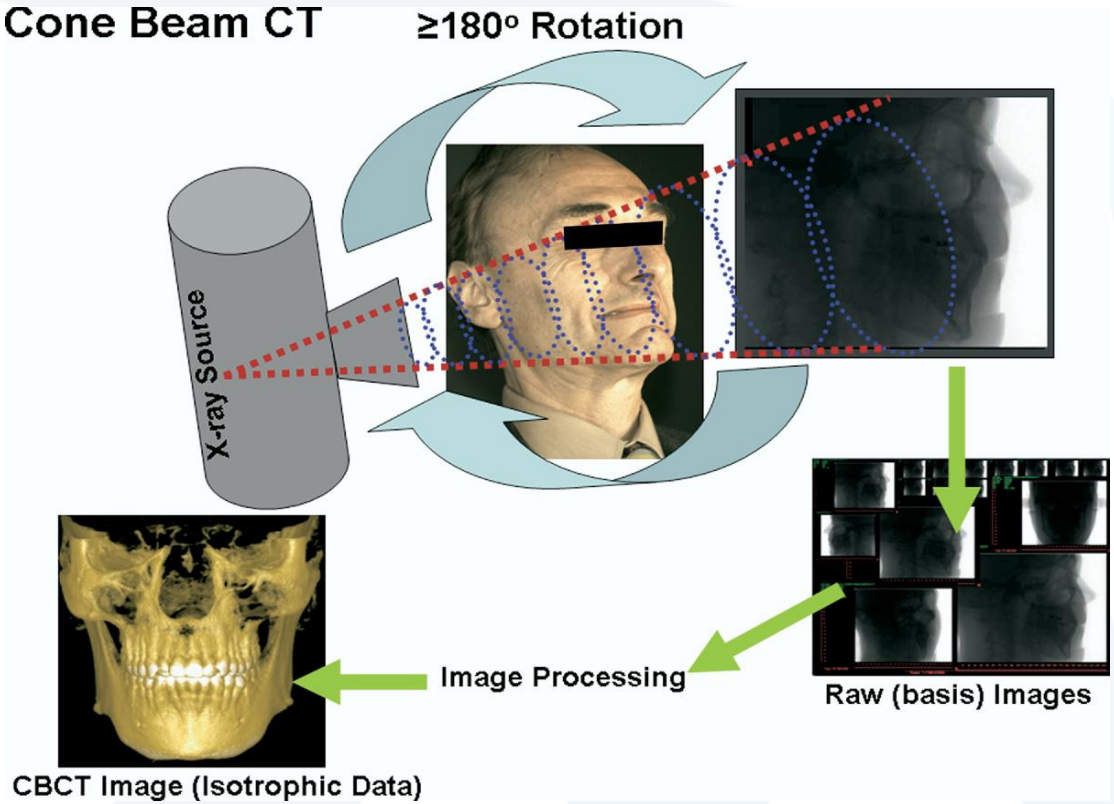

مبدأ التصوير المقطعي المحوسب المخروطي CBCT

بشكل مشابه للتصوير الشعاعي العادي تمر الأشعة المؤينة خلال الجسم للحصول على صورة مُعتمِدة على مدى امتصاص الجسم للأشعة.

تَستخدم جميع أنظمة الـCT العملية المؤلفة من ثلاث خطوات لإنتاج الصورة الشعاعية وهي:

١- المسح scanning

٢- إعادة البنـــــــاء reconstruction

٣- العـــرض display

مبدأ التصوير المقطعي المحوسب المخروطي CBCT

يتم تسجيل وعرض صورة CBCT على شكل قالب من مكعبات مستقلة تدعى voxel تمثل العنصر الحجمي للصورة وكل مربع من قالب الصورة هو pixel

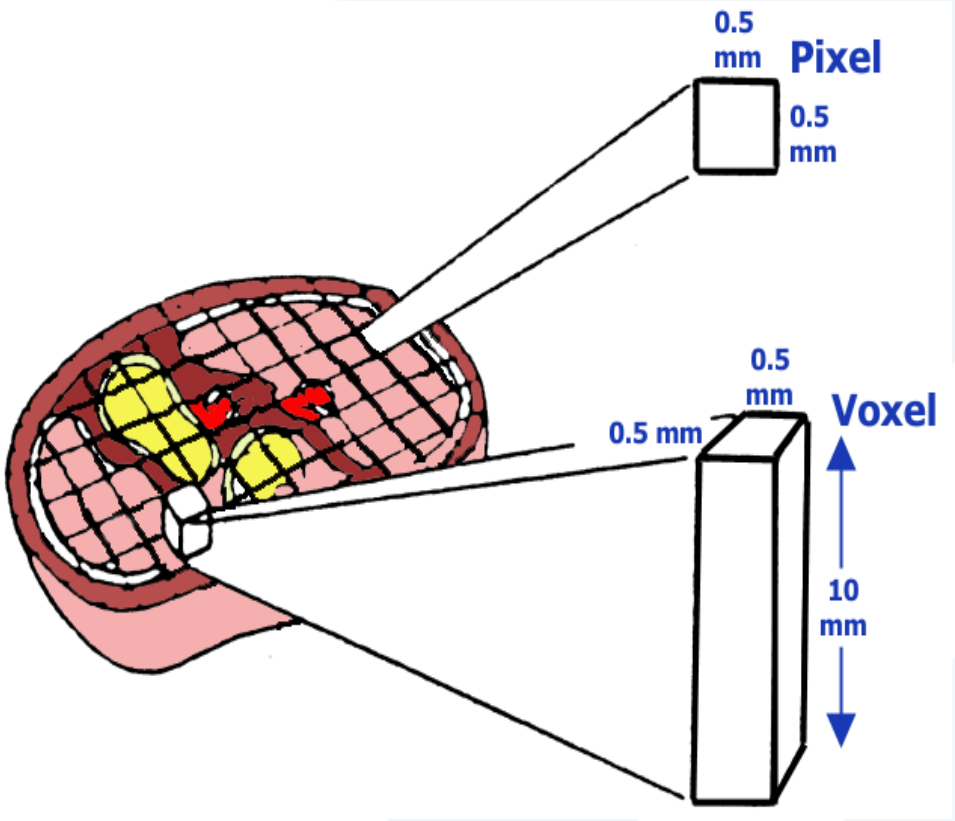

Pixel هي أصغر وحدة ثنائية الأبعاد مكونة للصورة و هي اختصار لكلمتين Picture Element وتمثل على المحورين (X, Y)

VOXEL هي أصغر وحدة ثلاثية الأبعاد مكونة للصورة وهي اختصار لكلمتين Volume Element وتمثل على ثلاث محاور (X,Y,Z) و المحور Z يمثل حجم أو سمك الشريحة

مقارنة بين CT و CBCT

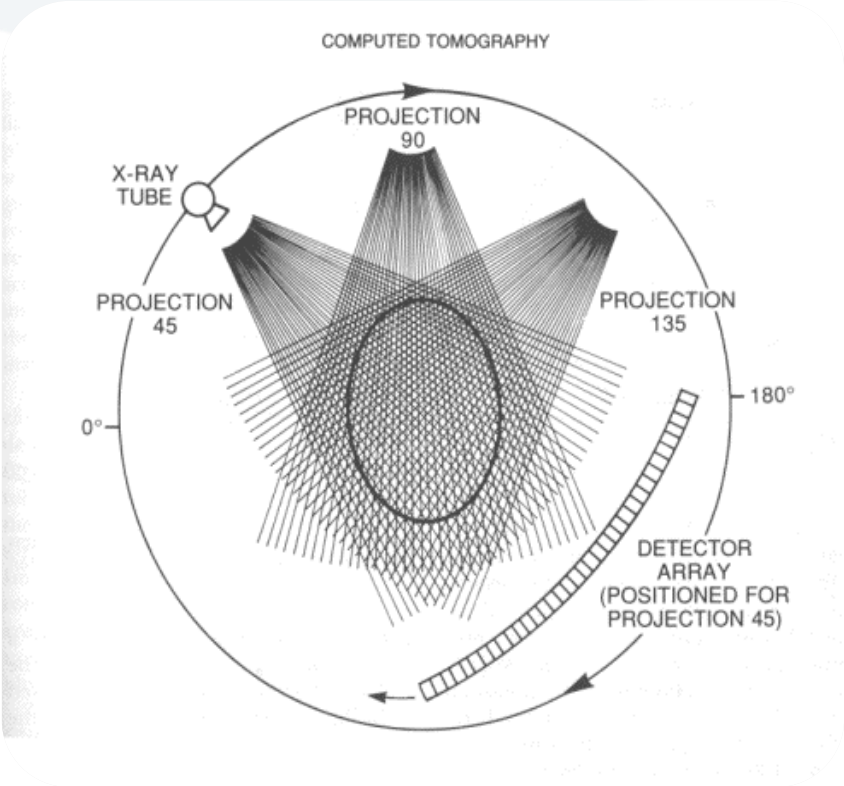

CBCT

يكون عدد الإسقاطات الشعاعية مساوياً لاسقاط واحد لكل درجة٠ (أي لدينا ٣٦٠ إسقاطاً في الدورة الكاملة)

CT

عدد الإسقاطات هو إسقاط واحد في كل ثلث درجة ويكون مجموع الإسقاطات خلال دورة كاملة مساوياً ١٠٨٠إسقاط .

وتشكل إسقاطات الدورة الكاملة مسحة واحدة one scan وهي تحتوي على جميع المعلومات اللازمة لتشكيل الصورة.

مقارنة بين CT و CBCT

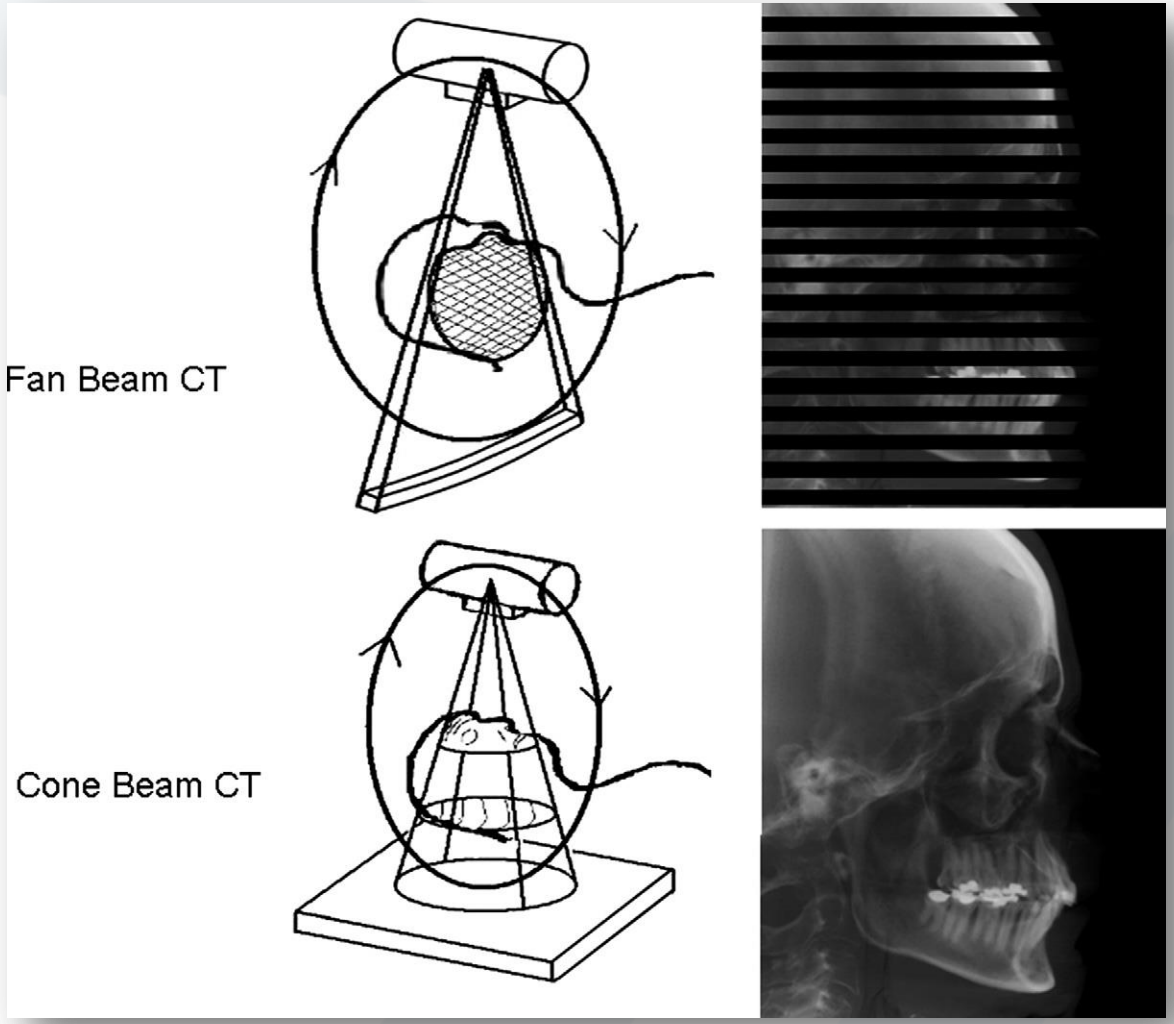

CT

الصورة الأم مقاطع محورية حقيقية.

CBCT

الصورة الأم صور ثلاثية الأبعاد يتم تقطيعها على شكل مقاطع محورية وجبهية وسهمية (وهمية).

مقارنة بين CT و CBCT

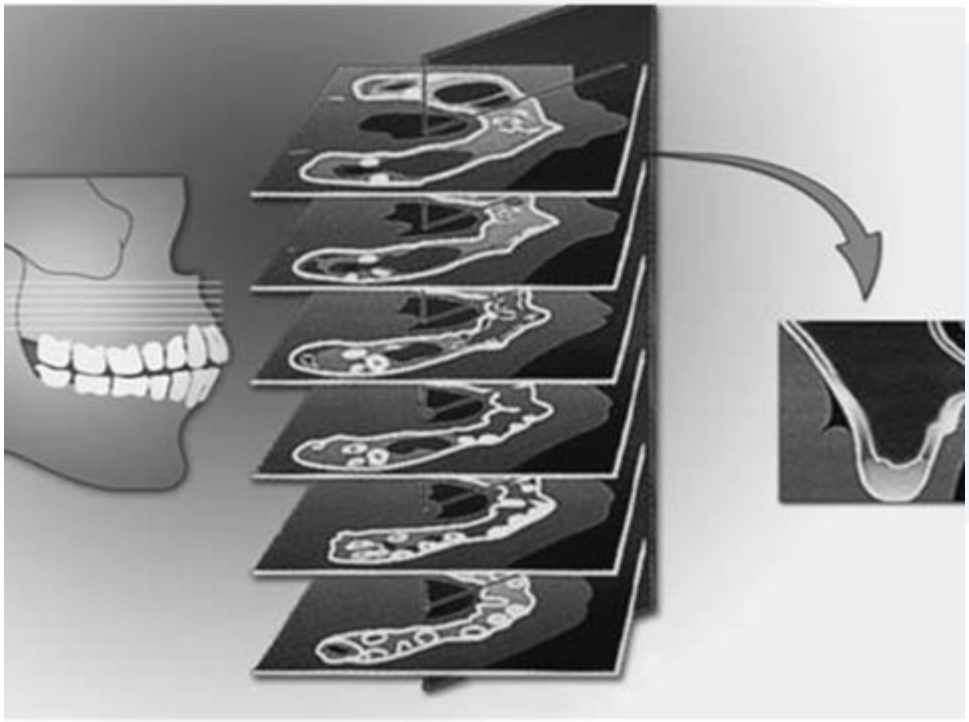

في التصوير المقطعي **CT**
عند الحاجة لمقاطع سهمية أو جبهية يتم تجميع المقاطع المحورية الأساسية وتقطيعها حسب المطلوب.

مقارنة بين CT و CBCT

يستخدم جهاز **CBCT** الشعاع المخروطي الذي يتم اسقاطه على مجموعة مربعة ثنائية الأبعاد من الكواشف 2D flat–panel detection FPD وهي عبارة عن لواقط مسطحة قليلة التكلفة نسبياً ذات مساحة ودقة عالية تحوّل مباشرة طاقة الأشعة السينية إلى إشارة رقمية.

بينما في **CT** الحزمة الشعاعية مروحية ويوجد كاشف وحيد خطي على شكل قوس.

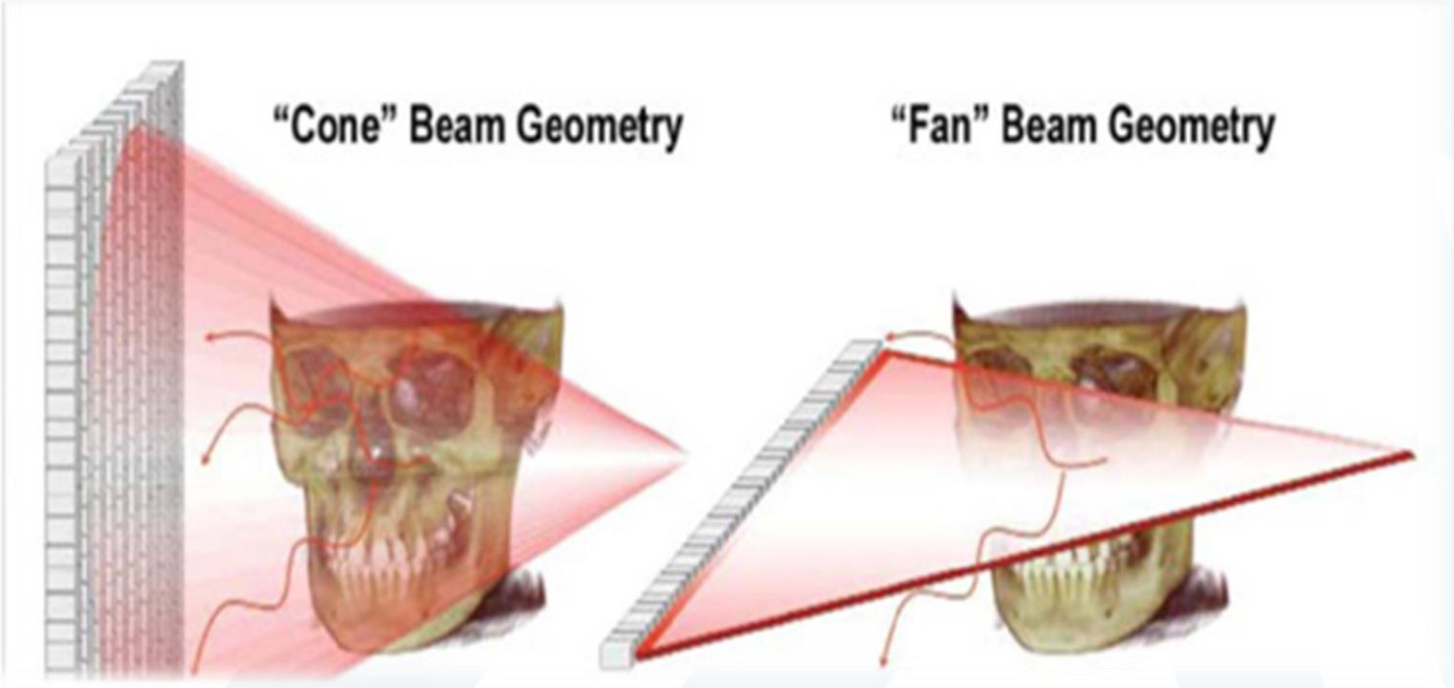

مقارنة بين CT و CBCT

يعتبر الCT أكثر دقة من الCBCT

CT

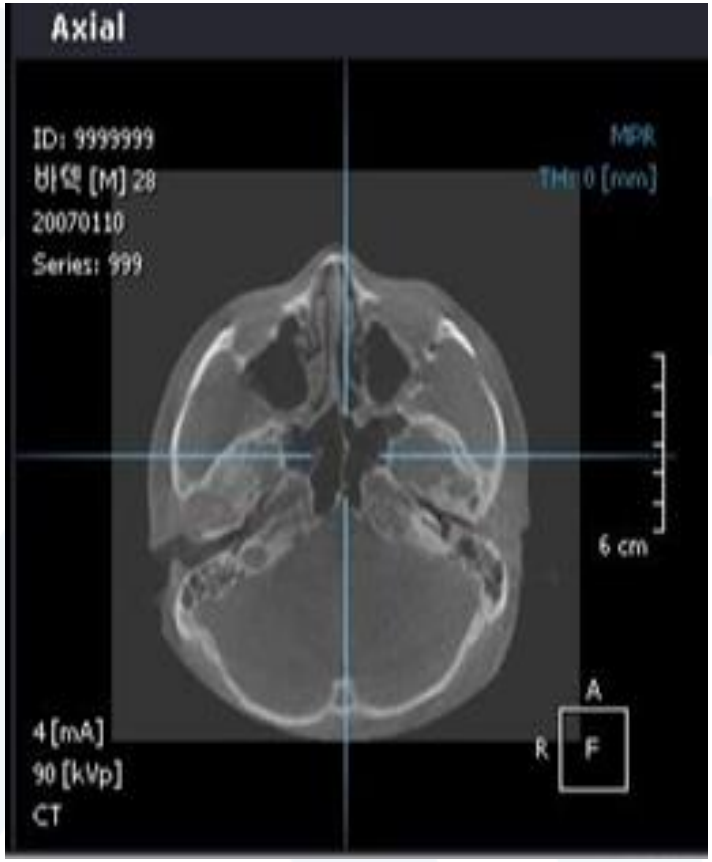

CBCT

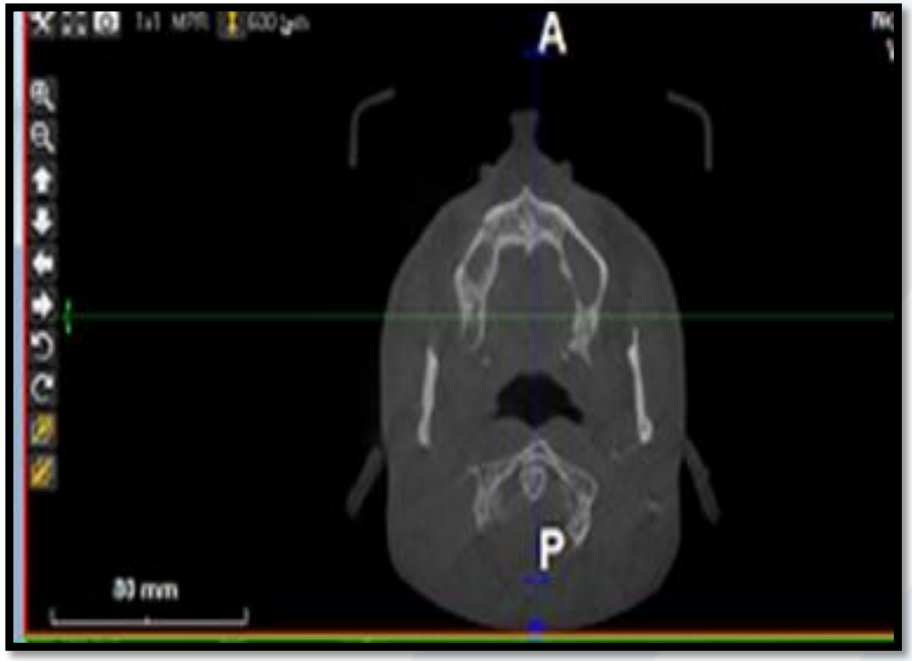

axial المحوري

مقارنة بين CT و CBCT

CBCT

sagittal السهمي

CT

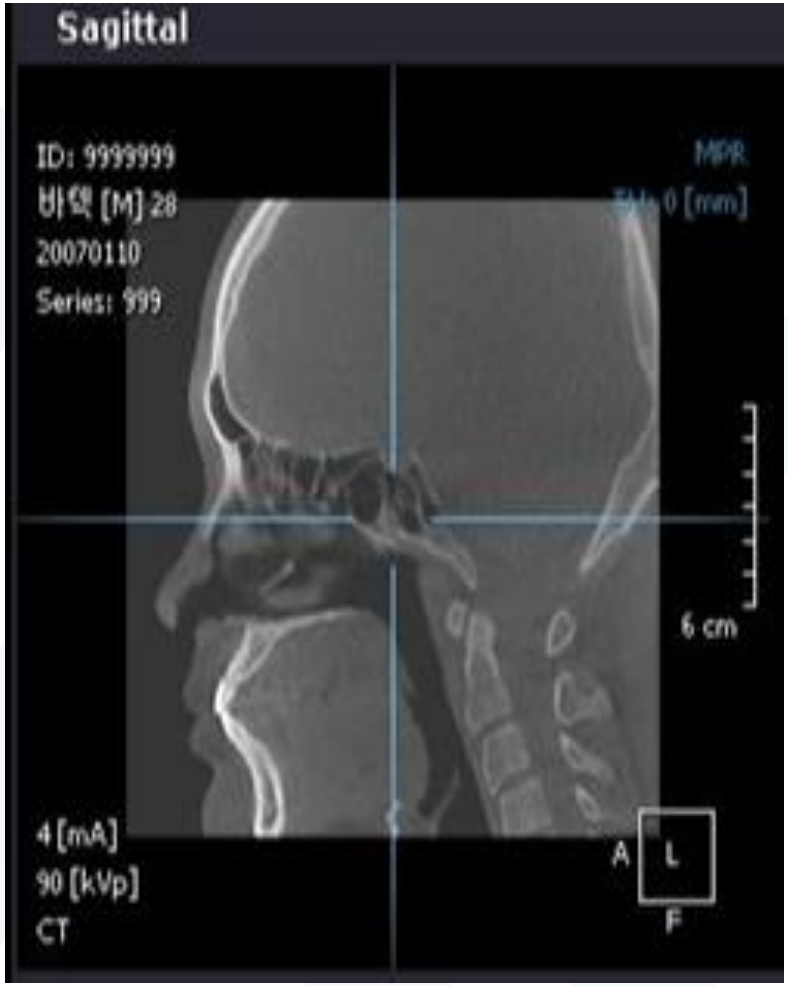

مقارنة بين CT و CBCT

CBCT

CT

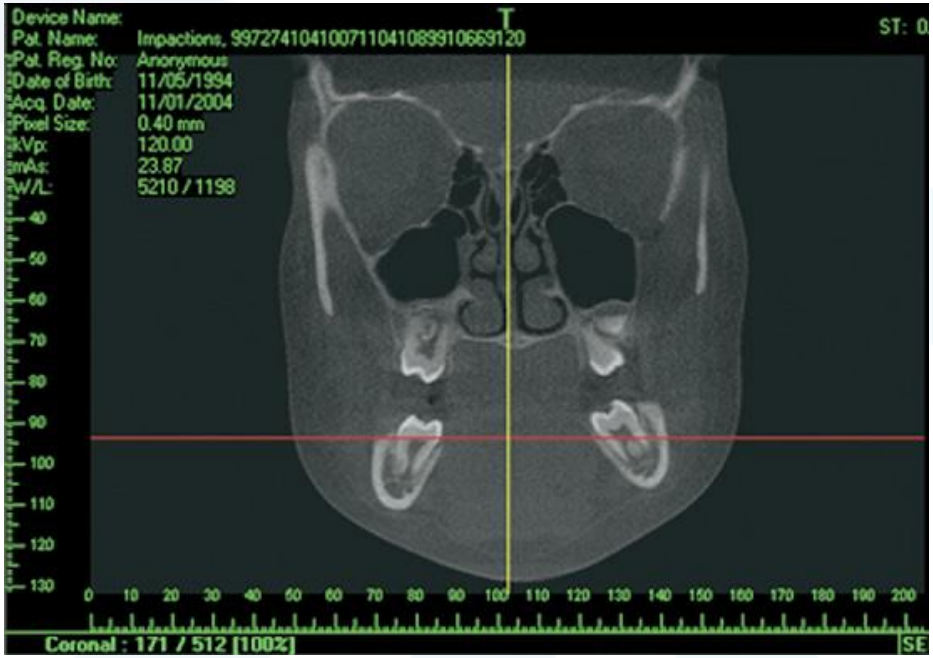

coronal الجبهي

مقارنة بين CT وCBCT

CBCT

- في التصوير المقطعي المخروطي نرى النسج العظمية بوضوح بينما لا نستطيع التمييز بين النسج العضلية والنسيج الضام.
- ففي حال تشخيص آفة عظمية نلجأ للتصوير المقطعي المخروطي، أما في حال وجود آفة نسج رخوة نلجأ للتصوير المقطعي الطبي.

مقارنة بين CT و CBCT

- يوجد نافذة نسج عظمية ونافذة نسج رخوة بالتصوير المقطعي التقليدي.

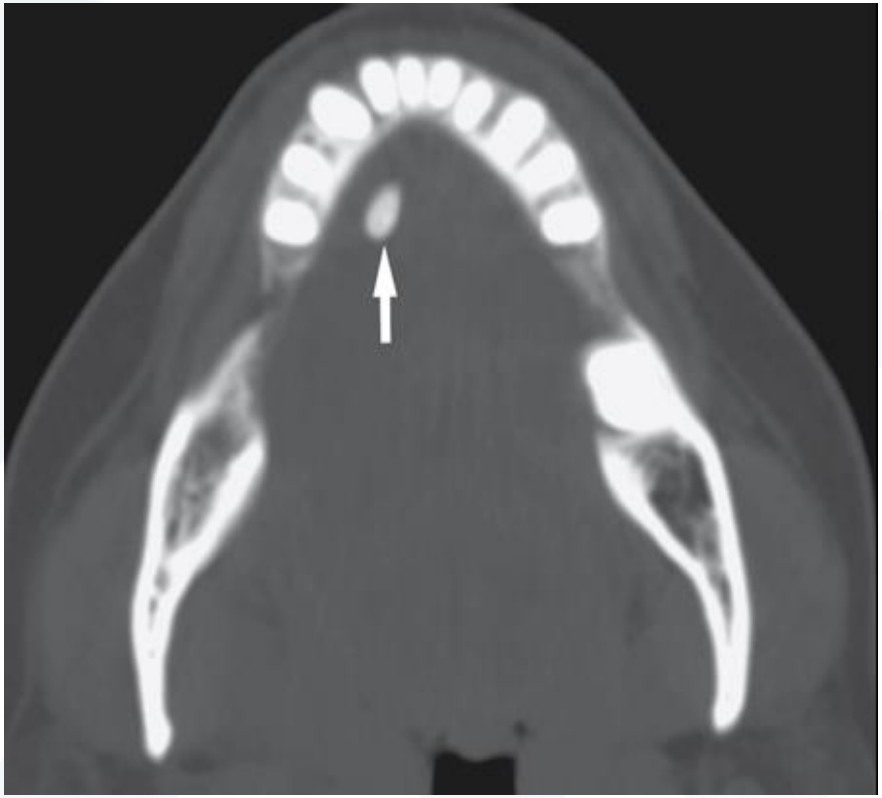

ct للفك السفلي نافذة نسج عظمية

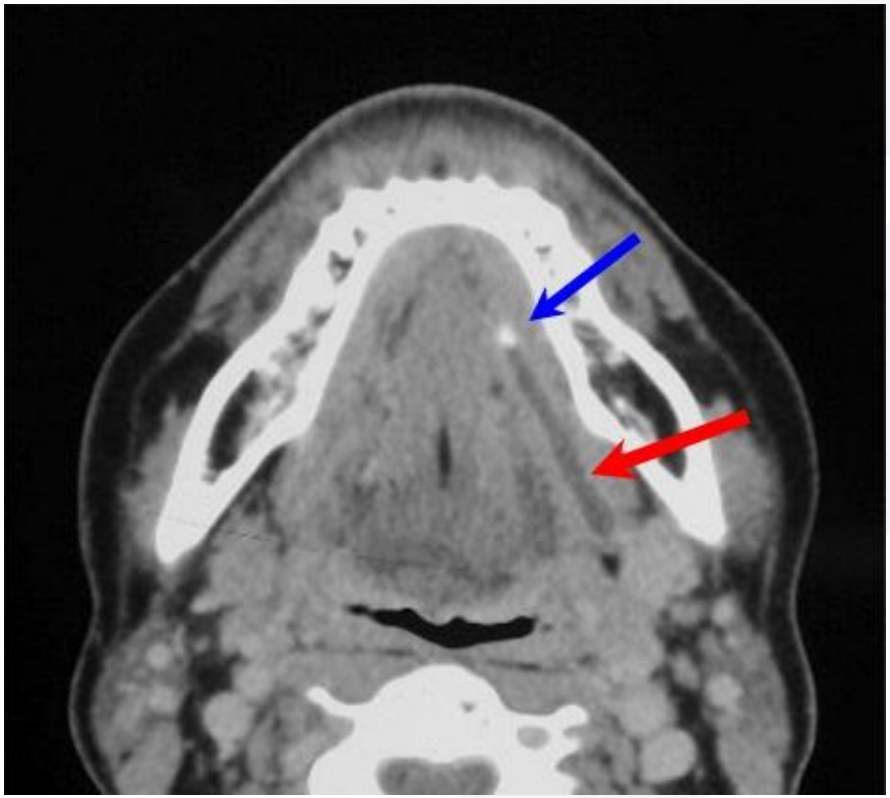

ct للفك السفلي نافذة نسج رخوة.

البانوراما المقطعية

يمكننا الحصول على البانوراما المقطعية من البرامج الملحقة بجهاز CBCT التي تفيد في دراسة الشبكات العظمية وتحديد العلاقات الأنسية الوحشية وتحديد القناة الفكية السفلية وذلك باختيار الصورة المحورية ثم نقر المؤشرة على مركز الفك في ست مناطق بشكل تقريبي.

يقوم البرنامج بوصل هذه النقاط ليشكل خط منحني يحدد مستوى الصورة البانورامية المركزية التي سيتم تشكيلها بالإضافة إلى تشكيل عدة صور بانورامية إلى اللساني والدهليزي من المقطع المركزي ويقوم البرنامج برسم سلسلة من خطوط مرقمة عمودية على المنحنى تحدد أماكن المقاطع المائلة cross-sectional.

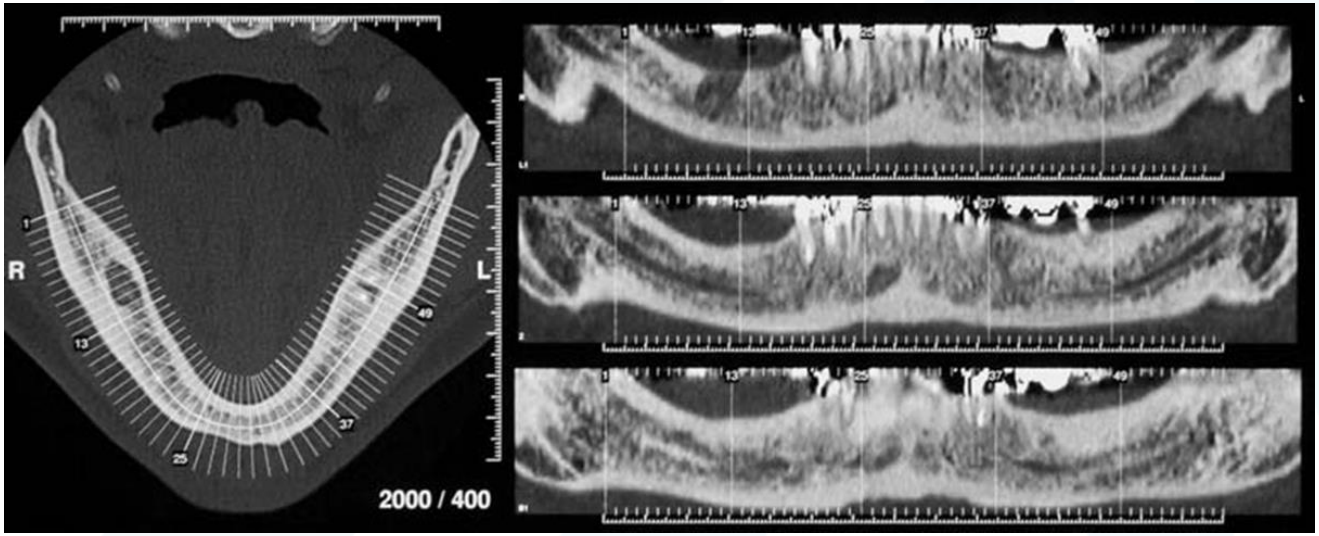

البانوراما المقطعية

تكون المقاطع العرضية المائلة عمودية على منحنى القوس الفكية بينما تكون صور البانوراما المقطعية موازية لمنحنى القوس الفكية، وبذلك يحصل الممارس على مقاطع ثنائية الأبعاد لأي مستوى مرغوب في الاتجاهات الثلاثة وهذه الخطوط تكون على مسافات متساوية فيما بينها (١-٢ ملم) وتُرقّم بشكل متسلسل لتشير للمكان الذي تمت عنده عمليات إعادة البناء.

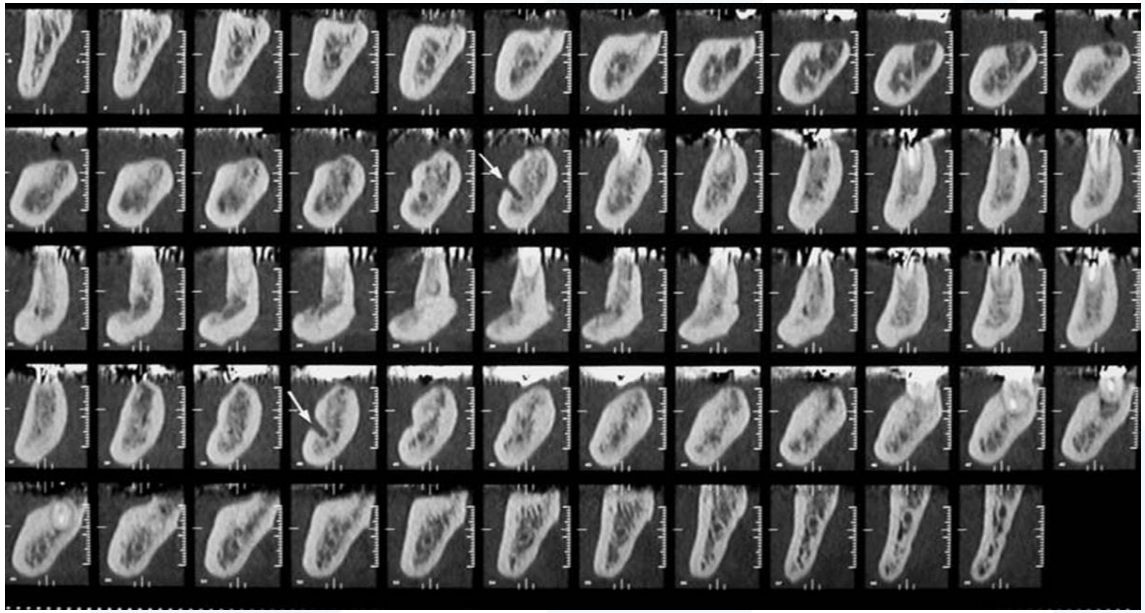

مزايا التصوير المقطعي المحوسب المخروطي CBCT

الحجم الصغير لجهاز CBCT و التكلفة الأقل من CT وسهولة عرض الصور وسهولة معالجتها وتكرارها وتقبل المريض.

مزايا التصوير المقطعي المحوسب المخروطي CBCT

بينما التصوير المقطعي التقليدي CT مكلف ومعداته كبيرة الحجم.

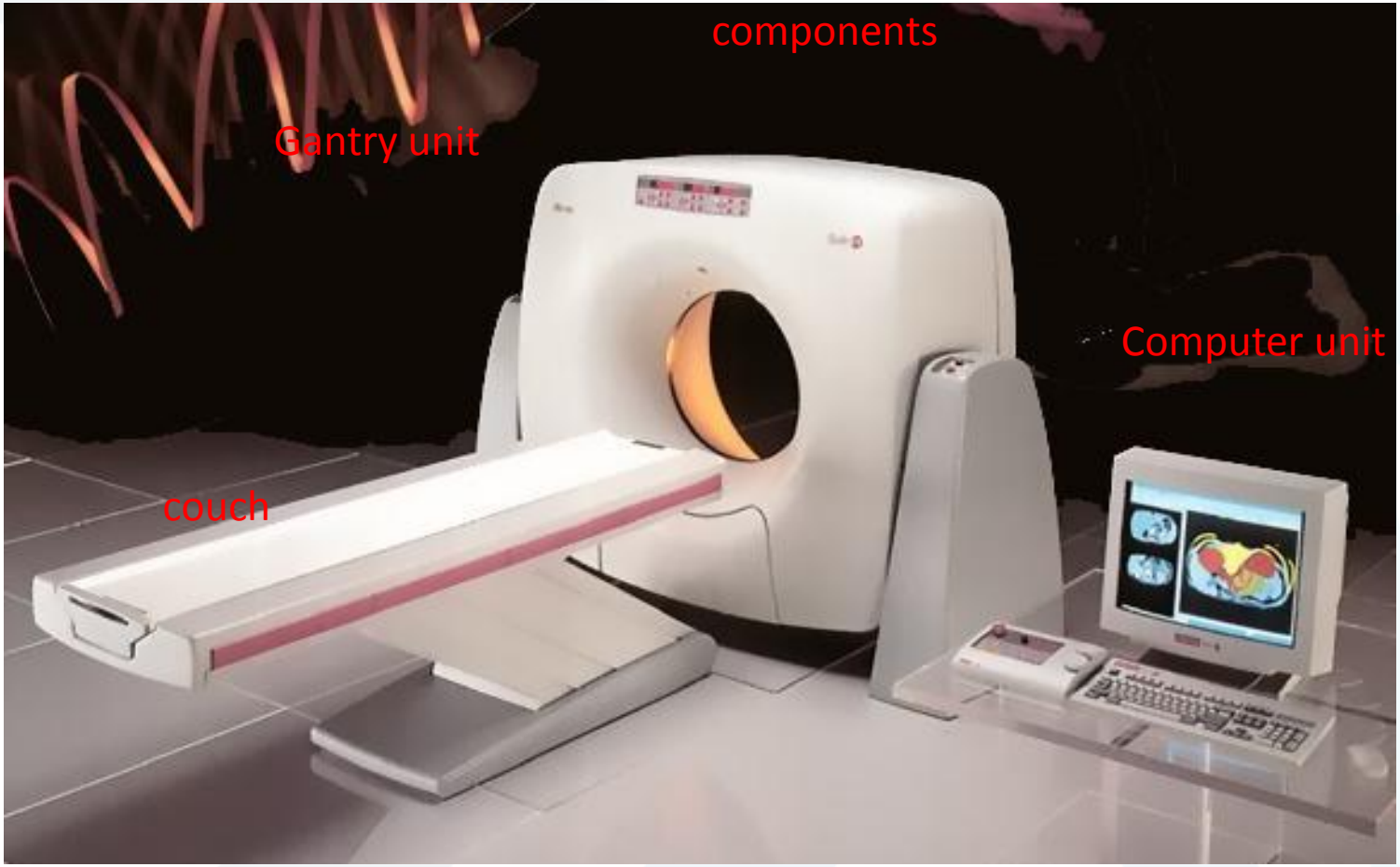

مزايا التصوير المقطعي المحوسب المخروطي CBCT

الجرعة الشعاعية في جهاز CBCT أقل بالمقارنة مع CT وهي تقدر بحدود ٣% إلى ٢٠% أقل من الـCT وذلك حسب التجهيزات والمنطقة المصورة.

جرعة الأشعة في:

الصور الذروية تقريباً ١ ميلي راد

الصورة البانورامية ٨ ميلي راد

التصوير المخروطي ٢٥-٣٠ ميلي راد

التصوير المقطعي الطبي ٣٦٠ ميلي راد

○ مساوئ التصوير المقطعي المحوسب المخروطي CBCT

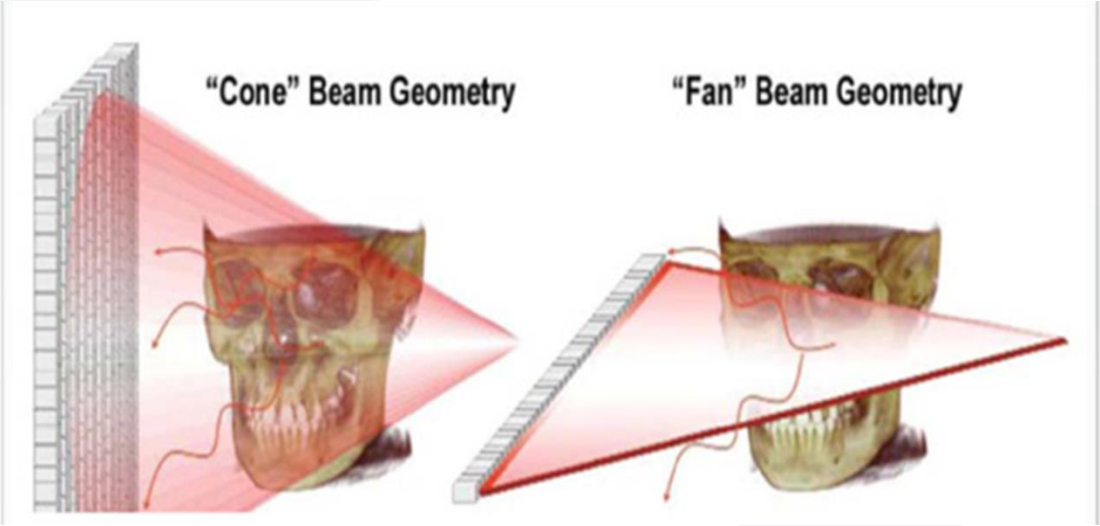

تشتت الأشعة scattered، حيث يمثل التشتت الشعاعي الكبير إحدى العوائق في التصوير CBCT مما يحد من جودة الصورة مقارنة بأجهزة التصوير المقطعي المحوسب متعدد الحساسات MDCT.

CBCT

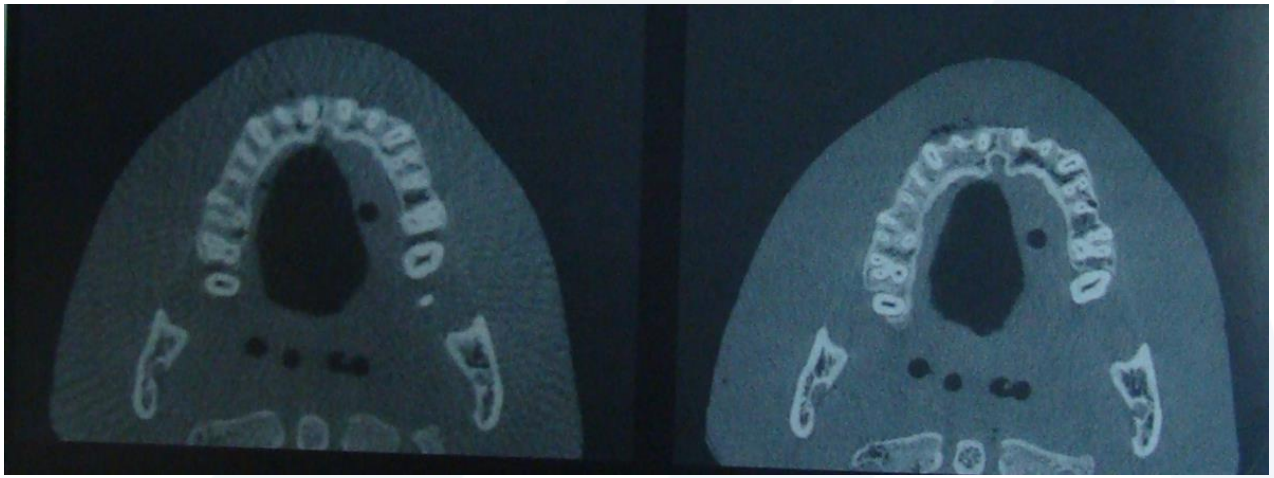

CT

○ مساوئ التصوير المقطعي المحوسب المخروطي CBCT

محدودية تباين وتمايز النسج الرخوة contrast resolution مقارنة بأجهزة MDCT ويعتبر هذا عائق أمام توسع تقنيات التصويرالمقطعي المخروطي في التشخيص الشعاعي والذي يتأثر بالكواشف والأشعة المبعثرة وكمية التشويش الحاصل.

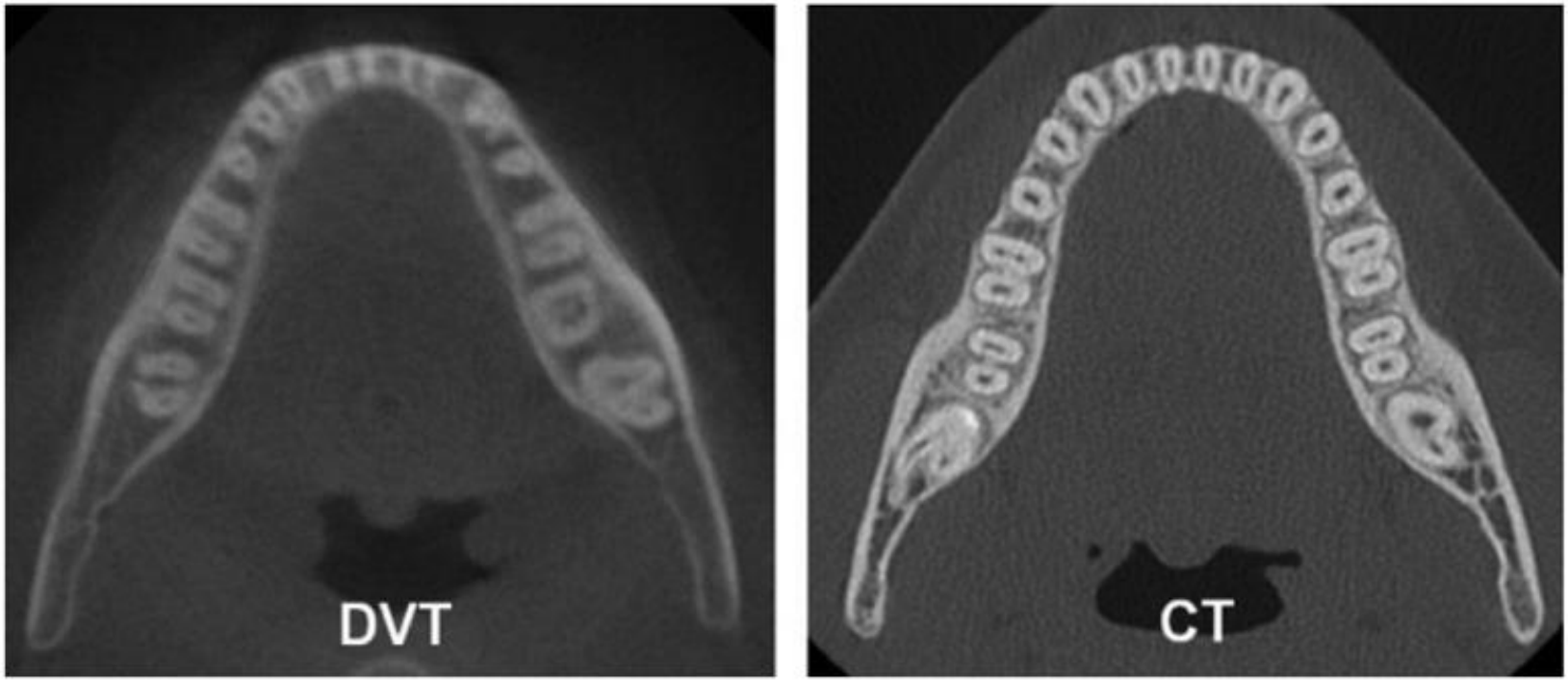

CBCT

○ مساوئ التصوير المقطعي المحوسب المخروطي CBCT

تشكل خيالات artifacts ناتجة عن المواد المعدنية كحشوات الأملغم والتعويضات المعدنية .

استطبابات CBCT في طب الأسنان

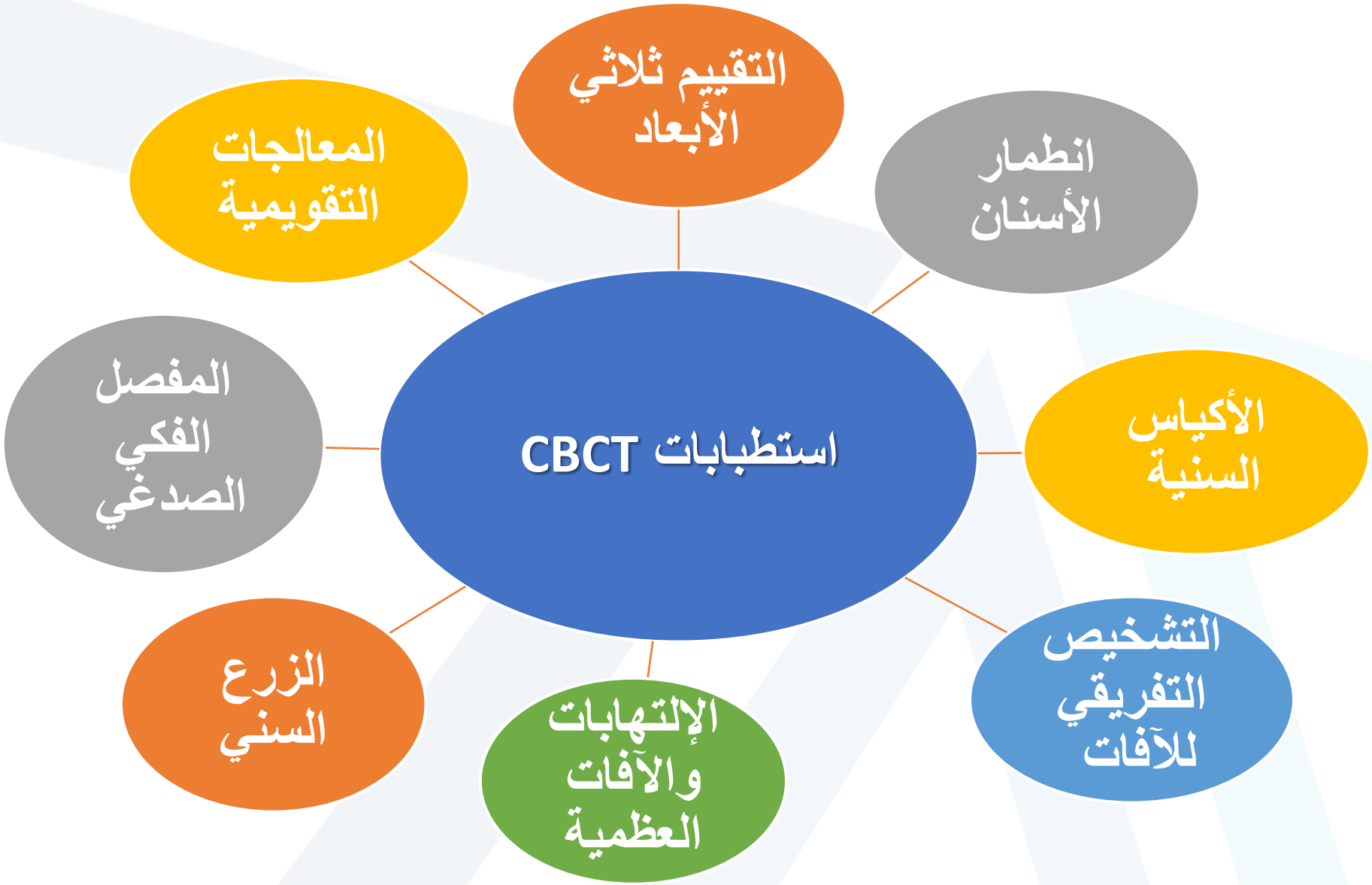
استطبابات CBCT
التقييم ثلاثي الأبعاد
انطمار الأسنان
الأكياس السنية
التشخيص التفريقي للآفات
الإلتهابات والآفات العظمية
الزرع السني
المفصل الفكي الصدغي
المعالجات التقويمية

استطبابات CBCT

تمثيل البنى العظمية السنخية في ثلاثة مستويات، بمقياس حقيقي (١:١) ودون تراكب أو تشوه .

استطبابات CBCT

تقييم انطمار الأسنان وتوضعها بالنسبة للبنى التشريحية الهامة في الفكين.

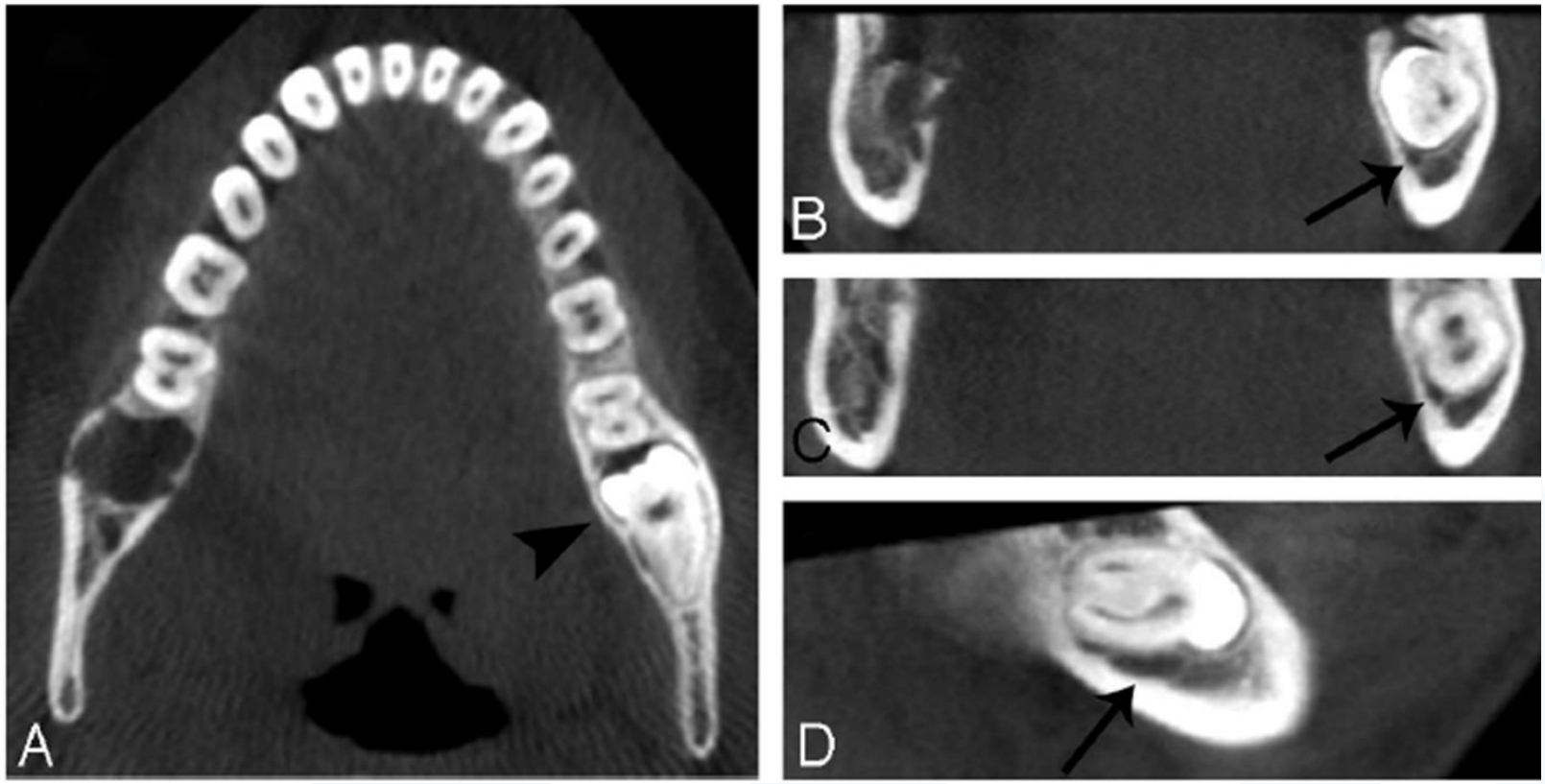

استطبابات CBCT

تحري الآفات في الفكين و داخل الجيب الفكي وتحديد الامتداد الكامل للآفة.

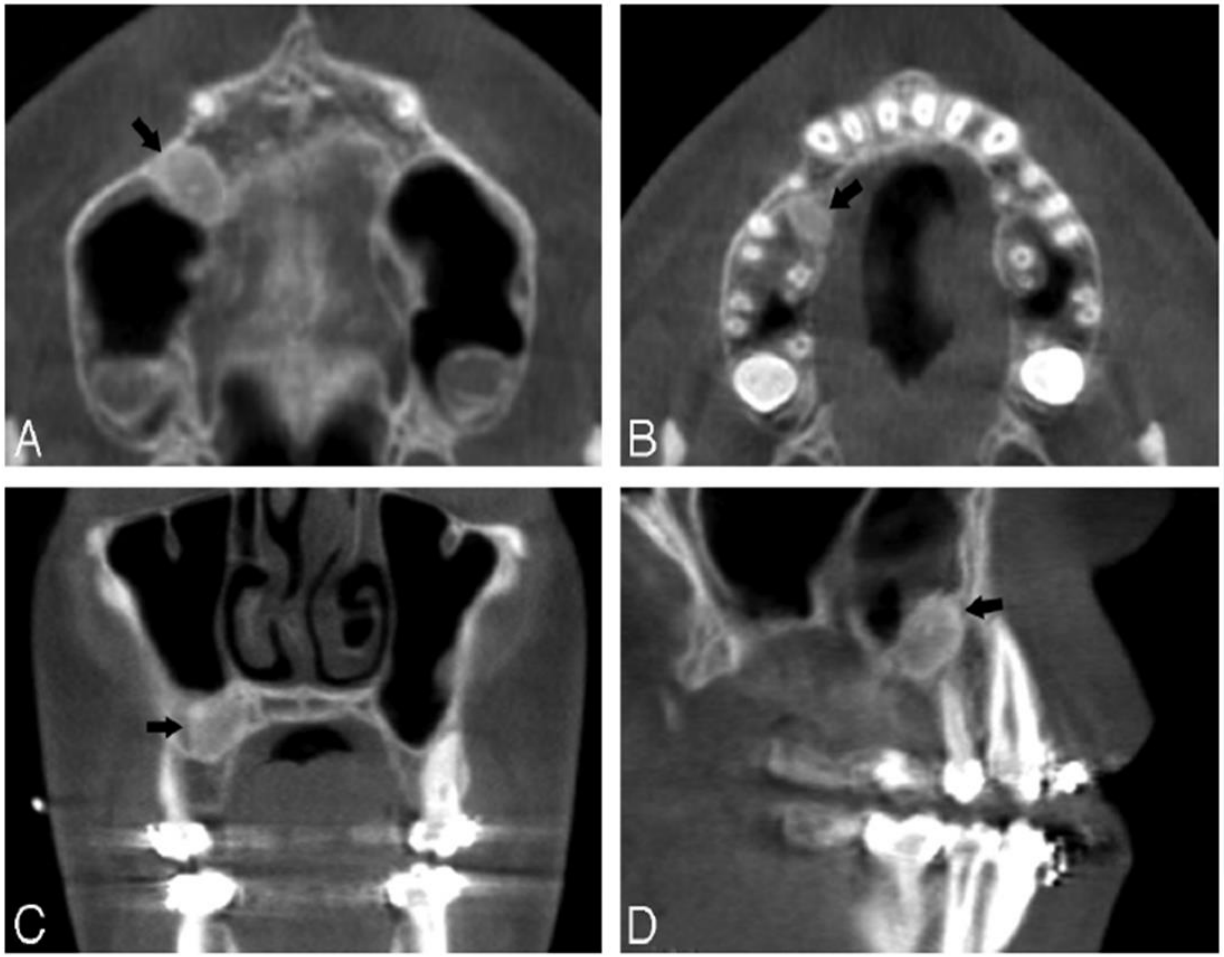

استطبابات CBCT

تحري الأكياس السنية والغير سنية المنشأ

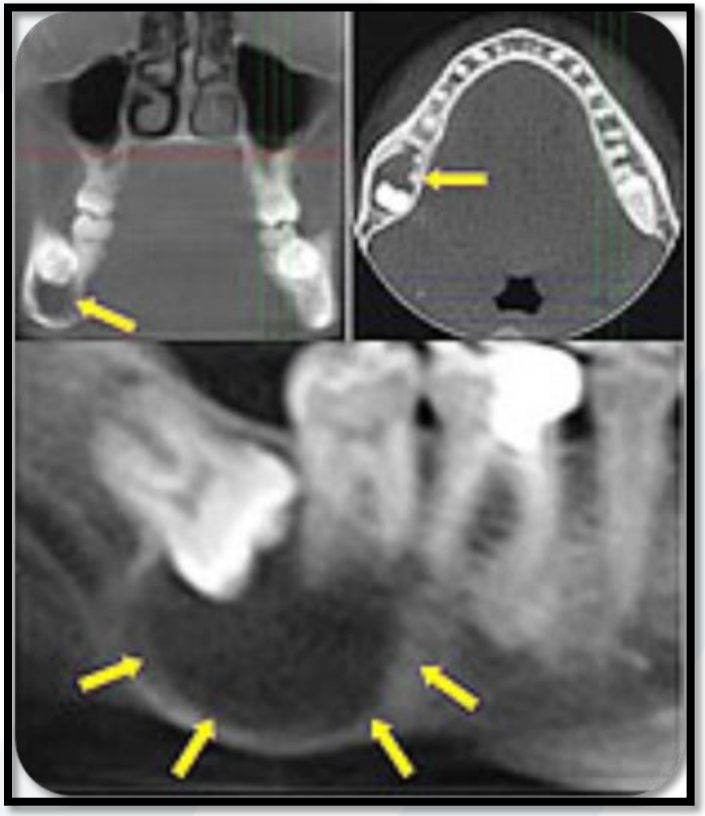

استطبابات CBCT

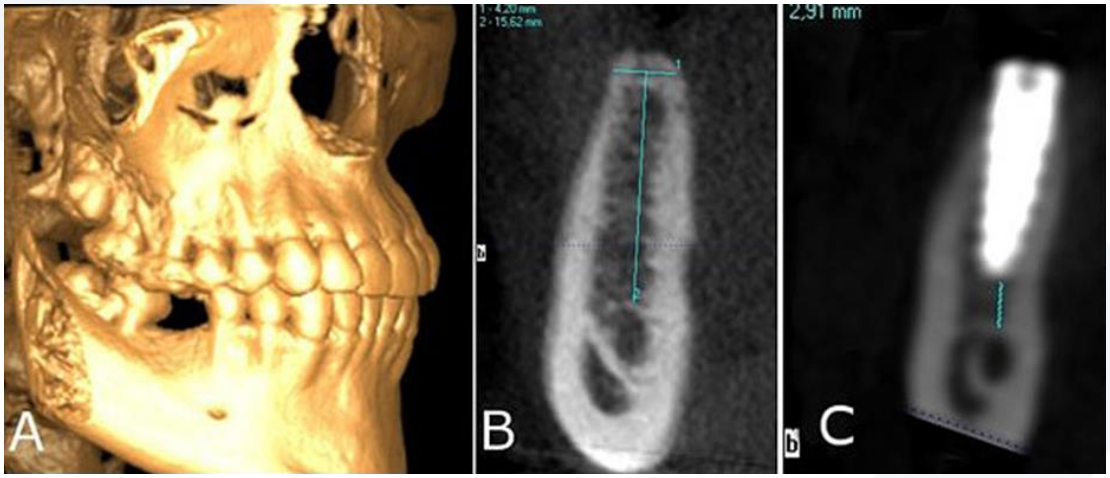

التخطيط للزرع السني
تحديد مكان واتجاه الزرعة
وتحديد مسار عصب قناة الفك السفلي.
كمية ونوعية العظم المتوفّر.

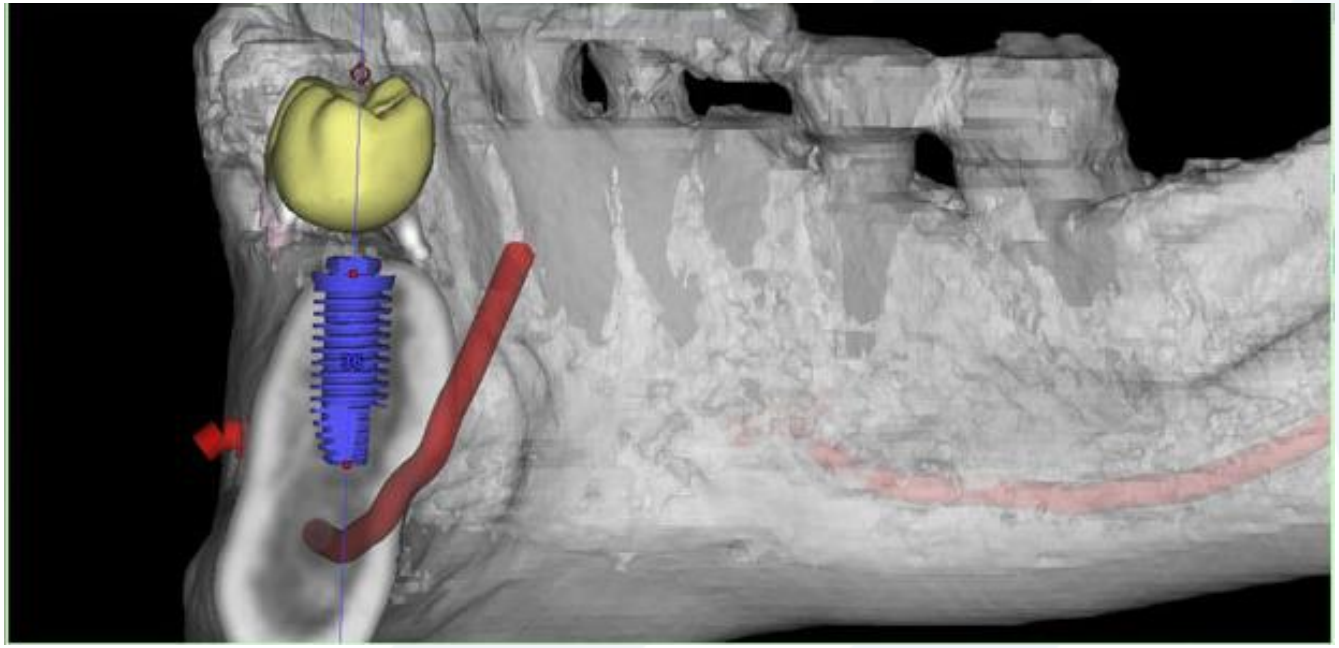

استطبابات CBCT

امكانية اجراء تنظير داخلي وخارجي للمفصل الفكي الصدغي
وكذلك امكانية مقارنة المفصلين الأيمن والأيسر بنفس الوقت

استطبابات CBCT

التحليل السيفالومتري التقويمي ثلاثي الأبعاد

Cone Beam Computed Tomography in Endodontics

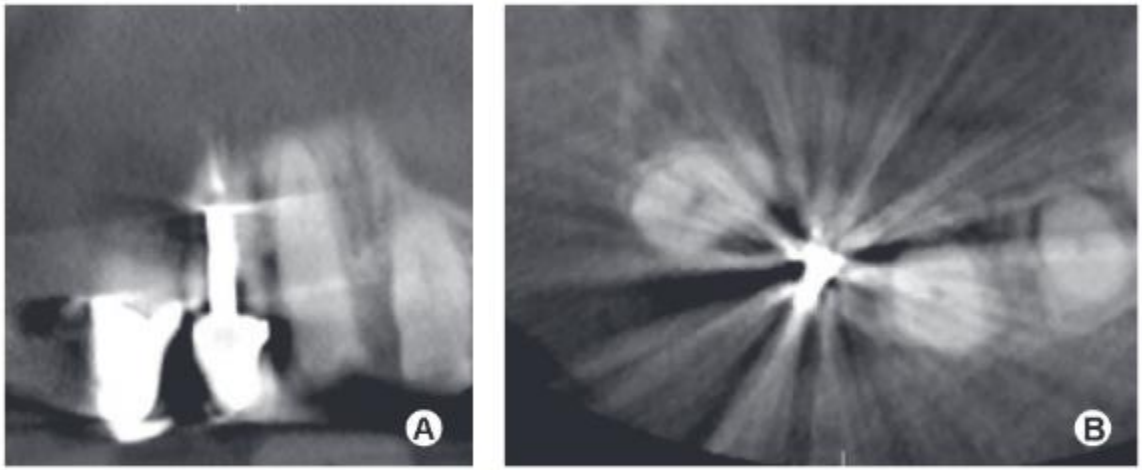

Figure 1. (a,b) Coronal (a) and axial (b) CBCT slices through a maxillary left central incisor tooth restored with a post-retained crown. Beam hardening caused by the metallic post has resulted in the appearance of streaks and bands, impairing the quality of the images.

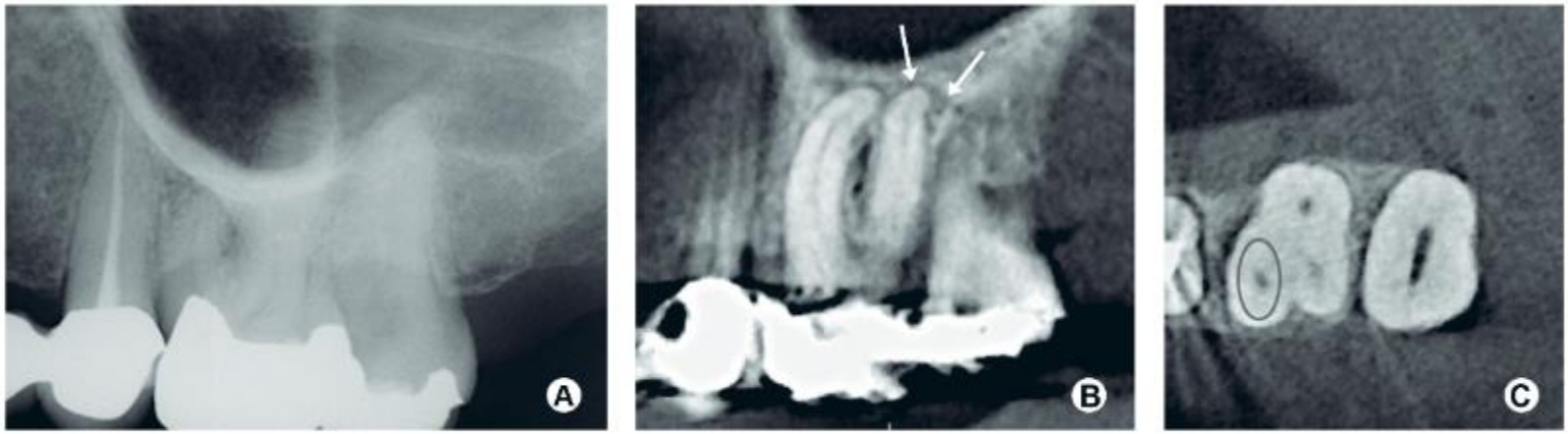

Figure 2. (a) Periapical radiograph of a symptomatic maxillary left first molar tooth. There is no evidence of a periapical radiolucency associated with the roots of this tooth. (b) Sagittal CBCT slice through the same tooth demonstrating the periapical bone destruction (white arrows) not evident on the periapical radiograph. Anatomical noise, caused in part by the zygomatic buttress, has obscured the area of interest on the periapical radiograph, reducing the diagnostic yield. Compression of this three-dimensional structure on the periapical radiograph, is also partly responsible. By examining the axial CBCT slices (c) of the tooth, it is evident that only one MB canal (circle) is present in the tooth. Advanced knowledge of this eradicates the need for excessive dentine removal to search for a supplemental canal.

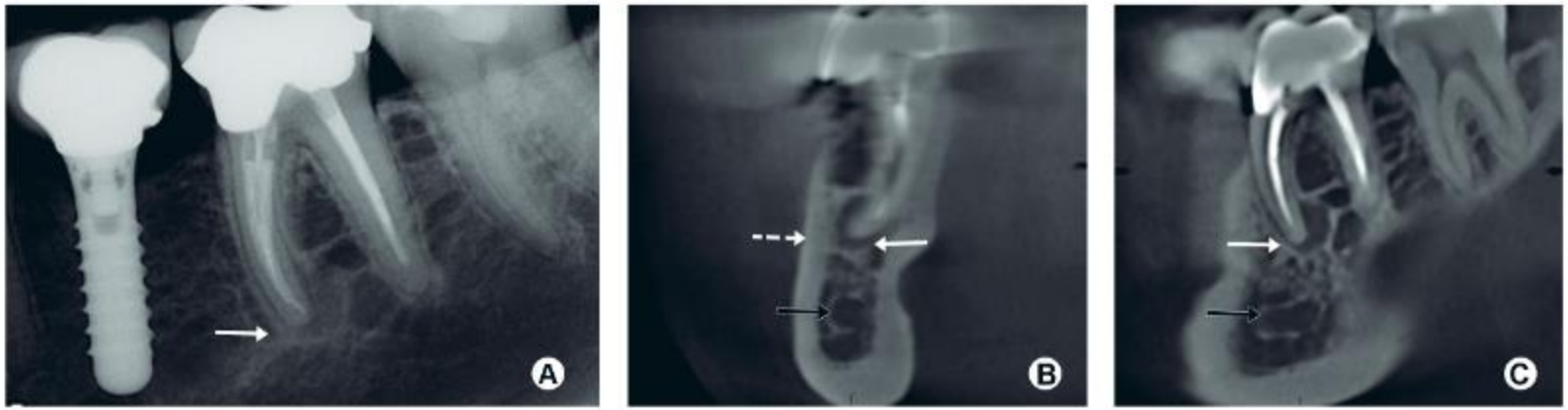

Figure 3. (a) Periapical radiograph of a mandibular left first molar tooth. The tooth has remained symptomatic and there is radiographic evidence of persistent apical periodontitis (solid white arrow) one year after non-surgical root canal treatment. (b,c) Coronal (b) and sagittal (c) CBCT slices through the same tooth. The spatial relationship of the mesial root-end (solid white arrows) to the buccal cortical plate (dashed white arrow) and the inferior dental canal (black arrows) can be assessed and measured accurately prior to apical root-end surgery.

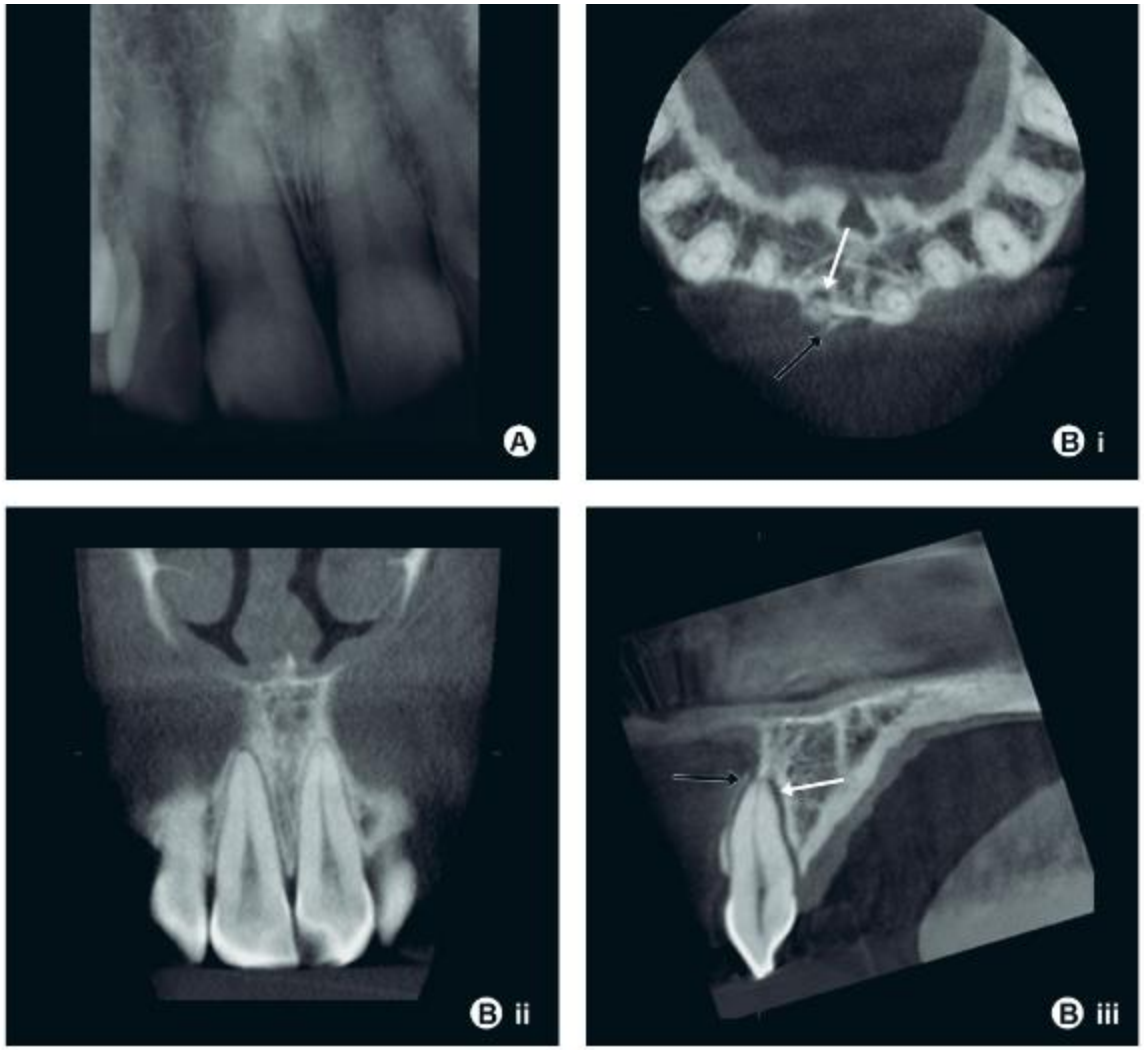

Figure 4. (a) Periapical radiograph of a luxated maxillary right central incisor tooth, following a traumatic dental injury. The radiograph reveals little about the nature and extent of the injury. (b) Axial (i), coronal (ii) and sagittal (iii) CBCT slices through the injured tooth. The crown of the tooth has been luxated palatally resulting in the labial displacement of the root of the tooth through the buccal cortical plate (black arrows). This has resulted in a widening of the periodontal ligament space on the palatal aspect of the root (white arrows).

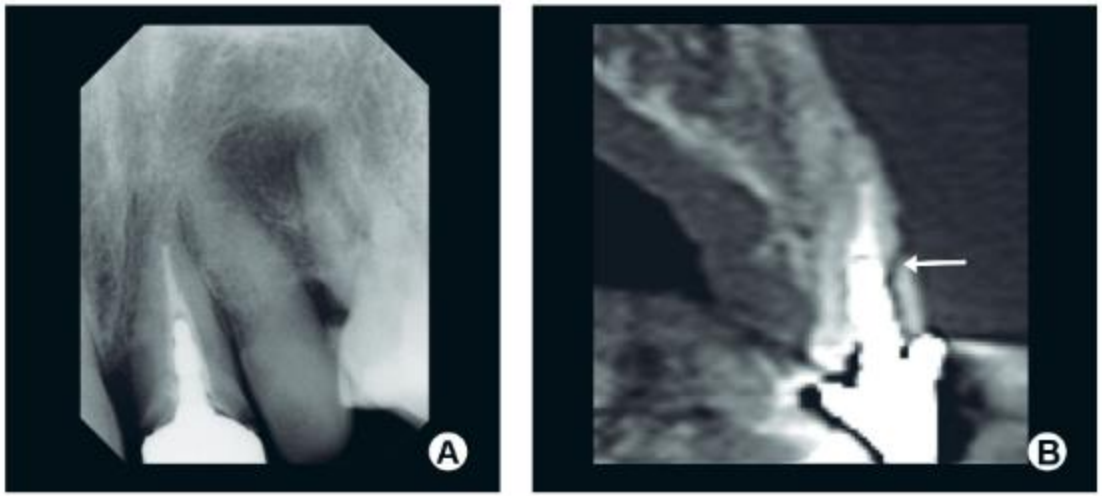

Figure 5. (a) Periapical radiograph of a maxillary left central incisor tooth restored with an ill-fitting crown retained by a cast post and core. There is no evidence of a root fracture on the radiograph. (b) Sagittal CBCT slice through the same tooth. A horizontal root fracture (arrow) is clearly evident. (Images courtesy of Steve Jones; Pentangle Specialist Dental Practice, Newbury, Berkshire, UK).

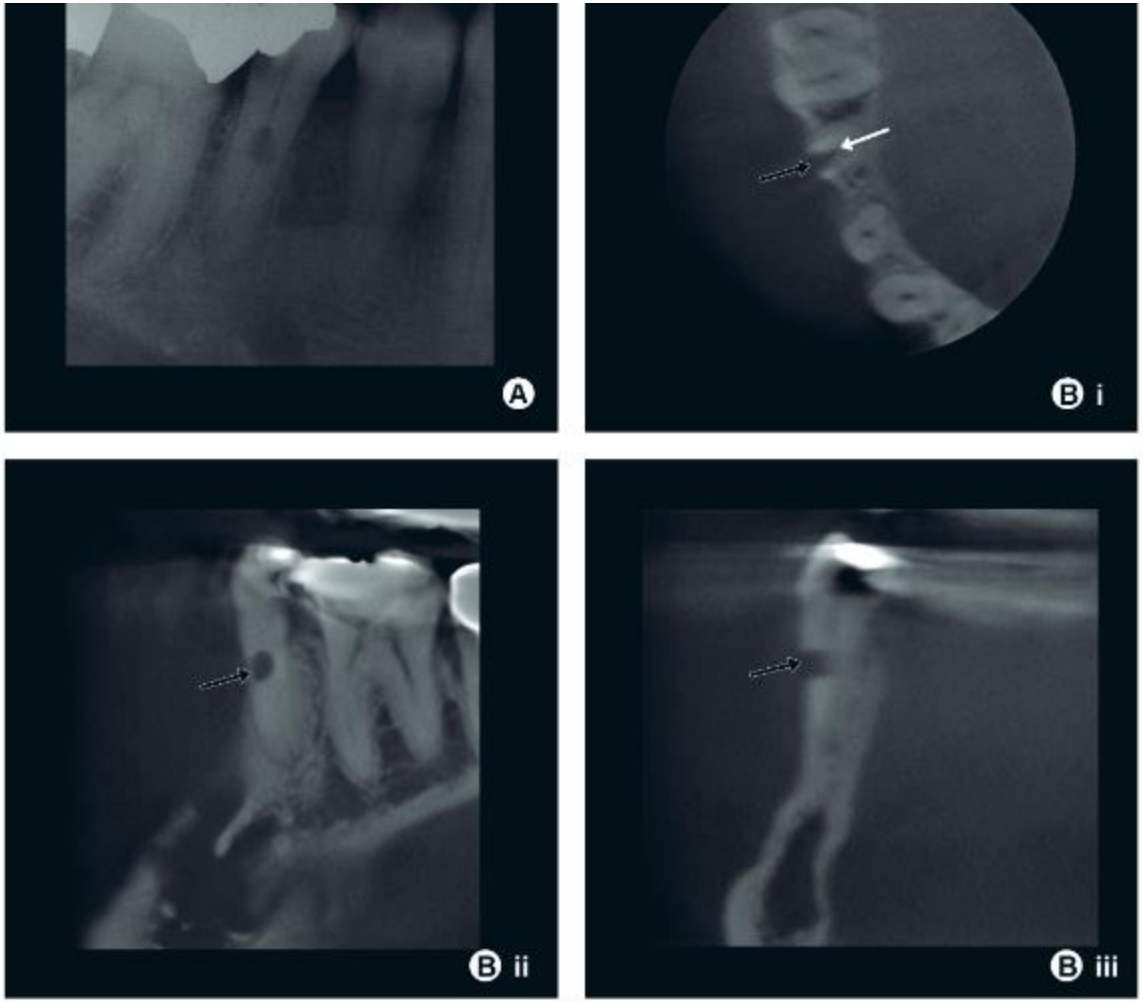

Figure 6. (a) Periapical radiograph of a mandibular second premolar tooth, which appears to be affected by root resorption. It is unclear from the radiograph whether the root resorption is internal or external or if the resorptive process has perforated the root canal wall. (b) Axial (i), coronal (ii) and sagittal (iii) CBCT slices through the tooth in the area of interest. It is clear form the CBCT images that the resorption originated on the external surface of the root (black arrows) and has perforated the root canal wall. The root canal shows no signs of ballooning enlargement associated with internal resorption (white arrow).

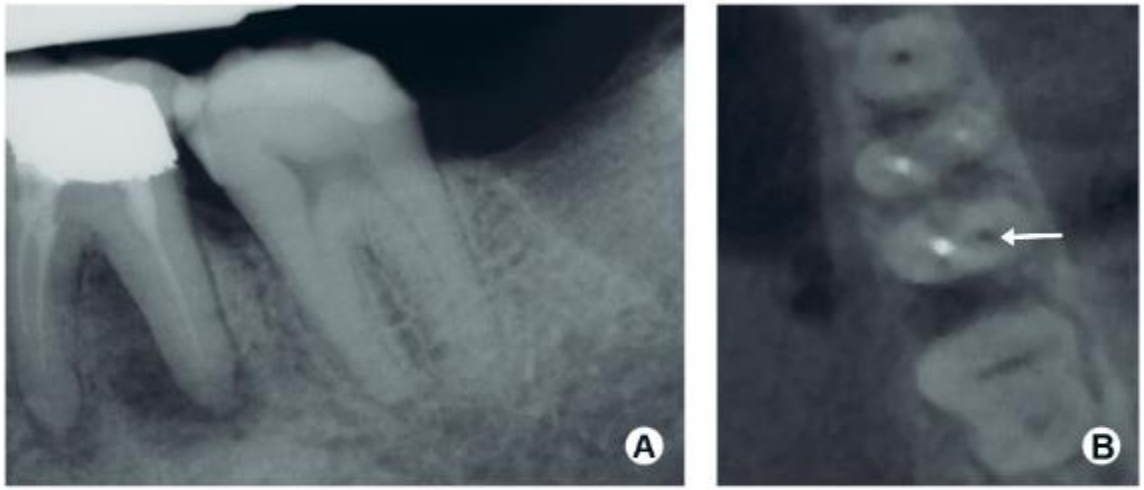

Figure 7. (a) Periapical radiograph of a mandibular left first molar tooth with a 10º horizontal shift in the angle of the X-ray tube head. There is no evidence of a second distal canal on this image despite the oblique view taken. (b) Axial CBCT slice through the same tooth clearly demonstrating the presence of an uninstrumented distobuccal canal (white arrow).

الجديد بالتصوير المقطعي المحوسب المخروطي

تحليل بنية العظم الاسفنجي: بدراسة كثافة الشبكات العظمية واتجاهها وعددها ومعرفة غزارة العظم الاسفنجي.

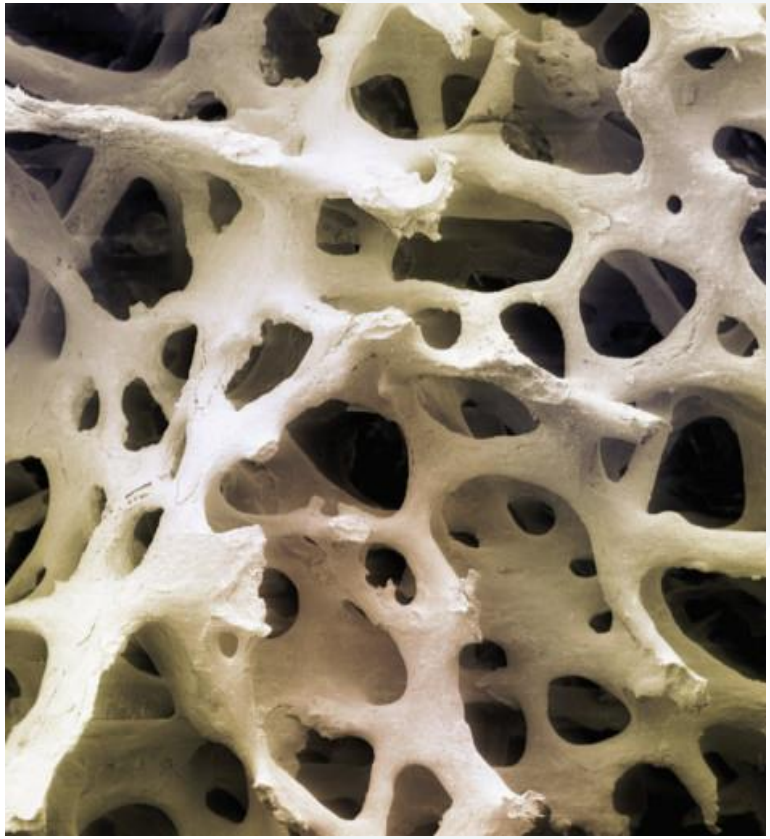

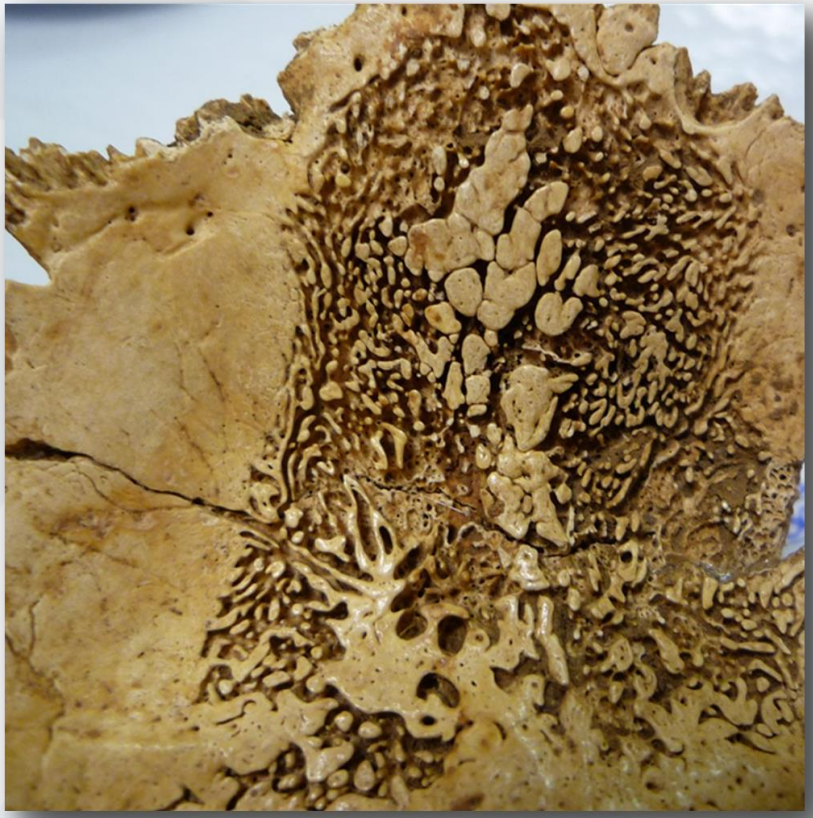

الجديد بالتصوير المقطعي المحوسب المخروطي

وتأتي أهمية دراسة بنية الشبكات العظمية أن العمليات الاستقلابية كلها تتم في العظم الاسفنجي حتى الامتصاص العظمي وترقق العظام والتموّت العظمي يكون على حساب العظم الاسفنجي.



الخاتمة

يتطور علم الأشعة حالياً بوتيرة متسارعة ،ومن واجبنا نحن أطباء الأسنان أن نلم بكل ما هو حديث في هذا المجال لنختار الوسيلة التشخيصية الشعاعية الأجدى التي تساعدنا في وضع خطة المعالجة والمتابعة ،وذلك بأقل جرعة شعاعية ممكنة لحماية المريض من التعرض الزائد الغير مبرر للأشعة.

فالتقنيات ثلاثية الأبعاد فتحت لنا آفاقاً واسعة في التشخيص الدقيق وفي ذات الوقت لا نستطيع الاستغناء عن تقنيات التصوير ثنائية البعد التي تكون كافية في معظم الحالات.