تقنيات التخدير الناحي البديلة على الفك السفلي

Mandibular Supplemental Injection Techniques

Dr. Ali Khalil
PhD in Oral and Maxillofacial Surgery
Professor Emeritus, and Chairman,
Department of Oral and Maxillofacial Surgery
Faculty of Dentistry
Manara University

جامعة المنارة
MANARA UNIVERSITY

تخدير عصب الفك السفلي
بتقنية غاو – جيتس
Gow-Gates technique

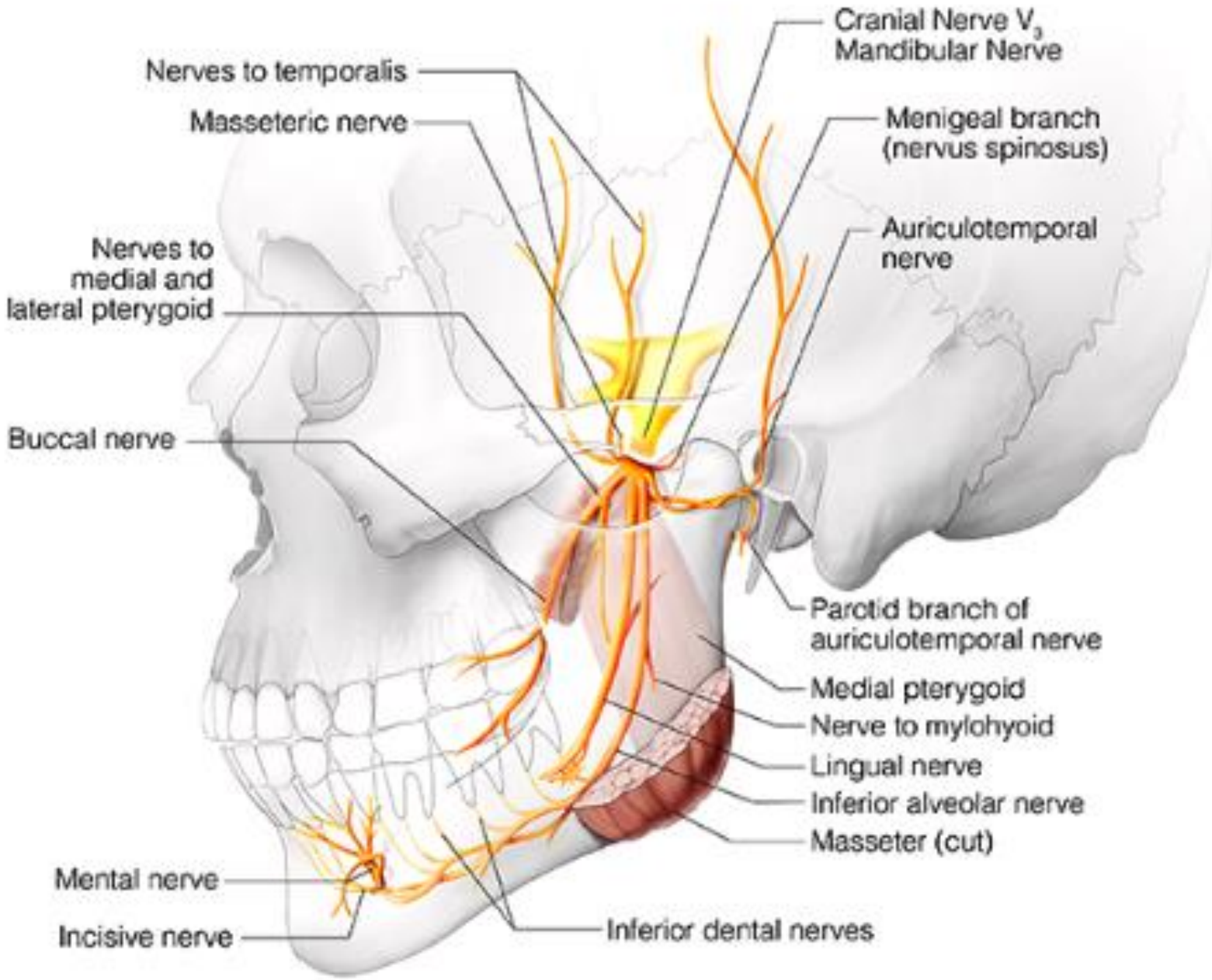

لمحة تشريحية

تخدير عصب الفك السفلي بتقنية غاو- غيت
Gow-Gates technique

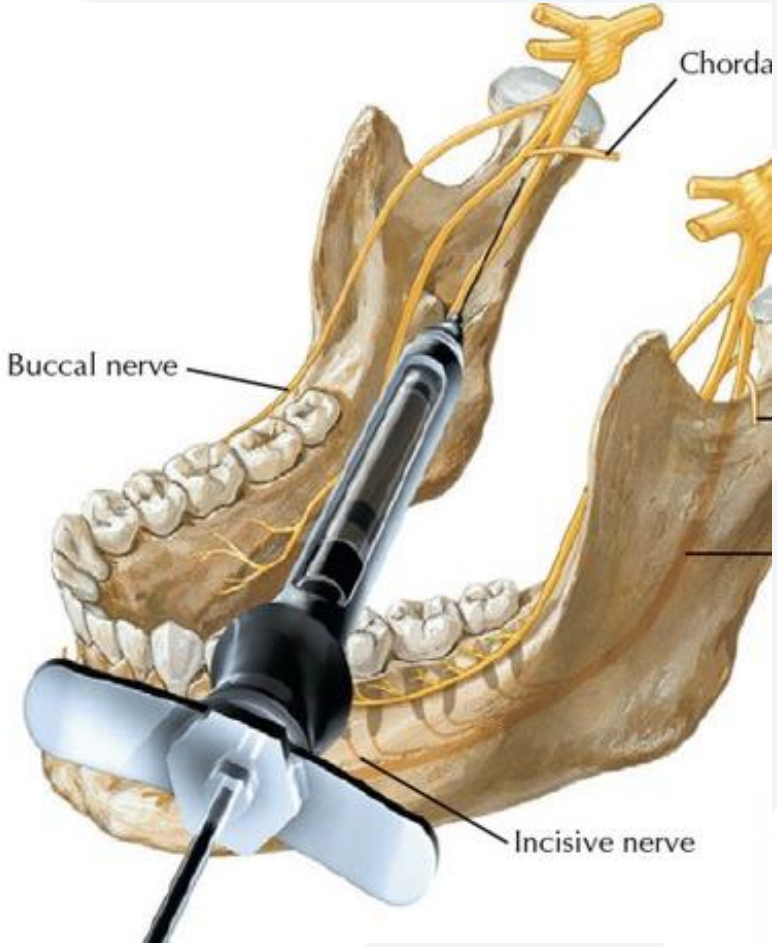

❑ تعتبر هذه الحقنة ***حقنة فك سفلي حقيقية*** لأنها:

- بحقنة واحدة يتم ***تخدير كامل فروع العصب الفكي السفلي الحسية:***

✓السنخي السفلي.

✓اللساني.

✓المبوقي.

✓(القاطعي - الذقني - الضرسي اللامي الأذني الصدغي).

الايجابيات Advantages

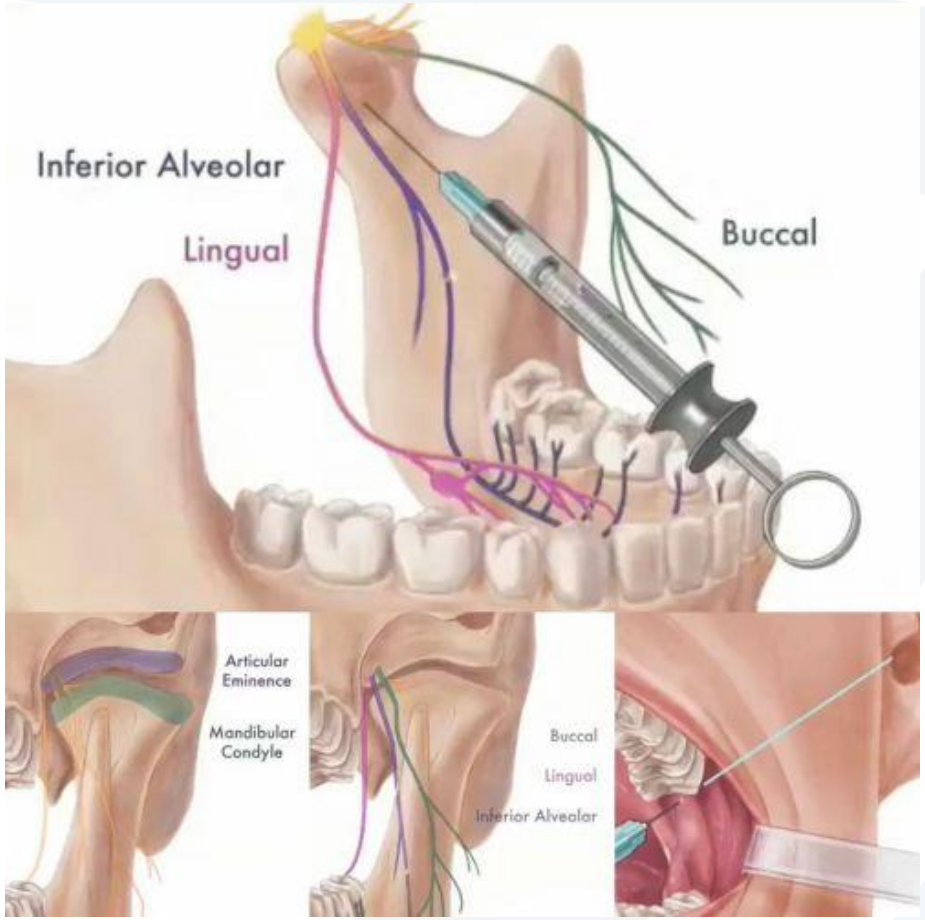

- ✓تتطلب حقنة واحدة فقط *ولا تحتاج إلى حقنة داعمة لتخدير العصب المبوقي.*
- ✓تخدر التعصيب الإضافي للعصبين الضرسي اللامي والأذني الصدغي.
- ✓نسبة النجاح عالية > *(95 %) مع اليد الخبيرة.*
- ✓اختلاطات ما بعد الحقن قليلة.
- ✓توفر تخديراً ناجحاً عند وجود عصب سنخي سفلي مشطور أو قناة سنية سفلية مشطورة.
- ✓معدل *الرشف الإيجابي 2 % مقابل 10- 15% للحقن الأخرى.*

الأعصاب المخدرة Nerves anesthetized

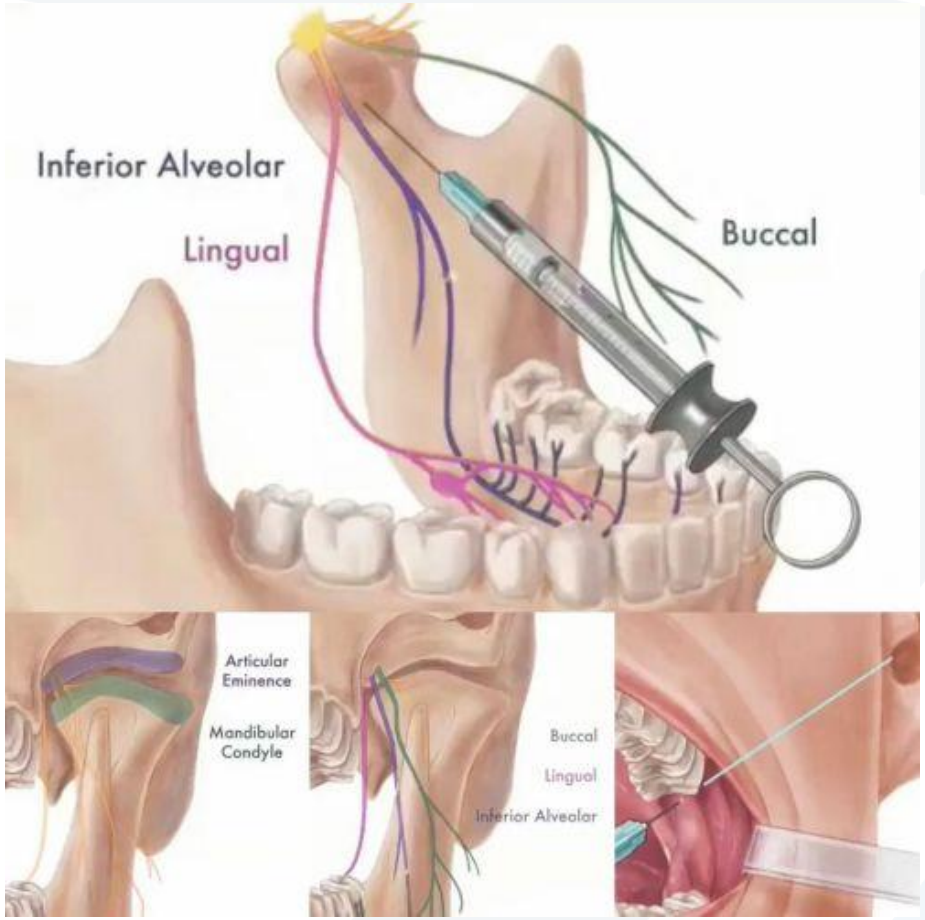

- ✓ العصب السنخي السفلي.
- ✓ العصب القاطعي.
- ✓ العصب الضرسي اللامي.
- ✓ العصب الذقني.
- ✓ العصب اللساني.
- ✓ العصب الأذني الصدغي.
- ✓ العصب الشدقي *(في 75 % من الحالات المخدرة).*

المناطق المخدرة Areas anesthetized

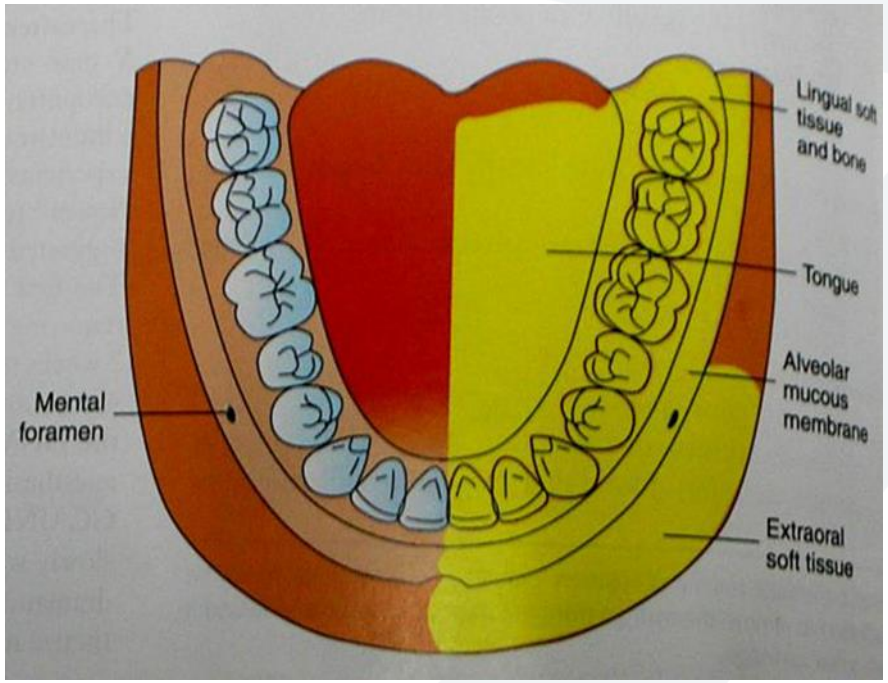

- الأسنان السفلية في جهة الحقن حتى الخط المتوسط.
- السمحاق والغشاء المخاطي من الناحية الدهليزية من جهة الحقن.
- الثلثين الأماميين من اللسان وقاع الفم.
- السمحاق والنسج الرخوة من الناحية اللسانية.
- الجلد المغطي للوجنة، القسم الخلفي من الخد والناحية الصدغية.

الاستطبابات Indications
ومضادات الاستطباب Contra Indications

❑ الاستطبابات Indications

✓نفس استطبابات إحصار العصب السنخي السفلي مضافاً إليها:

✓الحاجة إلى تخدير النسج الرخوة من الدهليزي واللساني.

✓عدم نجاح الحقنة الإحصارية بالطريقة التقليدية.

❑ مضادات الاستطباب Contra Indications

- الانتان أو الالتهاب الحاد في منطقة غرز الإبرة.
- المرضى الذين يمكن أن يعضوا شفاههم أو ألسنتهم مثل الأطفال الصغار أو المرضى المعاقين ذهنياً.
- المرضى الذين لا يستطيعون فتح أفواههم بشكل كبير.

المنطقة الهدف ونقاط العلام

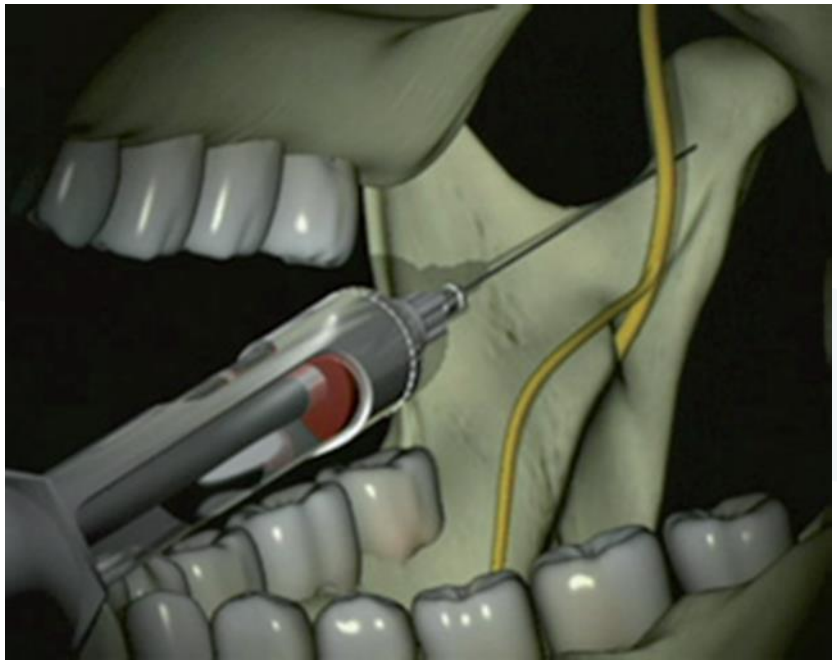

❑ **المنطقة الهدف:** ***الوجه الأمامي لعنق لقمة الفك السفلي*** وهي المنطقة التي يعطي فيها العصب تفرعاته المختلفة.

❑ **نقاط العلام خارج الفموية:**

- ***زاوية الفم.***
- ***مجرى السمع الظاهر:*** وهو المنطقة المقابلة للقمة من خارج الفم، نستدل عليه سريرياً ***بقمحة الأذن*** (غضروف صغير يغطي منطقة مجرى السمع الظاهر).

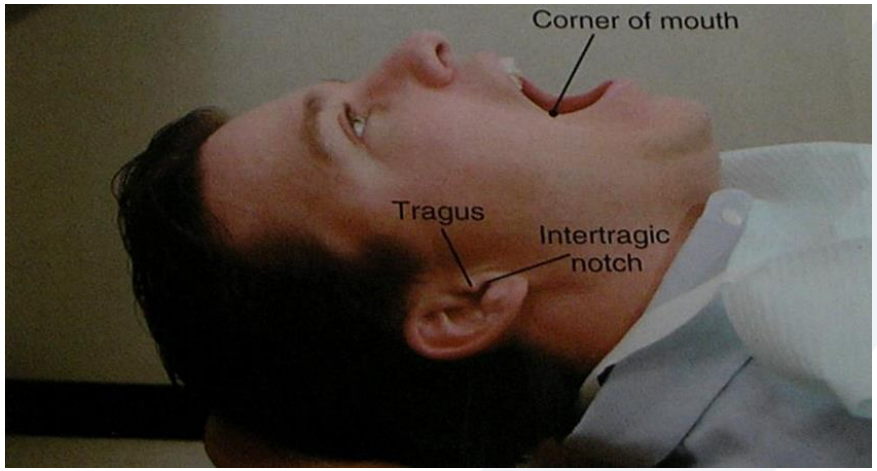

❑ نقاط العلام داخل الفموية: الثلم المنقاري، الرحى الثانية العلوية، الحدبة الفكية.

وضعية المريض

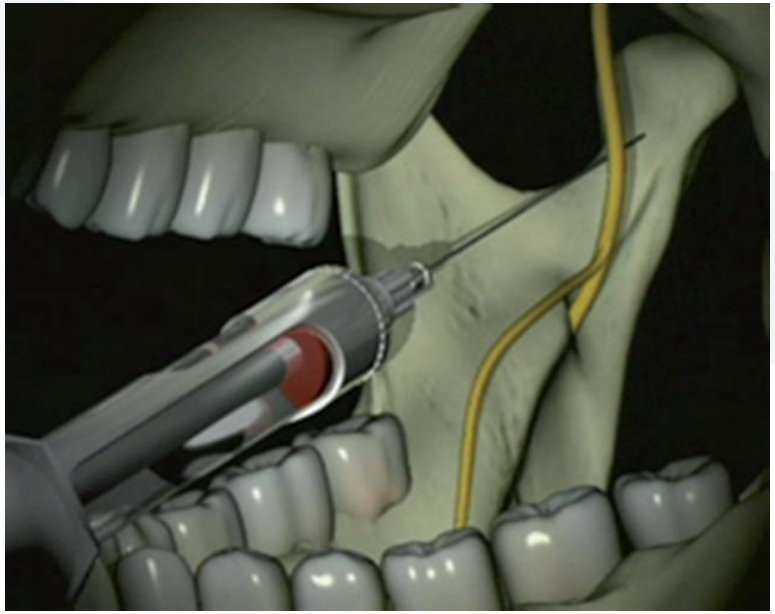

- وضعية المريض ***الاستلقاء أو نصف الاستلقاء*** (تفيد هذه الوضعية بزيادة الوارد الدموي إلى الرأس وبالتالي الوقاية من حدوث الإغماء).
- ***الفم مفتوح إلى أقصى حد ممكن*** ويحافظ عليه المريض طيلة فترة الإجراء.
- في هذه الحالة تكون لقمة الفك السفلي في ***أقصى وضع أمامي لها وأقرب إلى جذع العصب الفكي السفلي.***

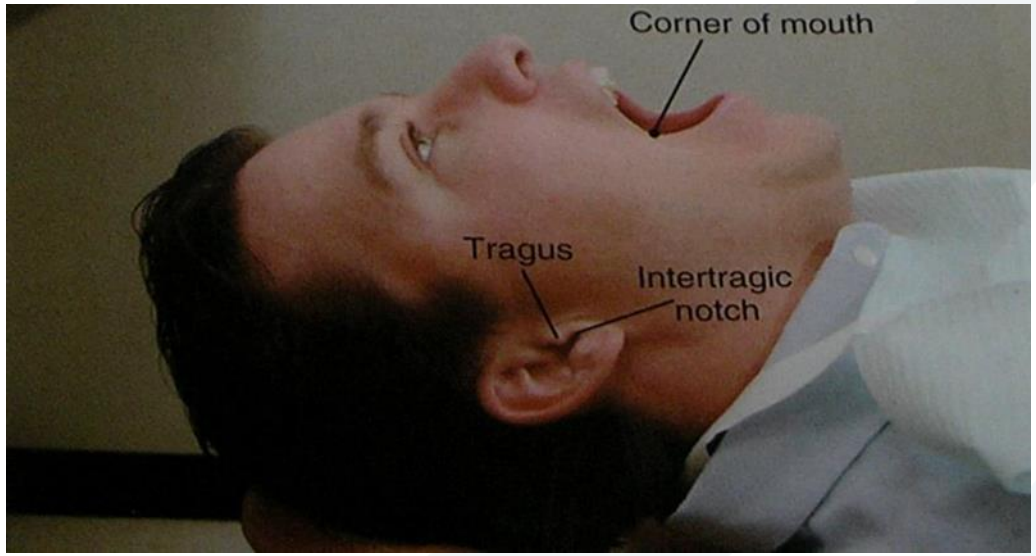

وضعية الطبيب

- وضعية الطبيب

✓بشكل عام الوضعية المطلوبة هي *وضعية الجلوس*.

✓يكون مكان الطبيب عند الساعة (8) مقابل المريض لكلا جهتي الحقن.

- الإبر الطويلة ذات الكوج /25/:هي التي يُنصح باستخدامها.

إجراءات تنفيذ الحقنة
Procedures

- نحدد نقاط العلام خارج الفموية: *زاوية الفم، قمحة الأذن.*
- نحدد نقاط العلام داخل الفموية: الثلم المنقاري، الرحى الثانية العلوية، الحدبة الفكية.
- نجس الثلم المنقاري بإبهام اليد اليسرى للاستدلال على المنطقة المتواجدين بها (*ليس إجراءً الزامياً للحقنة*)، لكنه *يعطي شعوراً بالأمان وكذلك يساعد في توتير النسج وبالتالي تسهيل دخول الإبرة.*

إجراءات تنفيذ الحقنة Procedures

- *الفم مفتوح إلى أقصى حد ممكن.*
- توجّه المحقنة *من زاوية الفم المقابلة ومن فوق الضواحك* (لكن هذا المكان قد يتغير باتجاه الأرحاء أو القواطع اعتماداً على انفراج الرأد).
- توجيه الشطب: باتجاه العظم.
- *تُدخل الإبرة في النسج إلى الوحشي من الرحى الثانية العلوية وعلى ارتفاع الحدبة الفكية.*

إجراءات تنفيذ الحقنة
Procedures

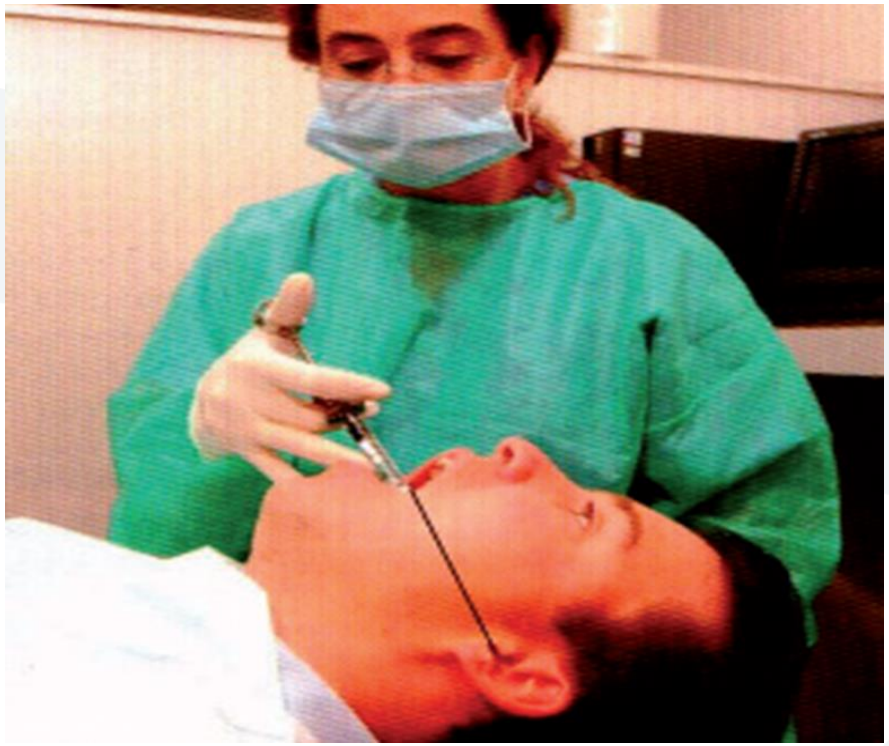

- *تدفع الإبرة ببطء للأمام - بشكل موازٍ للخط الوهمي المار من زاوية الفم حتى الحافة السفلية لقمحة الأذن.*
- *الدخول حتى الاصطدام مع العظم.*
- نقطة الاصطدام مع العظم هي *عنق لقمة الفك السفلي.*
- *معدل عمق الدخول 25 mm وسطياً.*

إجراءات تنفيذ الحقنة
Procedures

- إذا لم يتم الاصطدام مع العظم، *اسحب الإبرة ببطء نحو الخلف وأعد توجيه المحقنة باتجاه الوحشي* (إمالة رأس الإبرة نحو الأمام)، ادفع الإبرة في هذا الاتجاه حتى الاصطدام مع العظم.
- ***لا تحقن أية مادة مخدرة بدون الاصطدام مع العظم.***
- بعد الاصطدام؛ *اسحب الإبرة قليلاً وأجرِ عملية الرشف.*
- في حال كان سلبياً، *احقن 1.8 ml بزمن قدره 60-90 ثانية.*

إجراءات تنفيذ الحقنة Procedures

- في بعض الحالات *وللحصول على تخدير كاف قد نضطر إلى زيادة كمية المادة المخدرة المحقونة*، إما عن طريق إعادة حقن المخدر *إلى 3 ml*.
- أو قد نستخدم منذ البدء محقنة بلاستيكية 5 ml.
- بعد الحقن يقوم المريض *بإبقاء فمه مفتوح لمدة دقيقتين*.

تخدير عصب الفك السفلي بتقنية غاو- غيت
Gow-Gates technique

❑ فشل التخدير Failure of anesthesia

- *نادر جداً* في هذه الحقنة وخاصة مع الممارس الخبير.
- كمية المخدر قليلة جداً مقارنة مع كبر قطر الجذع العصبي الفكي السفلي، *الأمر الذي يتطلب حقن كمية إضافية من المخدر.*
- صعوبات تشريحية؛ *لا تحقن المخدر في حال عدم الاصطدام مع العظم.*

❑ الاختلاطات Complications

- الورم الدموي Hematoma: نسبة الرشف الإيجابي أقل من 2 % .
- الضزز Trismus: *نادر جداً.*
- الشلل المؤقت Temporary paralysis *للأعصاب القحفية الثالث Oculomotor، الخامس Trigeminal والسابع Facial* والذي يتظاهر بالتعطل المؤقت لوظيفة هذه الأعصاب.

Vazirani- Akinosi Technique

تخدير عصب الفك السفلي بتقنية فازيراني – اكينوزي

VAZIRANI-AKINOSI MANDIBULAR BLOCK

تخدير عصب الفك السفلي بتقنية فازيراني- اكينوزي
Vazirani-Akinosi Mandibular Block

- تُسمى أيضاً *حقنة الفم المغلق* ***Closed- Mouth Technique***
- تُعتبر *حقنة بديلة* وتُستخدم في حالات خاصة *(التحدد في فتحة الفم)*.
- تحتاج إلى مهارة عالية.
- *تكمن الصعوبة في غياب المعالم التشريحية العظمية الموجهة.*
- *عدم الاصطدام بالعظم يُشكل صعوبة في تحديد عمق الدخول.*

الاستطبابات Indications

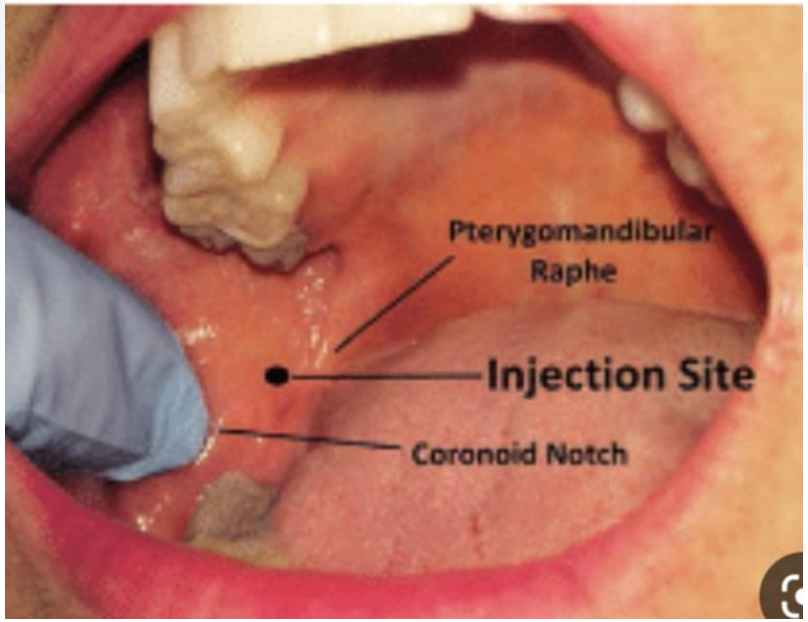

- التحدد في فتحة الفم (*الضزز التشنجي الانعكاسي أو الالتهابي)* حيث تؤدي هذه الحقنة *إلى تخدير الفروع الحركية لعصب الفك السفلي.*
- عدم المقدرة على رؤية أو تحديد *نقاط الارشاد الموجهة لحقنة إحصار العصب السنخي السفلي.*
- وجود الالتهاب في المثلث خلف الرحوي المنتشر على الحافة الأمامية للرأد (التواج).
- *فشل* الحقن التخديرية الأخرى في إحداث التخدير.

مضادات الاستطباب
Contra Indications

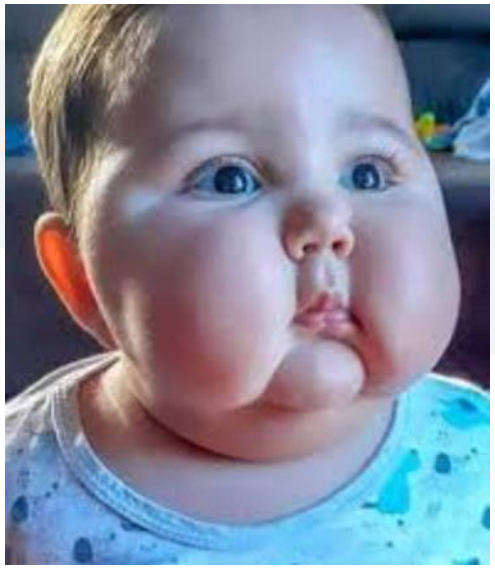

- الانتان أو الالتهاب الحاد *في منطقة غرز الإبرة*.
- عدم إمكانية توضيح أو تحقيق مدخل مناسب على الوجه الداخلي لرأد الفك السفلي *(السمنة المفرطة في الخد)*.
- مضادات الاستطباب العامة الأخرى للحقن المماثلة.

المناطق المخدرة Areas anesthetized

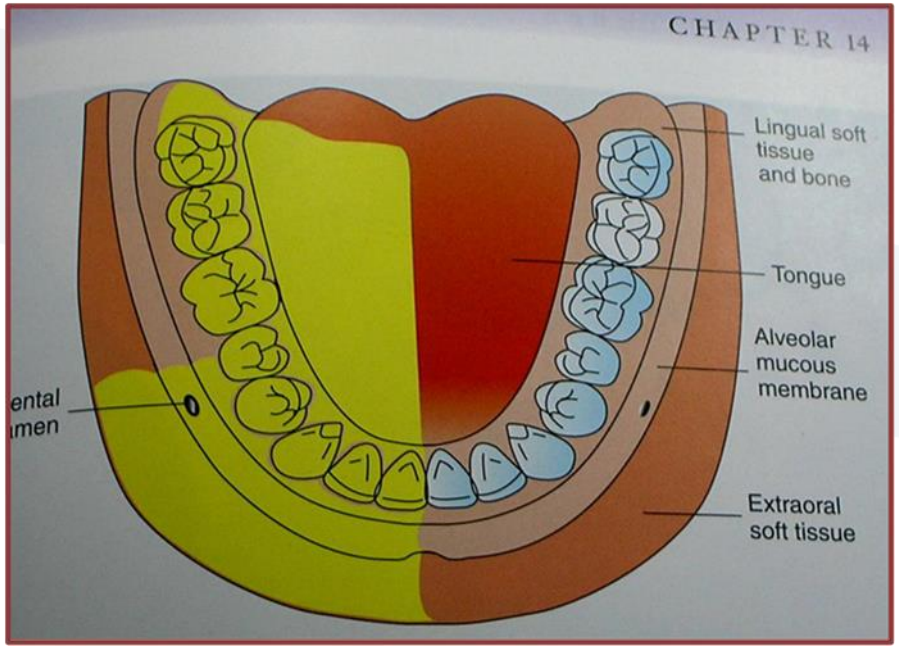

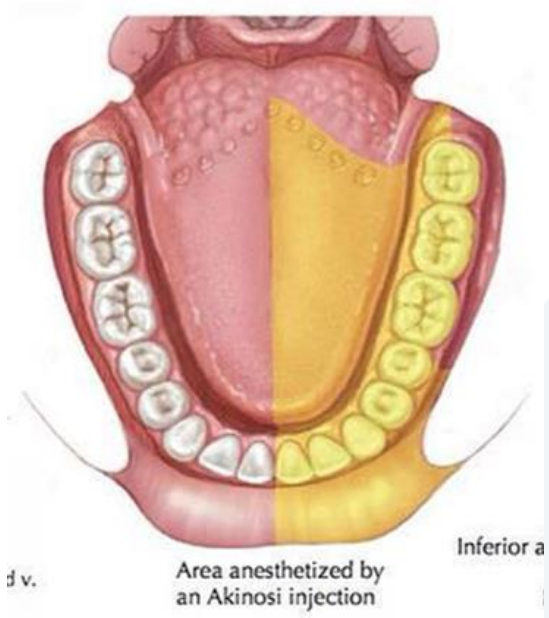

- الأسنان السفلية في جهة الحقن حتى الخط المتوسط.
- السمحاق والغشاء المخاطي من الناحية الدهليزية من جهة الحقن أمام الثقبة الذقنية.
- *في حال تخدر العصب الشدقي، يشمل التخدير الغشاء المخاطي الدهليزي في منطقة الأرحاء.*
- الثلثين الأماميين من اللسان وقاع الفم.
- السمحاق والنسج الرخوة من الناحية اللسانية.
- جسم الفك السفلي والجزء الخلفي من الرأد.

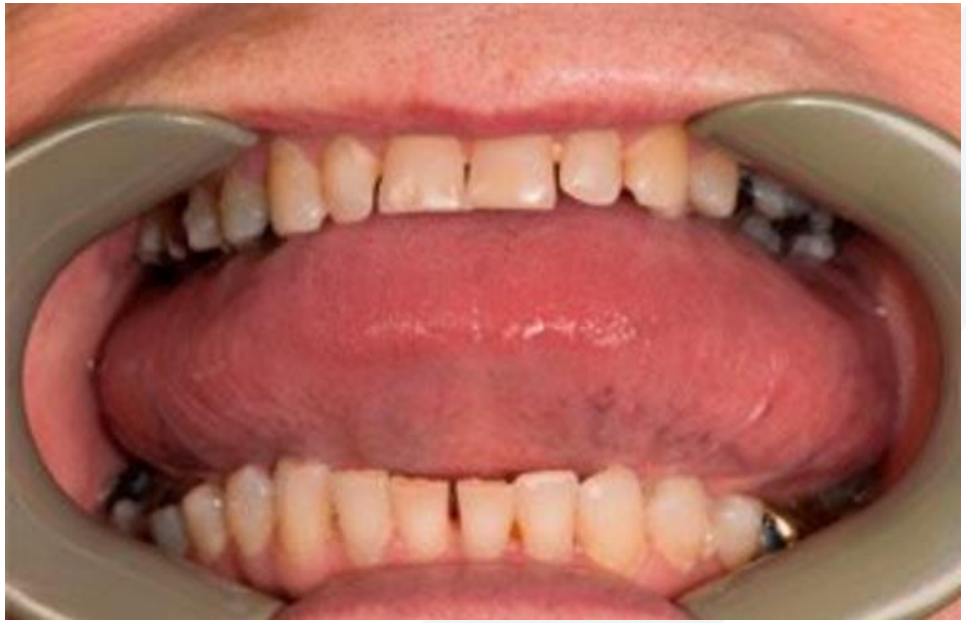

الايجابيات Advantages

- ✓ حقنة غير راضة نسبياً.
- ✓ اختلاطات ما بعد الحقن قليلة.
- ✓ توفر تخديراً ناجحاً عند وجود عصب سنخي سفلي مشطور أو قناة سنية سفلية مشطورة.
- ✓ تخدير الفروع الحركية لعصب الفك السفلي.
- ✓ معدل الرشف الإيجابي منخفض مقارنة بحقنة احصار العصب السنخي السفلي 10 % فقط.
- ✓ لا تحتاج إلى فتح الفم وخاصة عند المرضى البدينين وأصحاب اللسان العرطل.

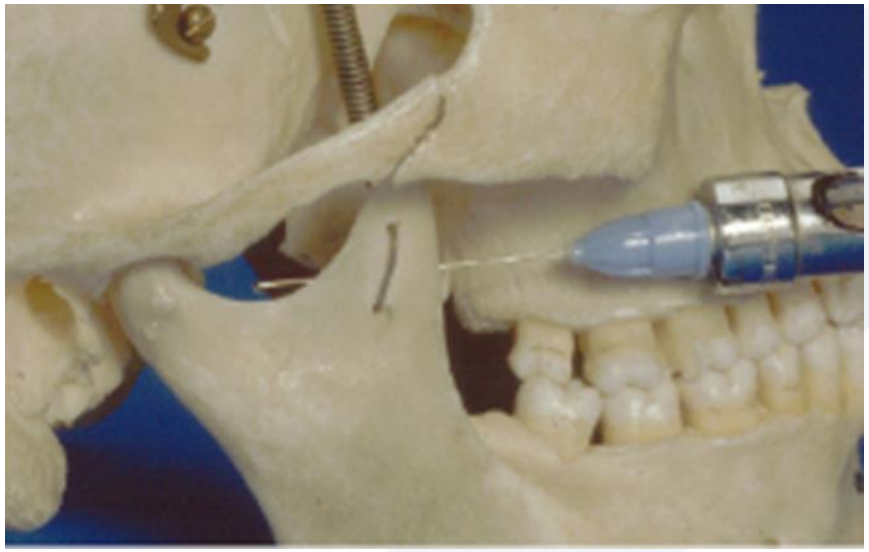

مساوئ الحقنة
Disadvantages

- صعوبة رؤية أو توضيح ممر الإبرة إلى المنطقة الهدف.
- صعوبة تقدير عمق الدخول.
- لا يوجد اصطدام مع العظم.
- إمكانية رض السمحاق إذا كانت الإبرة قريبة من العظم.

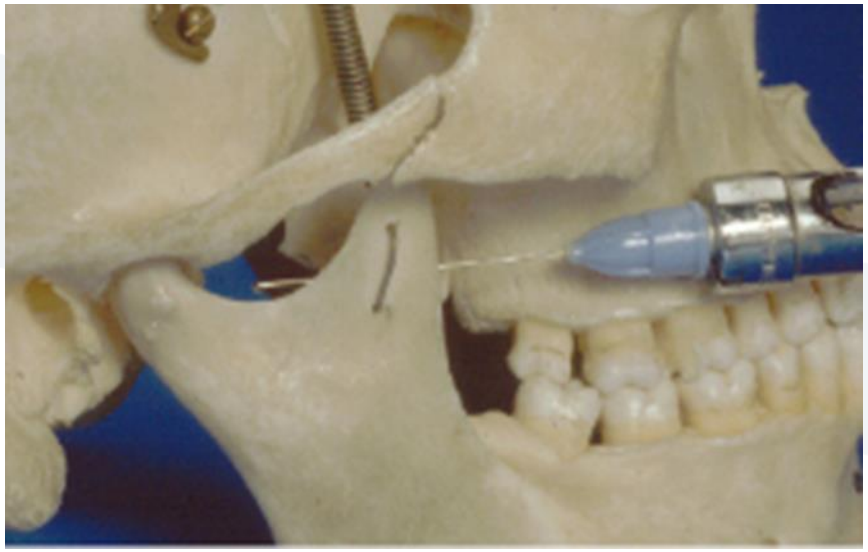

المعالم التشريحية داخل الفموية الموجهة Landmarks

- الملتقى والاتصال اللثوي المخاطي للرحى الثالثة أو الثانية العلوية.
- مستوى إطباق الأسنان العلوية الخلفية.
- الحدبة الفكية العلوية.
- الثلمة المنقارية على الحافة الأمامية لرأد الفك السفلي.

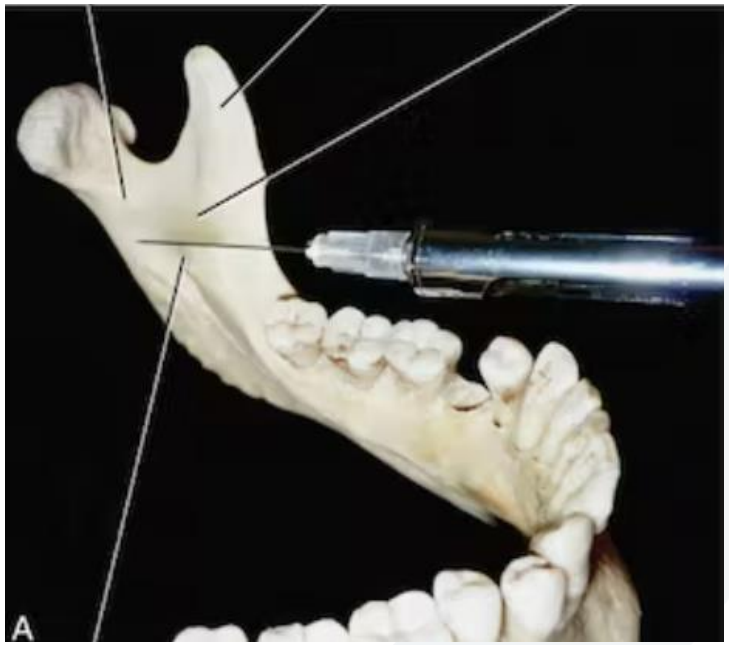

ناحية الغرز والهدف

- ناحية الغرز: *النسيج المخاطي الرخو المُغطي لحافة الرأد الأنسية مقابل الحدبة الفكية* وعلى ارتفاع الملتقي اللثوي المخاطي المجاور للرحى الثالثة أو الثانية العلوية.
- الهدف: الوصول إلى السطح الأنسي للرأد، منطقة تواجد *الأعصاب: السنخي السفلي، اللساني، العصب الضرسي اللامي.*

توجيه شطب الإبرة

- توجيه الشطب في هذه الحقنة هام جداً؛ بحيث يكون بعيداً عن العظم.
- حيث أنه وأثناء التقدم بالإبرة باتجاه المنطقة الهدف يحدث في معظم الأحيان انحناء للإبرة باتجاه الرأد.
- مما يجعل رأس الإبرة قريباً من العظم ويؤدي إلى انغراس الإبرة في العظم.
- تُستخدم الإبر الطويلة ذات الكوج 25 أو 27 ويُفضل ذات الكوج 27.

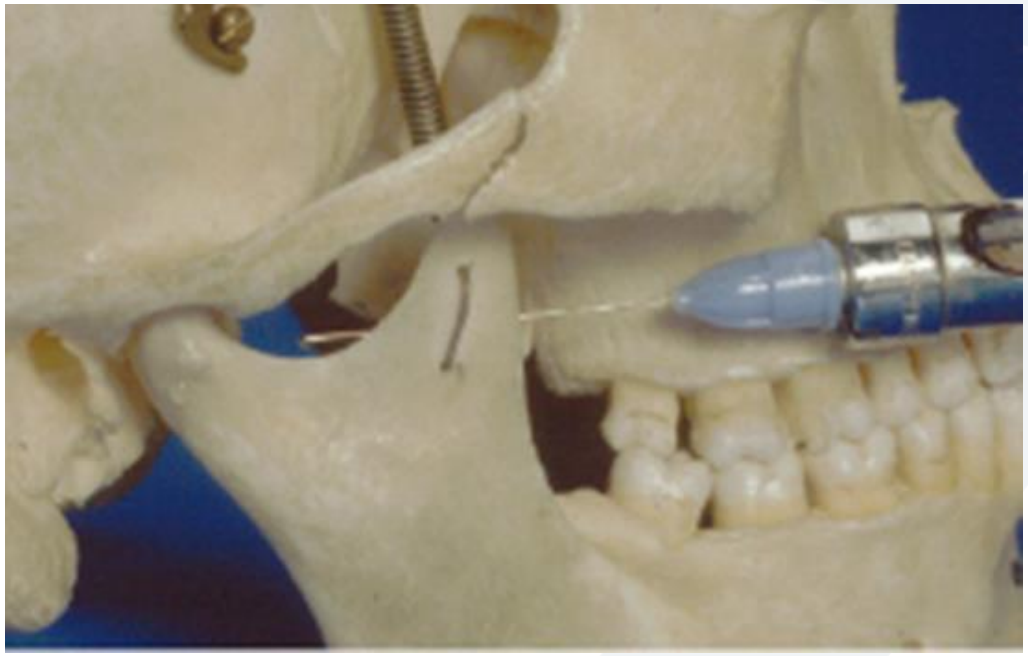

وضعية الطبيب والمريض

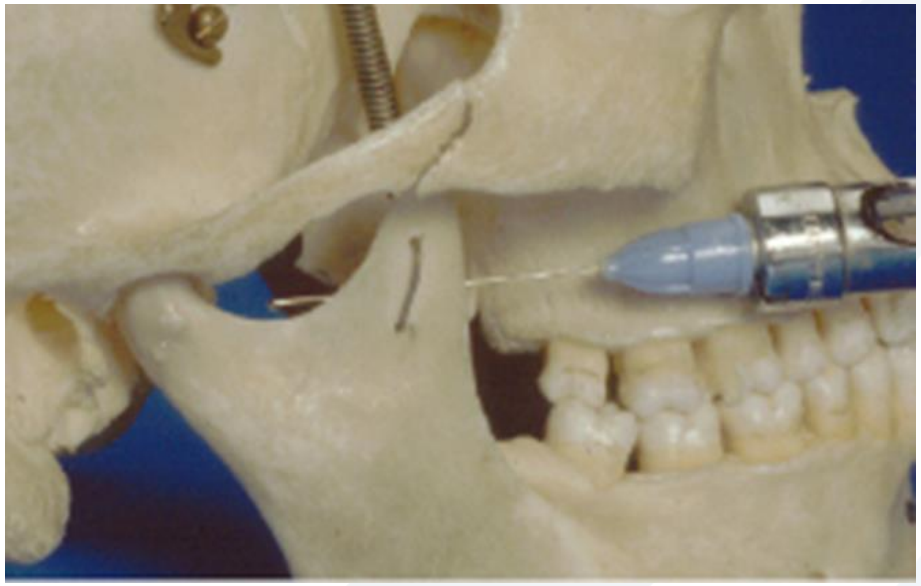

- وضعية المريض في هذه الحقنة *الاستلقاء أو نصف استلقاء.*
- المريض *مطبق لأسنانه بلطف مع إرخاء الخدين والعضلات الماضغة.*
- الطبيب على موضع الساعة الثامنة.

إجراءات تنفيذ الحقنة
Procedures

- *ضع سبابة اليد اليسرى على الثلمة المنقارية.*
- *تطبيق بعض الضغط والشد* نحو الخارج على النسج الرخوة المغطية للسطح الأنسي للرأد.
- هذا الإجراء يساعد *في توضيح مكان غرز الإبرة ويخفف من الرض والألم أثناء غرز وإدخال الإبرة.*

إجراءات تنفيذ الحقنة
Procedures

- تُوجّه المحقنة نحو دهليز الفم العلوي الموافق.
- جسم المحقنة مستند على اللثة العلوية فوق أسنان الفك العلوي بارتفاع 10 mm من مستوى إطباق الأسنان.
- في هذه الوضعية تكون الإبرة على ارتفاع 3-4 mm فوق مستوى أعناق الضواحك والأرحاء العلوية.
- رأس الإبرة مماساً للملتقى اللثوي المخاطي للرحى الثالثة العلوية.

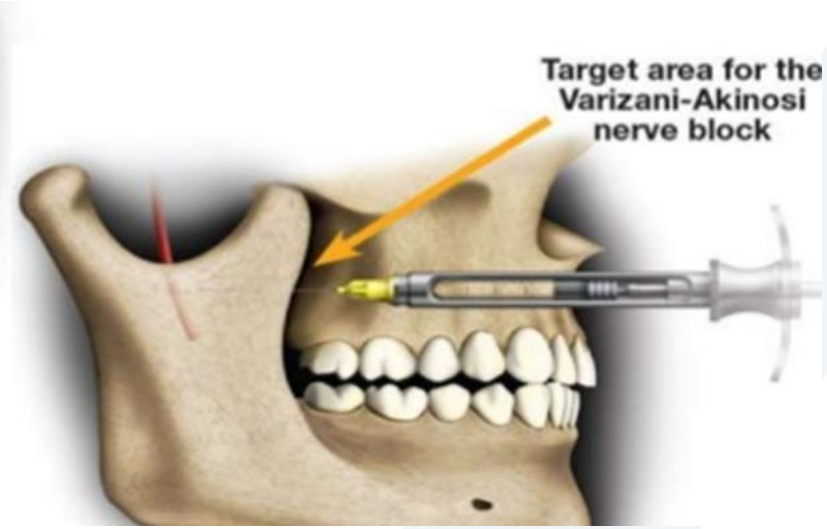

إجراءات تنفيذ الحقنة
Procedures

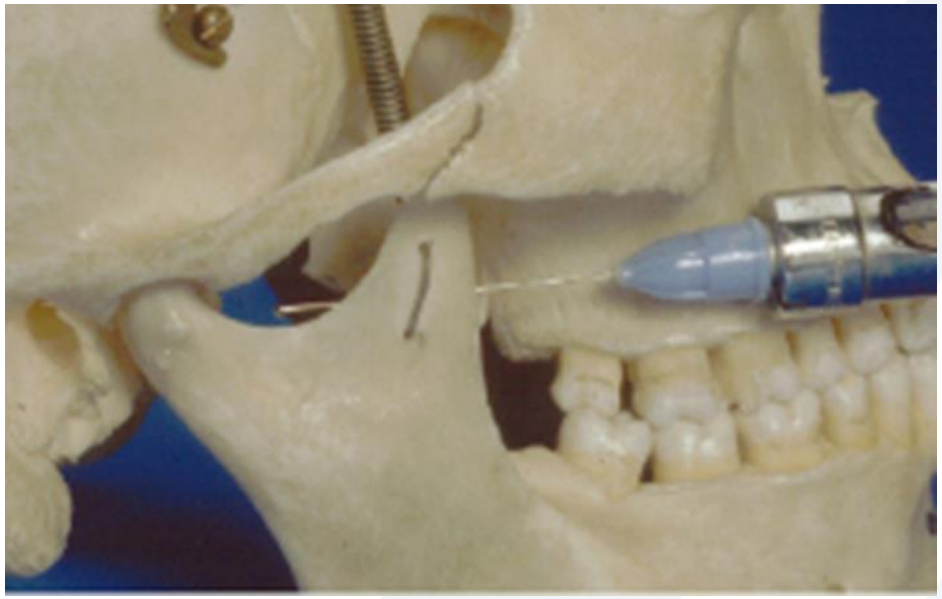

- تُدفع الإبرة خلفياً وقليلاً إلى الوحشي.
- تنغرز الإبرة في النسيج الرخو المُغطي للسطح الأنسي لرأد الفك السفلي.
- الإبرة موازية لمستوى إطباق الفك العلوي.
- تُدفع الإبرة لمسافة 25 mm (3/4 طول الإبرة) مع الترسيب البطيء للمخدر.
- على هذا العمق يكون رأس الإبرة في المسافة الجناحية الفكية؛ بالقرب من فروع العصب الفكي السفلي.

إجراءات تنفيذ الحقنة Procedures

- أجرِ عملية الرشف بهدوء.
- في حال كان الرشف سلبياً، رسب ببطء 1.8 mm من المخدر وبزمن قدره 60 ثانية على الأقل.
- اسحب المحقنة من فم المريض واجعلها آمنة.
- انتظر 2-3 دقائق، ثم أعد المريض إلى وضعية الجلوس.

❑ P. S في هذه الحقنة لا يوجد اصطدام مع العظم.

ملاحظات هامة

- تخدير الفروع الحركية لعصب الفك السفلي سوف يحدث بشكل أسرع من تخدير الفروع الحسية، وبالتالي المريض الذي لديه ضنزز سوف يبدأ بملاحظة زيادة مقدرته على فتح الفم بعد مدة قصيرة من ترسيب المادة المخدرة.
- وقوع التخدير في الشفة السفلية واللسان (التخدير الحسي) يبدأ بعد 40-90 ثانية، لكن يمكن البدء بالإجراءات بعد مرور 5 دقائق.
- خذ بعين الاعتبار تخدير العصب الشدقي عندما يتطلب الإجراء أو التدبير ذلك.
- ارتفاع مستوى الحقن في هذه الحقنة أعلى من مستوي الحقنة العادية لإحصار العصب السنخي السفلي ولكن أخفض من مستوى الحقنة بتقنية غاو- غيت.

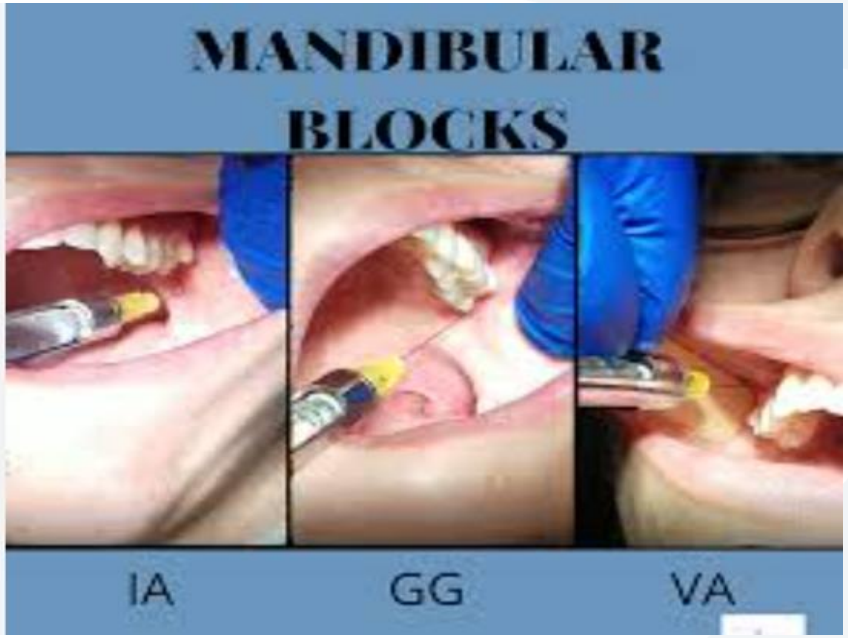

فشل التخدير Failure of anesthesia

- السبب الرئيسي عائد إلى *الانفراج الزائد لرأد الفك السفلي*، أو *التوجيه الأنسي الزائد للإبرة أثناء الدخول:*
  - *التصحيح بتوجيه رأس الإبرة وحشياً (موازي للإنفراج الوحشي للرأد).*
- *نقطة إدخال الإبرة منخفض جداً:*
  - التصحيح: *أدخل الإبرة في مستوى أعلى قليلاً من مستوى الملتقى اللثوي المخاطي للرحى العلوية الأخيرة؛ على أن تبقى الإبرة موازية للمستوى الإطباقي أثناء تقدمها في النسج.*
- *قلة إدخال الإبرة أو زيادة الإدخال، وبالتالي التقيد بعمق الدخول 25 mm ابتداءً من الحدبة الفكية العلوية.*

الاختلاطات Complications

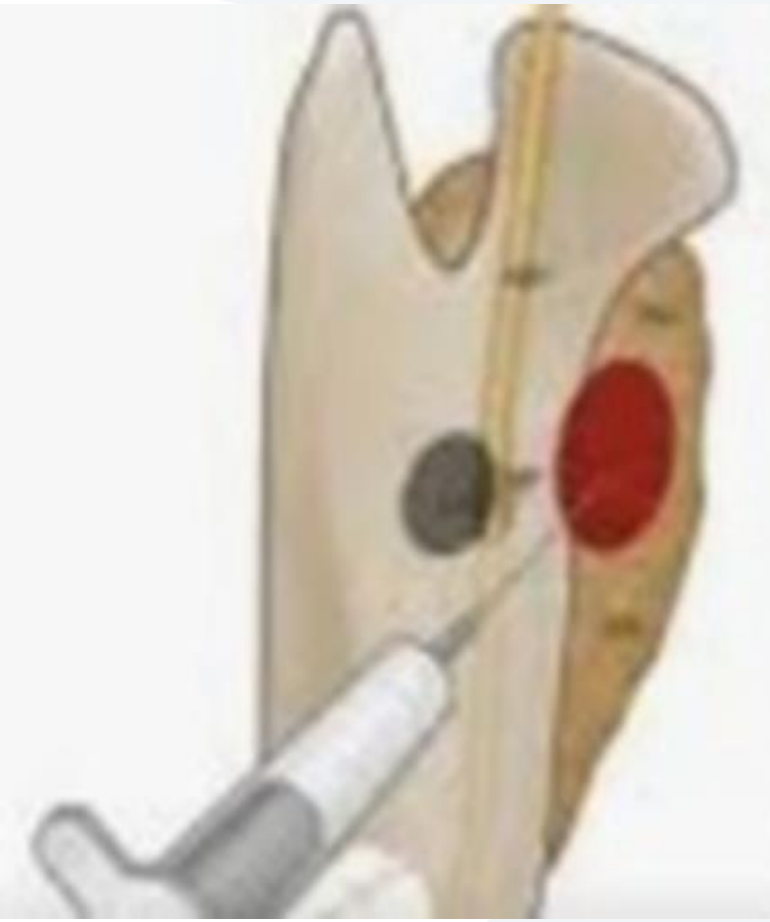

- الضرز: نادر الحدوث.
- الورم الدموي: أقل من 10%.
- شلل عابر و مؤقت لفروع العصب الوجهي بسبب الأدخال الزائد للإبرة والوصول إلى فروع العصب الوجهي في الغدة النكفية.
- شحوب الجلد في منطقة الوجنة وجانب الأنف.
- نقل الإنتان إلى الغدة النكفية: وهو الاختلاط الأهم من حيث الخطورة (والذي ينتج عن الإدخال الزائد للإبرة والوصول إلى الغدة النكفية).
- الغشي والأعراض الإنسمامية.

The end