تعريف القوى خارج الفموية
Extra Oral forces

هي قوى تستطيع القيام بأعمال يصعب إجراؤها بواسطة الأجهزة داخل الفموية، حيث تأخذ نقطة استناد قحفية خارج الحفرة الفموية، وتكون عبارة عن شريط رقبي أو قبعة رأسية، تنشأ منها القوة ولهذه القوى أنواع:

١ ـ حزام الرأس Head Gear

٢ـ كابح الذقن Chin Cap

٣ ـ القناع الوجهي Face Mask

حزام الرأس
Head Gear

استطبابات حزام الرأس:

١. كبح جماح نمو الفك العلوي.

٢. إرجاع الأرحاء نحو الوحشي.

٣. كدعم في المعالجات التقويمية .

٤. رفع عضة.

٥. إغلاق عضة مفتوحة.

مكونات الجهاز
Head Gear Elements

يتألف حزام الرأس Head Gear من:

- قوس داخلي Inner Bow شفوي يربط على أنابيب الأرحاء.
- قوس خارج Outer Bow فموي يربط حزام الرأس مع المطاط

القوس الداخلي: The inner bow

يصنع هذا القوس من سلك ذو قطر ١ ـ ١,٥ مم

(0.045-0.051أنش) مصنوع من ستانلس ستيل، يزلق هذاالقوس ضمن أنابيب الأرحاء العلوية. وتتوضع هذه الأنابيب في الاتجاه اللثوي أو الاطباقي بالنسبة لأنابيب القوس الرئيسي، ويحمل القوس الداخلي نوعاً من أنواع الصادمات stops التي تحدد الطول الأمامي الخلفي للقوس الداخلي وتقع أمام الأنبوب الخدي وبذلك تنتقل القوة إلى الأرحاء

ولهذه الصادمات أشكال مختلفة:

١. على شكل عروة U (تكون موازية تقريباً للسطح الدهليزي للارحاء وفتحتها للأسفل.
٢. على شكل bayonet.
ويجب أن تكون بحيث يساير القوس الداخلي السطح الدهليزي للأسنان وتبتعد بمقدار ٣ مم عنه.
٣. أنبوب ملحوم على القوس الداخلي في منطقة الرحى.
٤. حلقة مرنة فولاذية منزلقة.

أشكال مختلفة من الصادمات

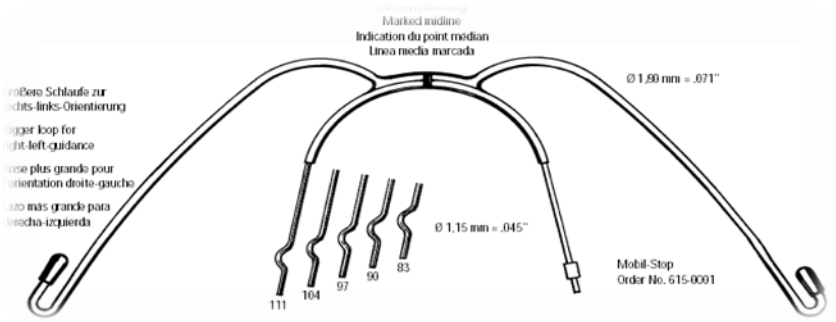

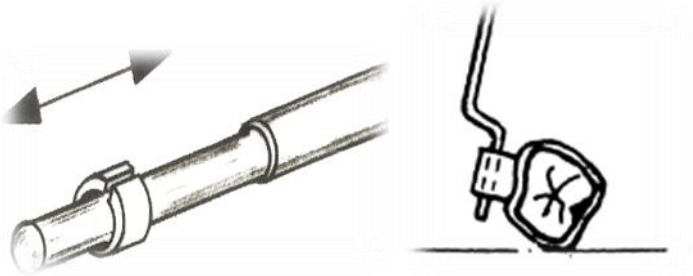

وأكثر هذه الأشكال استعمالاً هو الصادمة على شكل حرف (U) حيث تسمح بتعديل البعد الأمامي الخلفي للقوس الداخلي ويفيدنا ذلك في سياق المعالجة، حيث لا نضطر إلى تغيير الجهاز بعد تحريك الأرحاء للوحشي وإنما نعدل العروة فقط.

وهكذا نبعد القسم الأمامي من القوس عن الأسنان الأمامية.

فائدة الصادمات هي نقل القوة المطبقة من القوس الداخلية إلى الأرحاء ويخرج القوس مسافة ١ مم وحشي أنبوب الرحى.

القوس الخارجي: The outer Bow

يصنع من سلك ستانلس ستيل بسماكة تتراوح بين1.5 - ٢مم (0.072 أنش) ويحنى بشكل موازي لدوران سطح الخدود، ونحني الخطافات لربط القوى خارج الفموية.

ولهذه القوس أطوال مختلفة:

١ ـ الذراع القصير حيث يصل إلى مقابل مركز دوران الرحى، ويكون هذا الذراع أقصر من الذراع الداخلي.

٢ ـ الذراع المتوسط: أطول من الذراع القصيرة بـ ١,٥ سم ويكون بطول يعادل الذراع الداخلي.

٣ ـ الذراع الطويل: أطول من الذراع القصير بـ ٣ سم وهو أطول من الذراع الداخلي.

يتصل القوس الخارجي مع القوس الداخلي على الخط المتوسط في المنطقة الأمامية، بحيث ينقسم هذان القوسان إلى جزأين متناظرين بالنسبة للمستوى السهمي المار من نقطة اللحام، وفي البداية كانت الشركات تلجأ إلى اللحام الحراري، وذلك كان يشكل نقطة ضعف ونقطة لتجمع الجهود stress Point ثم تم التحول إلى اللحام الذاتي واللحام بواسطة أشعة الليزر، مما قلل من انكسار القوس في هذا المنطقة.

High Pull Head Gear

تأثيرات حزام الرأس على الفك العلوي :

إن تأثير القوى خارج الفموية على الفك العلوي قد

وثق في العديد من التجارب و ذلك لإنقاص مقدار النمو الأمامي و/أو السفلي بتغيير نمط التوضع العظمي في الدروز .

يعتمد تصحيح الصنف الثاني على كبح نمو الفك العلوي و ترك الفك السفلي كي ينمو بحرية و بالتالي فإن نمو الفك السفلي جزء هام من الإستجابة العلاجية .

عند الأطفال اليافعين تطبق القوى خارج الفموية دائماً على الأرحاء الأولى عن طريق القوس الوجهي مع حزام الرأس

و لكي يكون فعالا في السيطرة على النمو يلبس حزام الرأس بانتظام لمدة ١٠ الى ١٢ ساعة باليوم.

و بما أن هرمون النمو يطلق بمستوى عال في أوائل المساء لذلك ينصح بوضع حزام الرأس بعد تناول العشاء و حتى صباح اليوم التالي و ليس الإنتظار حتى وقت النوم .

إن مقدار القوة الموصى بها ١٢ الى ١٦ أونص (٣٥٠-٤٥٠ غ) لكل جانب ، وعندما تستخدم الأسنان كنقطة ارتكاز لتطبيق القوة يجب توقع بعض التأثيرات السنية الى جانب التأثيرات الهيكلية و عند تطبيق قوى ثقيلة (أكثر من ١٠٠٠ غ) ستسبب ألم للأسنان و النسج الداعمة بينما قوى أخف ينتج عنها تأثرات سنية فقط و ليست هيكلية .

لتصحيح الصنف الثاني من سوء الإطباق يحتاج الفك السفلي الى نمو أمامي بالنسبة الى الفك العلوي و لهذا السبب من الضروري أن نتحكم بالوضع العمودي للفك العلوي و بالأسنان الخلفية العلوية .

إن حركة كل من الفك و الأسنان نحو الأسفل تميل الى توجيه نمو الفك السفلي بشكل عمودي أكثر مما يعاكس النمو الأمامي للفك السفلي مما ينتج عنه نشوء الصنف الثاني من سوء الإطباق (الشكل ١٥-١٧) .

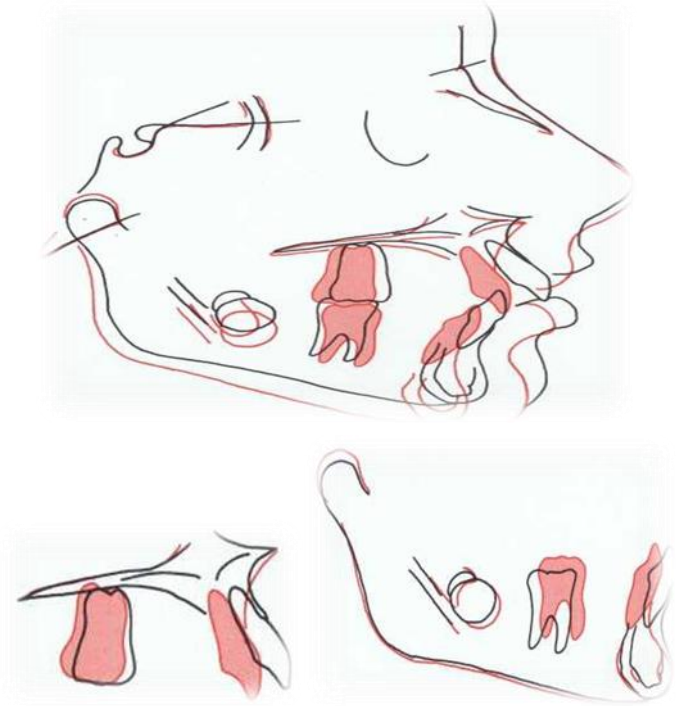

بروفيل طفل بحالة صنف ثاني تمت معالجته بحزام الرأس يظهر تراجعاً في الشفاه مع تقييد النمو الأمامي للفك العلوي و تراجع القواطع العلوية مع حركة و بزوغ محدودين للأرحاء كل هذه العوامل مناسبة لتصحيح الصنف الثاني من سوء الإطباق لكن دوران الفك السفلي نحو الخلف و او الأسفل و ذلك بسبب الحركة الخلفية للفك العلوي و بزوغ الرحى السفلية و بالنتيجة البروفيل أكثر تحدباً منه عند بداية المعالجة و لم يحدث تصحيح لعلاقة الصنف الثاني .

بين Baumrind بأن حركة الأرحاء نحو الوحشي عامل هام في توجيه نمو الفك السفلي نحو الأسفل عند المعالجة بحزام الرأس .

يجب أن لا تسبب المعالجة تطاول الأرحاء و يجب تقليل الإمالة الوحشية لهذه الأسنان الى الحد الأدنى و ذلك عندما يكون هدف المعالجة إحداث تغيير في العلاقات الهيكلية (الشكل ١٥-١٨) و يعتبر ذلك ضرورياً للتحكم بالنمو العمودي للفك العلوي .

نظرياً يمكن السيطرة على حركة الفك العلوي بشكل مشابه للسيطرة على حركة سن مفردة من خلال توجيه القوى الى مركز مقاومة الفك (الشكل ١٥-١٩) .

ولكن عملياً من الصعب تحديد أين يتوضع بالضبط مركز مقاومة و مركز دوران الفك العلوي و لكنه يتوضع فوق الأسنان . و توجيه محور القوة قريباً من مركز المقاومة سبب رئيسي لاختيار اتجاه الشد العمودي لأغلب الأطفال المستخدمين لحزام الرأس .

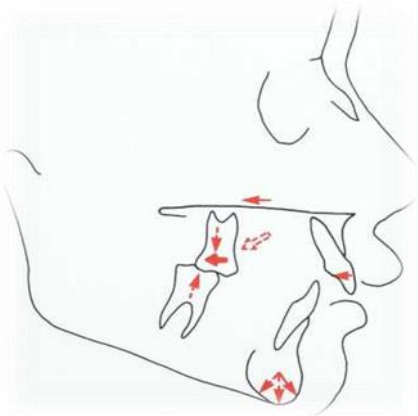

المعالجة بحزام الرأس يمكن أن يكون لها عدة آثار جانبية مما يعقد تصحيح حالات الصنف الثاني من سوء الإطباق فبتطبيق الجهاز تصبح الحركة الأمامية لكل من الفك العلوي و الأسنان مقيدة و على الرغم من أن ذلك يساعد على تصحيح الصنف الثاني فإن السيطرة العمودية على الفك و الأسنان العلوية تعتبر هامة لتقرر مدى حركة الفك السفلي نحو الأمام و الأسفل كل من حركة الفك العلوي و بزوغ الأرحاء العلوية و السفلية (كما تظهر في الأسهم) يمكن لها أن تقلل أو تلغي النمو الأمامي للفك السفلي.

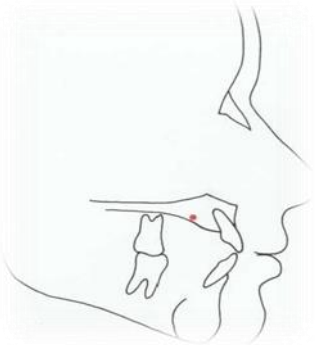

على الرغم أنه من الصعب تحديد أين يتوضع بالضبط مركز مقاومة الفك العلوي فقد اقترح أن يكون فوق جذور الضواحك و بالتالي من الصعوبة توجيه القوة بحيث يمر محورها من مركز المقاومة بالأنظمة التقليدية لتوجيه القوى .

اختيار نمط حزام الرأس:

هناك ثلاثة اعتبارات يجب اتخاذها عند اختيار حزام الرأس :

أولاً موقع دعم حزام الرأس

يجب أن يتم اختياره بحيث يزود بمركبة قوى عمودية مرغوبة الى البنى السنية و الهيكلية

عندما تكون قبعة ذات شد عالي (الشكل ١٥-٢٠) فإن ذلك سيخضع الأسنان و الفك العلوي لقوى نحو الخلف و الوحشي .

عند استخدام حزام الرأس ذو الشد العنقي (الشكل ١٥ -٢٠ B) فإن ذلك سيطبق قوى سفلية و وحشية على الأسنان و التراكيب الهيكلية .

و عند استخدام headcap و neckstrap بشكل مشترك (الشكل ١٥-٢٠ c) فإن اتجاه القوة الناتجة يتبع محصلة كل من مركبتي القوى فإذا كانت القوى متساوية تكون المحصلة قليلا نحو الأعلى و الوحشي لكل من الأسنان و الفك العلوي .

و بالنتيجة اختيار نموذج حزام الرأس يتبع نموذج النمو الوجهي ففي حالة نموذج النمو العمودي يعتمد حزام الرأس ذو الشد العالي و لكن يجب أن لا ننسى الإختلافات المعتبرة في استجابة النمو التي قد تحدث .

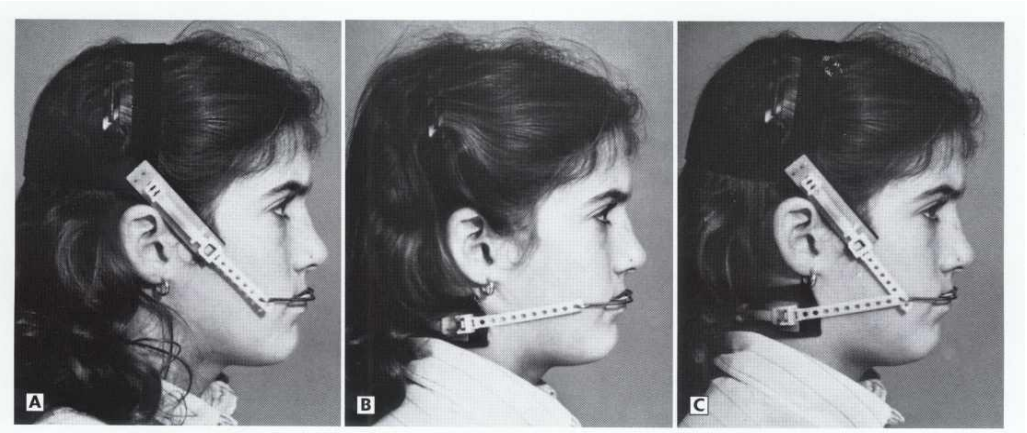

الشكل ١٥-٢٠ الأنواع المختلفة من حزام الرأس وفقاً لاتجاه الشد
A حزام الرأس ذو الشد العالي المؤلف من قبعة الرأس المتصلة مع القوس الوجهي ليطبق على الفك و الأسنان العلوية قوة نحو الأعلى و الوحشي.
B حزام الرأس ذو الشد العنقي و المؤلف من قطعة الشد العنقية المتصلة مع القوس الوجهي .و الذي يمارس قوة وحشية سفلية على الفك و الأسنان العلوية .
C النمط المشترك من الشد الذي يجمع ما بين الشد العالي و الشد العنقي و عندما تكون القوى متساوية لكل منها القوة الناتجة نحو الوحشي و الأعلى قليلا أ، يعتمد اتجاه محصلة القوة الناتجة على نمط الشد الغالب .

القرار الثاني الذي يجب أن يتخذ هو ما هي الطريقة التي سيتم بها ربط حزام الرأس الى الأسنان حيث عادة يرتبط القوس الوجهي الى أنابيب على الأرحاء الأولى الدائمة ، أو بدلا عن ذلك يمكن أن يربط القوس الوجهي الى جهاز متحرك على شكل صفيحة علوية أو جهاز وظيفي و ذلك خاصة بالنسبة للأطفال ذوي نموذج النمو العمودي .





القرار الثالث الذي يجب أن يتخذ هو نوعية الحركة المرغوبة للفك أو للأسنان هل هي حركة إمالة أم حركة جسمية . حيث عندما يقدر مركز مقاومة الرحى في منطقة

منتصف الجذر فإن القوى الموجهة فوق هذه النقطة ستؤدي الى حركة الجذر نحو الوحشي بينما إذا مر محور القوة من مركز مقاومة الجذر سيسبب حركة جسمية بينما إذا مر محور القوة تحت هذه النقطة ستسبب حركة إمالة للتاج نحو الوحشي .

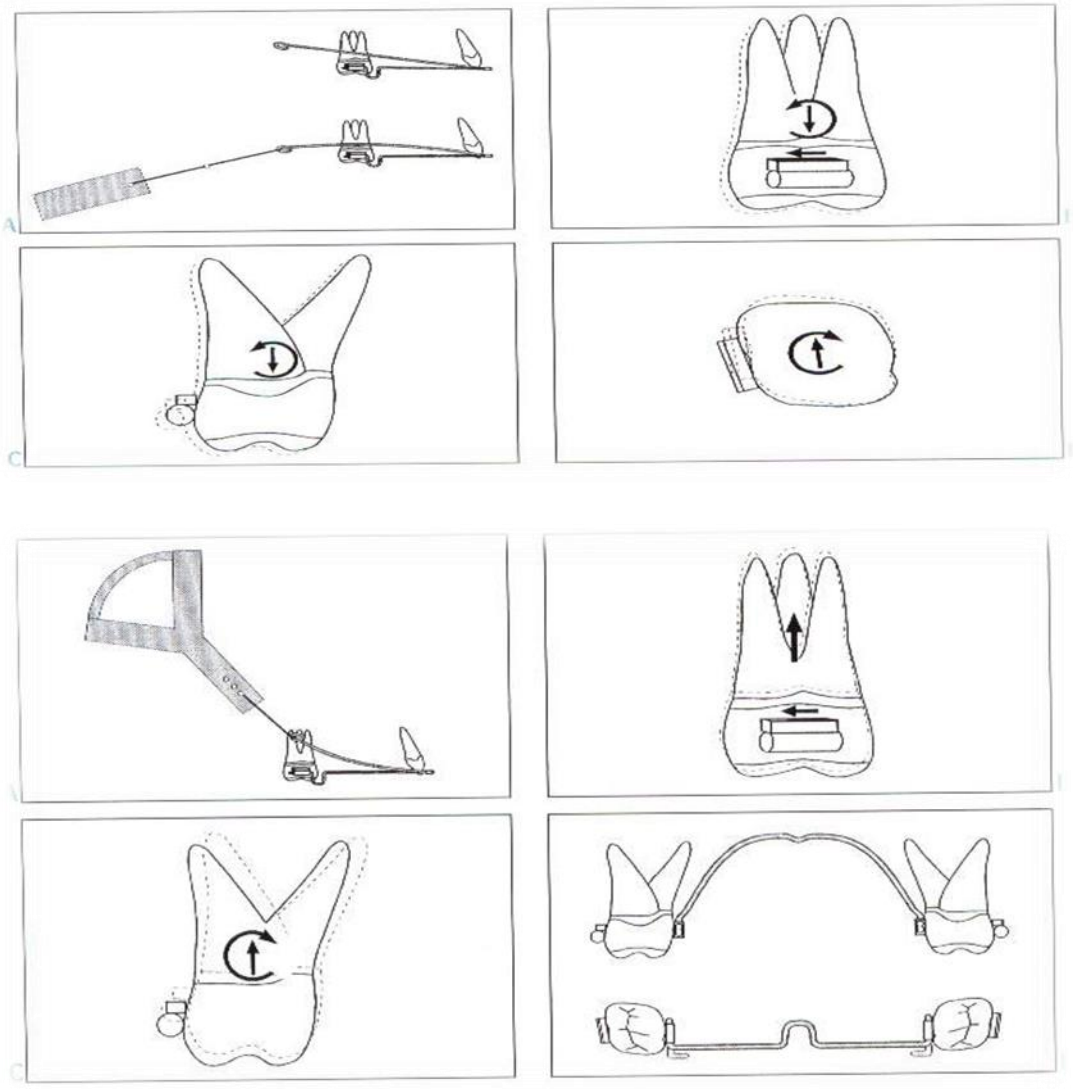

إن طول و موقع القوس الخارجي و نمط الشد (رأسي أم رقبي أم مشترك) عوامل تقرر اتجاه القوة و علاقتها مع مركز مقاومة السن و بالتالي هي التي تقرر نموذج حركة الرحى و هذه العوامل مبينة في.

مثلا إذا استخدم الشد الرقبي مع قوس خارجي متوسط الطول و ذو توضع عالي أو مستقيم و طويل فإنه سيؤدي الى حركة وحشية للجذر مع تغريس. مع استخدام شد رقبي و قوس خارجي عالي و قصير أو منخفض متوسط الطول سيؤدي الى إمالة وحشية لتاج الرحى مع حركة وحشية وغرس للرحى . و كما في أية معالجة هيكلية (تعديل للنمو) فإن الحركة السنية تعتبر كأثر جانبي غير مرغوب و بالتالي يمكن تقليل

هذه الحركة السنية عندما يستخدم حزام الرأس عن طريق جعل حركة السن جسمية ما أمكن .

إن اعتبارات مماثلة تطبق عند استخدام حزام الرأس لتوجيه حركة الفك فإذا لم يمر محور القوة من مركز مقاومة الفك سيحدث حركة دوران (الذي يكافئ حدوث حركة إمالة للسن) و تكون السيطرة على اتجاه القوة على الفك العلوي أسهل إذا استخدمت الصفيحة العلوية والمغطية لجميع أسنان الفك العلوي لتطبيق قوة حزام الرأس . و حيث يرتبط القوس الخارجي الى الصفيحة العلوية عادة في منطقة الضواحك لكي يمر محور القوة من مركز مقاومة الفك العلوي و الذي يقدر أن يكون فوق جذور منطقة الضواحك .

من المحتمل حدوث الإمالة الوحشية للقواطع العلوية بسبب المركبة الوحشية للقوة و الموجهة الى هذه الأسنان .

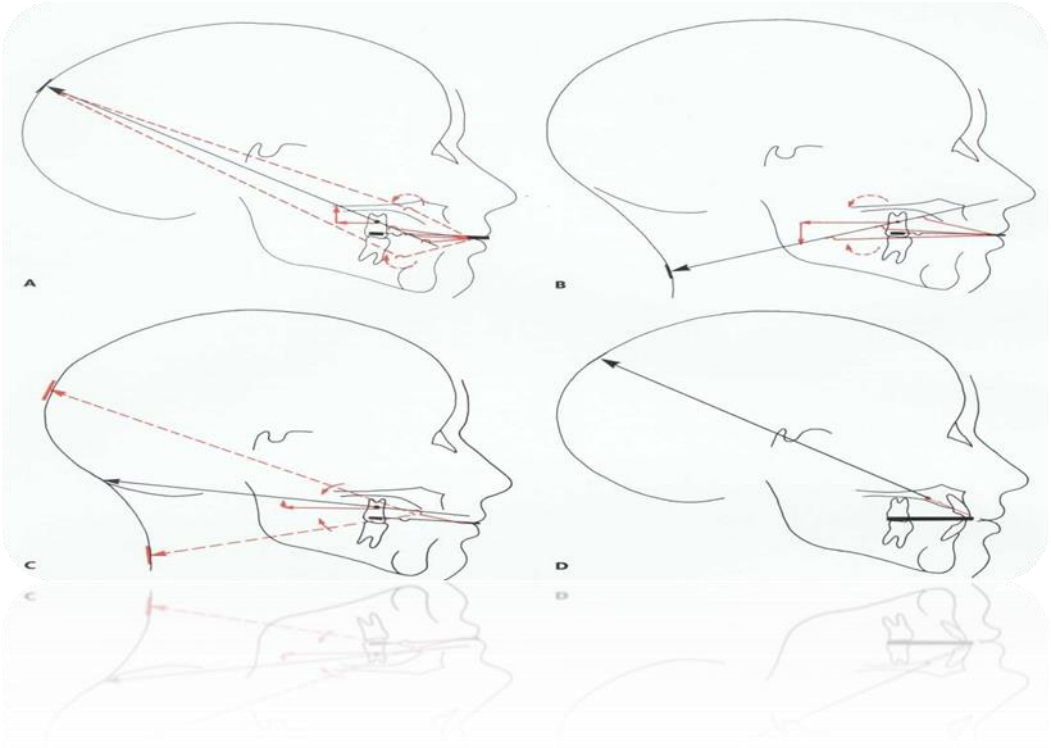

تصور هذه المخططات تأثيرات أربعة أنواع من القوى خارج الفموية القوس الداخلي يظهر باللون الأسود بينما التوضعات المختلفة للقوس الخارجية تبدو باللون الأحمر .A الشد العالي يسبب حركة جسمية للرحى إن مسارالقوة (السهم الأسود) يجب أن يمر بمركز مقاومة الرحى مما يؤدي الى حركة الرحى نحو الخلف و الأعلى ، لاحظ أن مسار القوة متعلق بطول و توضع القوس الخارجي . إذا مر خط القوة أعلى أو أخفض من مركز مقاومة السن ستتحرك السن حركة إمالة بالتاج أو الجذر و نحو الوحشي .

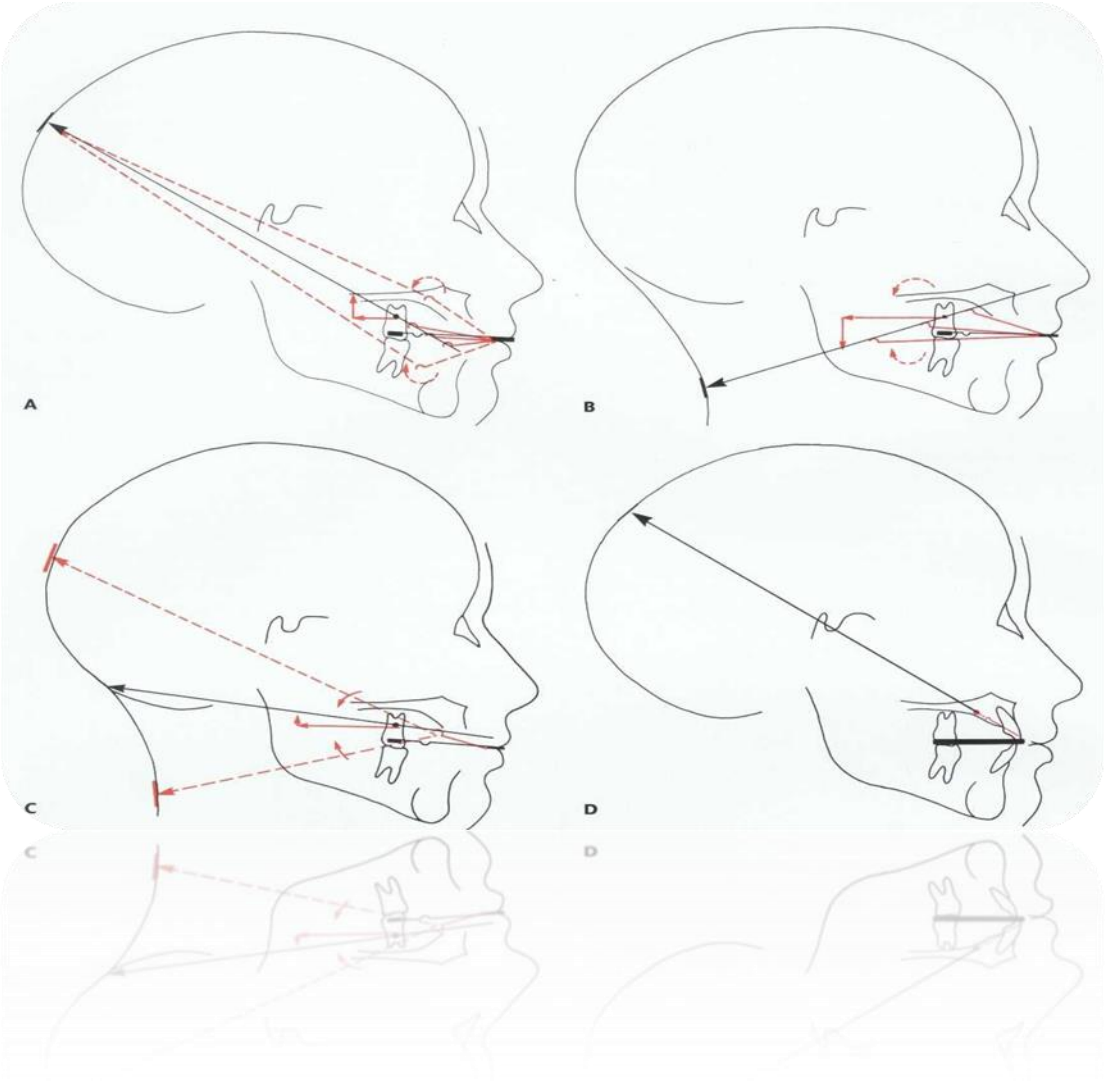

- B حزام رأس ذو شد عنقي مطبق على الرحى الأولى مجددا تنتج الحركة الجسمية من خلال طول و توضع القوس الخارجي الذي يجعل محور القوة يمر من مركز مقاومة السن و مع اتجاه الشد الأخفض يحدث تبزيغ للسن إضافة الى حركته نحو الخلف و لاحظ أن القوس الخارجي أطول مما هو مستعمل في الشد العالي .
- C الشكل المشترك من الشد محصلة لقوى الناتجة تؤدي الى حركة الرحى للخلف وقليلا نحو الأعلى .
- D حزام رأس ذو شد عالي مع قوس وجهي قصير يدخل ضمن صفيحة تشمل كل الأسنان العلوية و بالتالي يعتبر الفك العلوي وحدة لربط محور القوة بمركز مقاومة الفك و هذا يؤدي لنتائج مشابهة لحالة الرحى و لكنها متعلقة بدوران الفك

الإجراءات السريرية لتركيب حزام الرأس :

- يتم تركيب الأطواق أو الأنابيب على الأرحاء الأولى العلوية

- انتقاء القوس الداخلي ذو الحجوم المختلفة و الذي يكون مزود بعرى تعديل و يجب أن يتلائم القوس الداخلي مع القوس السنية العلوية و أن لا يمس الأسنان أي يبتعد عن الأسنان مسافة ٣-٤ ملم .

- يتم تجربة القوس الداخلي على المثال الجبسي للمريض لانتقاء حجمه الصحيح و بعد ذلك يوضع ضمن الأنبوب في أحد الجانبين و ذلك لفحص توافقه مع الأنبوب الآخر و مع الأسنان و من خلال تعديل العرى لتوسيع أو تضييق القوس الداخلي أو حني القسم القصير من القوس الذي سيدخل ضمن أنبوب الرحى و من الممكن أن نجعل القوس سلبي من خلال ابتعاده مسافة عن الأسنان و تركه يتوضع بشكل مريح بين الشفاه .

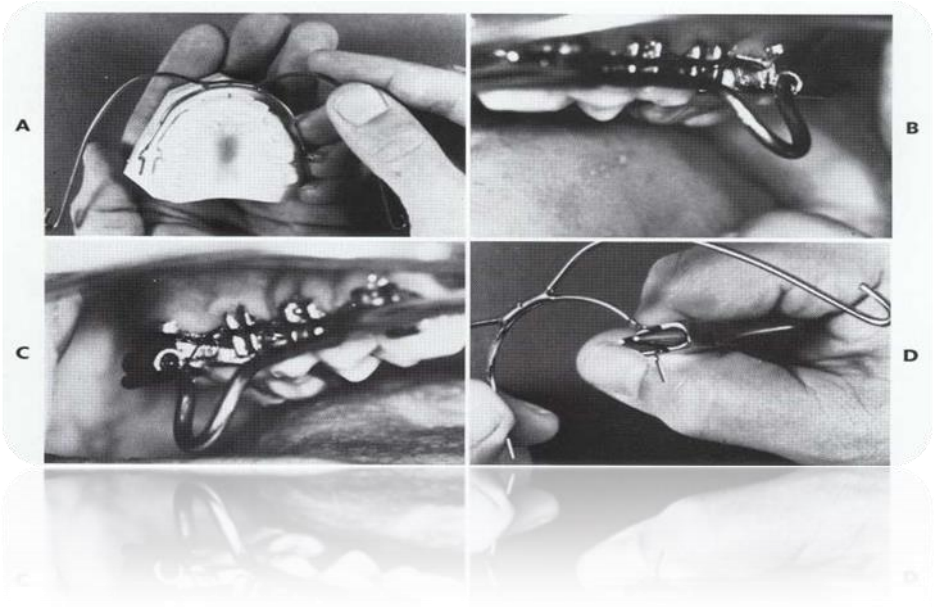

خطوات ملائمة القوس الوجهي لحزام الرأس .

- A طريقة بسيطة لأنتقاء الحجم الملائم من القوس الداخلي بواسطة المثال الجبسي قبل المعالجة.
- B بعد وضع القوس في أنبوب الرحى من جهة واحدة .
- C يعدل القوس الداخلي بحيث يكون حيادي أي متوضع بشكل يساير أنبوب الرحى المقابلة و سهل الإدخال و الإخراج من أنبوب الرحى و بحيث يمكن عن طريق تعديل العروة أنسي أنبوب الرحى التحكم في وضع القوس الداخلي بعيا أو قريبا من الأسنان الأمامية .
- D يجب أن يكون القوس الداخلي بعيدا عن الأسنان في الجانب الخدي و ذلك يتم عن طريق حني العرى حنكياً

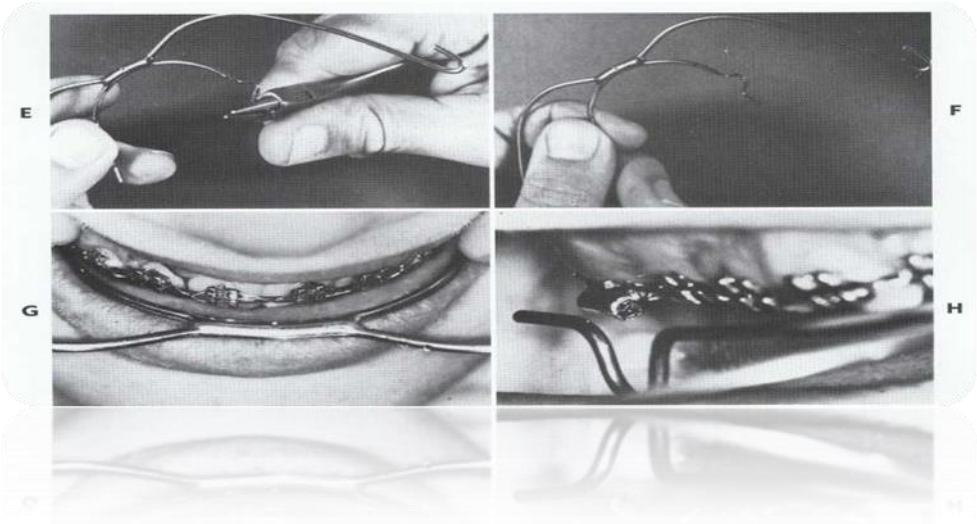

- Eيحنى الجزء من القوس الذي سيدخل ضمن أنبوب الرحى
- F عندما يوسع القوس الداخلي لا يكون هناك تداخل مع الأسنان الخلفية و حيث يوسع القوس الداخلي بمقدار ١-٢ ملم للتغلب على العضة المعكوسة في منطقة الأسنان الخلفية .
- G هذا التعديل يجعل القوس الداخلي يبتعد بضعة مليمترات عن الأسنان و يتوضع بشكل سلبي بين الشفاه .

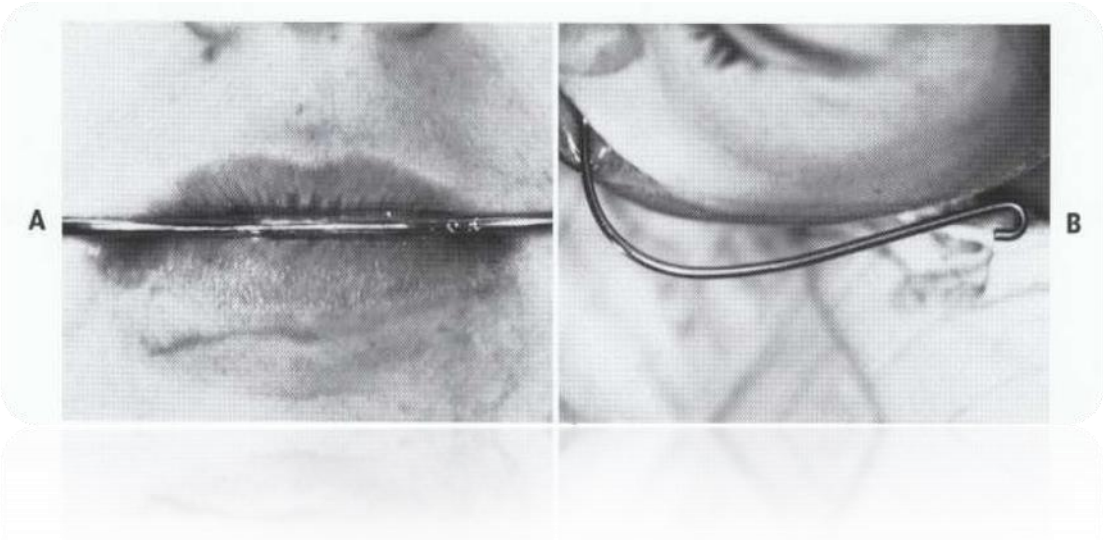

- A يعدل القوس الشفوي بحيث يتوضع الإتصال بين القوس الداخلي و الخارجي بشكل سلبي ين الشفاه.
- B يجب أن يبتعد القوس الخارجي لعدة مليمترات عن الخد و يجب أن ينتبه لذلك قبل و بعد تطبيق قطعة الشد الرأسية و العنقية .

- يجب أن لا تمتد نهاية القوس الداخلي الى خارج أنبوب الرحى لأكثر من ١ ملم لتقليل أذية النسج الرخوة أثناء تطبيق أو إزالة الجهاز .
- عندما يتم تصحيح علاقة الصنف الثاني نتيجة حركة الفك السفلي نحو الأمام سيحدث هناك ميل لنشوء عضة معكوسة ما لم يتم إجراء توسيع على الفك العلوي و إن هذا

الإجراء يجب أخذه بعين الإعتبار منذ بداية المعالجة حيث يوسع القوس الداخلي بمقدار ٢ ملم من كلا الجهتين و يوضع في أحد الأنابيب و عندها يضغط ليدخل في الأنبوب الآخر مما يؤمن توسيع عرضي ملائم لمنطقة الأرحاء .

- يجب أن يبتعد القوس الخارجي بضعة ملليمترات عن الخد (الشكل ١٥-٢٣ b) . و يجب أن يكون بطول مناسب و أن ينتهي بخطافات (الشكل ١٥-٢٤) ، إن الطول و التوضع العمودي الصحيح للقوس الخارجي يتم اختياره لتحقق اتجاه صحيح من القوة بالنسبة الى مركز المقاومة (الشكل ١٥-٢١) لكن ذلك يتم بعد تعديل علاقات القوس الداخلية و القوس الخارجية بالنسبة للأسنان و الوجه .

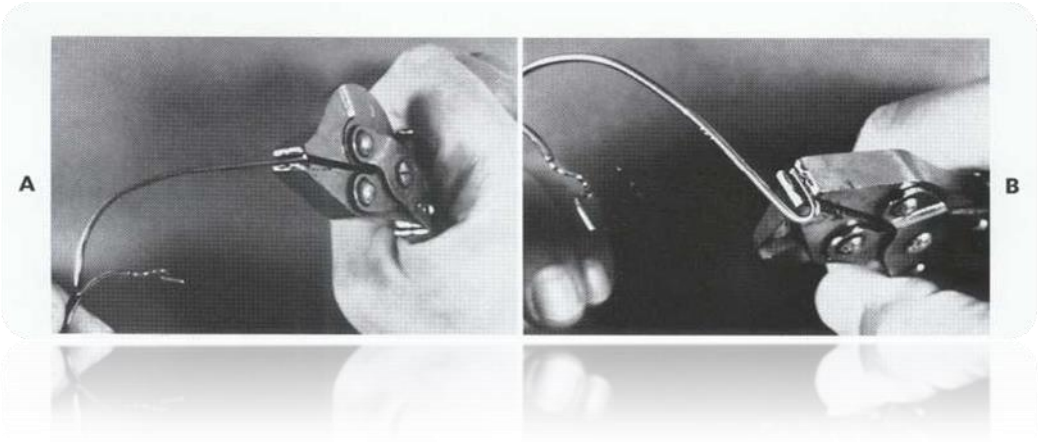

إن طول القوس الخارجي يتعلق بالتأثيرات السنية المرغوبة .

- A بعد اختيار الطول الصحيح
- B يتم حني نهاية القوس واسطة مطواة heavy pliers

- يزود النابض بمستويات ثابتة من القوة التي يمكن أن تسجل أو تعدل بسهولة (الشكل ١٥-٢٥ aو b) .
- عادة من المفيد أن نبدأ مع مستويات منخفضة من القوة لكي يتأقلم المريض مع الجهاز و بعدها يتم زيادة القوة تدريجياً .
- يتم فحص التوضع الصحيح للقوس في كل مرة يتم فيها تعديل القوة المطبقة .
- يجب أن يقوم الطفل أو الطفلة بوضع و نزع حزام الرأس عدة مرات تحت إشراف من قبل الطبيب ، و يلبس عادة بعد العودة من المدرسة عند ساعات الراحة في المساء و عند النوم و لا يشار الى وضعه عند القيام بالرياضة أو نشاط ما مثل ركوب دراجة ...
- يجب أن تجهز أشرطة حزام الرأس بآلية أمان (الشكل ١٥-٢٥ من c الى e) لتفادي حدوث الأذيات إذا ما سحب القوس فجأة و التي قد تصل الى خسارة البصر .

تعديل قطعة الشد العنقية .

- A يتم وصل القوس الوجهي مع قطعة الشد العنقية و يتم الحصول على القوة من خلال نابض و ينشط عن طريق وضع الخطاف في أحد الثقوب .
- B عندما تكون القوة صحيحة يتم قص الشريط بحيث تبقى فتحة واحدة أمام الفتحة المطلوبة لكي يميزها المريض عند نزع ووضع الجهاز.
- D آلية أمان إذا تم سحب القوس من قبل الأشخاص فإن هذه القطعة البلاستيكية سوف تتحرر لتمنع اتداد القوس و أذية الوجه.

ـ الوسائل خارج الفموية:

ـ حزم الرأس.

ـ القناع الوجهي.

حيث تتراوح القوة المطبقة ٢٠٠ ـ ٢٥٠غرام، ويطبق ١٠ ـ ١٢ساعة.

القناع الوجهي
Facemask

تعريف

القناع الوجهي جهاز داخل وخارج فموي يقوم بجر الفك العلوي باتجاه الأمام عن طريق الشد المطاطي .

استطبابات القناع الوجهي:

يستخدم القناع الوجهي بشكل رئيسي في حالات نقص نمو الفك العلوي كما أنه قد يستخدم أيضا في:

- حالة شق الشفة و قبة الحنك (عند وجود عجز عظمي)
- فقدان بعض الأسنان في الفك العلوي أو بعد القلع.
- عند البالغين بعد عمليات الجراحة التقويمية عبر الفك العلوي.

ويتكون الجهاز بشكل رئيسي من ثلاثة عناصر:

جزء داخل فموي وجزء خارج فموي و المطاط الذي يصل بينهما

الجزء داخل الفموي عبارة عن قوس معدني بقطر ١مم تقريباً مزدوج، أي يحيط بالأسنان العلوية من الجهتين الدهليزية والحنكية،.و قد كانت في البداية تربط برباط مع كل الأسنان أما الآن فيرتبط بواسطة اللحام المثبت مع أطواق معدنية توضع على الأرحاء الأولى الدائمة أو الأرحاء الثانية المؤقتة (حسب عمر المريض).

ويزود من الجهة الدهليزية وفي مستوى السطح الوحشي للرباعيات الدائمة بزوج من الاستطالات المعدنية لها شكل الخطاف الصغير يعلق عليها الحلقات المطاطية التي تصل ما بين الجزء الداخلي والجزء الخارجي للجهاز .

وقد ذكر Petit استخدام أنواع متعددة من الأجهزة داخل الفموية:

- صفيحة علوية متحركة تشمل جميع الأسنان ككتلة واحدة وحاوية على العديد من ضمات التثبيت إذا بدأت المعالجة في المراحل المبكرة من الإطباق المختلطصفيحة علوية مع استناد إطباقي لمنع التبزيغ مع ضمات تثبيت، يستخدم هذا التصميم إذا بدأت المعالجة في المراحل المبكرة من الإطباق الدائم أو كانت الأرحاء الثانية بازغة ولا يمدد إكريل الصفيحة فوق الأرحاء الثانية لتجنب فتح العضة.
- جهاز توسيع ثابت مكون من أربع أذرع يستخدم في حالات عدم وجود طول كاف لتيجان الأسنان.
- حاصرات و أطواق إذا كانت الحركة السنية مرغوبة.
- جهاز التوسيع الفكي السريع الملصق .

أطواق ملحومة على الأسنان الأمامية فقط

استخدام صفيحة ملصقة على كامل الأسنان العلوية مع إمكانية أن تحوي على موسعة

- القوس رباعي الحلقات مع سياط ممتدة على الأسنان الأمامية
- كابح لسان من نمط Verdon

أنماط الشد المطاطي :

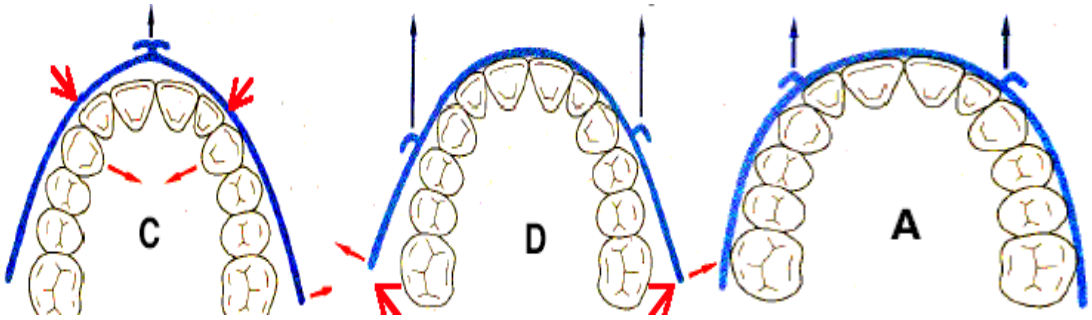

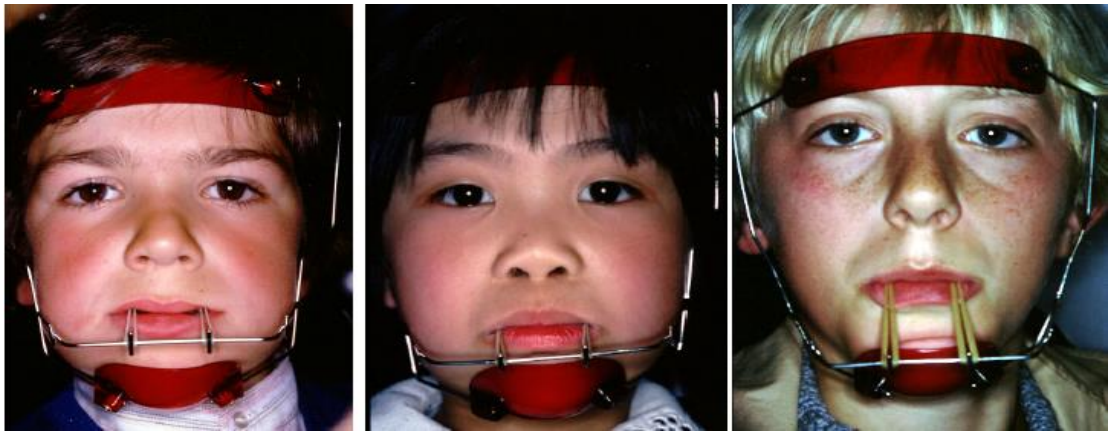

- و حسب Delaire فإن الشد في نقطة وحيدة أمامية سيؤدي إلى تضيق القوس في الأمام و توسعه في الخلف كما أن الشد في منطقة الأنياب سيؤدي إلى توسع القوس في الخلف و بالتالي يجب ان يقع الشد وحشي الرباعيات و أما عن اتجاه الشد فيوجد ٣ اتجاهات من الشد

- و حسب اتجاه الشد المطاطي ستكون حالة الشفاه فمع الشد المرتفع سترتفع الشفة العلوية و ستكون الشفاه بوضعية طبيعية مع الشد المتوسط و ستنخفض الشفة السفلية مع الشد المنخفض و هذا سيترافق بوضعية منخفضة لمنطقة الاستناد الجبهي.

الجزء خارج الفموي :

- ذكر العديد من الأنماط و هي جميعها متشابهة في النتيجة النهائية لكنها قد تختلف في سهولة الاستخدام أو راحة المريض و هي تشترك في الجزأين الرئيسيين و هما الاستناد الجبهي والاستناد الذقني و لكن تختلف في الجزء الواصل بينهما .
- فقد كان الجزء خارج الفموي تصميم Delaire يحوي على قضيبين مركزيين يصلان الاستنادين الجبهي و الذقني و يتم ربط المطاط على جزء أفقي متحرك عمودياً .

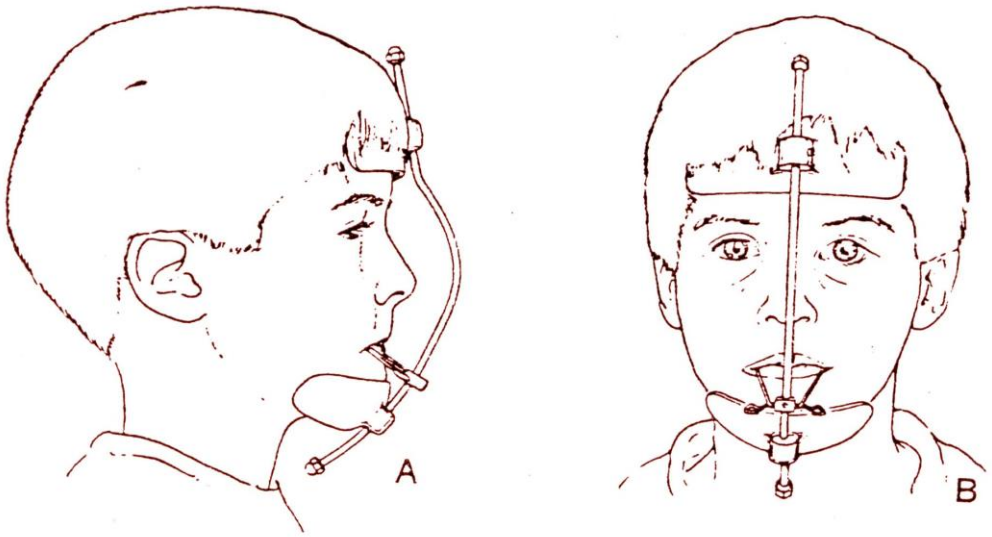

الشكل رقم (1) : القناع الوجهي التقويمي الهيكلي petit A) منظر جانبي B) منظر أمامي.

مطاط الجر :

يثبت القناع الوجهي إلى الوجه بواسطة مطاط يمتد من خطافات الجزء داخل الفموي إلى القضيب المعترض في القناع الوجهي، عادة تتولد قوى كبيرة من خلال استخدام مطاط ٥/١٦ تولد ١٤ أونصة في كل جانب حسب Petit 1983، في البداية تستخدم قوى خفيفة وبعد أن يعتاد المريض على الجهاز يتم زيادة مقدار القوة المطبقة.

مفهوم المعالجة بالقناع الوجهي وتأثيراته العلاجية :

- يعمل القناع الوجهي بشكل أساسي على تطبيق قوى أمامية تجر الفك العلوي نحو الأمام، وبشكل ثانوي ينتج عنه بعض الإعاقات للنمو الأمامي للفك السفلي.

- يعمل جهاز القناع الوجهي حسب رأي مصممه Delair على جر قاعدة الفك العلوي و القوس السنة العلوية بحركة جسمية نحو الأمام و ينشط النمو على مستوى الدرز الحنكي العرضي . كما ينتج عنه قوى رد فعل ثانوية تؤثر على الفك السفلي و تحد من نموه الأمامي

- بما أن التداخل لمعالجة الصنف الثالث باستخدام القناع الوجهي يتم في اعمار مبكرة فالآثار العلاجية الناتجة ستؤثر على النمو القحفي الوجهي المستقبلي عند المريض، وبحسب Graber فإن الجهاز يؤثر على كل المناطق المساهمة في إحداث الصنف الثالث (تراجع هيكلي في الفك العلوي - تراجع سني سنخي علوي - تقدم فك سفلي - نقص في ارتفاع الوجه الأمامي السفلي).

- وبالتالي يقتضي بروتوكول المعالجة باستخدام الجهاز في حالات الصنف الثالث عند مرضى هم في طور النمو بغض النظر عن سبب معين لإحداث سوء الإطباق والذي يتوافق مع أكبر فعالية للجهاز، ويقوم مبدأ الجهاز على أن الشد المطاطي يؤدي إلى فصل الدروز التي تربط الفك العلوي مع البنى العظمية المجاورة نتيجة القوة المنتقلة من أسنان الفك العلوي إلى الدروز ثم تحريض تشكل عظم جديد في منطقة الدروز.

تتراوح شدة القوى المطبقة بين ٦٠٠ الى ١٢٠٠ غ و يجب ارتداء الجهاز بشكل منتظم يومياً و لفترة لا تقل عن ١٠ ساعات أثناء الليل.

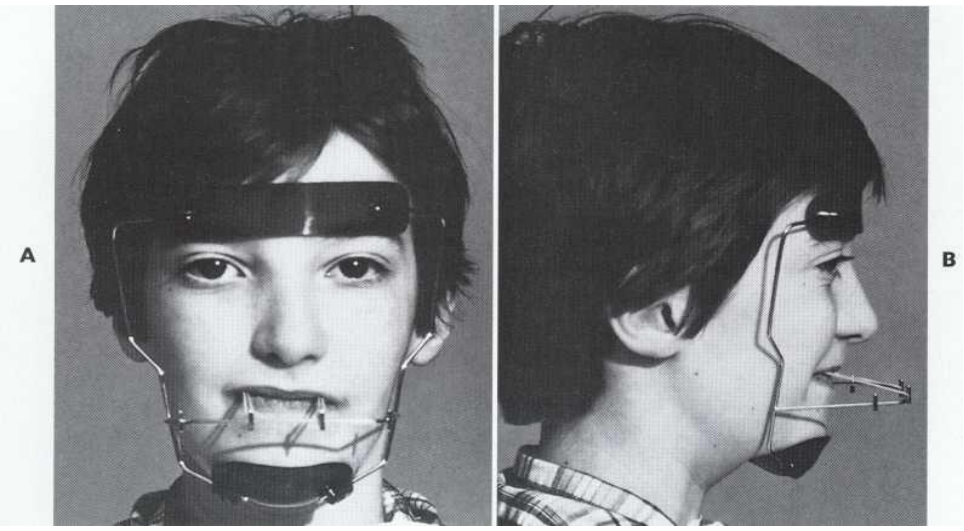

- A قناع وجهي من نوع Delaire الدعم فيه جبهي و ذقني و حيث يجب أن يعدل بحيث يبتعد بضعة ملليمترات عن النسج الرخوة الأخرى

- B تعديل إطار السلك ينتج اتجاه مرغوب من الشد على الفك العلوي (عادة نحو الأسفل لزيادة المو الوجهي العمودي و راحة للمريض) .

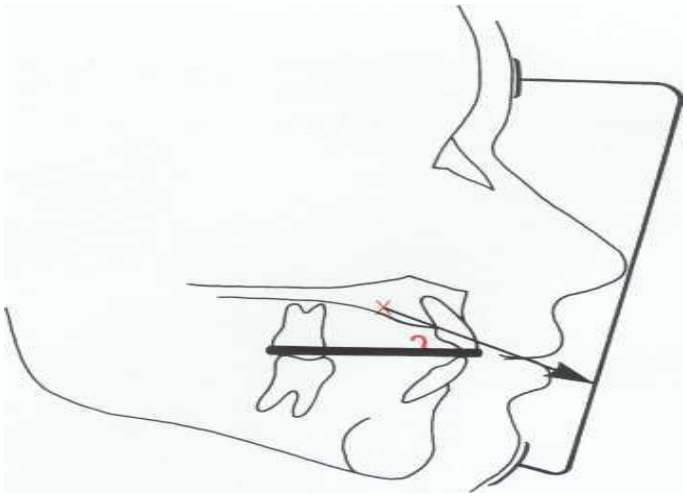

بتطبيق القناع الوجهي مع صفيحة علوية نجد أن مسار القوة يقع أسفل مركز مقاومة الفك العلوي و نتيجة ذلك يحدث دوران القسم الخلفي من الفك العلوي نحو الأسفل و حدوث فتح للعضة أمامياً.

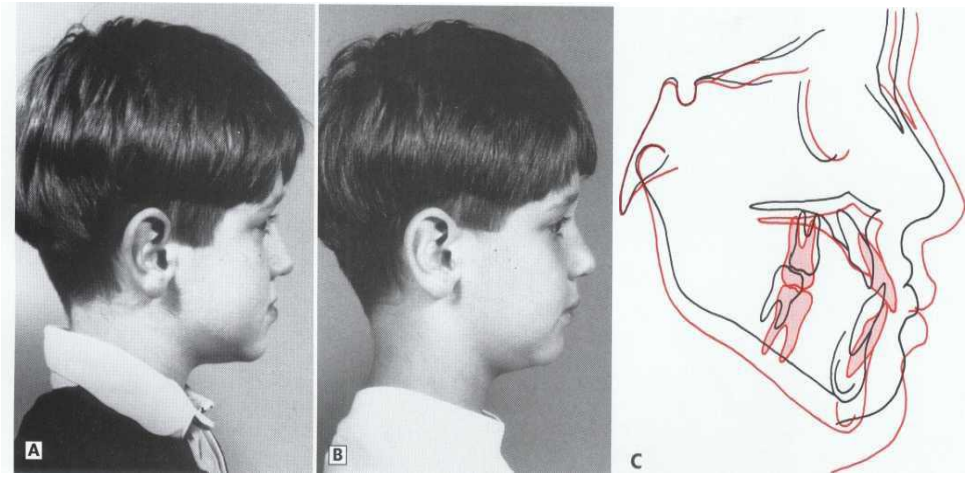

طفل تم علاجه بواسطة القناع الوجهي و الذي سبب بعض الإنزياح الأمامي للفك العلوي

- A قبل المعالجة و بعمر ٧ سنوات.
- B بعد المعالجة بعمر ٨ سنوات عندما تم إيقاف استخدام القناع الوجهي حيث تم وضعه لمدة ١٢ساعة يومياً لمدة ١٤ شهر .
- C التغيرات الشعاعية ما بين عمر ٧ الى ١٠ سنوات لاحظ حدوث ثلاثة أشياء خلال المعالجة :

١. حركة أمامية للفك العلوي .
٢. توضع أمامي للأسنان العلوية .
٣. دوران الفك السفلي نحو الخلف و الأسفل.

و هذه التأثيرات الثلاث هي نموذجية للمعالجة بالقناع الوجهي و يكون دوران الفك السفلي نحو الأسفل العنصر الأساسي في معالجة حالات الصنف الثالث بالقناع الوجهي.

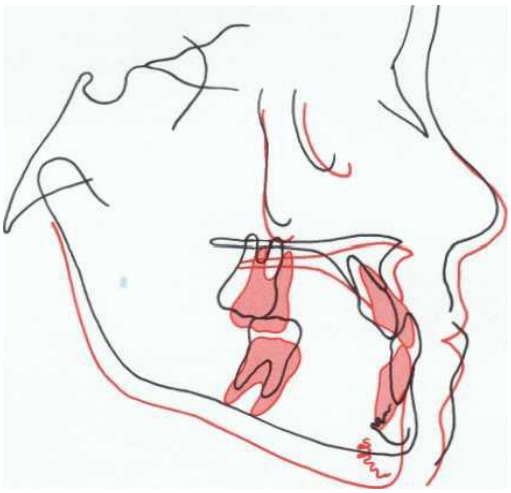

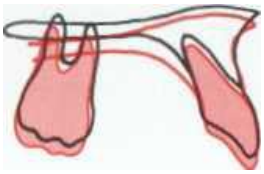



تحسين نموذج النمو الهيكلي عند هذه المريضة باستخدام القناع الوجهي .

A بروفيل قبل المعالجة .

B البروفيل بعد المعالجة .

C التغيرات الشعاعية لاحظ التحسن في في التقعر الوجهي و الدوران الخلفي و السفلي للفك السفلي و حيث التغيرات في معظمها هيكلية و ليست سنية وحدودوث دوران سفلي للقسم الخلفي من الفك العلوي .

واستنتج Mcnamara التأثيرات العلاجية التالية للقناع الوجهي:

١. تصحيح اضطراب العلاقة CO-CR (لا يوجد تطابق بين CO, CR) والخلل في العلاقة الإطباقية التي تترافق مع حالات الصنف الثالث الكاذب.

٢. تقديم هيكلي للفك العلوي مع حركة ١-٢ مم نحو الأمام.

٣. إمالة لسانية للقواطع السفلية تحدث لدى تصحيح عضة معكوسة أصلاً.

٤. حركة أمامية للأسنان العلوية، وفي محاولة للتخلص من هذا الأثر قام Kokich, Shapiro بتحريض التصاق الأنياب المؤقتة حيث تخدم كزرعات طبيعية وتطبيق القوة على القوس السنية المثبتة بهذه الأنياب، مما أدى إلى الإقلال من الحركة السنية.

٥. إعادة توجيه نمو الفك السفلي باتجاه الأسفل والخلف مما يؤدي إلى زيادة ارتفاع الوجه الأمامي السفلي.

التدبير السريري للقناع الوجهي:

- **عند اتخاذ القرار باستخدام القناع الوجهي للمعالجة فإن أول خطوة هي تصنيع الجزء داخل الفموي:**

- في حالة الصفيحة المتحركة: يجب شمول كامل الأسنان العلوية في كتلة واحدة وذلك لمقاومة حركة الأسنان قدر الإمكان عند تطبيق الشد الأمامي وعادة ما يكون إكريل الصفيحة مغطي للسطوح الإطباقة للأسنان ويجب أن تشمل الصفيحة عدداً كافياً من ضمات التثبيت

- ويجب أن توضع الخطافات في مستوى لثوي بالنسبة للناب المؤقت في مرحلة الإطباق المؤقت وفي مستوى لثوي بالنسبة للرحى الأولى المؤقتة في مرحلة الإطباق المختلط وذلك لجعل خط القوة أقرب ما يمكن إلى مركز مقاومة الفك العلوي وبالتالي الإقلال من دوران الفك العلوي قدر الإمكان.
- في حالة جهاز التوسيع الثابت: بعد تصنيع الهيكل المعدني وتلحيم الخطافات في أمكنتها المرغوبة تجري تغطية السطوح الإطباقية للأسنان الخلفية بالأكريل والتأكد من عدم ملامسة الخطافات للنسيج اللثوي.
- بعد أن يعتاد المريض على ارتداء جهاز التوسيع داخل الفموي يطبق القناع حسب Mcnamara بعد أسبوعين من تطبيق جهاز التوسيع.
- يتم تعديل القناع الوجهي ليتناسب مع وجه المريض وذلك عن طريق البراغي.
- بعدها يتم تطبيق الشد المطاطي بالاتجاه المرغوب ويجب أن لا تطبق المطاطات أي رض على الشفاه أو أي تخريش لمحيط الفم.
- بشكل عام يكون تقبل الأطفال جيداً للقناع الوجهي خاصة المرضى الصغار فهم أكثر تعاوناً.
- يجب تنبيه المرضى للاهتمام والعناية بالصحة الفموية.
- يجب رؤية المريض كل ١-٥ أسابيع ومراقبة حالة المريض

ارتداء الجهاز ومدة المعالجة:

- ينصح Proffit بارتداء الجهاز ١٤ ساعة في اليوم،
- ينصح Graber بارتداء الجهاز ٢٠ ساعة في اليوم لمدة ٤-٦ أشهر.
- أما Delaire فينصح بالاستخدام الليلي حصراً.

توقيت المعالجة:

- ينصح Proffit بتأجيل المعالجة حتى بزوغ الأرحاء الأولى الدائمة ويعتبر المعالجة فعالة قبل سن التاسعة لتقليل الأثر السني السنخي
- ويقوم Mcnamara بالمعالجة حتى في المراحل المبكرة من الإطباق الدائم.
- ويعتبر Graber أن المرحلة المثالية للبدء بالمعالجة هي فترة بزوغ الثنايا العلوية ويبرر هذا بأن الثنايا السفلية تكون قد بزغت ووصلت إلى مستوى الإطباق في هذا

العمر وبالتالي يمكننا الحصول على علاقة بروز وتغطية إيجابية وهو ما يعتبره أمراً حيوياً في الحفاظ على تصحيح الصنف الثالث بالاتجاه الأمامي الخلفي

- إن المرحلة المثالية من التطور السني والتي ابتدءا منها نستطيع بدء المعالجة باستخدام القناع الوجهي هي فترة بزوغ الثنايا العلوية الدائمة، حيث أن تحقيق تراكب إيجابي أفقياً وعمودياً للقواطع أثناء المعالجة يعتبر أساسياً في تثبيت التصحيح الأمامي الخلفي.

كابح الذقن
Chin cap

تعريف كابح الذقن

جهاز خارج فموي ميكانيكي الفعالية متحرك يعتمد على القحف في الدعم فهو ذو دعم بسيط . يستخدم بشكل أساسي لمعالجة حالات الصنف الثالث الناتجة عن فرط نمو في الفك السفلي . إذ يعمل على كبح النمو الأمامي للفك السفلي عبر التأثير على منطقة غضروف اللقمة الفكية .

يمكن تحديد الاستطبابات الرئيسية لكابح الذقن فيما يلي:

حالات الصنف الثالث ذات المنشأ الوظيفي (مثل عادة دفع الفك السفلي).
حالات تقدم القوس السنية السفلية والميلان الشفوي للقواطع السفلية.
حالات بروز الفك السفلي المترافقة بدوران أمامي للفك السفلي.

أجزاء كابح الذقن:

منطقة استناد رأسية Head Cap

بشكل قلنسوة تتضمن مجموعة من الخطافات المتوضعة في أماكن ملائمة لتطبيق القوى الميكانيكية الأمامية الخلفية المؤثرة على الفك السفلي.

غطاء ذقني Chin Cap

يصنع من مواد بلاستيكية لينة أو قاسية أو قماشية و يمكن صنعه بشكل إفرادي بعد تهيئة نموذج جبسي لشكل الذقن باستخدام الألجينات لنسخ معالم المنطقة الذقنية بطريقة مشابهة لصنع الطبعات السنية .

العناصر المرنة

التي تؤمن القوة الميكانيكية المستخدمة مع الجهاز و هذه العناصر قد تكون بشكل حلقات مطاطية ضخمة أو شرائط مرنة أو نوابض ذات تصميم ملائم.

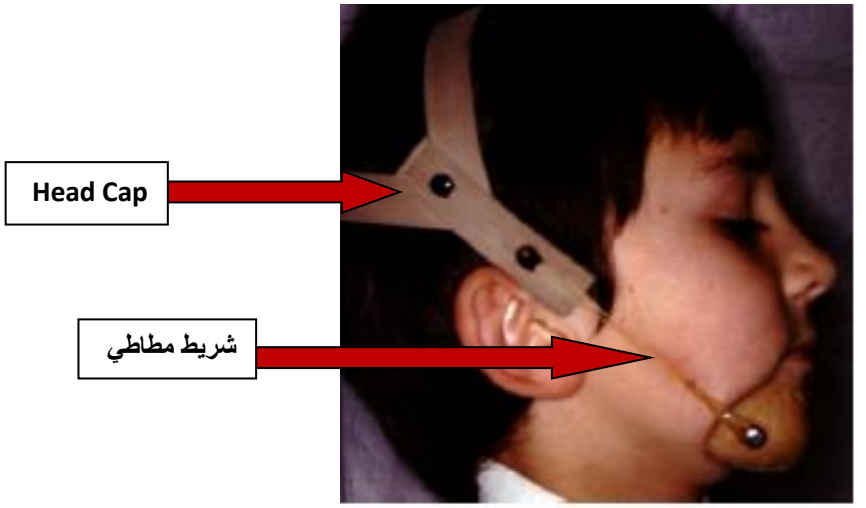

Fronde mentonnière élastique

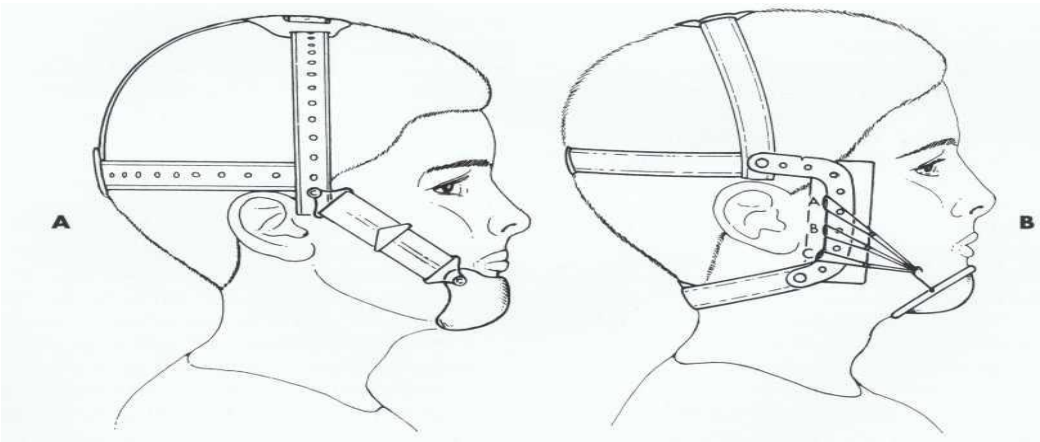

Aكابح ذقن ذو شد قفوي . إن اتجاه القوة يحدد بحسب موقع .

Head Cap

B كابح ذقن حيث اتجاه الشد يعتمد على مكان توضع الأشرطة المطاطية .

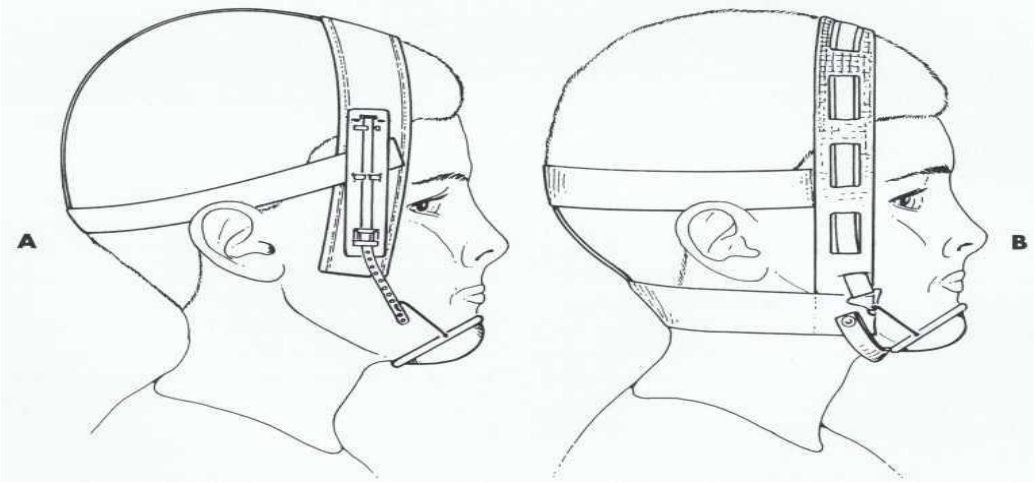

A كابح ذقن ذي شد عمودي ، تصميم Unitek حيث يعتبر النابض كمصدر لقوة السحب باتجاه عمودي.

B تصميم Summit كابح ذقن مع شرائط قماشية حول الوجه و بشكل أفقي حول الرأس و تنتج القوة من خلال أشرطة مطاطية

إن القوة خارج الفموية المطبقة عن طريق كابح الذقن ليست مماثلة بشكل كامل لاستخدام القوة خارج الفموية المطبقة على الفك العلوي وذلك بسبب عدم وجود دروز لتتأثر.

آلية عمل كابح الذقن

انطلاقاً من النظرة المعاصرة التي تقول بأن النمو اللقمي يستجيب وبشكل واسع للنسج المحيطة به،فإنه يمكن كبح نمو الفك السفلي

وتشير الأبحاث المجراة في السنوات الأخيرة، إلى هذه النظرة هي الأكثر صحة. وعلى الرغم من ذلك، فإن نتائج المعالجة بكابح الذقن غير مشجعة عادةٍ.

كبح النمو الأمامي لفك السفلي يتم عبر التأثير على منطقة غضروف اللقمة الفكية.أو تعديل اتجاه نمو الفك السفلي بشكل ملائم لتصحيح بروز الفك السفلي.

يوجد نوعان من كوابح الذقن الأول ذو الشد القذالي و الثاني ذو الشد العمودي

ذو **الشد القذالي** هو النوع الأكثر استعمالا لمعالجة حالات الصنف الثالث و يستطب في الحالات الخفيفة إلى المعتدلة من تقدم الفك السفلي و يكون النجاح أكبر لدى المرضى الذين يستطيعون إغلاق القواطع في وضعية حد لحد، ويمكن أن توجه القوة عبر لقمة الفك السفلي لكي تقيد نمو الفك السفلي في الحالات التي لا نرغب فيها بفتح زاوية الفك السفلي أو أن توجه القوة أسفل اللقمة و هنا سيؤدي إلى دوران خلفي للفك السفلي.

قامت العديد من الدراسات على تقييم أثر كابح الذقن ووصلت إلى النتائج التالية :

١. نقص نمو الفك السفلي أثناء المعالجة
٢. زيادة نمو الفك السفلي لدى مرضى من الصنف الثالث في طور الإطباق المختلط أثناء المعالجة بكابح الذقن كانت ٦٠-٨٠%
٣. لم يلاحظ أي اختلاف في نمو الفك السفلي لدى مرضى الصنف الثالث الذين تمت معالجتهم في طور المراهقة
٤. يفضل استخدام كابح الذقن أبكر ما يمكن
٥. تم توجيه نمو الفك السفلي الأفقي ليصبح أكثر عمودية في حين أكدت دراسة أخرى عكس ذلك .

النوع الثاني هو كابح الذقن ذو **الشد العمودي** و يستخدم لدى مرضى الصنف الثالث الذين لديهم ميل لحدوث عضة مفتوحة أمامية و المرضى الذين لديهم زيادة في البعد العمودي و قد بينت دراسات أن استخدام كابح الذقن يمكن أن ينتج عنه نقص زاوية مستوى الفك السفلي و زاوية gonion و الارتفاع الوجهي الخلفي مقارنة مع المرضى غير الخاضعين للمعالجة بكابح الذقن .

العمر المثالي لتطبيق كابح الذقن لمعالجة بروز الفك السفلي هو ٥-٨ سنوات مع الانتباه إلى أن معظم الحالات تستدعي المشاركة مع الأجهزة داخل الفموية مثل أجهزة رفع العضة التي تعمل على تحرير النمو الأمامي للفك العلوي والسماح بتحريك الفك السفلي. ففي هذه الحالات لا تكفي المعالجة بكابح الذقن .

- من أهم التأثيرات الجانبية لكابح الذقن، الميلان اللساني للقواطع السفلية مما قد يسبب الازدحام.

- حيث أن القوة ستنتقل من الوسادة الذقنية إلى الذقن إلى النتوء السنخي الذي يضم الأسنان السفلية. كلما ازدادت هجرة وسائد أو أحزمة الذقن علوياً باتجاه الشفة السفلية أثناء ارتداء الجهاز، كلما ازدادت الحركة اللسانية للقواطع السفلية. وبالتالي وبهذه الطريقة فإن الوسائد المرنة يمكن أن تحدث حركة سنية أكبر من تلك التي تحدثها القاسية.لأنها تنقل مقداراً هاماً من القوة إلى الارتفاع السنخي السفلي مسبباً تعميد القواطع السفلية.

- لذلك ينصح باستخدام كابح الذقن في الحالات التي تكون فيها القوس السنية السفلية أساساً متقدمة أو القواطع السفلية طبيعية التوضع أو مائلة دهليزياً

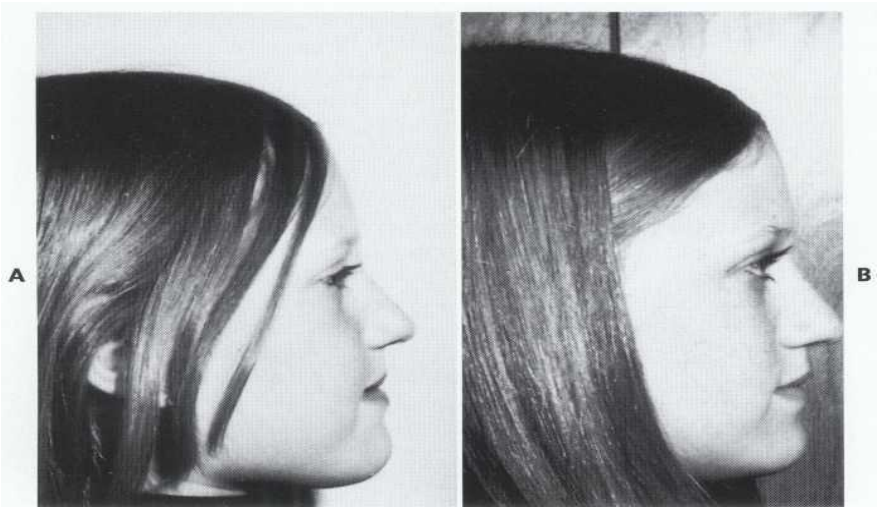

استجابة مثالية للمعالجة بكابح الذقن
A البروفيل قبل المعالجة.
B البروفيل بعد المعالجة.

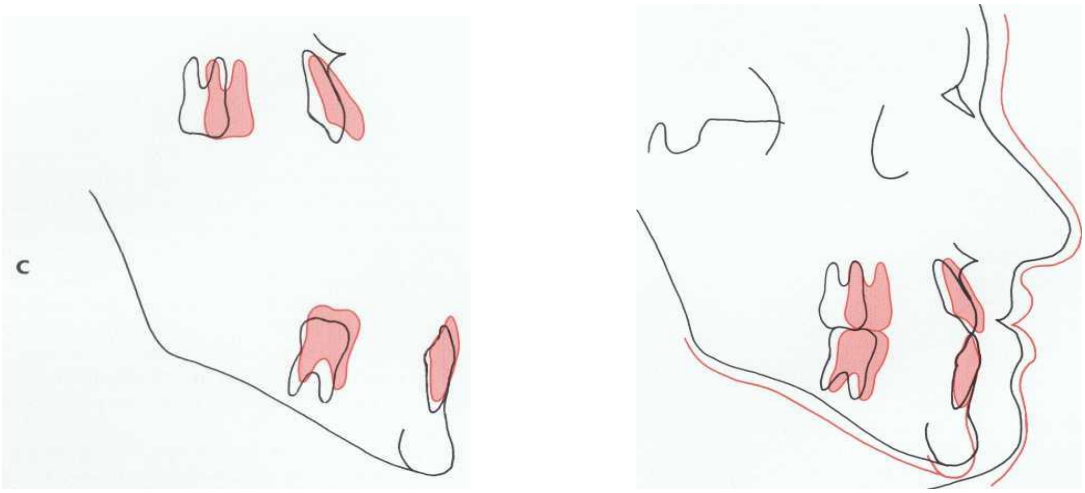

الترسيم السيالومتري للحالة السابقة يظهر دوران الفك السفلي نحو الأسفل و الخلف ليصبح أقل بروزا و القواطع العلوية مالت نحو الدهلزي بينما مالت القواطع السفلية لسانيا و ذلك كاستجابة لتطبيق كابح الذقن.

هذه المعالجة تخفف من بروز الفك السفلي من خلال زيادة البعد العمودي الوجهي الأمامي . و بشكل مشابه لتأثير الأجهزة الوظيفية في معالجة حالات الصنف الثالث.

سلبيات استخدام كابح الذقن

- اتجاه تطبيق القوة غير مراقب بسبب حركة الفك السفلي.
- إحداث رض على المفصل الفكي الصدغي.
- يترافق بتأثيرات سنية سنخية على الأسنان الأمامية السفلية، يؤدي إلى إمالتها لسانياً.

- استخدامه عند المرضى ذوي نموذج النمو الوجهي الطويل قد يؤدي إلى تطور عضة مفتوحة هيكلية.

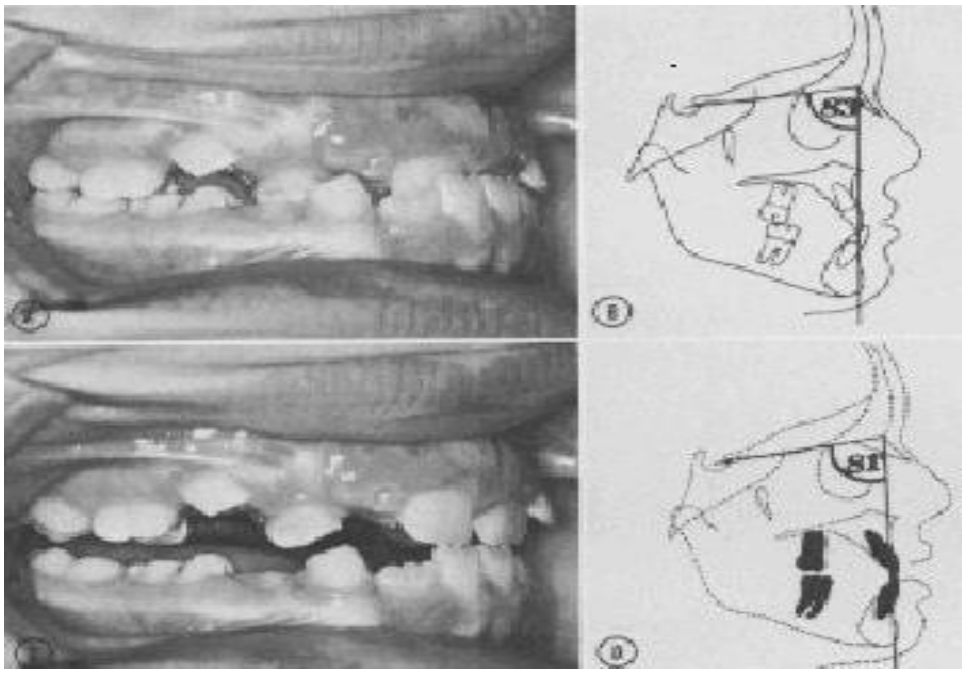

استخدام كابح الذقن

نبدأ باستخدام قوة ١٥٠-٣٠٠غ في كل جهة،وبعد شهرين نرفع معدل القوة إلى ٤٥٠-٧٠٠غ، هذا إذا كانت القوة موجهة بحيث تمر عبر اللقمة، وتكون شدة القوة أقل إن كانت موجهة لتمر أسفل اللقمة.

ويوصى المريض بارتداء الجهاز ١٤ ساعة يومياً وبعد الانتهاء من تصحيح العضة المعكوسة الأمامية يتم ارتداء الجهاز ليلاً فقط كجهاز تثبيت.