الاجهزة الوظيفية الثابتة

Fixed Functional Appliances

2005 - 2004

مقدمة :

- الصنف الثاني نتيجة :
- النمو الناقص للفك السفلي .
- النمو الزائد للفك العلوي .
- مشاركة الاثنين معاً .
- تعديل النمو يعتبر ممكناً فقط لدى المرضى الذين لديهم مقداراً مهماً من النمو المتبقي.
- يستمر النمو إلى ما بعد سن البلوغ فإن مقداره الأعظمي بتلك الفترة نادراً ما يكون كافياً للسماح بتصحيح العيوب الهيكلية الهامة .

لمحة تاريخية :

- عام 1877 بجهازه المؤلف من صفيحة مثبتة على الأسنان Kingsley Normanنجح العلوية والمزودة بسطح مائل , في تصحيح حالات سوء إطباق من الصنف الثاني (Jumping the bite)
- في مؤتمر طب الأسنان في Emil Herbstأول من طرح فكره الجهاز الوظيفي الثابت هو برلين عام 1905 .
- عن طريق آلية تلسكوبية bite jumpingوقد هدف إلى الحصول على تقفيز العضة تشجع توضع أمامي للفك السفلي فور قيام المريض بإغلاق فمه وذلك لأجل معالجة حالات سوء الإطباق من الصنف الثاني .
- عام 1979 بتصميم الجهاز يمكن Hans Pancherzقام تشبيهه بمفصل اصطناعي يعمل بين الفكين حيث اس التلسكوبية ثنائية الجانب , تحافظ على الفك السفلي بو وبصورة مستمرة . umped

ليكتسب المزيد من الأهتمام في Herbst بعد 1979

اوروبا وأمريكا حيث أجريت عدة تعديلات

من ميزات الجهاز الوظيفي الثابت :

- مثبت على الأسنان .
- تعاون المريض غير ضروري لكون الجهاز ثابت في الفم ولا يستطيع المريض نزعه .
- الجهاز فعال بشكل مستمر على عكس الأجهزة التقليدية التي تستخدم غالباً في الليل .
- مدة العلاج فيه قصيرة حوالي 6 - 8 أشهر بينما تحتاج الأجهزة التقليدية لفترة تتراوح بين السنة والنصف إلى السنتين .

مكونات الجهاز:

- -1Tupe . أنبوب معدني
- -2 Plunger . العمود الداخل
- -3 Pivots . محورين يلحمان على الأطواق
- -4 Screws. برغيين



- يحدد مقدار تقفيز العضة بمقدار طول الأنبوب , وإن وجود مسافة كبيرة بين المحورين يمنع انزلاق العمود الداخل من الأنبوب عند فتح الفم بشكل واسع لذلك يثبت المحور العلوي وحشي طوق الرحى الأولى , والمحور السفلي أنسي طوق الضاحك الأول السفلي .



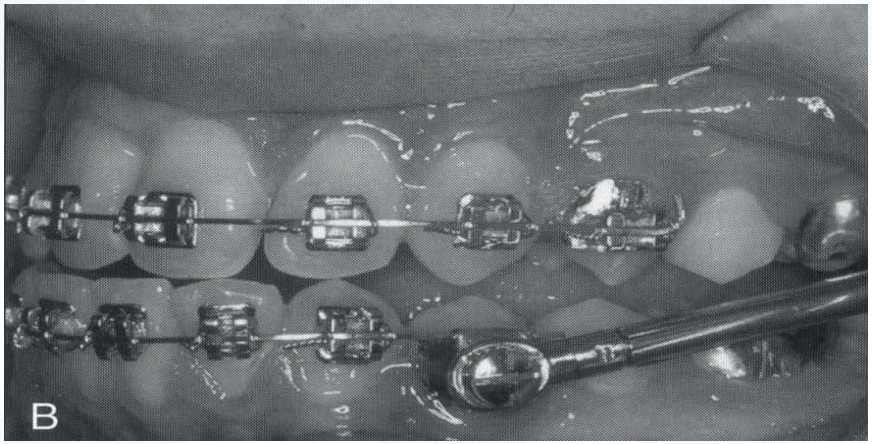

- لسببين :Plungers وهنا يجب الانتباه لطول العمود الداخل أثناء فتح الفم . Tupe 1- لمنع انفصاله عن الـ

2- بحال الطول الزائد يسبب أذية في المخاطية الخدية وحشي الرحى الأولى العلوية .

الدعم في جهاز الـ Herbst

الدعم الكامل

Partial Anchorage

الدعم الجزئي

Total Anchorage

من الاستطبابات للأجهزة الوظيفية الثابتة :

- يستطب في حالات الصنف الثاني نموذج 1 , 2 وذلك عند مرضى في طور النمو .
- لدى المرضى غير المتعاونين .
- للاستفادة من النمو Post adolescent يستخدم بفترة بعد المراهقة المتبقي لديهم.
- الإطباق الدائم .
- مرضى التنفس الفموي .

يجب الحذر عند المرضى الذين توقف النمو لديهم حيث تكون التعديلات الهيكلية بحدودها الدنيا , وتقتصر آثار العلاج على المنطقة السنية السنخية بالإضافة لخطر حدوث عضة مضاعفة , وأعراض سوء وظيفة المفصل .

من التعديلات لجهاز الـ Herbst :

- جهاز الـ Herbst (ذي الجبائر الأكريلية Mc Namara - Howe:)

- تثبيت كامل القوس السنية السفلية وتغطية للسطوح القاطعة والإطباقية .

- عدم استخدام الاطواق على الضواحك بالتالي امكانية استخدامها بأعمار مبكرة أكثر .

- التقليل من غرز الضواحك السفلية .

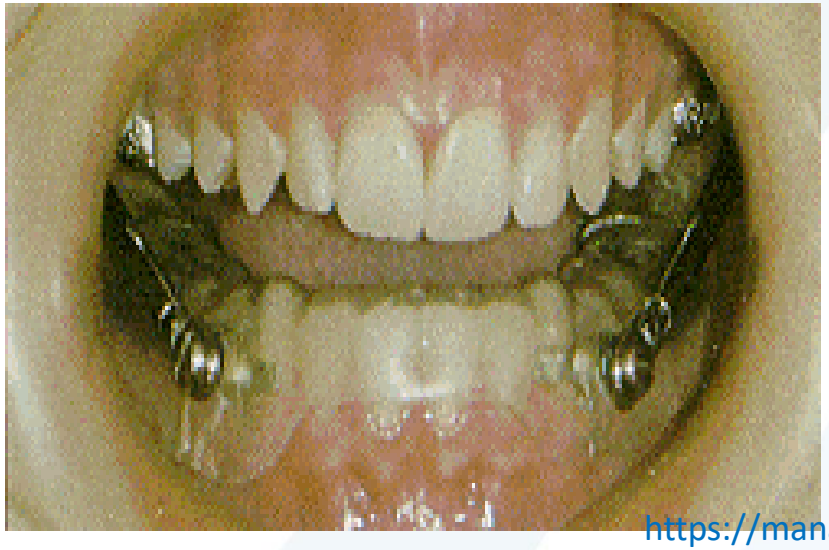

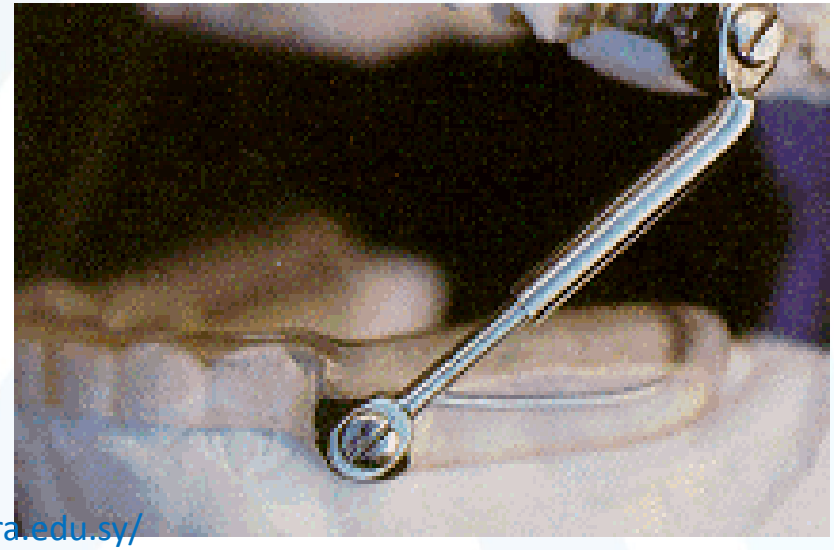

- **جهاز الـ Herbst ذي الصفيحة المصبوبة (Wieslander):**

- وهو أسهل من الجهاز التقليدي, تملك ثبات جيد على الأسنان , ولكن العمل المخبري يستهلك وقت أكبر بالإضافة للتكلفة المادية الأكبر .

- عند ترافق الصنف الثاني مع Q.H قد يلحم له جهاز توسيع فكي سريع أو تضيق بالفك العلوي .

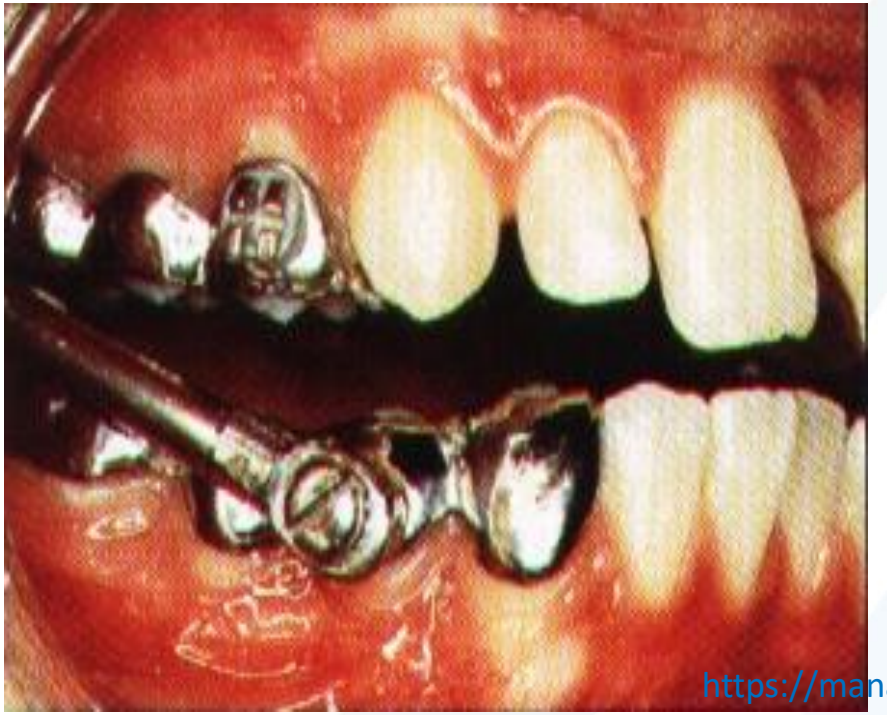

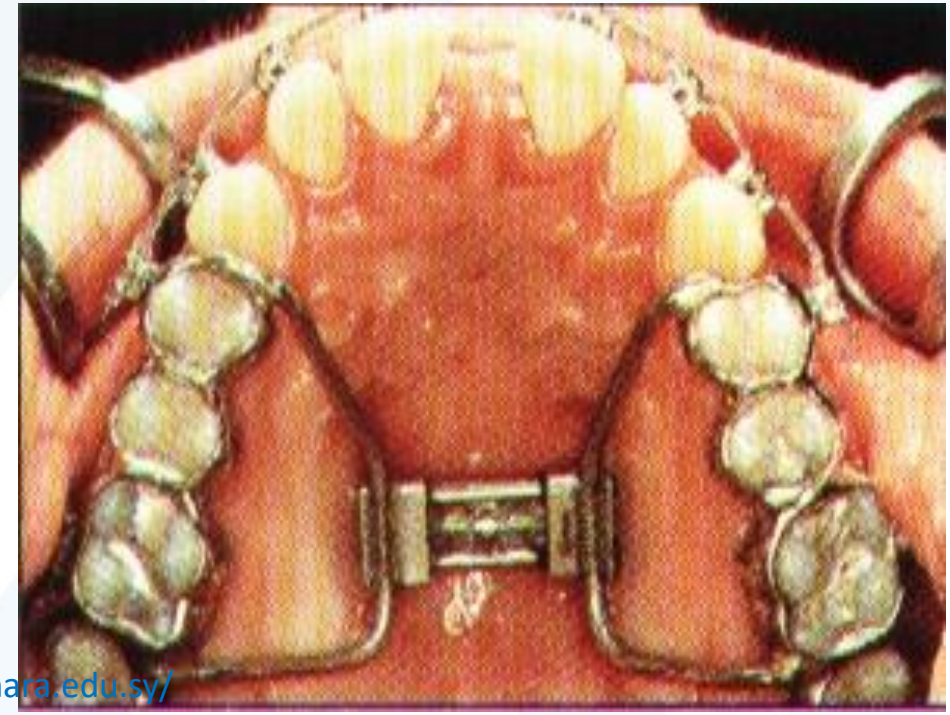

https://manara.edu.sy/

مراحل العمل السريرية :

- تقسم مراحل العمل بجهاز الـ Herbst . لثلاثة زيارات
- تؤخذ العضة الوظيفية بالوضع الأمامي للفك السفلي حيث يتم دفع الفك السفلي 3-4 ملم إلى الأمام مع تنشيط تدريجي وإرتفاع 3 ملم عمودياً بمنطقة القواطع من أجل رفع العضة . (Mc Namara 1979 الذي أوصى بوضع القواطع بعلاقة حد لحد Pancherz على نقيض

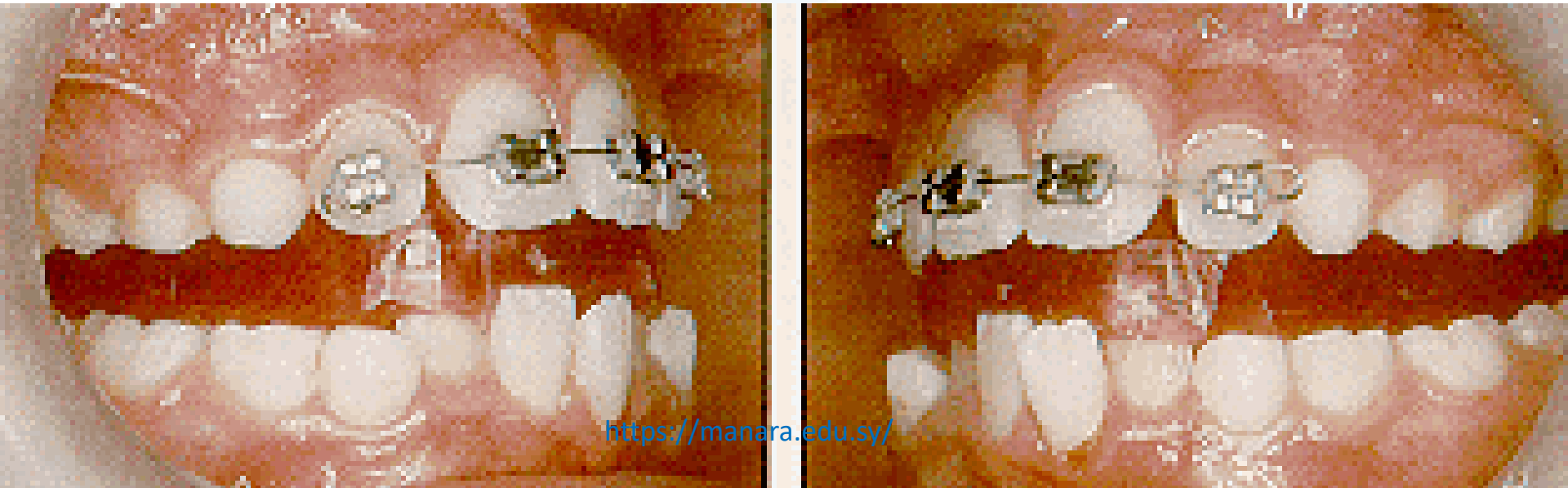

https://manara.edu.sy/

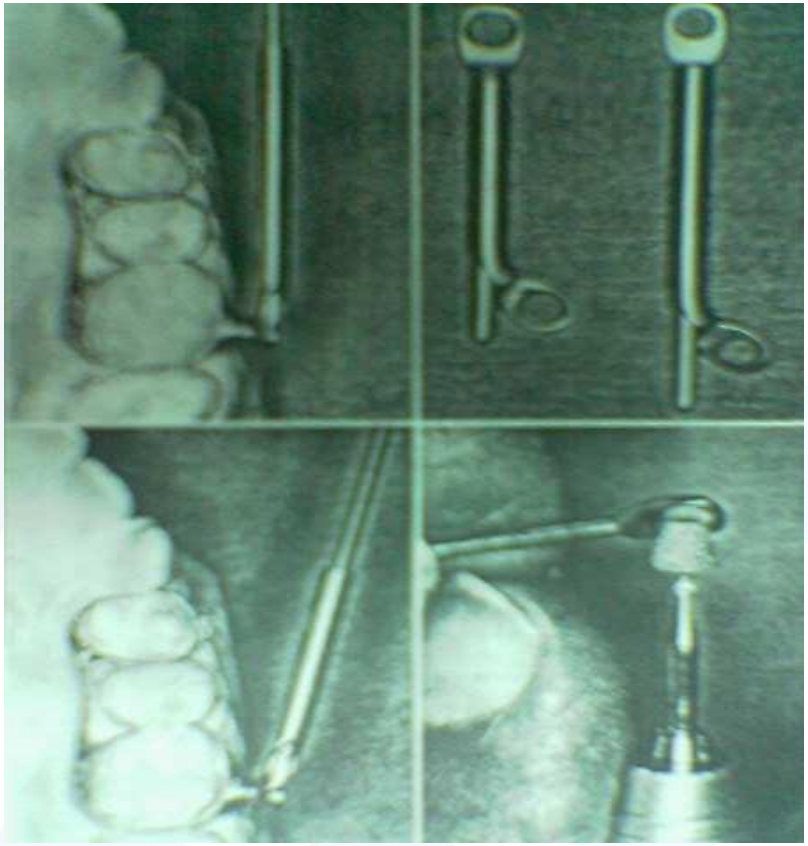

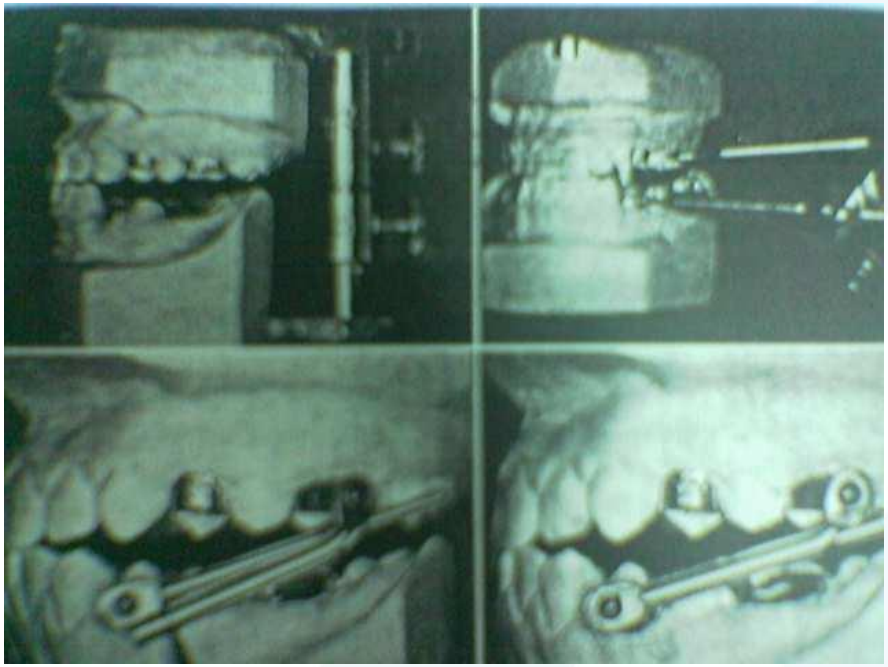

التعليمات الخاصة بالمريض :

- يجب معرفة المريض بوظيفة الجهاز .
- تنبيهه بإمكانية حدوث حس مزعج بالعضلات وصعوبة تناول الطعام خلال الأسبوع الأول .
- وبعد الأسبوع الأول يحدث تكيف المريض مع الجهاز.
- الابتعاد عن الطعام اللاصق .
- تعليم المريض كيفية إعادة وضع العامود داخل الأنبوب في حال خروج العامود عند فتح الفم بشكل واسع .

توقيت المعالجة :

- هي ذروة طفرة النمو البلوغي حيث بهذا الوقت سيكون التأثير على Herbstإن أفضل مرحلة للعلاج بالـ نمو اللقمة أكبر ولتقليل حدوث آثار سنية غير مرغوبة .
- لا ينصح استخدامه في المعالجة المبكرة أي بالطباق المؤقت والمختلط لأن التشابك الحدبي المستقر من الصنف الأول يساعد في مقاومة النكس الاطباقي .
- **لذا** يُنصح باستخدامه بالاطباق الدائم , مباشرة بعد ذروة تسارع النمو لتحسين الاستقرار الاطباقي وإنقاص زمن التثبيت بعد المعالجة . **(Pancherz .94)**

Early adolescent treatment (n = 26)

- Overjet correction
  9.8 mm
  100%
  - Skeletal
    3.8 mm
    39%
    - Maxilla
      -0.5 mm
      -5%
    - Mandible
      4.3 mm
      44%
  - Dental
    6.0 mm
    61%
    - Maxilla
      3.3 mm
      34%
    - Mandible
      2.7 mm
      27%

Early adolescent treatment (n = 26)

- Molar correction
  9.3 mm
  100%
  - Skeletal
    3.8 mm
    41%
    - Maxilla
      -0.5 mm
      -5%
    - Mandible
      4.3 mm
      46%
  - Dental
    5.5 mm
    59%
    - Maxilla
      3.0 mm
      32%
    - Mandible
      2.5 mm
      27%

جامعة المنارة
MANARA UNIVERSITY
https://manara.edu.sy/

Late adolescent treatment (n = 21)

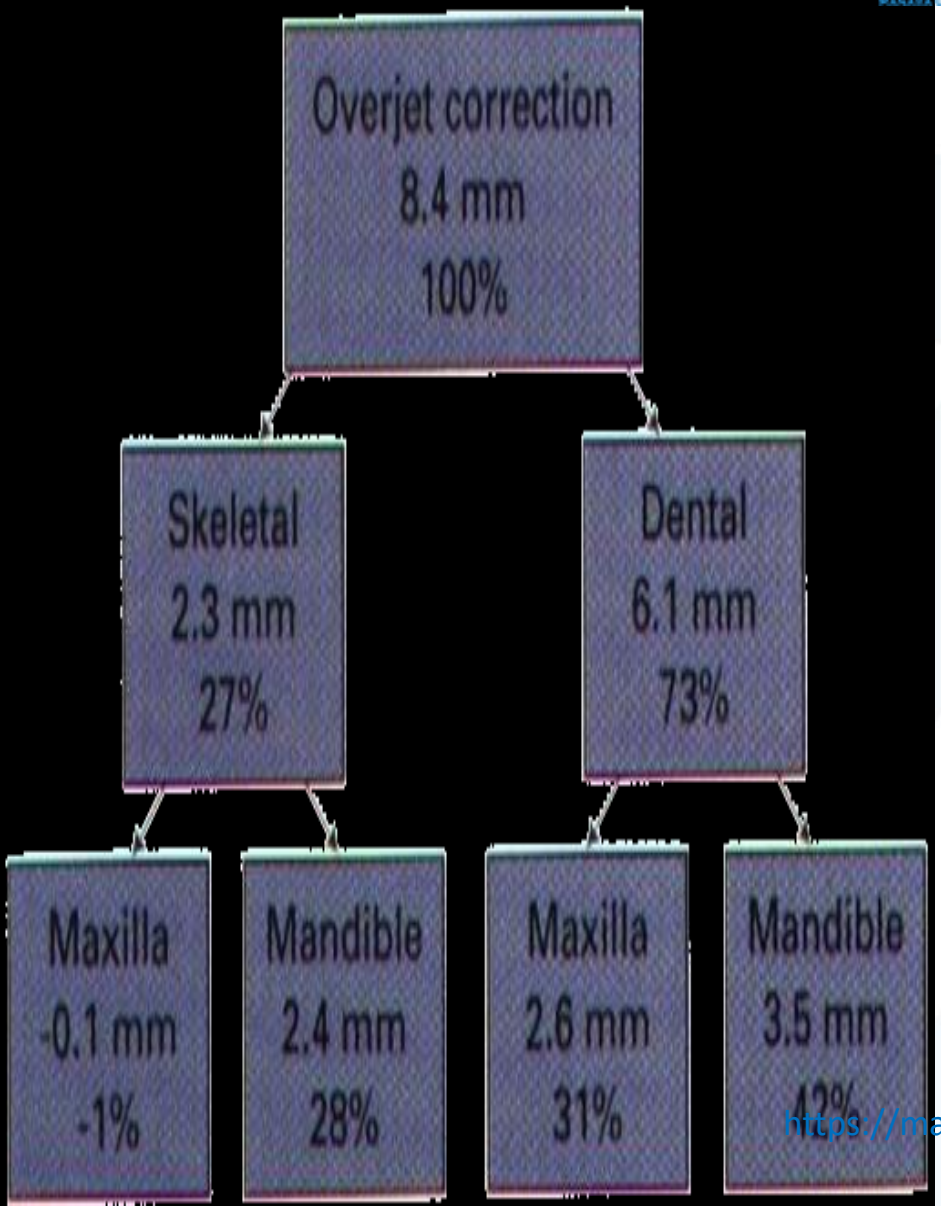

Late adolescent treatment (n = 21)

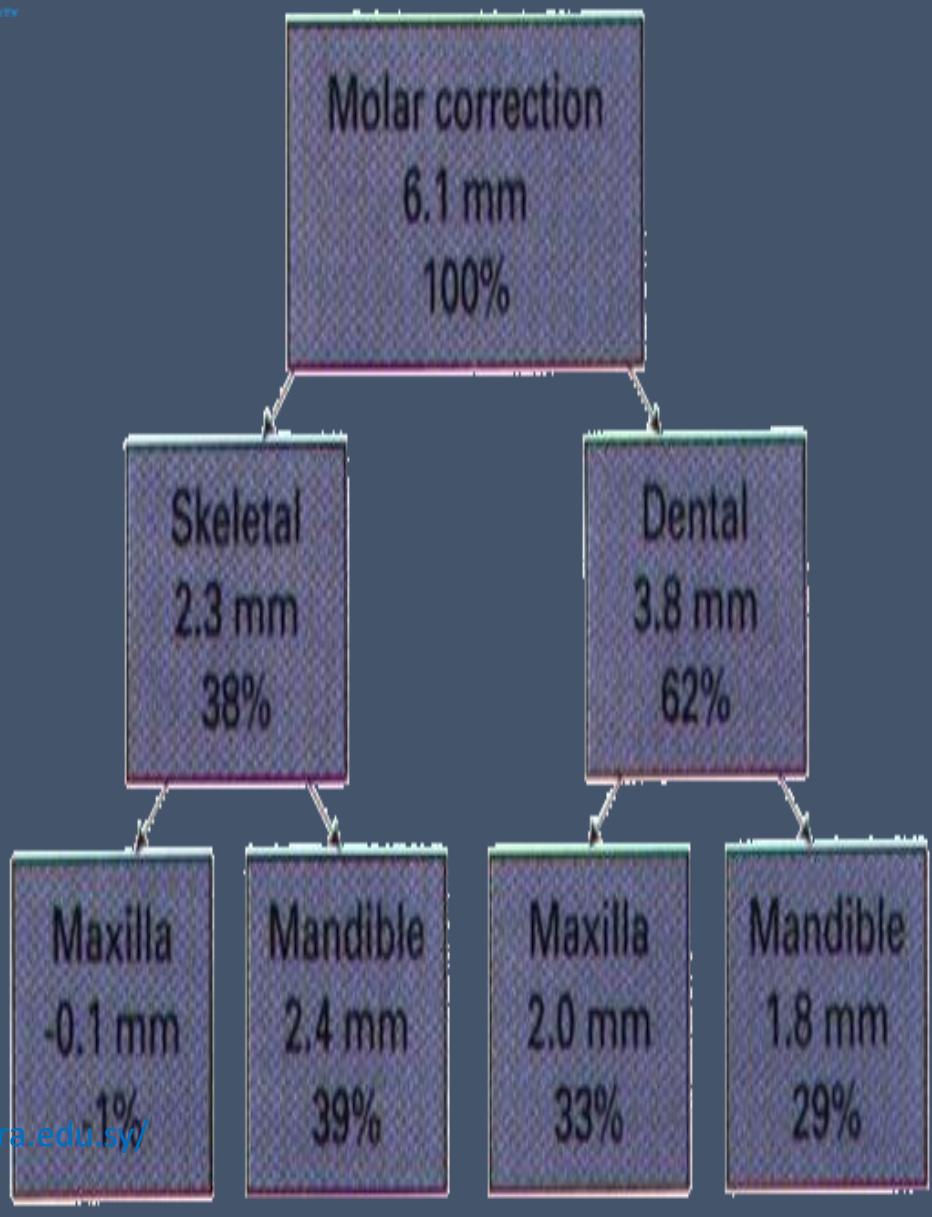

جامعة المنارة
MANARA UNIVERSITY
https://manara.edu.sy/

Young adult treatment (n = 14)

- Overjet correction 9.5 mm 100%
  - Skeletal 2.1 mm 22%
    - Maxilla -0.2 mm -2%
    - Mandible 2.3 mm 24%
  - Dental 7.4 mm 78%
    - Maxilla 3.6 mm 38%
    - Mandible 3.8 mm 40%

Young adult treatment (n = 14)

- Molar correction 8.6 mm 100%
  - Skeletal 2.1 mm 24%
    - Maxilla -0.2 mm -2%
    - Mandible 2.3 mm 26%
  - Dental 6.5 mm 76%
    - Maxilla 2.7 mm 32%
    - Mandible 3.8 mm 44%

جامعة المنارة
MANARA UNIVERSITY
https://manara.edu.sy/

Effects on Dentofacial complex
التأثير على المركب الوجهي السني

)Pancherz 1985 . AJO , January(

- 1- خلال فترة العلاج :

أ – التغيرات بالمستوى السهمي .

ب – التغيرات بالمستوى العمودي .

2- التأثير في مرحلة مبكرة بعد العلاج (P1.)

3- التأثير في مرحلة متأخرة بعد العلاج (P2.)

1- التأثير خلال فترة العلاج :

- أ - في المستوى السهمي :

هيكلياً : - كبح نمو الفك العلوي .

- تحريض نمو الفك السفلي سهمياً .

- يزيد النمو باللقمة بالمستوى السهمي .

- تغير بالفك السفلي نتيجة تغير الوظيفة العضلية .

- حدوث انزياح للأمام للتجويف العنابي في القحف .

سنياً : - تحرك الأسنان السفلية نحو الأمام مع بروز القواطع .

- تحرك القواطع العلوية نحو الخلف حيث يلاحظ تأثير مشابه لتأثير الـ H G. عالي الشد .

)Anehus-Pancherz 93(

- Herbst: تـُجمل التغيرات في المستوى السهمي أثناء المعالجة بجهاز الـ
1 – تحريض نمو فك سفلي .
2 – كبح نمو فك علوي .
3 – حركة وحشية للأسنان العلوية .
4 – حركة أنسية للأسنان السفلية (ميلان دهليزي للقواطع) .

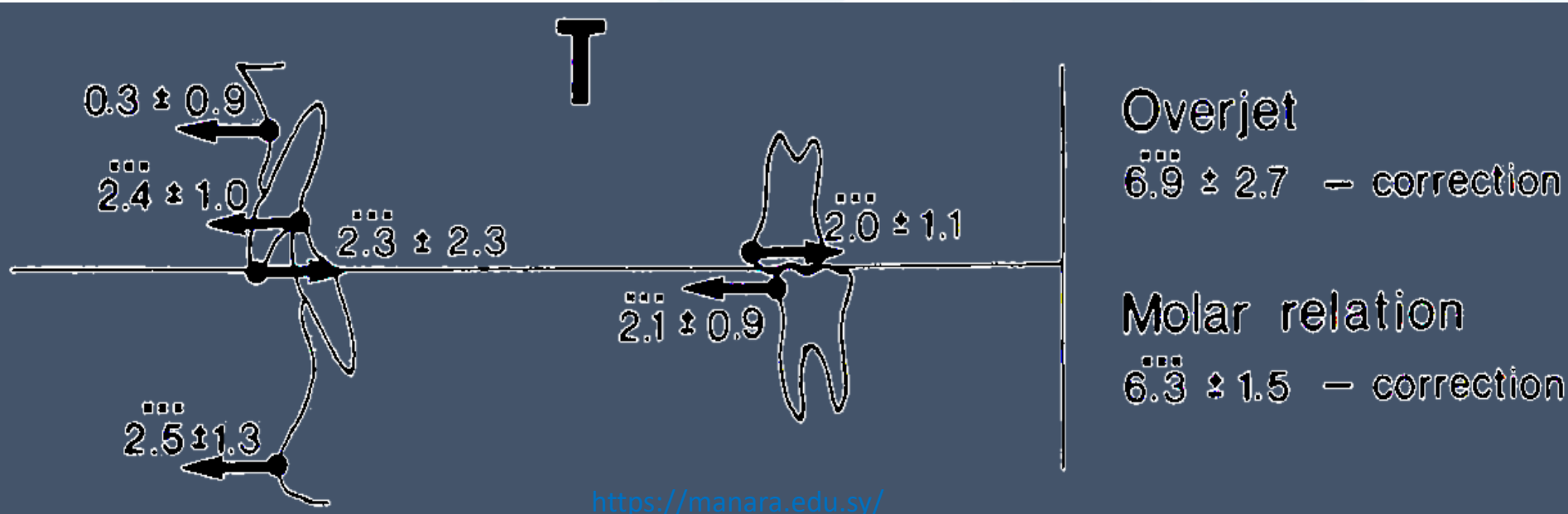

ب – المستوى العامودي :

- يحدث زيادة في الارتفاع الوجهي السفلي .
- ميلان مستوى الإطباق نحو الأسفل .
- يسهم جهاز الـ Herbst بإنقاص التغطية لدى مرضى الصنف الثاني المترافقين بعضة عميقة عن طريق تعزيز بزوغ الأرحاء السفلية وغرز القواطع السفلية وتبريزها دهليزياً .

) : P1 2 – التأثير بمرحلة مبكرة بعد العلاج (

- غالباً ما تكون العلاقات الرحوية غير مستقره بعد العلاج وهذا ما يفسر حدوث 90 % من النكس خلال الستة أشهر الأولى .
- تكون التغيرات على الأغلب ذات منشأ سني يحدث فيها تحرك الأسنان العلوية نحو الأمام بينما تتحرك الأسنان السفلية نحو الخلف وذلك بهدف حدوث تشابك حدبي سليم , بالاضافة لحدوث حركات تعميد للقواطع السفلية .

)Pancherz – Hansen .86(

) 3P2: – التأثير في مرحلة متأخرة بعد العلاج (

حيث يتم فحص المرضى بعد 5-10 سنوات من انتهاء العلاج .

- ميل لحدوث النكس في حالات ذات تشابك حدبي غير مستقر .
- حركة سنية بسيطة بالفكين .
- يخف البروز بمقدار 0,3 ملم مع علاقات رحوية مستقرة .
- حدوث نمو بالفك السفلي أكبر من الفك العلوي بـ 0,2 ملم .

)Pancherz – Hansen .86(

على شكل نمو الفك السفلي Herbst الآثار قصيرة الأمد والطويلة الأمد لجهاز الـ

1989 , تكونت العينة من 50 حالة Littman-Pancherz في دراسة لـ (ذكور) بعمر 10 – 13 .

- الحالة المرضية : صنف ثاني نموذج أول .
- استمر العلاج لمدة 6 أشهر .
- جرى تحليل للصور السيفالومترية بوضعية الفم المفتوح وذلك :

أ- قبل العلاج . ب – بعد العلاج . ج – بعد 7 سنوات من العلاج .

- تم تقييم النمو بالفك السفلي بناءاً على المعطيات التالية :

1- طول قاعدة الفك Condylon – Pogonion

2- الزاوية Gonion

3- الزاوية B(بين مماس جسم الفك مع طول قاعدة الفك السفلي)

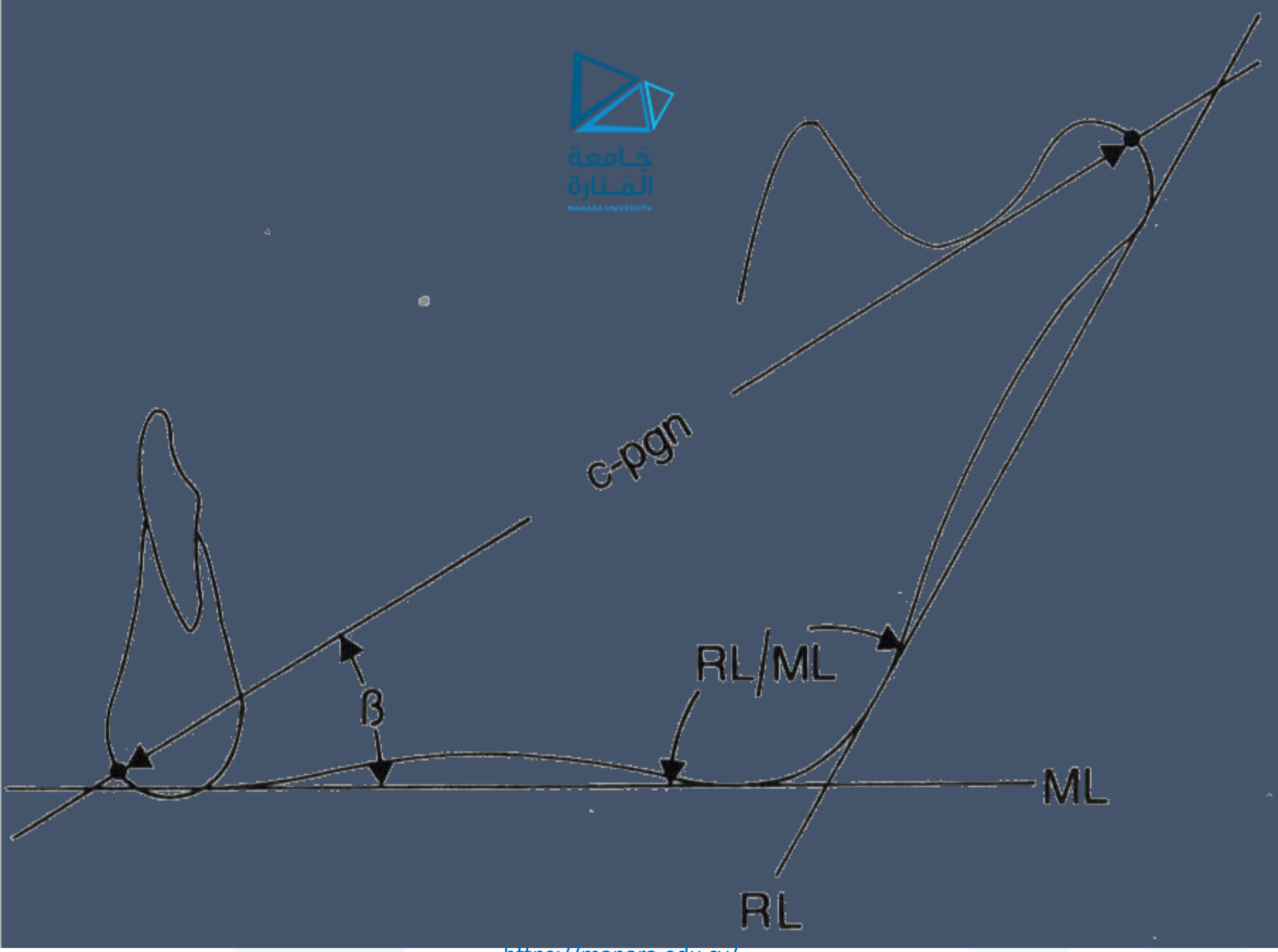

https://manara.edu.sy/

- التغيرات الحاصلة خلال الـ 6 أشهر من العلاج : A

- C. أكبرمن مجموعة الـ H حدث زيادة في طول قاعدة الفك السفلي في مجموعة الـ
- C. من مجموعة الـ H كانت أكبر في مجموعة الـ Go زاوية الـ
- C. كانت أصغر منها في المجموعة H في مجموعة الـ B الزاوية

وتفسر هذه التغيرات بحدوث :

أ – امتصاص خلفي للحافة السفلية .

ب- النمو السهمي اللقمي في المجموعة الذي كان أكبر من H

C . المجموعة

التغيرات الحاصلة خلال الـ 6 أشهر من العلاج

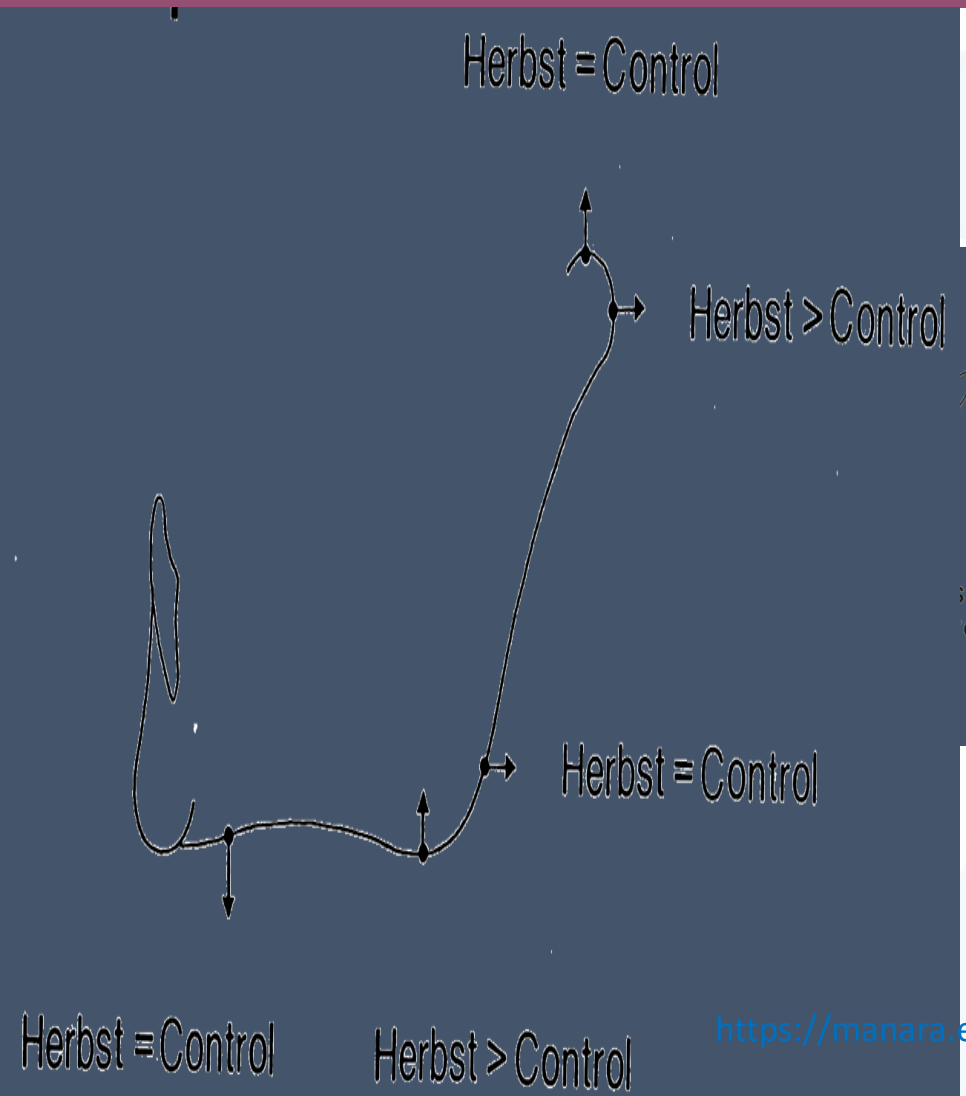

Figure 15–6. Comparison between 12 Herbst and 10 control cases with respect to mandibular morphologic changes during 6 months of treatment (T).

– التغيرات الحاصلة بعد 7 سنوات من العلاج :B

- C . منها في المجموعة H الزيادة في طول قاعدة الفك السفلي كانت أقل بالمجموعة
- C. أكثر من المجموعة H صغرت في المجموعة Go الزاوية
- C. أكثر من المجموعة H كبرت في المجموعة B الزاوية

وتفسر هذه التغيرات بحدوث :

أ – النمو اللقمي السهمي كان بالمجموعة H C. أقل منه بالمجموعة

ب- حدوث توضع عظمي على القسم الخلفي من الحافة السفلية للفك السفلي بالمجموعة H مقابل C. امتصاص عظمي لدى المجموعة

بعد إزالة الجهاز . H يعزى هذا التغير لزيادة وظيفة العضلة الماضغة في المجموعة

التغيرات الحاصلة بعد 7 سنوات من العلاج

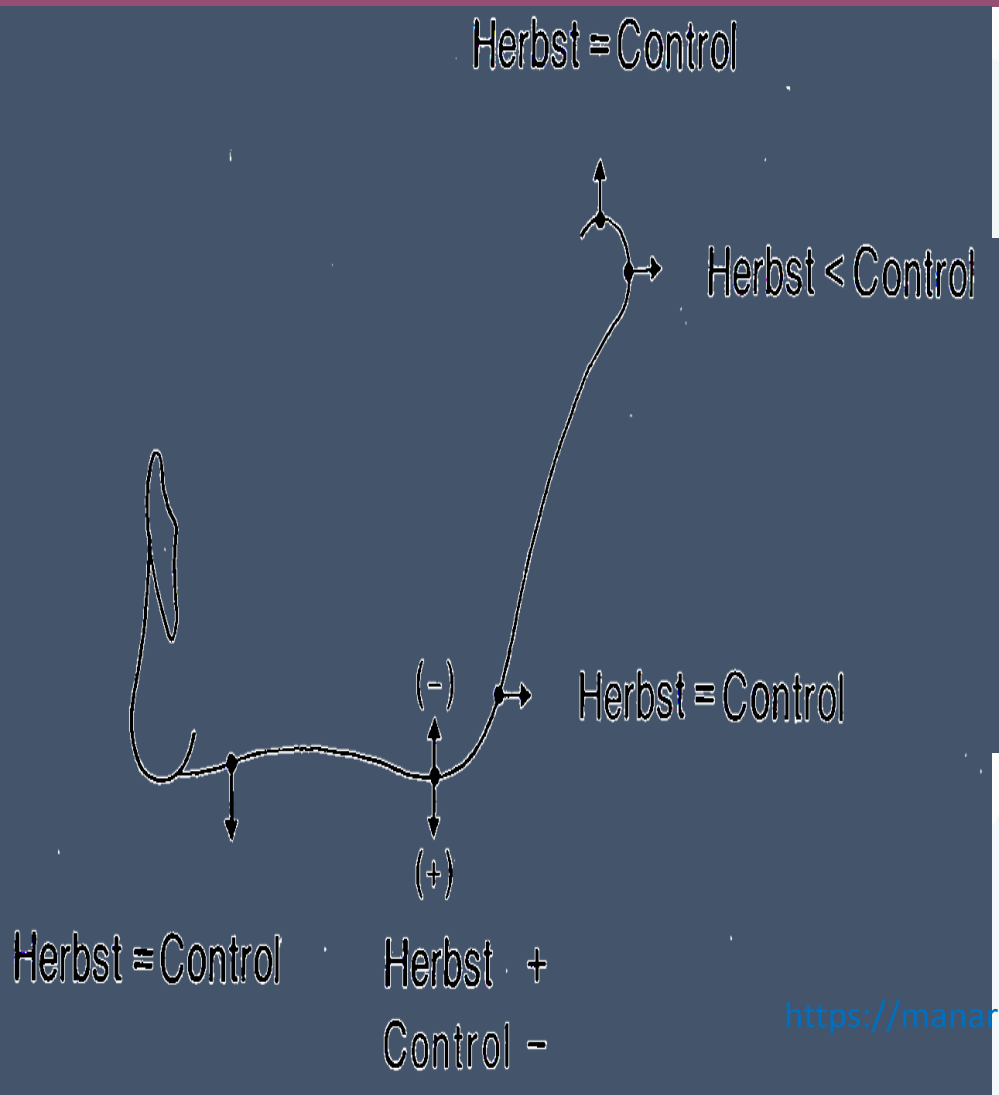

Figure 15–8. Comparison of 12 Herbst and 10 control cases with respect to mandibular morphologic changes during the posttreatment period of 7 years (P).

– دراسة مُجمل التغيرات الحاصلة خلال وبعد فترة العلاج : C

- H . و C الزيادة في طول قاعدة الفك السفلي كانت متساوية بالمجموعتين
- بنفس المقدار . H و C صغرت بالمجموعتين Go الزاوية
- C. أكثر من المجموعة H كبرت في المجموعة B الزاوية

وتفسر هذه التغيرات بحدوث :

أ- توضع عظمي على القسم الخلفي من الحافة السفلية للفك السفلي في بنفس المنطقة .C مقابل حدوث إمتصاص في المجموعة H المجموعة

ب- اختلاف وظيفة العضلة الماضغة بالمجموعتين .

وبالنتيجة حدثت تغيرات شكلية على الفك السفلي خلال المعالجة ثم تراجعت هذه التغيرات بعد المعالجة .

{ لا يمكن إثبات أي تأثير للجهاز على شكل الفك السفلي Pancherz من خلال دراسة }

مُجمل التغيرات الحاصلة Total changes



1992 . تكونت العينة من 45 حالة Anehus , Pancherz في دراسة لـ

- الحالة المرضية : صنف ثاني نموذج أول .

- أخذت الصور السيفالومترية بوضعية فتح الفم , استخدم خط الاطباق كخط مرجعي , وخط عمودي على مستوى الاطباق من النقطة Sella.

- أجريت التحاليل السيفالومترية بالفترات التالية :

1 – بفترة العلاج بعد 7 أشهر ورمزت بـ (T .)

2 – بعد 6 أشهر بعد المعالجة ورمزت بـ (P1.)

3 – بعد المعالجة بـ 5,5 سنة ورمزت بـ (P2.)

4 – مراقبة مجمل التغيرات بعد 6,5 سنة من العلاج ورمزت بـ(O.)

- وقد تم دراسة المواضيع التالية :

– توضع الأرحاء العلوية :A

أ – المستوى السهمي .

ب- المستوى العمودي .

– تغير مستوى الإطباق .B

– توضع الفك العلوي بالمستوى السهمي .C

(Anehus – Pancherz. 92)

A: توضع الأرحاء الأولى –

أ – المستوى السهمي :

-) : حدث دفع ملحوظ للرحى وحشياً بمعدل وسطي 2,1 ملم وحركة وحشية أعظمية كانت 4,5 Tالفترة (ملم .
-) : حدث نكس نحو الأنسي بمعدل 1,1 , الحركة الأعظمية 4 ملم نحو الأنسي .P1الفترة (
-) : حدثت حركة نحو الأنسي 1,6 ملم والحركة الأعظمية 5,5 ملم نحو الأنسي .P2الفترة (
-) : تحركت الأرحاء 0,6 نحو الأنسي .Oمُجمل التغيرات (

توضع الأرحاء العلوية بالمستوى السهمي

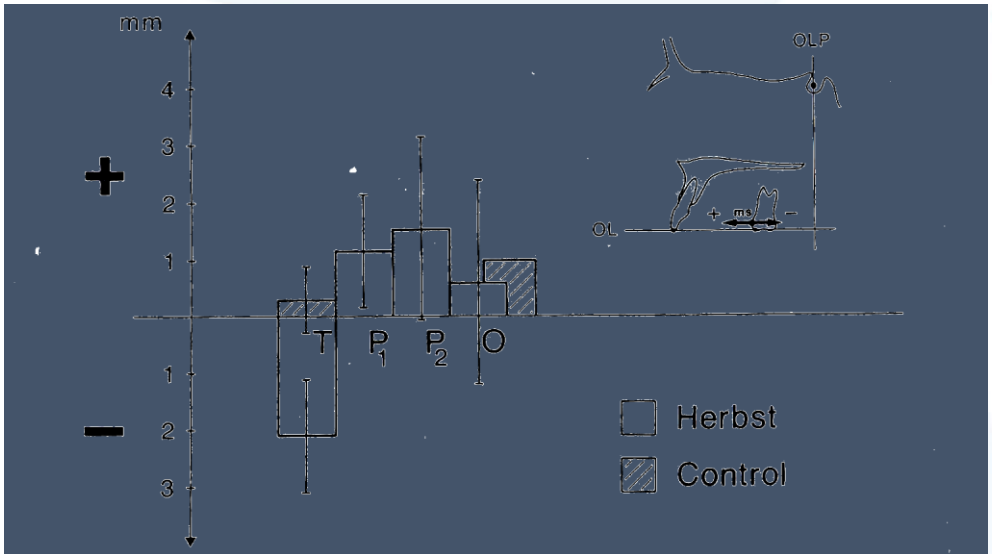

Figure 15–12. Sagittal maxillary molar position changes (mean, SD) in 45 Herbst cases. Registrations during four examination periods: treatment period (T), posttreatment period 1 (P1), posttreatment period 2 (P2), and total observation period (O).

ب – المستوى العمودي :

- (الفترة T. : غرزت الرحى العلوية بمعدل 0,7 ملم, حركة الغرز الأعظمية كانت 3,5 ملم)
- (الفترة P1. : بزغت الرحى العلوية بمعدل 1,1 ملم , كانت حركة البزوغ الأعظمية 2,5 ملم)
- (الفترة P2. : بزغت الرحى بشكل أكبر بمعدل 3,5 ملم , حركة البزوغ الأعظمية بلغت 7,6 ملم)
- (مُجمل التغيرات O. : حدث تبزيغ بمعدل 3,9 ملم مقارنة بالمجموعة الشاهدة)

توضع الأرحاء العلوية بالمستوى العمودي

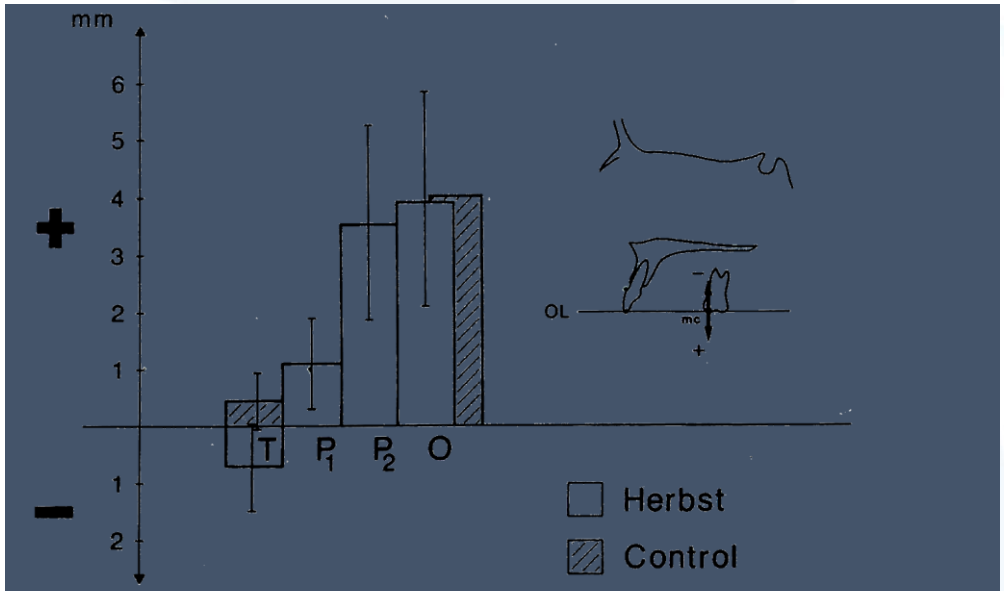

Figure 15–13. Vertical maxillary molar position changes (mean, SD) in 45 Herbst cases. Registrations during four examination periods: treatment period (T), posttreatment period 1 (P1), posttreatment period 2 (P2), and total observation period (O).

– تغير مستوى الاطباق :B

- حدثت إمالة نحو الأعلى 4˚ .C) : إمالة مستوى الاطباق نحو الأسفل بمعدل 2˚ , وبالمجموعة Tالفترة (
-) : حدثت إمالة (نكس) بمستوى الاطباق نحو الأعلى بمقدار 1,1˚ .P1الفترة (
-) : حدثت إمالة لمستوى الاطباق نحو الأعلى 1,5˚ .P2الفترة (
-) : حدثت إمالة إجمالية لمستوى الاطباق باتجاه الأسفل بمعدل 0,6˚ , وهذا نصف Oمُجمل التغيرات (الشاهدة . Cمقدار الإمالة الحاصل في المجموعة

تغير مستوى الاطباق

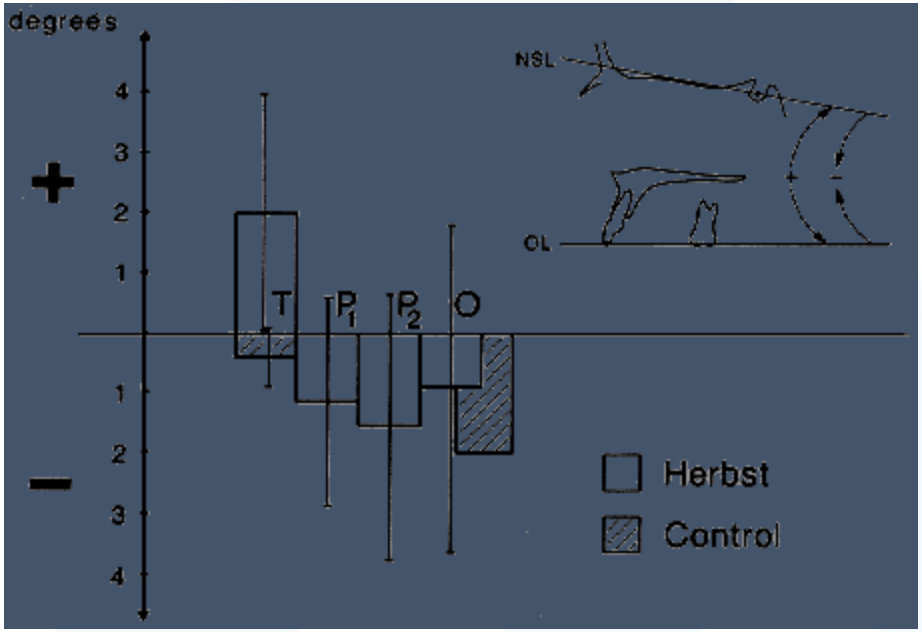

- توضع الفك العلوي بالمستوى السهمي : C

-) : حدث نمو للأمام بالفك العلوي بمعدل 0,4 ملم .Tالفترة (
-) : حدث نمو للأمام بالفك العلوي بمعدل 0,8 ملم .P1الفترة (
-) : حدث نمو للأمام بالفك العلوي بمعدل 2,4 ملم .P2الفترة (
-) : نمو أمامي اجمالي بمعدل 3,6 ملم وهذا مساوي لنصف مقدار النمو في Oمُجمل التغيرات (الشاهدة .Cالمجموعة

عالي الشد على الفك العلوي وهذا يعتبر H G تأثير مشابه لأثر الـ Herbst نستنتج من ذلك أن لجهاز الـ ميزة عند معالجة حالات صنف ثاني مترافق مع ازدحام بالفك العلوي .

توضع الفك العلوي بالمستوى السهمي

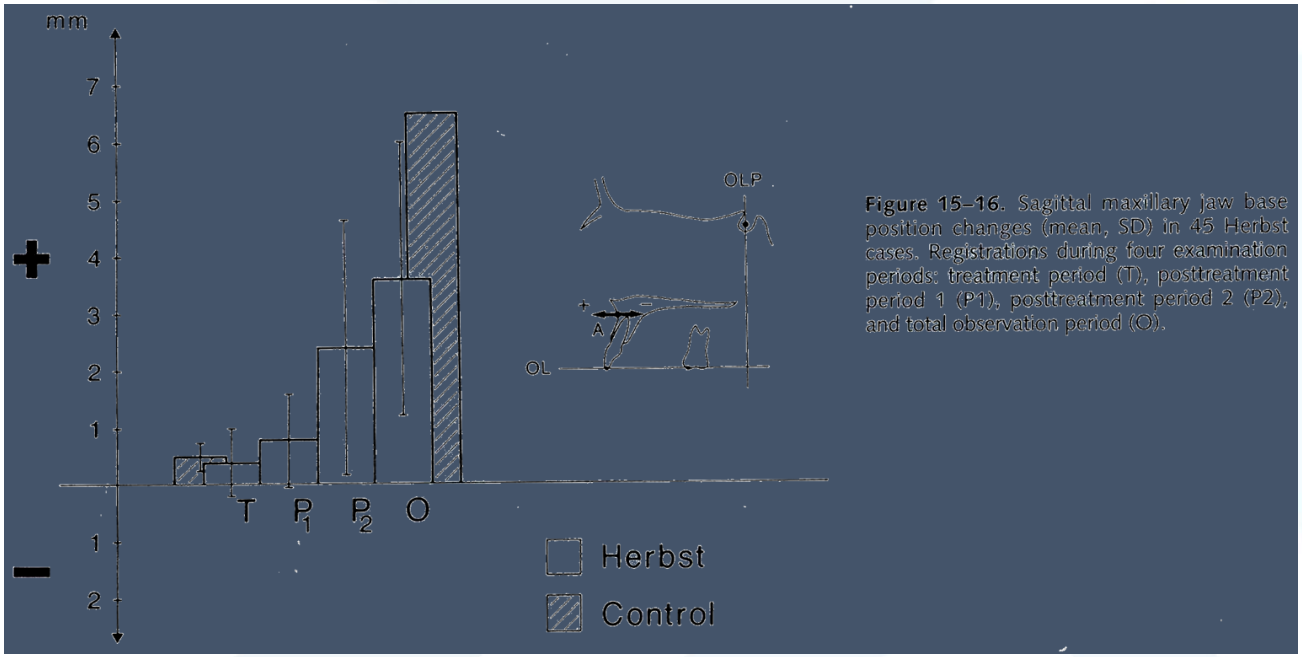

Figure 15–16. Sagittal maxillary jaw base position changes (mean, SD) in 45 Herbst cases. Registrations during four examination periods: treatment period (T), posttreatment period 1 (P1), posttreatment period 2 (P2), and total observation period (O).

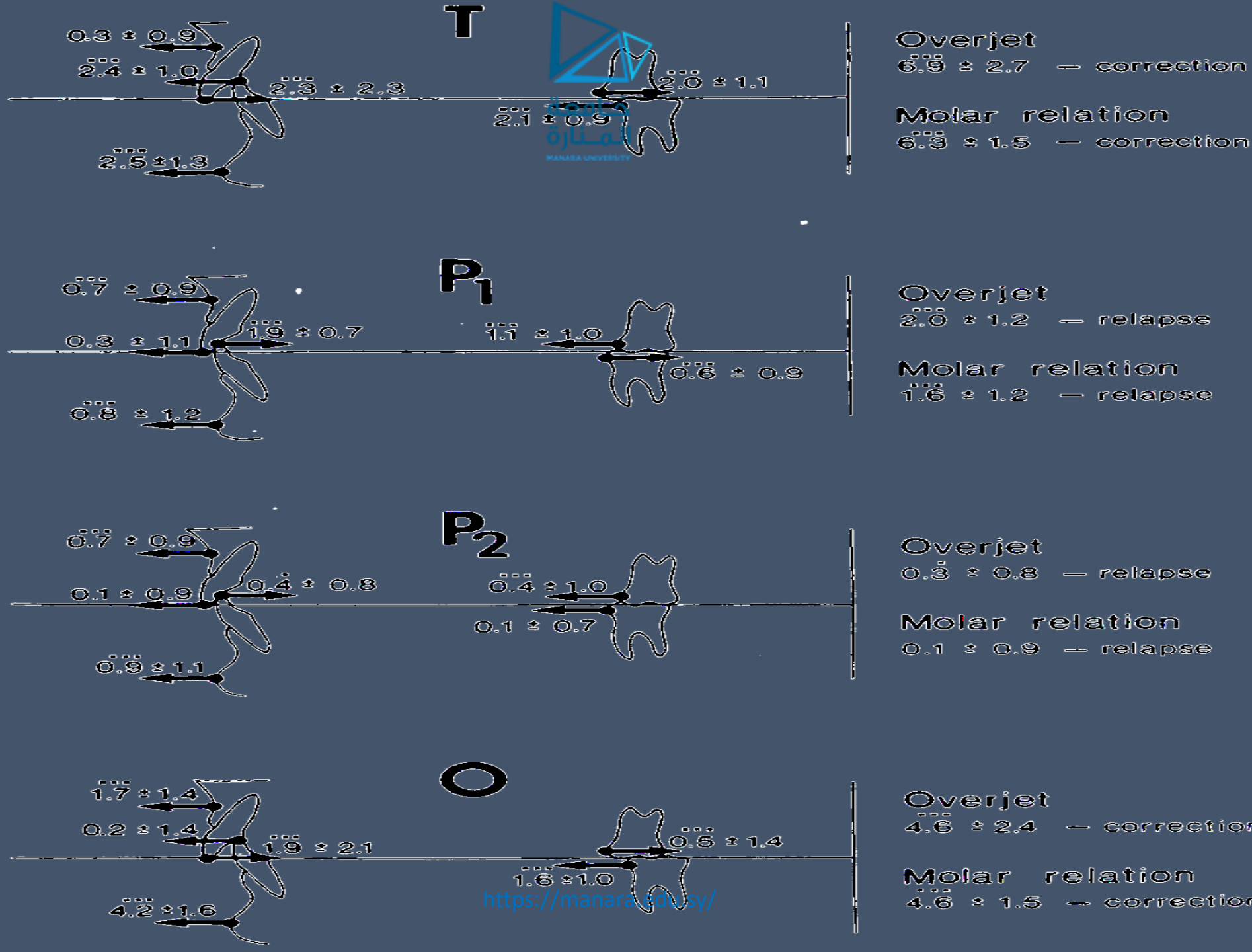

https://manara.edu.sy/

على البروفيل الوجهي Herbstالآثار قصيرة وبعيدة الأمد بالمعالجة بجهاز الـ

- درس Anehus – Pancherz تأثير الـ Herbst. على النسج الرخوة
- عدد العينة 49 مريض .
- الحالة المرضية : صنف ثاني نموذج أول .
- فترة العلاج 7 أشهر , واستمرت المتابعة 5 – 10 سنوات .
- التغيرات الحاصلة :
  - التغيرات أثناء العلاج :A
- نقص تحدب بروفيل النسج الرخوة والصلبة .
- تراجعت الشفة العلوية , وبقيت الشفة السفلية على حالها .
  - التغيرات بعد العلاج :B
- نقص تحدب البروفيل للنسج الرخوة بسبب النمو الطبيعي للفكين .
- يسهم النمو الطبيعي للأنف بزيادة تحدب البروفيل .
- تراجع الشفاه عن طريق النمو الطبيعي للأنف والذقن .

- نستنتج من الدراسة بأن مقدار تغير البروفيل غير ثابت ولا يمكن التنبؤ به بسبب تغيرات النمو المرافقة لدى النسج الوجهية مثل الأنف والذقن .
- **إذاً** تكون تغيرات البروفيل مفضلة عند المرضى الذين لديهم بروز شفة علوية , تراجع بالذقن والشفة السفلية .



https://manara.edu.sy/

على النمو في اللقم الفكية : Herbstالآثار طويلة وقصيرة الأمد بالمعالجة بجهاز الـ

Angle Orthodontist . October.2003 ( )

درس Pancherz-Fischer . اتجاه وكمية النمو في اللقمة

- حالات سوء الاطباق المدروسة : صنف ثاني نموذج أول.
- عدد العينة 35 (23 ذكر و 12 انثى)
- أجريت لهم صور سيفالومترية بوضعية الفم المفتوح في عدة مراحل :
  - T1. قبل بدء العلاج :
  - T2. بعد 7 أشهر من العلاج :
  - T3. بعد 7 أشهر من انتهاء العلاج :
  - T4. بعد 3 سنين :
- ترك 12 حالة دون معالجة وهي حالات شاهدة .

Pancherz-Fischer . 2003

- نمو لقمي من الجهة الخلفية بمقدار 1,8 ملم .T1 – T2وجد بالمرحلة 1 من
- نمو لقمي من الجهة الخلفية بمقدار 0,8 ملم .T2 – T3وجد بالمرحلة 2 من
- نمو لقمي من الجهة الخلفية بمقدار 1,7 ملم .T3 – T4وجد بالمرحلة 3 من

- المجموع الاجمالي للنمو كان 4,3 ملم

- لوحظ زيادة في النمو السهمي في المرحلة الأولى عن المرحلتين الثانية والثالثة.

- النمو بالمستوى العامودي :

T1-T2 ← 2,9 T2-T3 ← 1,9 T3-T44,6 ←

- التغيرات الحاصلة بالجوف المفصلي :

حصل توضع بالجوف المفصلي للأمام والأسفل . T1-T2 بالفترة

لوحظ تراجع خلفي بالمستوى الأفقي (نكس) T3-T4 و T2-T3 بالفترة

بينما التغيرات العمودية كانت غير محددة .

التغيرات الحاصلة في اللقمة والقرص المفصلي في التجويف المفصلي :

Hans Pancherz . World Jornal Of Orthodontic . 2000) (

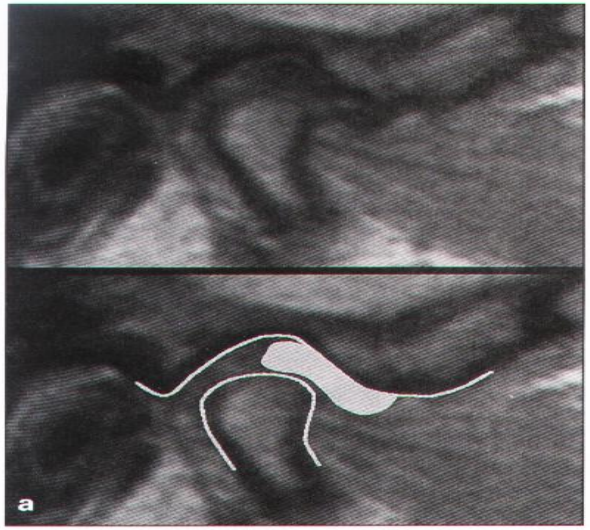

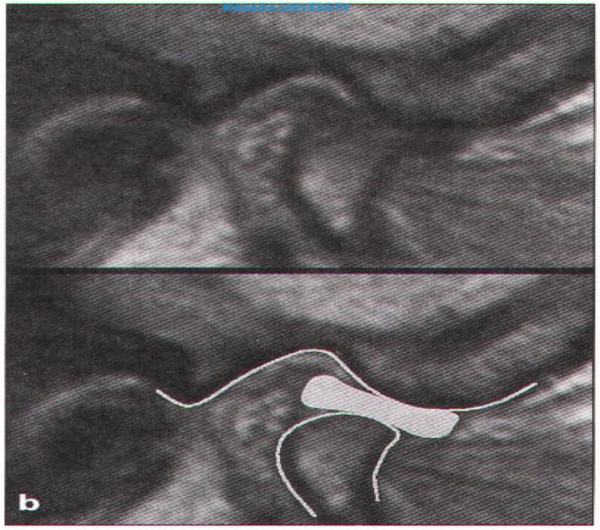

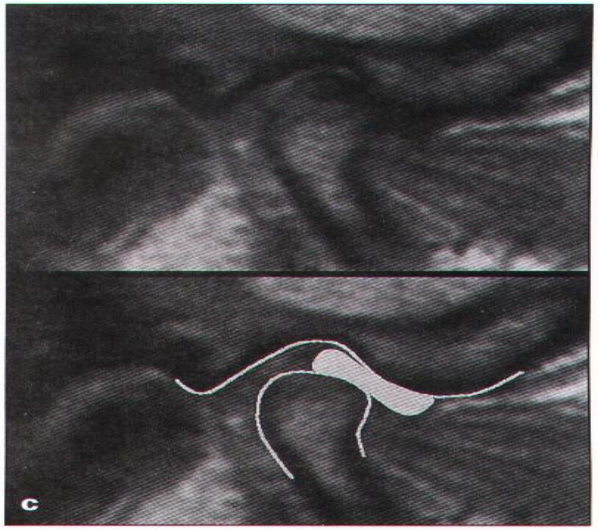

Fig 2 Female Class II, Division 1 subject, 16 years of age, treated with the cast splint Herbst appliance. Parasagittal MRIs of the right TMJ exhibiting a physiologic disc-to-condyle relationship during different phases of therapy. **(a)** Before treatment. **(b)** Start of treatment when the Herbst appliance was placed. **(c)** After 12 weeks of treatment. **(d)** After 7 months of treatment when the appliance was removed. **(e)** One year posttreatment. Tracings of the articular structures (condyle, disc, fossa) are given for better orientation.

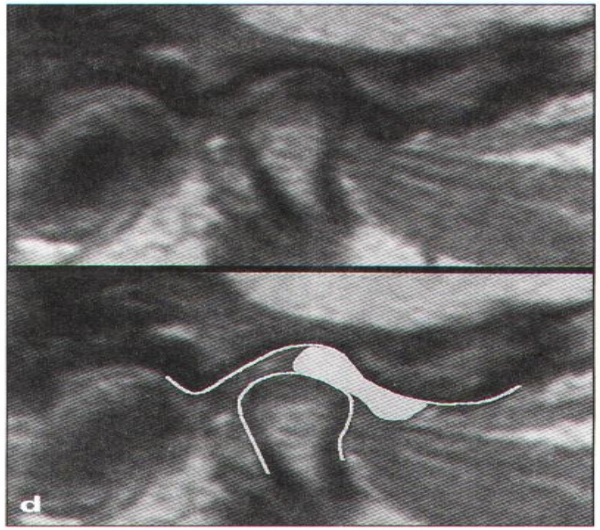

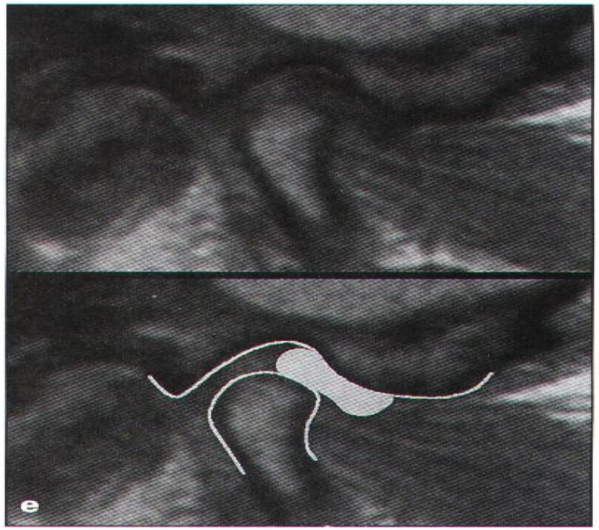

تأثير المعالجة بجهاز الـ Herbst على نمو اللقمة

(Hans Pancherz . World Jornal Of Orthodontic . 2000)

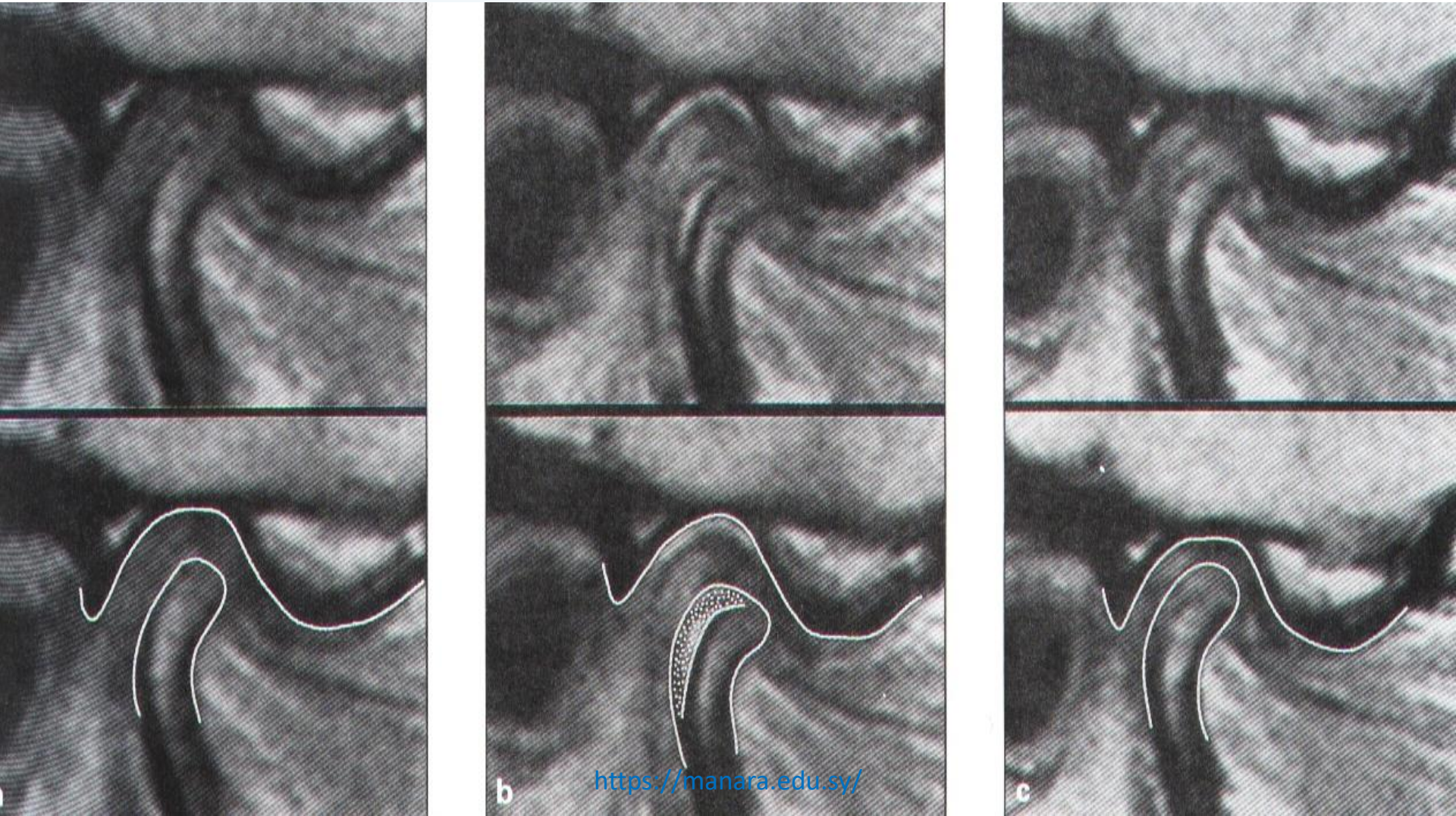

https://manara.edu.sy/

تأثير العلاج بالـ Herbst على القرص المفصلي ذو التوضع الأمامي

Hans Pancherz . World Jornal Of Orthodontic . 2000) (

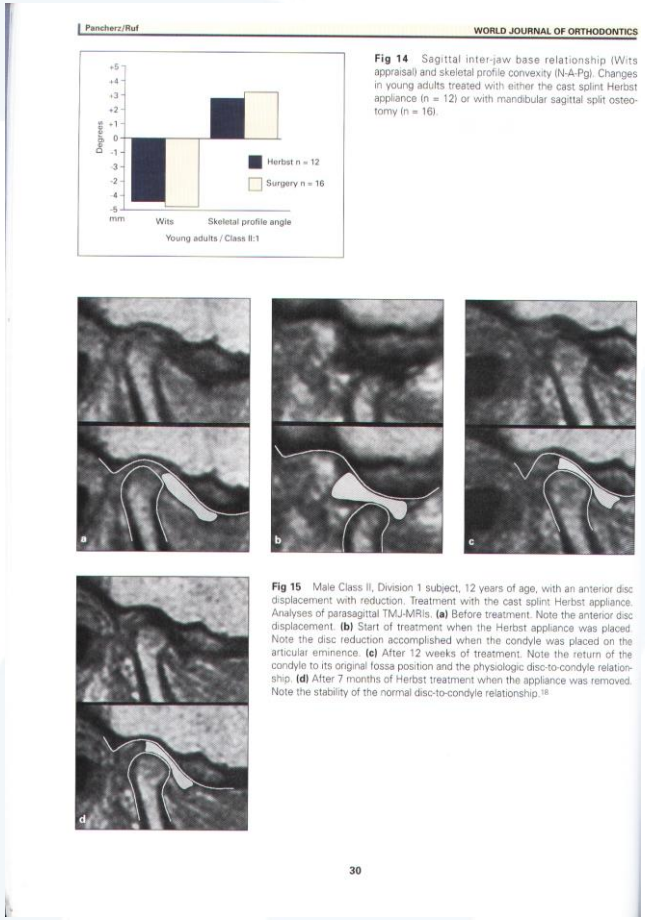

Pancherz/Ruf

WORLD JOURNAL OF ORTHODONTICS

Fig 14 Sagittal inter-jaw base relationship (Wits appraisal) and skeletal profile convexity (N-A-Pg). Changes in young adults treated with either the cast splint Herbst appliance (n = 12) or with mandibular sagittal split osteotomy (n = 16).

Fig 15 Male Class II, Division 1 subject, 12 years of age, with an anterior disc displacement with reduction. Treatment with the cast splint Herbst appliance. Analyses of parasagittal TMJ-MRIs. **(a)** Before treatment. Note the anterior disc displacement. **(b)** Start of treatment when the Herbst appliance was placed. Note the disc reduction accomplished when the condyle was placed on the articular eminence. **(c)** After 12 weeks of treatment. Note the return of the condyle to its original fossa position and the physiologic disc-to-condyle relationship. **(d)** After 7 months of Herbst treatment when the appliance was removed. Note the stability of the normal disc-to-condyle relationship.[18]

30

(Proffit 2000)

- يظهر النكس بشكل عام على شكل حركة الأسنان العلوية للأمام والسفلية للخلف .
- هناك أسباب عديدة للنكس منها : العوامل اللثوية والنسج حول السنية بالإضافة للعامل الأكثر أهمية وهو النمو المتبقي .
- يعتمد النمو المتبقي على : 1- العمر 2- الجنس 3- نضج المريض .
- يكون النمو في الفك العلوي أكثر من السفلي بعد انتهاء المعالجة الفعالة لذلك فمن الممكن استخدام كابحاً للفك العلوي إما بقوى خارج فموية أو HG بجهاز وظيفي Activator .
- يقاوم الاطباق الوظيفي المستقر النكس بعد المعالجة حيث تقود المعالجة عادة لتصحيح زائد بالاتجاه السهمي مع تشابك حدبي أعظمي وبالتالي فإن فترة التثبيت الفعالة ضرورية حتى يستقر الاطباق .

- للمحافظة على العلاقة الإطباقية , حيث Activator يمكن الحد من النكس بالتثبيت بواسطة جهاز وظيفي يقوم بتدريب وتحريك العضلات على الوضعية الجديدة للفك السفلي .
- فترة التثبيت 12- 24 شهراً أو أكثر لدى :

1- المشاكل الهيكلية الشديدة . 2- الأعمار الصغيرة .

النكس الحاصل بعد المعالجة بجهاز الـ Herbst

(Pancherz . AJO- January . 85)

- بدراسة لـ 10 حالات على الأمثلة الجبسية , 10 حالات شاهدة .
- كانت النتائج :

1- ميلان القواطع السفلية لسانياً بعد نزع الجهاز .

2- الاستقرار يعتمد على التشابك الحدبي الجيد .

3- تبين أن التأثير الكابح للفك العلوي كان مؤقتاً عند استخدام الجهاز .

4- كانت الزيادة في الارتفاع الوجهي مؤقتة .

النكس بعد المعالجة بجهاز الـ Herbst

(Pancherz . AJO – Sep . 91)

- العينة كانت 118 مريض .
- استمرت المراقبة 5 – 10 سنوات .

- وجد أن التغيرات (النكس) ناتجة بشكل أساسي عن الحركة في أسنان الفك العلوي إذ تبين أنها تحركت أمامياً .
- وقد نوه لسببين هامين للنكس الحاصل :

1- وجود عادة سيئة مستمرة .

2- تشابك حدبي غير مستقر .

علاقة الكسر بالنكس

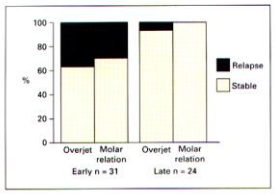

Fig 11 Diagram exhibiting the long-term results of Herbst treatment with respect to stability and relapse in overjet and sagittal molar relationship. Evaluation of patients 5 to 10 years posttreatment. Thirty-one subjects were treated "early" (early adolescence/ mixed dentition) and 24 subjects were treated "late" (late adolescence/permanent dentition).[17]

Furthermore, in comparison to an "early" treatment approach (early adolescence/mixed dentition), "late" treatment (late adolescence/permanent dentition) can more easily accomplish a stable posttreatment cuspal interdigitation, preventing a relapse.[17,18] Additionally, the retention time can be reduced since the residual growth period (with a possible unfavorable growth pattern) is relatively short (Fig 11).

In our opinion, after extensive clinical experiences, early Class II treatment should be performed with removable functional appliances (not the Herbst appliance) because these appliances are more effective and easier to handle in young children. Herbst treatment, on the other hand, should be confined to patients who are in the pubertal-postpubertal growth period and have their permanent dentition; at these late somatic and dental developmental stages, removable appliances are less efficient and patient compliance is more difficult.

Alternative to orthognathic surgery

As mentioned above, our recent clinical, cephalometric roentgenographic, and MRI research has shown that the Herbst appliance is very efficient in Class II subjects at the end of their growth (radius union).[8,9] Thus, we consider the method to be an alternative to orthognathic surgery in many adult Class II subjects (Figs 12 and 13). Our conviction is substantiated by the findings from an ongoing study that compares young Class II adults treated with either the Herbst appliance or with mandibular sagittal split osteotomy. Comparable changes in sagittal maxillary/mandibular jaw base relationship and skeletal profile convexity were seen in the 2 groups at the end of treatment (after final tooth alignment with multibracket appliances) (Fig 14). Furthermore, in comparison to surgery, Herbst treatment implies lower costs and lower risks for the patient without increasing total treatment time.

TMJ patients

Our short- and long-term TMJ research using tomography[19] and MRI[4,20] has shown no adverse effects of Herbst treatment on the different hard and soft tissue joint structures. However, many cases have demonstrated that Herbst therapy results in a retrusion of the articular disc.[4] This effect can be used in the therapy of Class II malocclusions with milder forms of anterior disc displacement to attain a reduction of the disc malposition (Fig 15).

NEW CONCEPT OF CLASS II THERAPY

With respect to age and growth development, the dominant current concept of Class II treatment is:

- Growth adaptation in children and adolescents
- Camouflage orthodontics in postadolescents
- Surgical correction in adults

However, when considering the fact that skeletofacial growth continues many years after cessation of body height growth and that the adult TMJ is capable of remodeling,[8,9,21,22] it seems logical to revise the above treatment concept. Thus, with respect to age and growth development, the following modified new concept for Class II therapy is proposed:

II على الصنف الـ FR II وبين Herbst دراسة مقارنة بين تأثير الـ

)Mc namara – How (

- أفراد العينة :

, متوسط العمر 12 سنة . H - 45 مريض عولجوا بـ

, متوسط العمر 11,5 سنة .Fr II - 41 مريض عولجوا بـ

- 21 مريض لم يعالجوا (عينة شاهدة) , العمر 11 سنة .

النتائج :

جهاز الـ Herbst	جهاز Fr II
تراجعت النقطة A حوالي 0,5 ملم	لم يُحدث تغيير في النقطة A
كبح بزوغ الرحى 1ع (0,5 ملم\سنة)	بزغت الرحى 1 ع حوالي 1,6 ملم \ سنة
حركة وحشية للرحى 1ع بمقدار 1,4 ملم	حركة أنسية للرحى 1ع حوالي 1,3 ملم
الحركة الأمامية كانت أكبر من الـ Fr II	الحركة الأمامية للرحى 1س أقل من الـ H
حركة أمامية أكبر بـ 2 ملم من الـ Fr II	حركة أمامية للقواطع السفلية
زيادة بطول الفك السفلي 4,8 ملم توضع أمامي 2,7 ملم	زيادة بطول الفك السفلي 4,3 ملم توضع أمامي 1,2 ملم
زيادة بارتفاع الوجه السفلي الأمامي 2,2 ملم	زيادة بارتفاع الوجه السفلي الأمامي 1,8ملم

جامعة المنارة
https://manara.edu.sy/

جهاز الـJASPER JUMPER

- James Jusper. 1987وهو جهاز وظيفي ثابت صمم من قبل
حيث يتميز بتصميمه Herbstوهو تع
المرن حيث يسمح بحرية أكبر للحركات الجانبي
يتركب من مركبتي
1- مركبة القوة . 2-



مركبة القوة :•

وهي نابض ستانلس ستيل يغلف بأنبوب مطاطي مصنوع من Polyurethane.

- له 7 قياسات بدءاً من طول 26 حتى 38 (بفرق 2ملم بين كل قياسين)

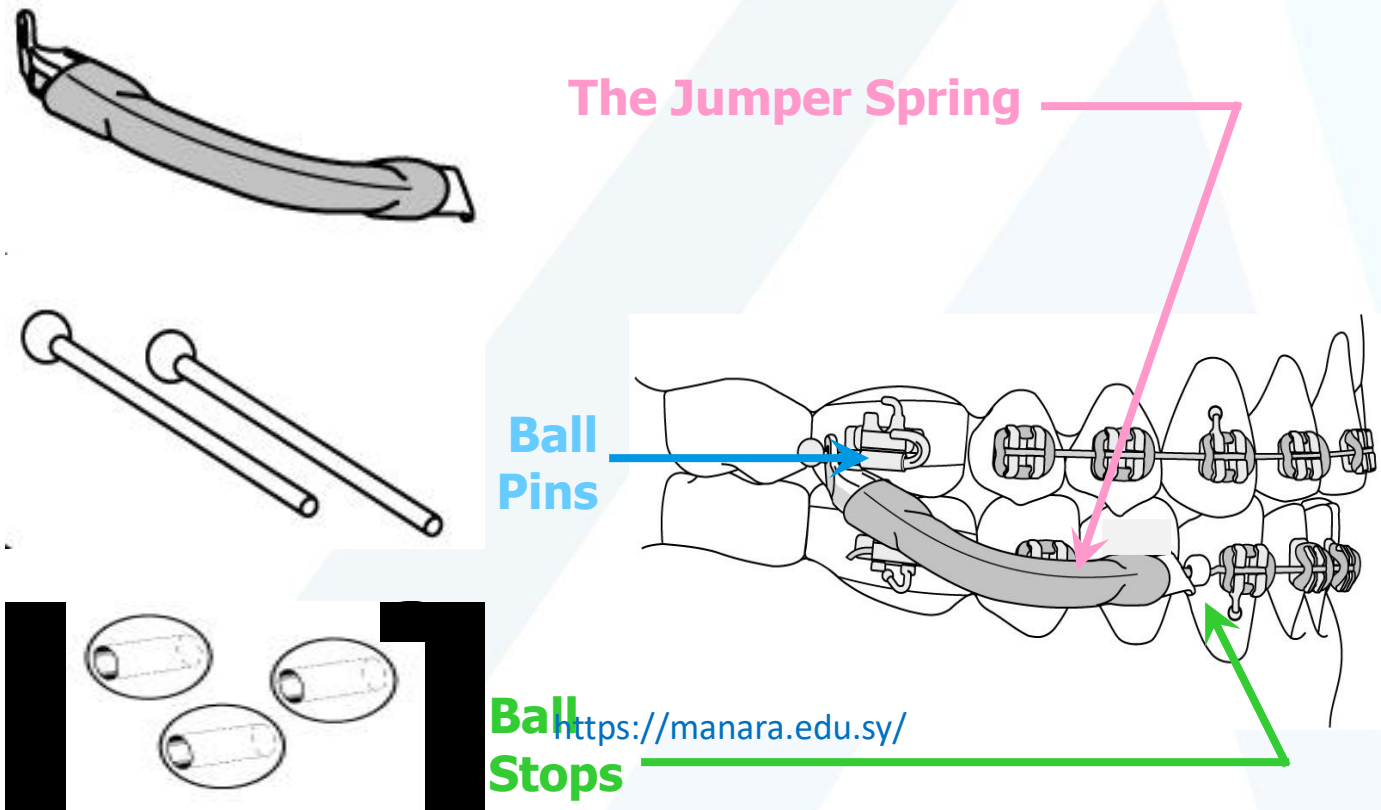

https://manara.edu.sy/

وحدات الدعم

- تثبت على القوس السلكية الأساسية .
- تثبت على قوس سلكية إضافية .

Brackets must be removed

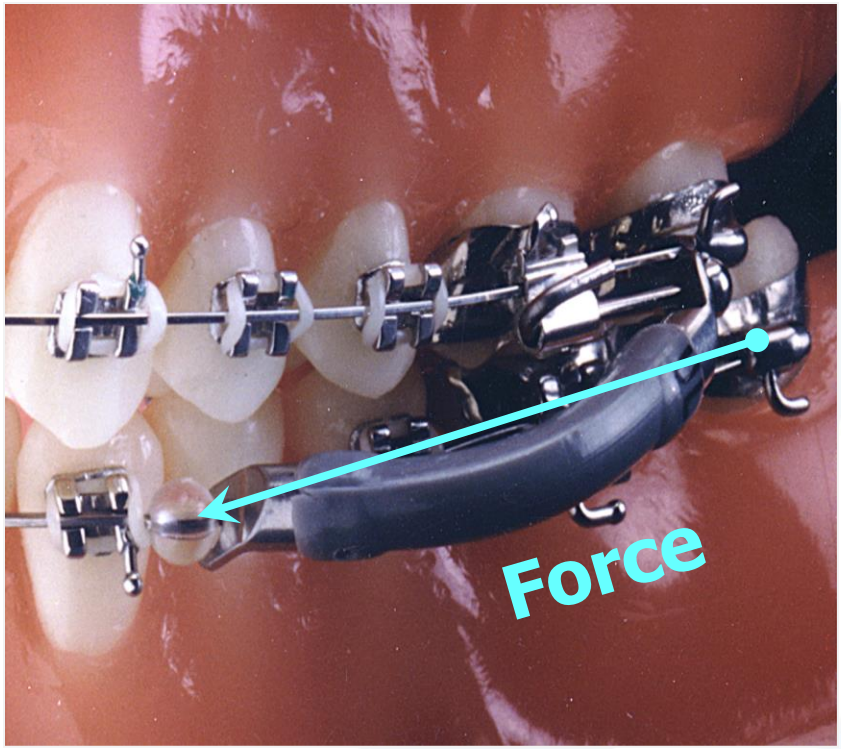

No brackets removed

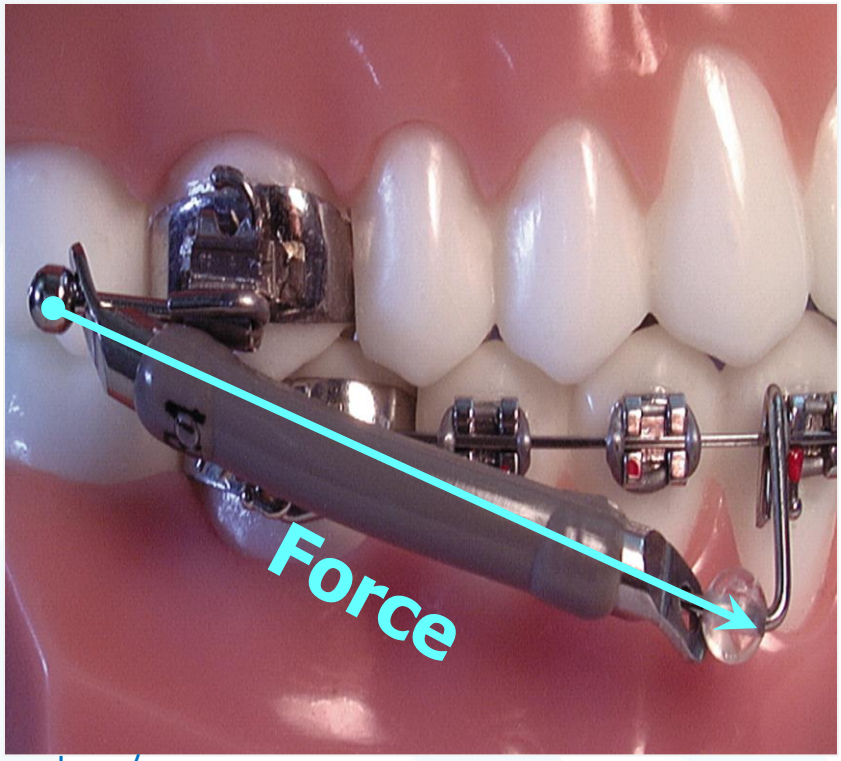

مقدار القوه التي تنتج عن مركبة القوة

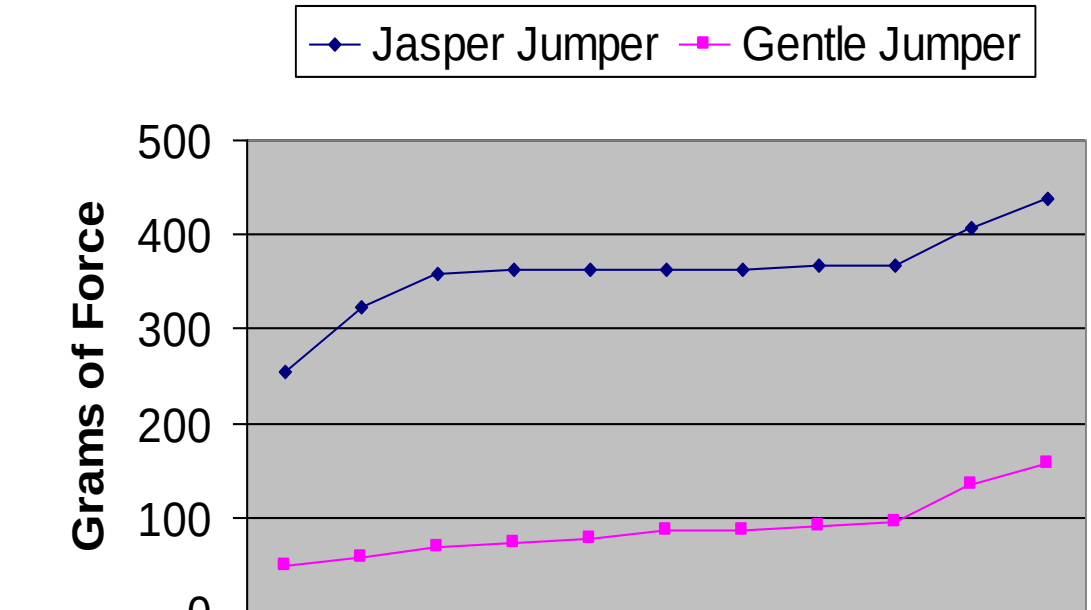

	1	2	3	4	5	6	7	8	9	10	11
Jasper Jumper	254	322	358	362	362	362	362	367	367	408	439
Gentle Jumper	49	58	68	72	77	86	86	90	95	136	158

دراسة مقارنة بين تأثير الـ JJ & HG مع Activator & HG

(Angle Orthodontic 2003)

- العينة :
  - حالة تراجع فك سفلي 60.
  - حالة عولجوا بـ JJ & HG . 20
  - حالة عولجوا بـ Activator & HG. 20
  - حالة كانوا حالات شاهدة 20.

(Angle Orthodontic 2003)

- النتائج :

بالنسبة للحالات الشاهدة ANB. - في الحالتين صغرت قيمة الـ

من Activator - الإرتفاع الوجهي السفلي كان أكبر في مجموعة الـ

JJ. مجموعة الـ

من JJ - التأثير على بروز القواطع السفلية كان أكبر في مجموعة الـ

Activator . مجموعة الـ

على الفك السفلي Activator. - تركزت فعالية الـ

على الفك العلوي . JJ بينما تركزت فعالية الـ

- عند المرضى JJوجدوا من خلال الدراسة بأن المعالجة المثالية لجهاز الـ ذوي النمو العامودي والذين لديهم تقدم بالفك العلوي أكثر وضوحاً من تراجع الفك السفلي .

في مرحلة المراهقة المتأخرة وتأثيره : سنياً , الدراسة لجهاز الـ هيكلياً و على النسج الرخوة

Angle Orthodontist 2005)(

- غير معالجة) .15 معالجة و 15 حالة (30:
- سنياً وهيكلياً ناتج عن تراجع فك سفلي , مع IIالحالة العينة : صنف نموذج نمو طبيعي أو أفقي , وذلك بعد قفزة النمو .
- النتائج :

- القواطع السفلية : برزت دهليزياً وغرزت .
- القواطع العلوية : تراجعت حنكياً وبزغت .
- الأرحاء العلوية : تراجعت ومالت وحشياً .
- الأرحاء السفلية : تقدمت ومالت أنسياً .
- ميلان مستوى الإطباق باتجاه عقارب الساعة .
- نقصان في الـ Overjet & Overbite .
- تحسن البروفيل , زيادة بالزاوية الأنفية الشفوية .

Angle Orthodontist 2005)(

+	المجموعة الشاهدة			مجموعة الـ JJ		
	قبل العلاج	بعد العلاج	الفارق	قبل العلاج	بعد العلاج	الفارق
SNA	78.36	79.6	0.7	79.83	79.63	-0.2
SNB	73.76	74,40	0.36	74.93	75.30	0.36
ANB	4.6	4.66	0.06	4.90	4.33	-0.56
SN/PP	8.50	8.13	-0.36	8.63	8.83	0.2
SN/MP	36.56	36.26	-0.3	33.43	33.20	-0.23

Sabbagh Universal Spring

شكراً لإصغائكم

https://manara.edu.sy/