جامعة المنارة
MANARA UNIVERSITY

Good Morning

Full Metal Crown

التاج المعدني الكامل

- A full-metal crown , used as a single crown or a retainer for fixed bridge in the posterior teeth.

- هوتاج مصبوب كامل من المعدن يستعمل كتاج مفرد او مثبت لجسر في الاسنان الخلفية

Advantages of MC

ميزات التاج المعدني الكامل

- longevity and retention
- superior resistance
- superior strength
- modify axial tooth contour and all walls of tooth

- الثبات والديمومة الاعلى
- استقرار اعلى
- متانة اعلى
- يسمح بتعديل شكل وميلان كافة سطوح السن لجميع الحالات العلاجية

Disadvantages of MC

سلبيات التاج المعدني الكامل

- removal large amount of tooth structure Vs partial restoration.
- not esthetic
- vitality test cannot be done

- يتطلب ازالة واسعة من نسج السن مقارنة مع الترميمات الجزئية
- غير تجميلي
- صعوبة فحص حيوية اللب

Indications of MC

استطبابات التاج المعدني الكامل

- extensive destruction from caries/trauma
- endodontically treated teeth to avoid potential future fracture
- maximum retention & resistance
- high displacement forces like long-span fixed dental prosthesis

- تهدم واسع للنسج السنية نتيجة الرض او النخر
- ترميم الاسنان المعالجة لبياً لمنع انكسارها
- الاسنان التي تتطلب ثباتاً واستقراراً كبيرين كالاسنان ذات التيجان القصيرة.
- الحالات التي تتعرض فيها التعويضات الى قوى كبيرة مثل الجسور الطويلة .

Contraindications of MC

مضادات الاستطباب للتيجان المعدنية الكاملة

- More conservative restoration would suffice
- Caries extends gingivally so finish line cannot be done
- High esthetics needs (anterior teeth)

- التعويضات التي تكتفي باجراء تحضيرات محافظة
- عندما يكون النخر ممتدا بالعمق تحت حط اللثة بحيث لا يمكن رؤيته
- اسباب تجميلية وخاصة في المنطقة الامامية.

Preparations steps

- **Occlusal/ insical Reduction**
  - ❖Functional cusps prep
  - ❖Non-Functional cusps prep
  - ❖Functional cusps bevel
- **Axial walls Reduction**
  - ❖ **buccal & Lingual prep**
  - ❖**Mesial & distal prep**
- **Finish line**
- **Evaluation and Finishing**

مراحل التحضير

- تحضير السطح الطاحن / الحد القاطع
  - ❖ تحضير حدبات الدعم
  - ❖ تحضير حدبات الدلالة
  - ❖ شطب حدبة الدعم
- تحضير الجدران المحورية
  - ❖ تحضير السطوح الدهليزية واللسانية
  - ❖تحضير السطوح الانسية والوحشية
- تشكيل خط الانهاء
- تقييم وانهاء التحضير

Preparation of metal crwon مراحل تحضير التاج المعدني الكامل

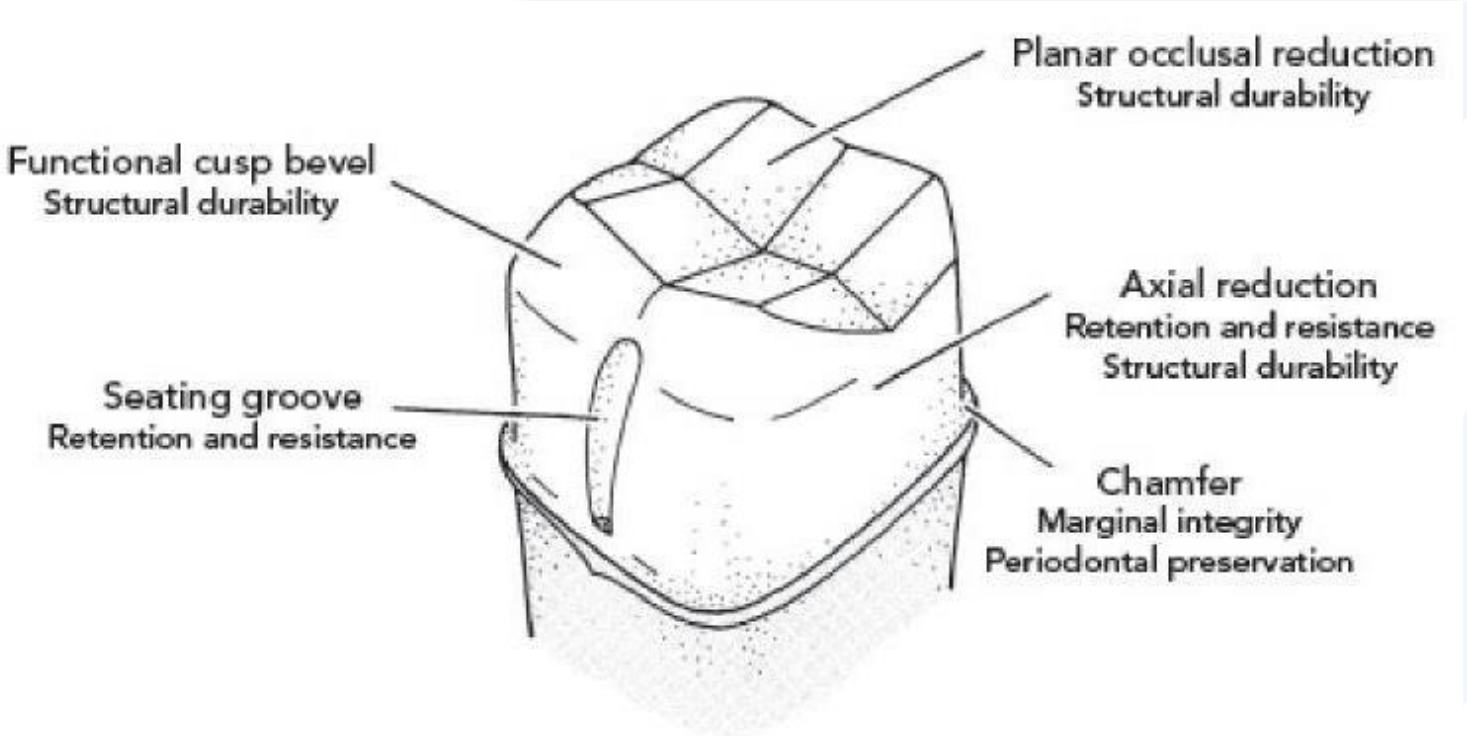

Occlusal Reduction

تحضير السطح الطاحن

استخدام سنبلة شاقة مستقيمة Straight bur قطرها ١ مم



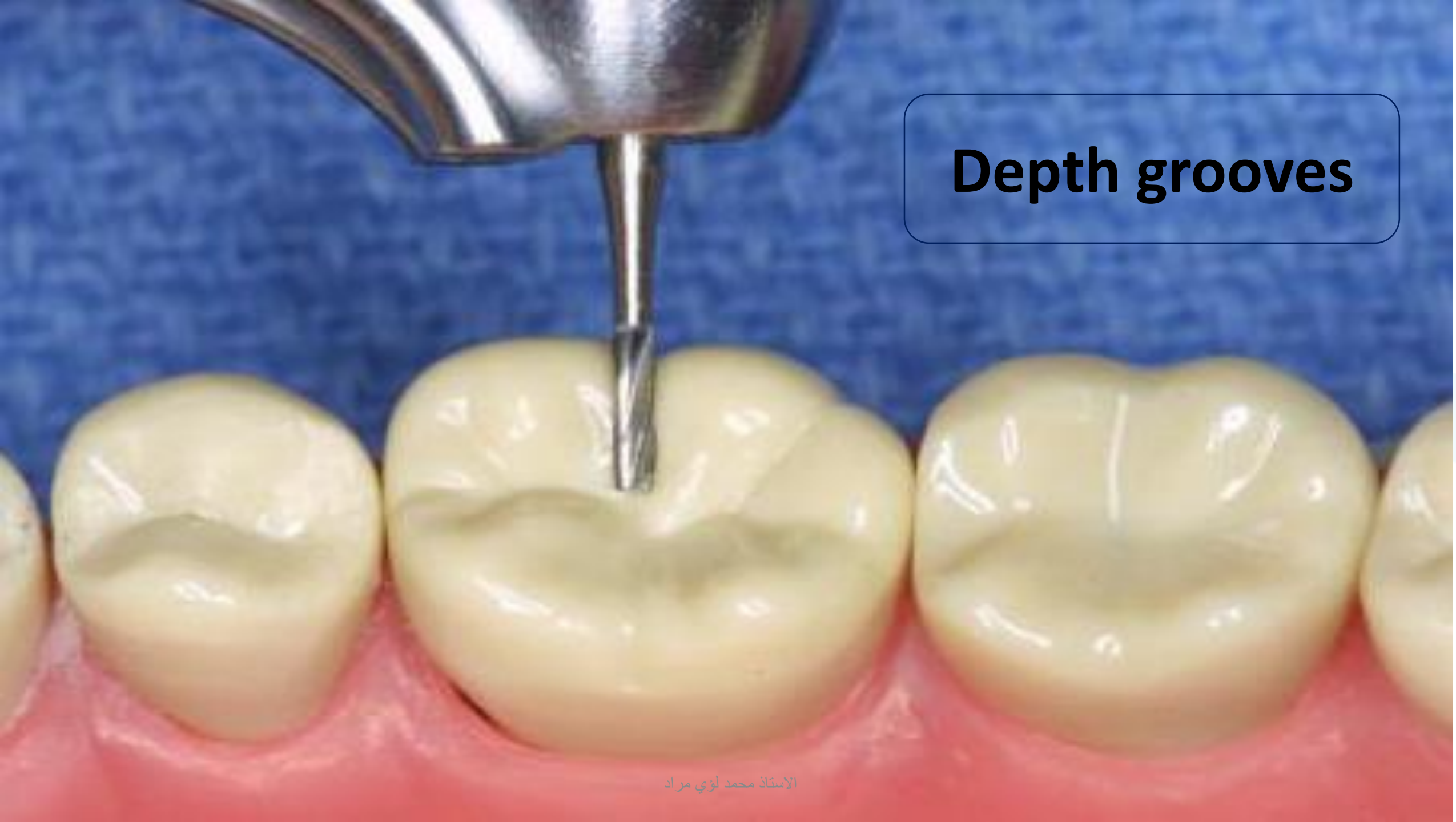

Depth grooves

الاستاذ محمد لؤي مراد

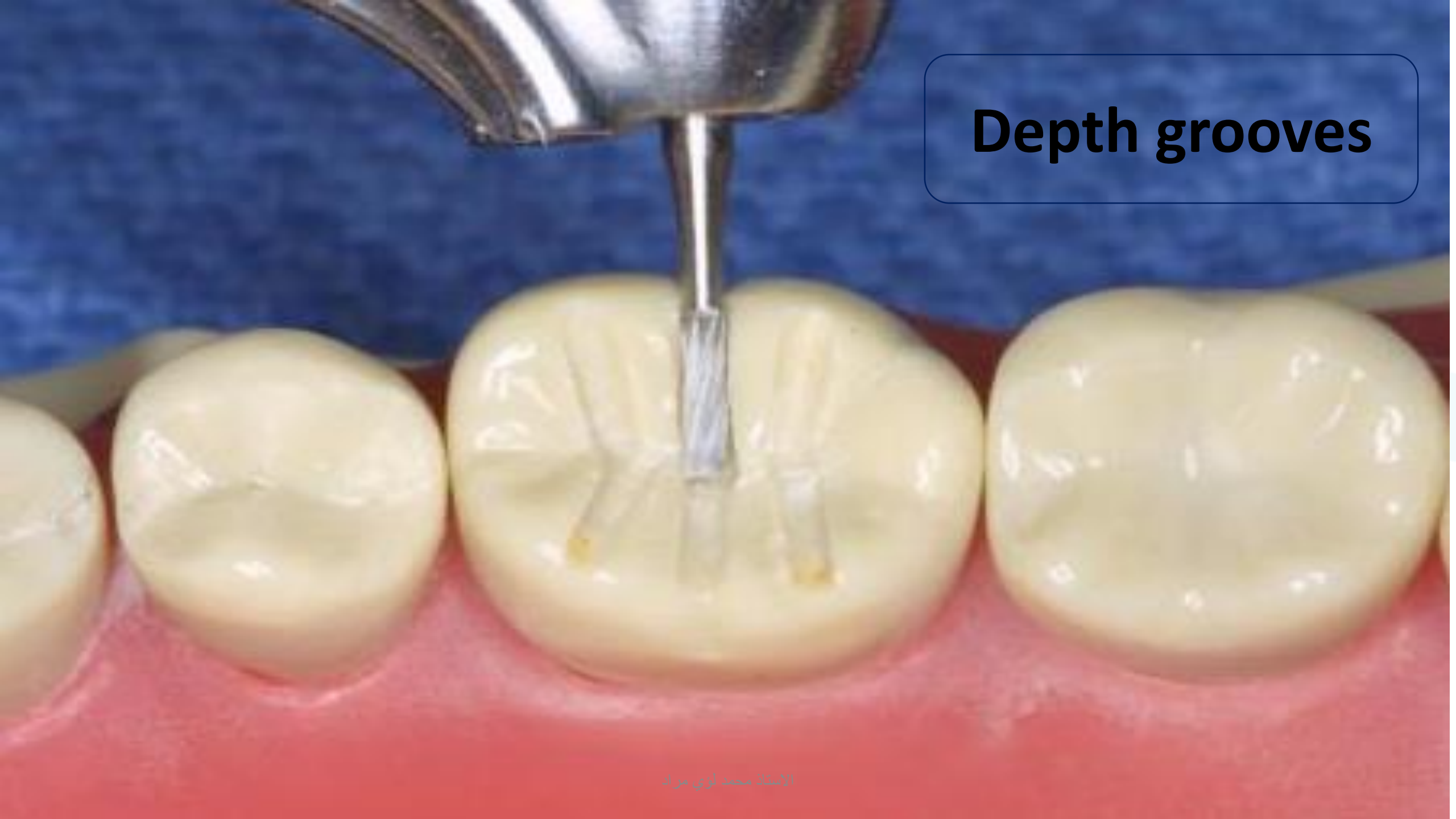
Depth grooves
الاستاذ محمد لؤي مراد

Depth grooves
الاستاذ محمد لؤي مراد

Depth grooves connection

الاستاذ محمد لؤي مراد

Depth grooves connection

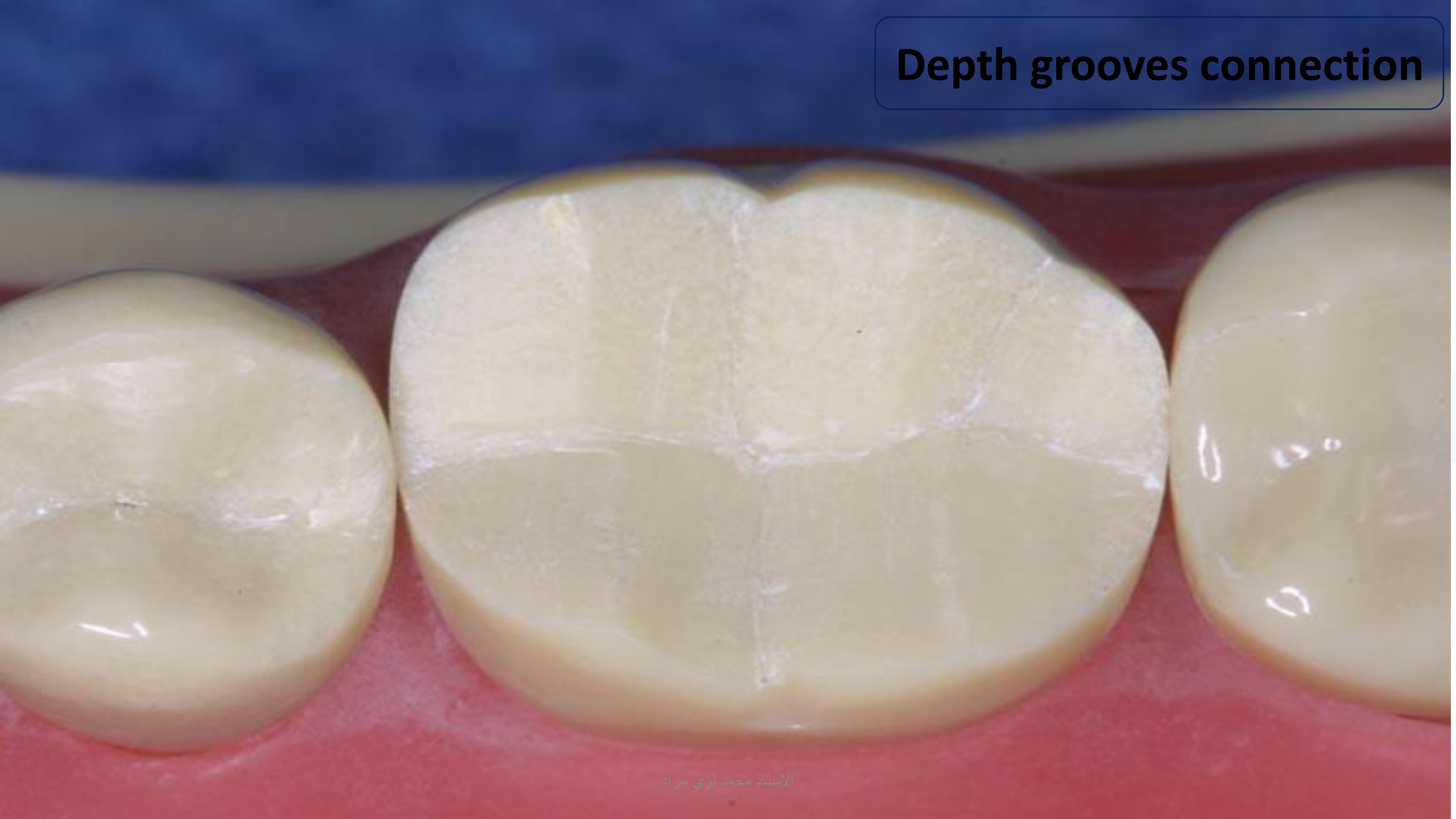

الاستاذ محمد لؤي مراد

Occlusal Reduction

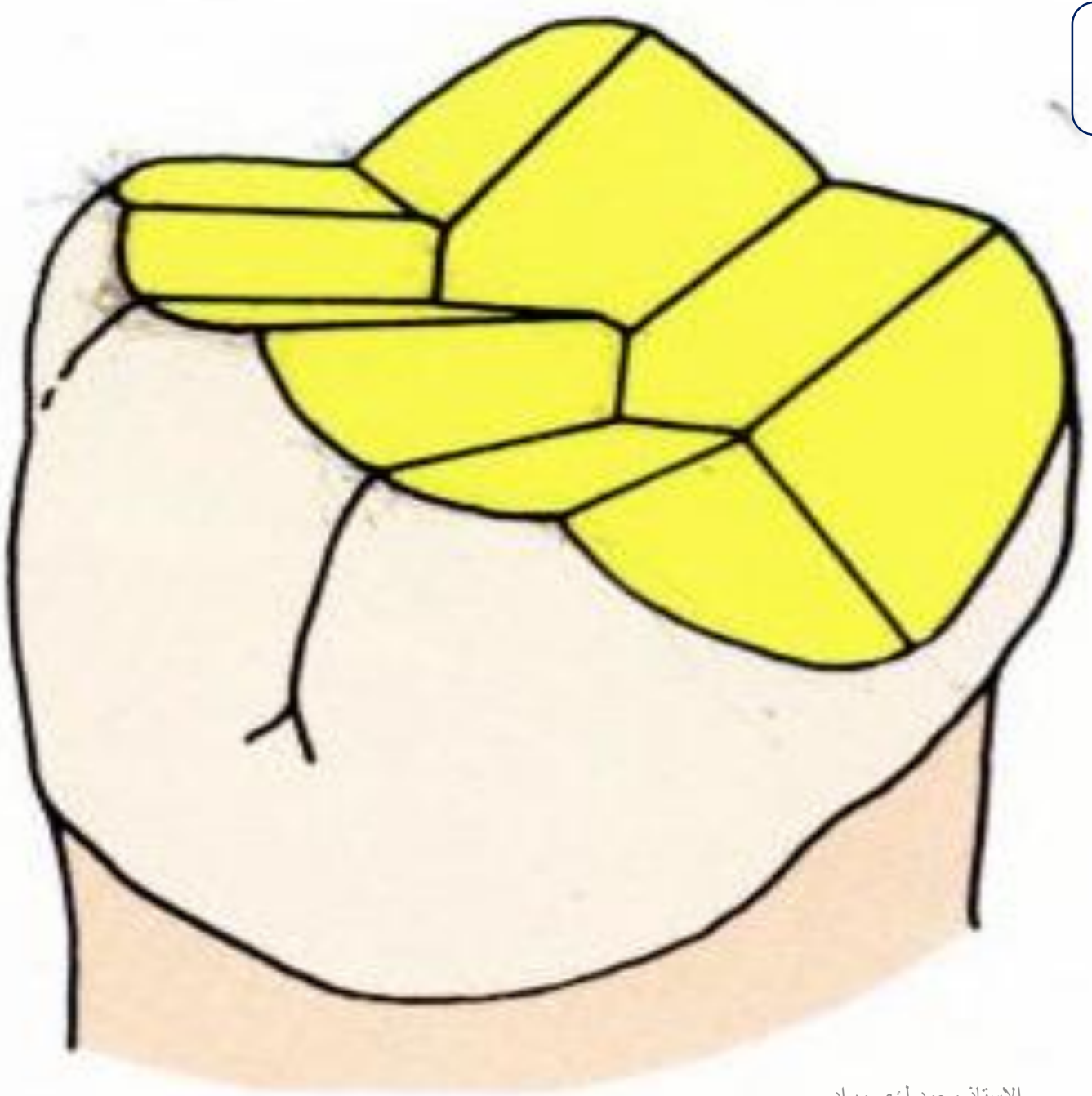

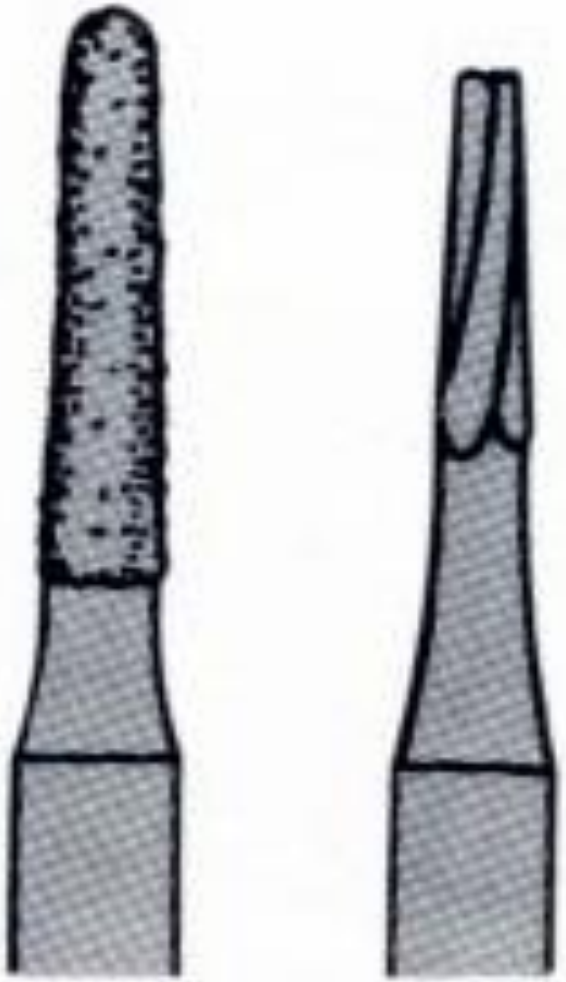

الاستاذ محمد لؤي مراد

Supported cusp

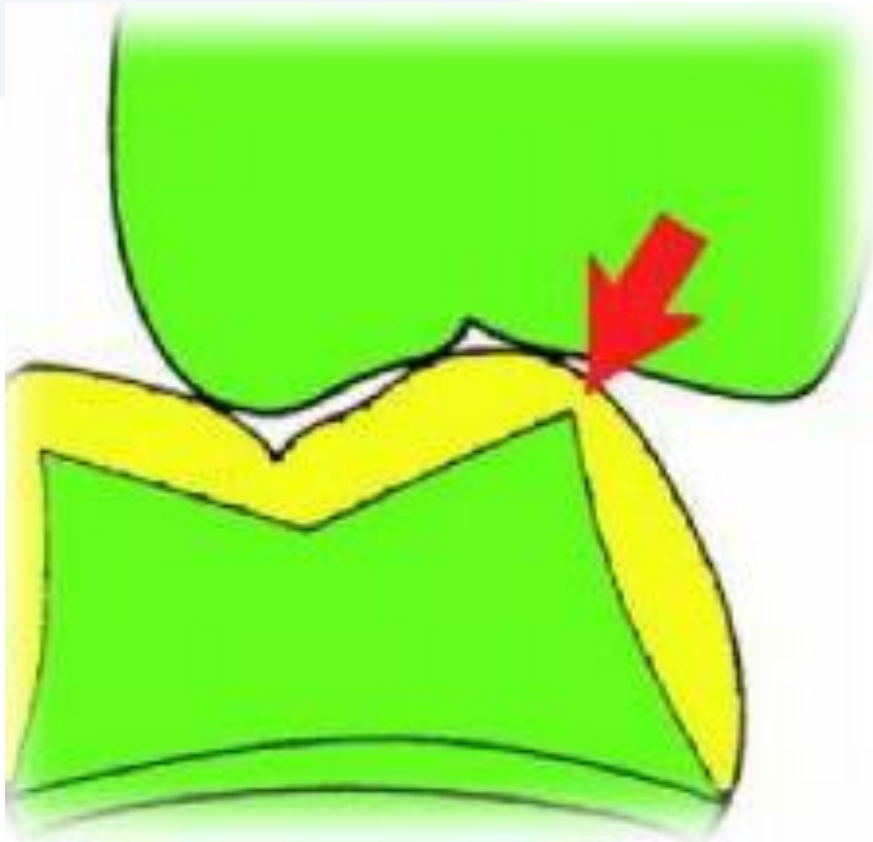

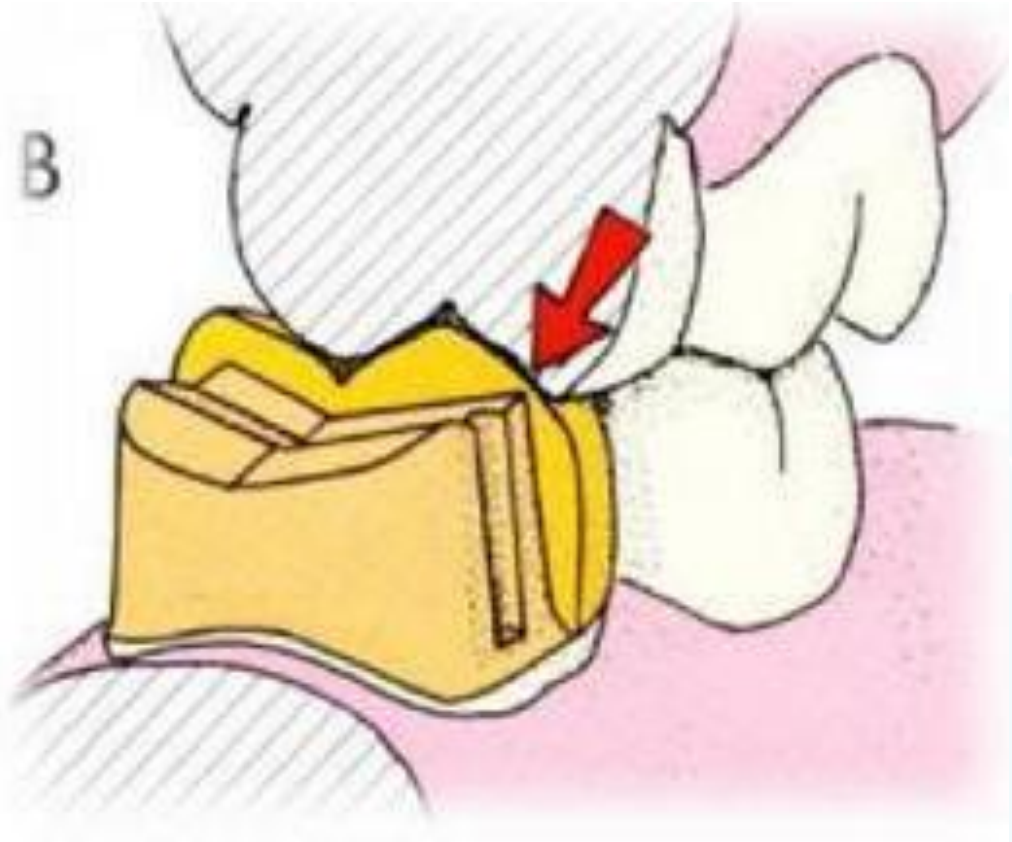

Supported cusp bevel
شطب حدبة الدعم

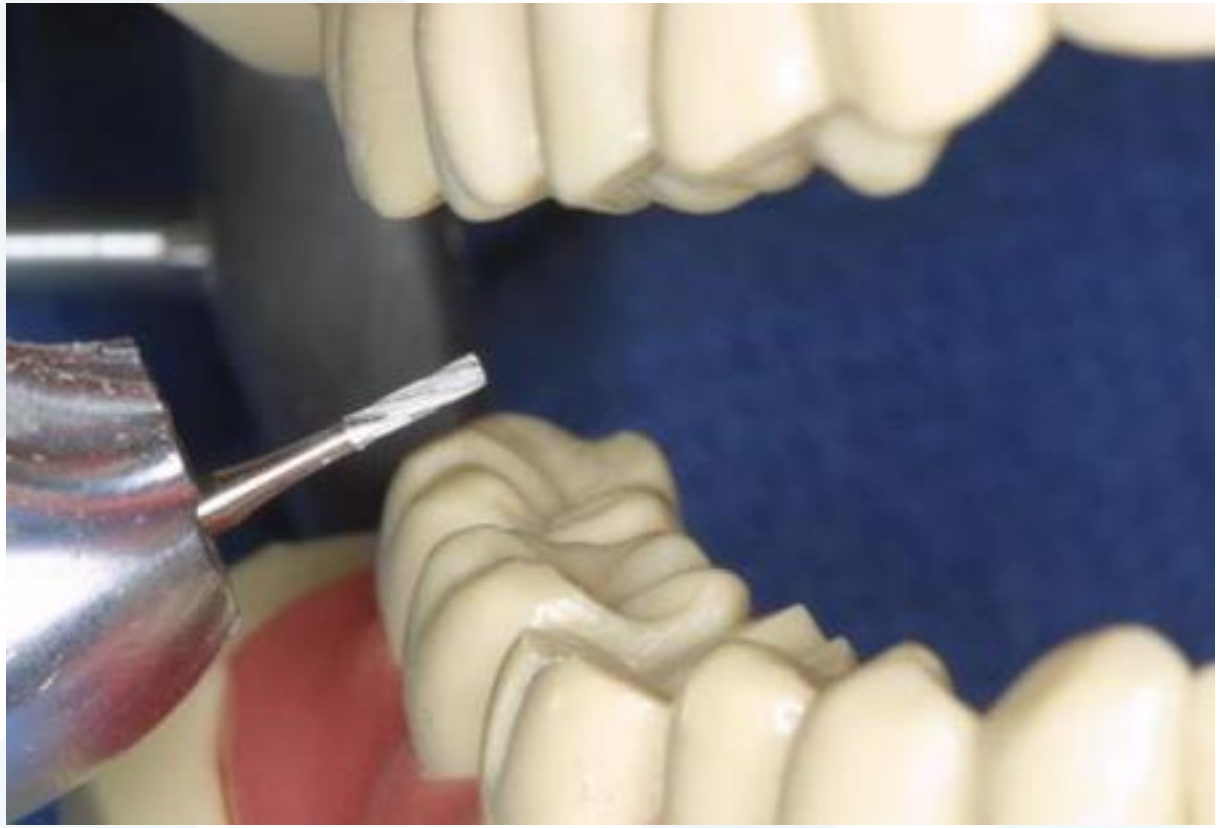

Occlusal Reduction

Occlusal Reduction

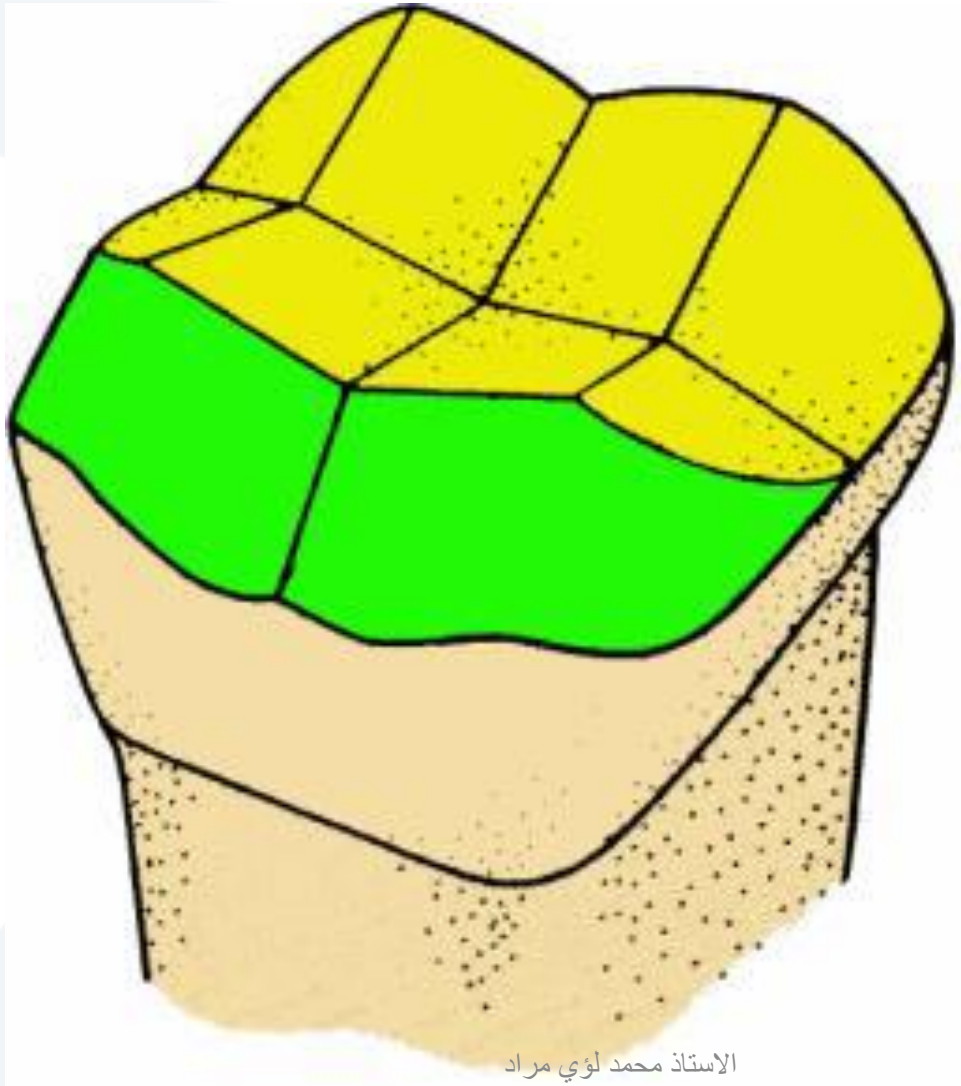

الاستاذ محمد لؤي مراد



Axial Reduction

تحضير السطوح المحورية

استخدام سنبلة مخروطية Tapered bur قطرها ١ مم

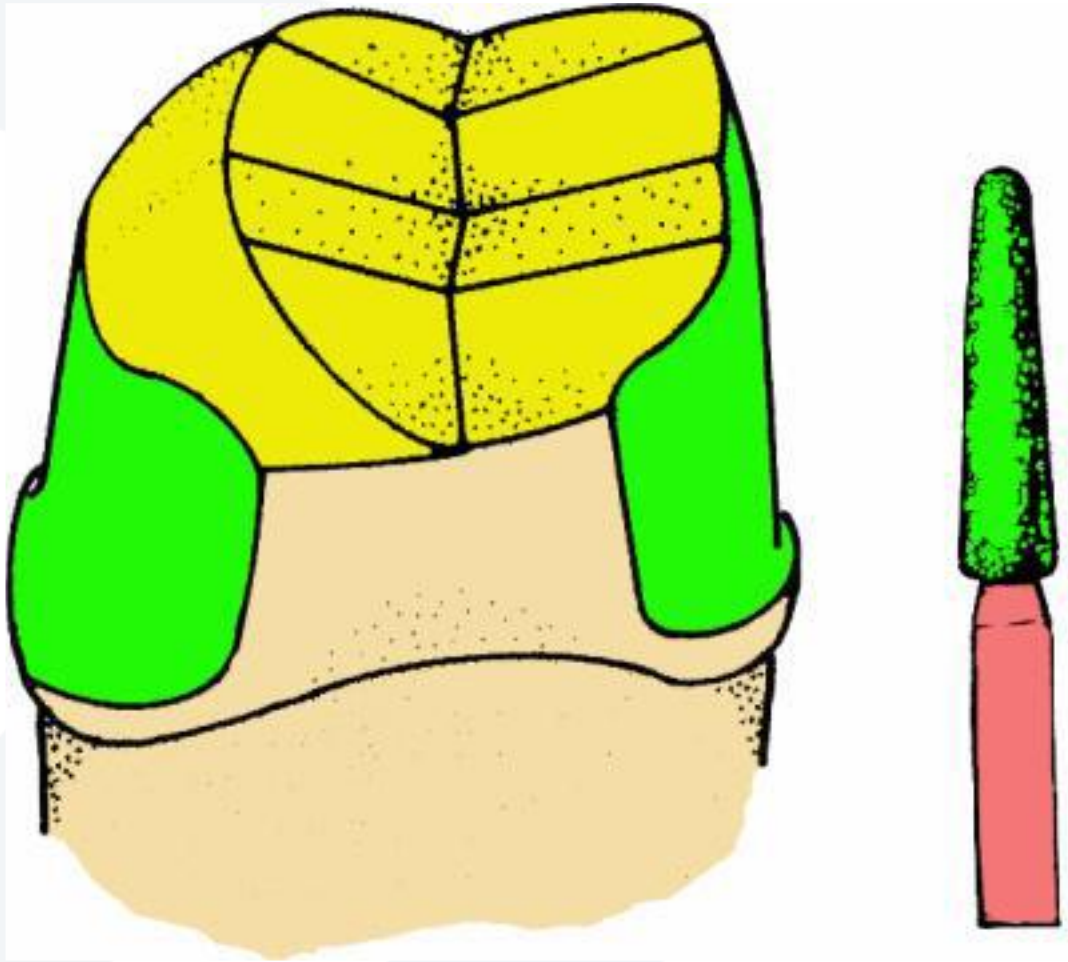

يجب وضع السنبلة موازية للسطوح المحورية Parallel to axial walls

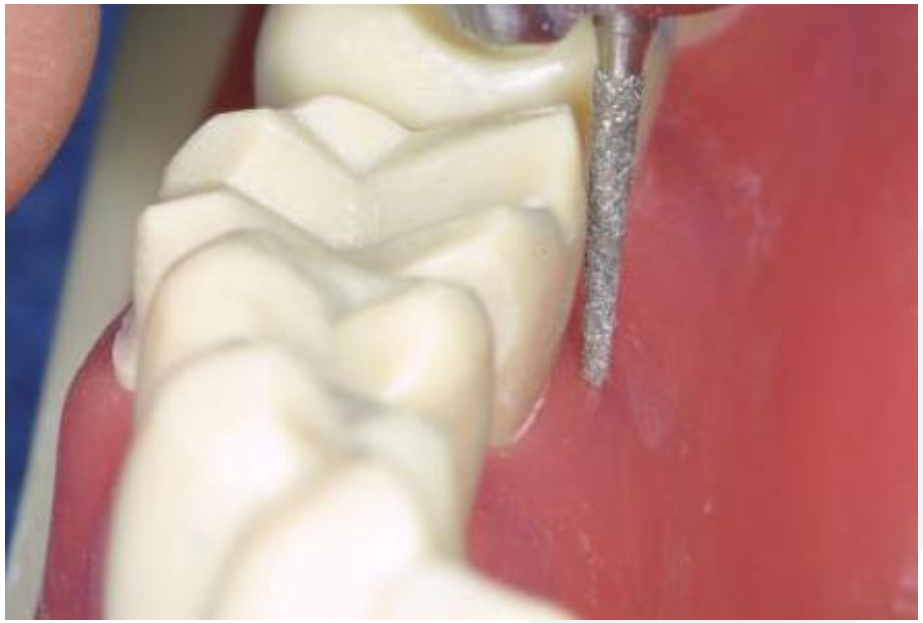

تحضير السطوح الملاصقة Proximal walls

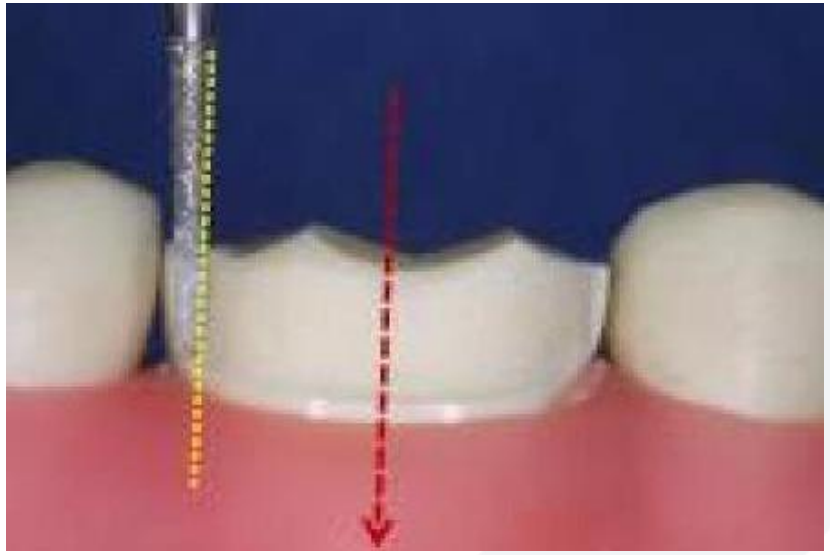

Finish line

تشكيل خط الانـهاء

تشكيل الحدود العنقيةfinish line بشكل شبه كتف champher وعمق ٠,٥ مم

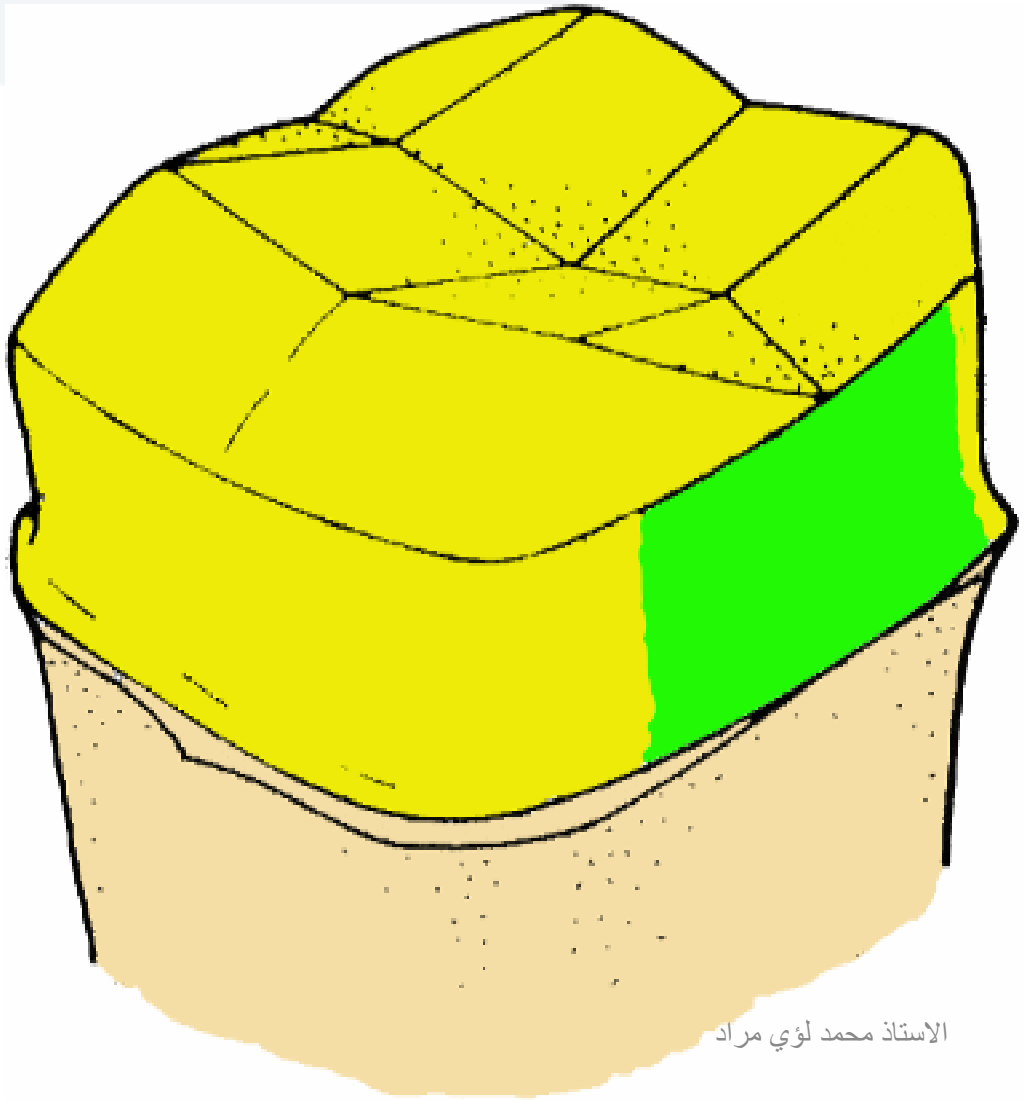

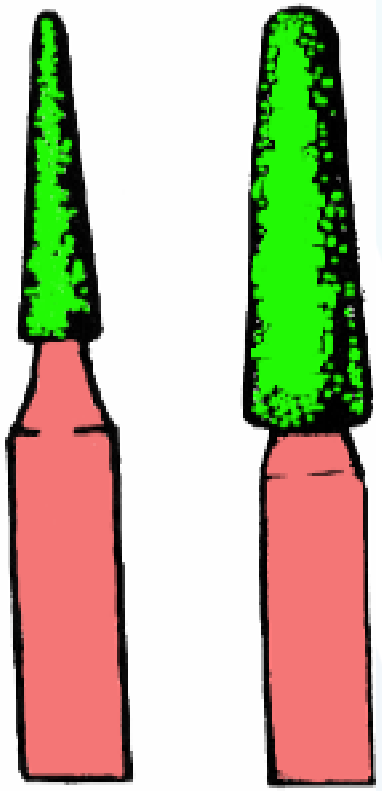

الاستاذ محمد لؤي مراد

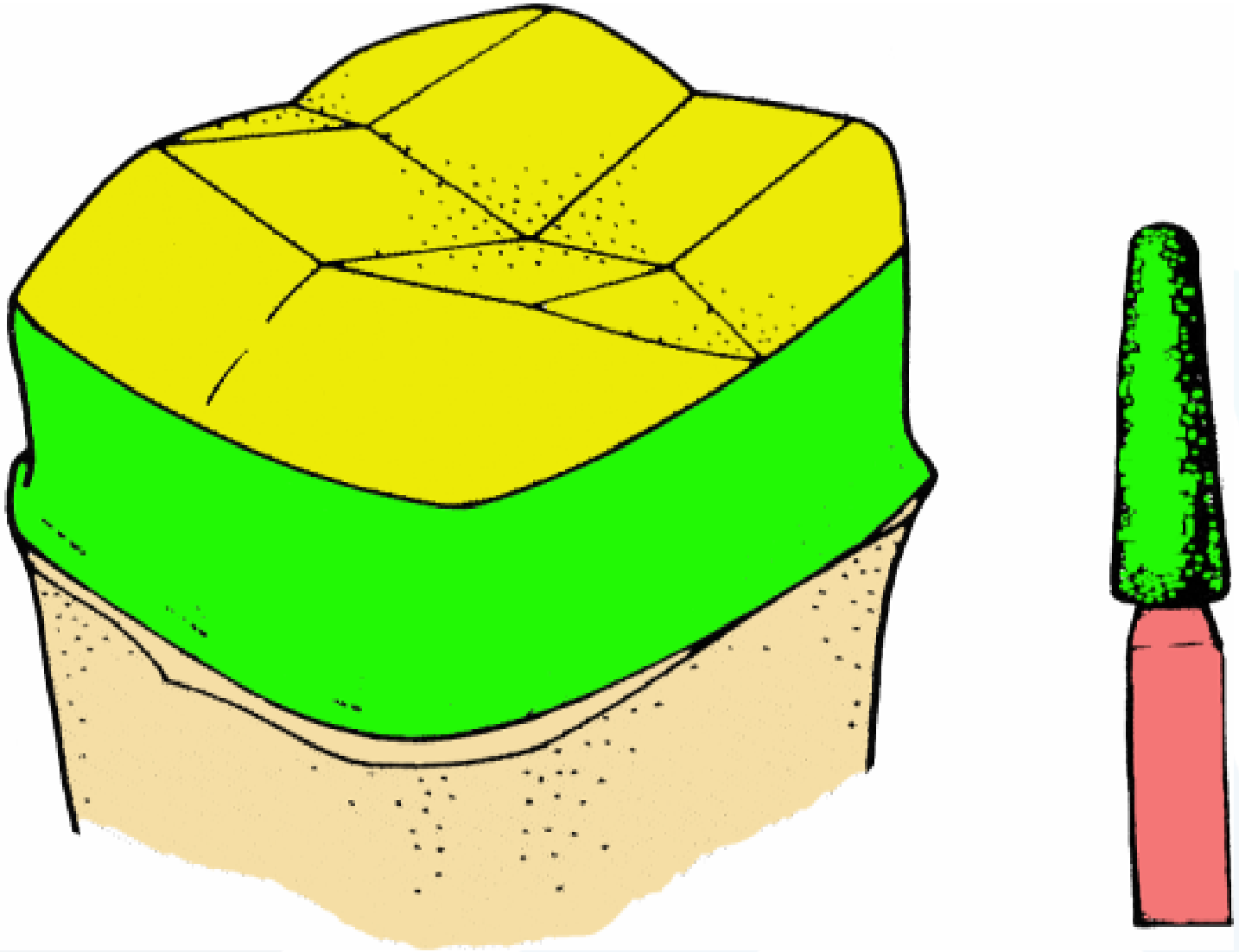

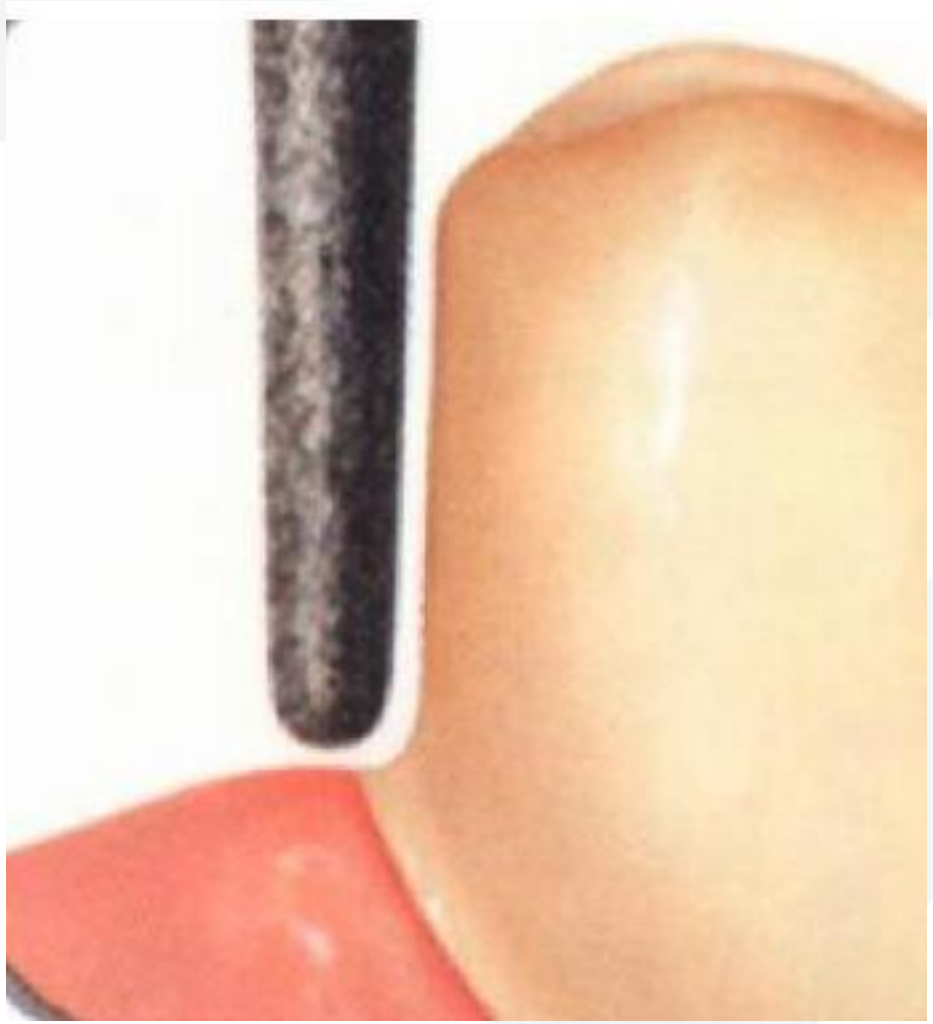

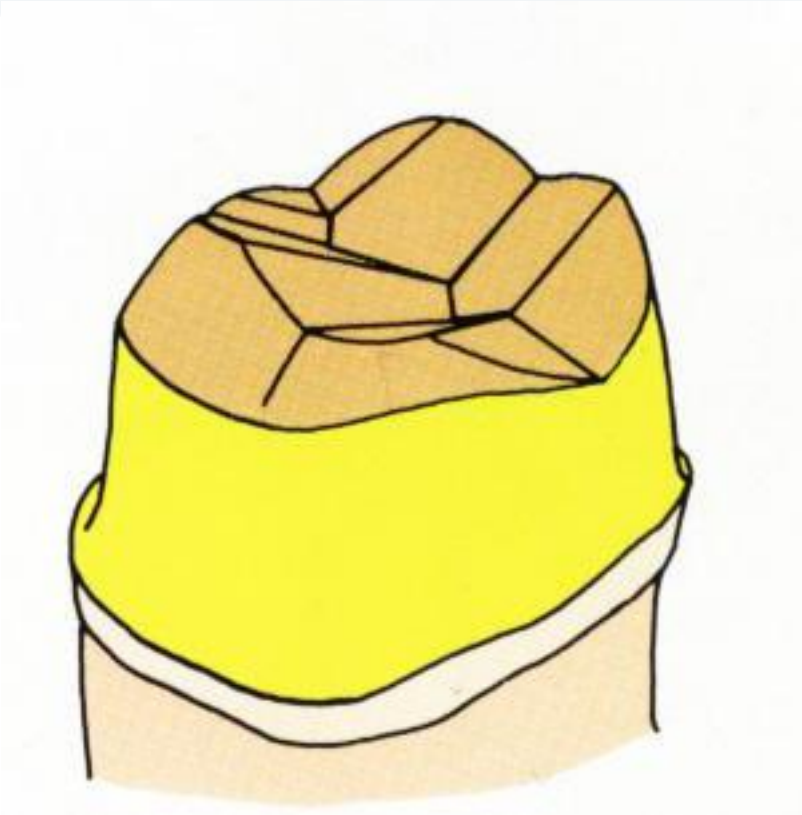

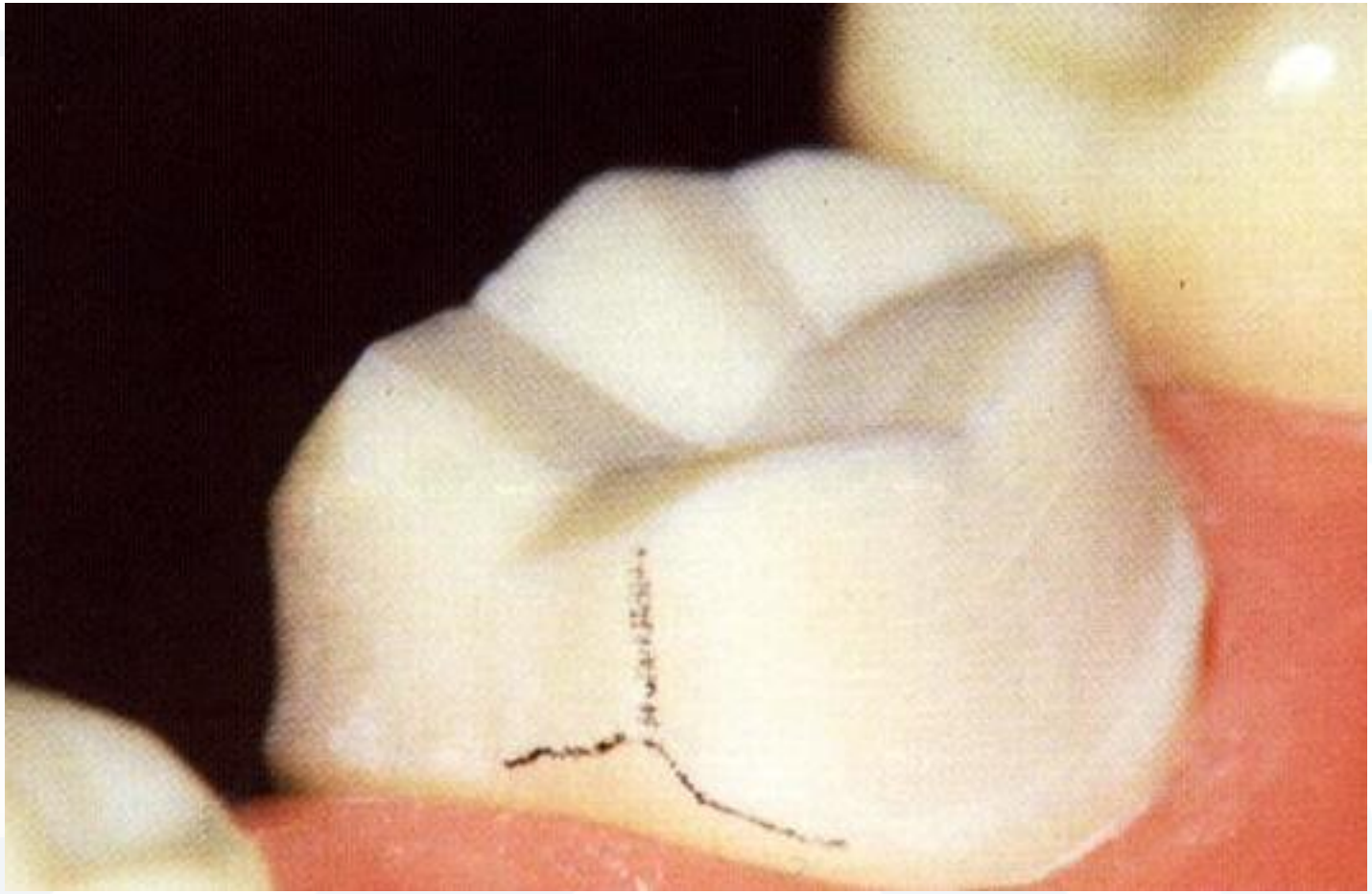

Evaluation and Finishing

التقييم والانـهاء

استخدام سنبلة لهب شمعة Flame bur

تدوير حدبات الدلالة unsupported cusps rounding

The Metal –Ceramic crown
Porcelain fused to metal (PFM)

التاج المعدني الخزفي

- A crown restoration that consists of a complete-coverage cast metal crown (or substructure) veneered with a layer of fused porcelain to mimic the appearance of a natural tooth.

- هو تاج يتالف من قلنسوة معدنية كاملة تغطي كافة جدران السن ، مغطاة بطبقة من الخزف لتعطي الناحية الجمالية.

PFM Crown
Porcelain Surface
Metal Substructure

Advantages of PFM

ميزات التيجان الخزفية المعدنية

- longevity and retention
- superior resistance
- superior strength
- modify axial tooth contour and all walls of tooth
- Esthetics

- الثبات والديمومة الاعلى
- استقرار اعلى
- متانة اعلى
- يسمح بتعديل شكل وميلان كافة سطوح السن لجميع الحالات العلاجية
- الناحية التجميلية .

Disadvantages of PFM

سلبيات التيجان الخزفية المعدنية

- removal large amount of tooth structure Vs partial restoration.
- Periodontal damage
- vitality test cannot be done
- Porcelain fracture
- Cost effective
- Not very high esthetics

- يتطلب ازالة واسعة من نسج السن مقارنة مع الترميمات المعدنية
- يتطلب النزول تحت اللثة مما قد يسبب اذية في النسج الداعمة
- صعوبة فحص حيوية اللب .
- احتمال انفصال وتشظي الخزف عن المعدن .
- تكلفة أكبر
- جمالية غير عالية

Indications of PFM

استطبابات التيجان الخزفية المعدنية

- Esthetic cases specially in posterior area.
- Indications of all metal crowns:

❖extensive destruction from caries/trauma

❖endodontically treated teeth to avoid potential future fracture

❖maximum retention & resistance

❖high displacement forces like long-span fixed dental prosthesis

- الحالات التجميلية وخاصة في الاسنان الخلفية
- بقية استطبابات التيجان المعدنية الكاملة:

❖ تهدم واسع للنسج السنية نتيجة الرض او النخر

❖ ترميم الاسنان المعالجة لبياً لمنع انكسارها

❖ الاسنان التي تتطلب ثباتاً واستقراراً كبيرين كالاسنان ذات التيجان القصيرة.

❖ الحالات التي تتعرض فيها التعويضات الى قوى كبيرة مثل الجسور الطويلة .

Contraindications of PFM

مضادات استطباب التيجان الخزفية المعدنية

- Teeth with large pulp chamber
- Intact buccal wall.
- Conservative preparations.

- الاسنان الفتية ذات الحجر اللبية الواسعة
- في حال سلامة الجدار الدهليزي .
- التحضيرات المحافظة .

Preparation Steps

مراحل التحضير

Occlusal Reduction

تحضير السطح الطاحن

استخدام سنبلة شاقة مستقيمة Straight bur قطرها ١ مم



Depth grooves

الأستاذ محمد لؤي مراد

Depth grooves connection

Supported cusp bevel
شطب حدبة الدعم

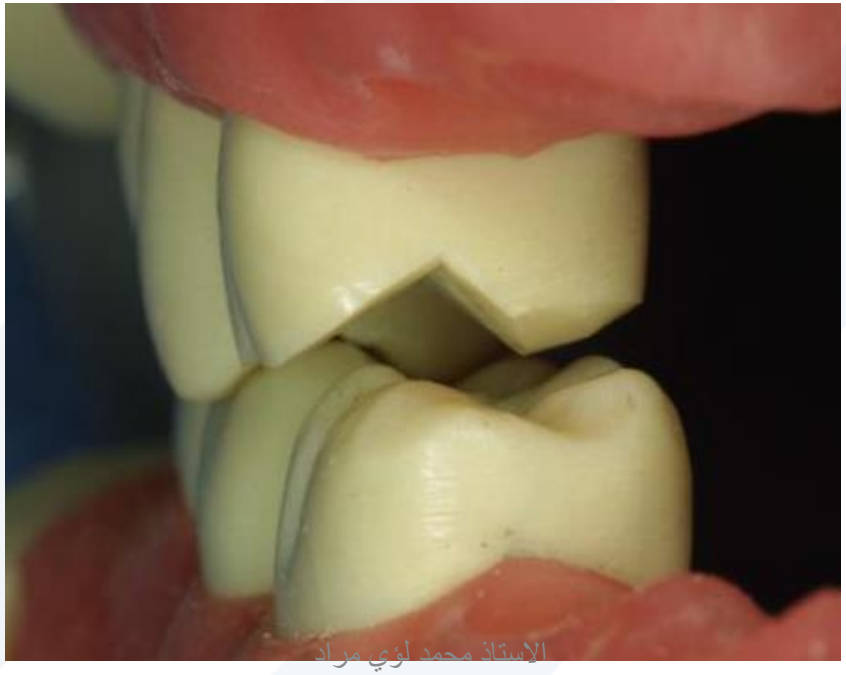

الاستاذ محمد لؤي مراد

Axial Reduction

تحضير السطوح المحورية

يجب وضع السنبلة موازية للسطوح المحورية Parallel to axial walls

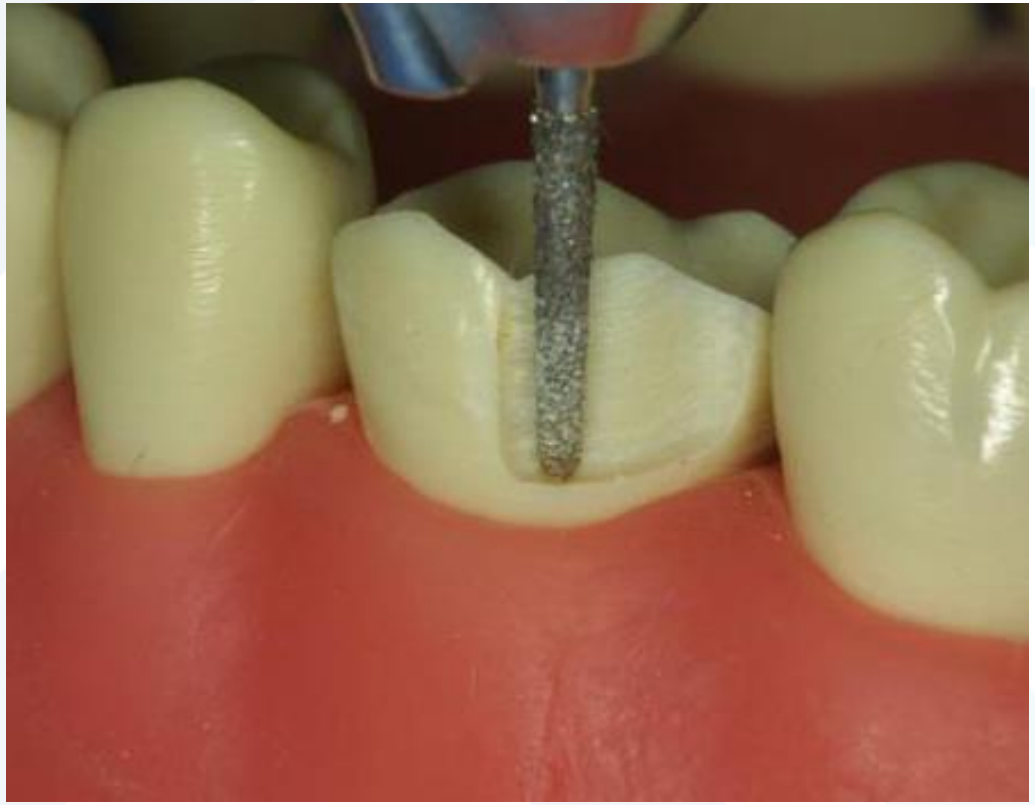

الاستاذ محمد لؤي مراد

Finish line

تشكيل خط الانـهاء

لاحظ الكتف الدهليزيBuccal Shoulder وشبه الكتف champher على بقية السطوح

Evaluation and Finishing

التقييم والانـهاء

استخدام سنبلة لهب شمعة Flame bur

تدوير حدبات الدلالة unsupported cusps rounding

The All-Ceramic crown

التاج الخزفي الكامل

- A crown restoration that consists of all ceramic material without any metal core (or substructure) , to mimic the appearance of a natural tooth.

- هو تاج يتالف من الخزف الكامل بدون اية قلنسوة معدنية مما يجعله مماثل جدا بالناحية التجميلية الناحية الجمالية.

Porcelain Crown
All-ceramic crown

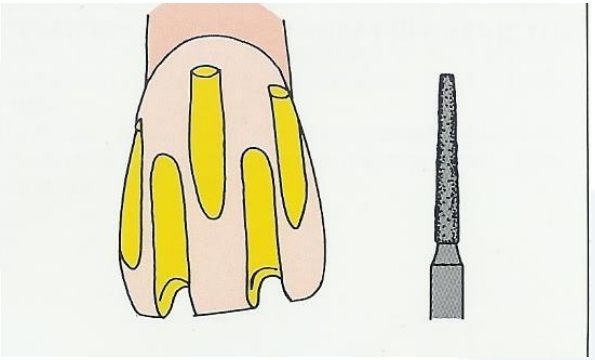

- Depth orientation grooves-parallel with the gingival portion
- Two or more vertical cuts in the incisal portion
- Grooves disappear near the middle of the facial surface, where the curvature of the surface is greatest

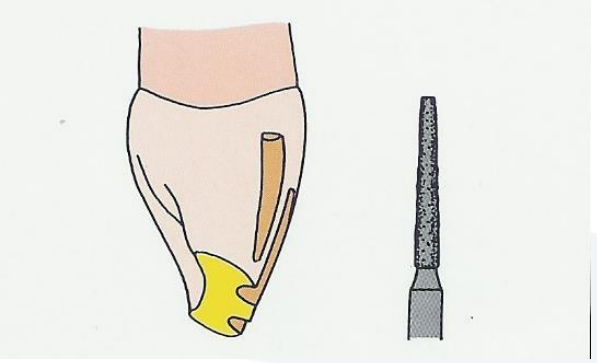

Incisal reduction

- Incisal reduction:flat end tapered diamond
- 2.00mm deep faciolingual incisal orientation grooves
- Plane of the reduced incisal surface parallel with the former incisal edge, perpendicular to the forces of mastication (45 degree incisolingual bevel)

Facial reduction

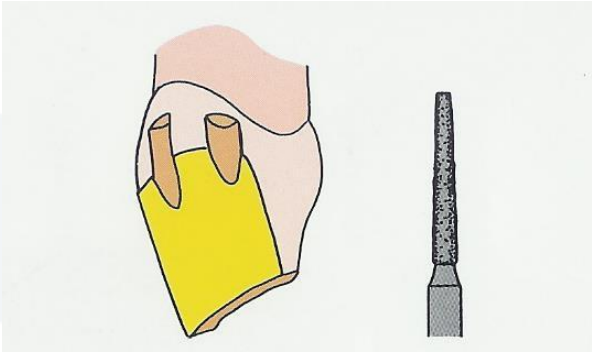

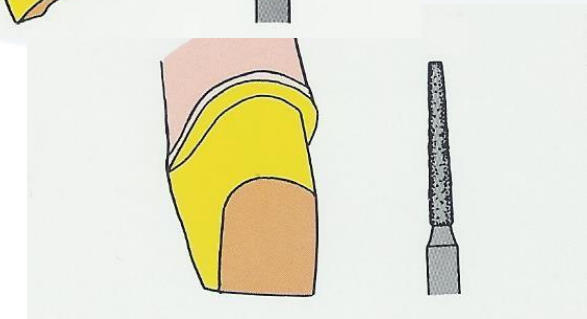

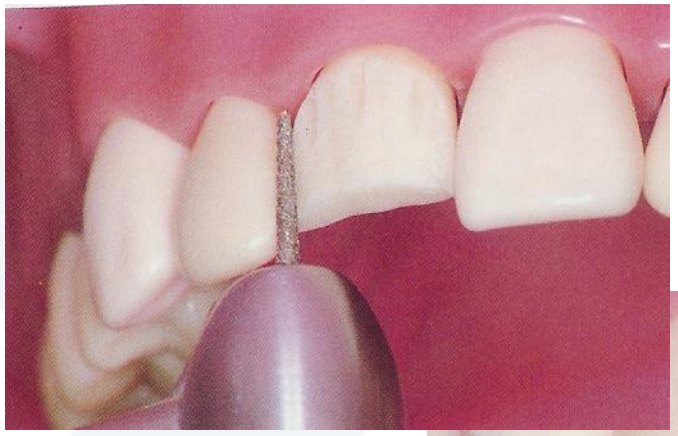

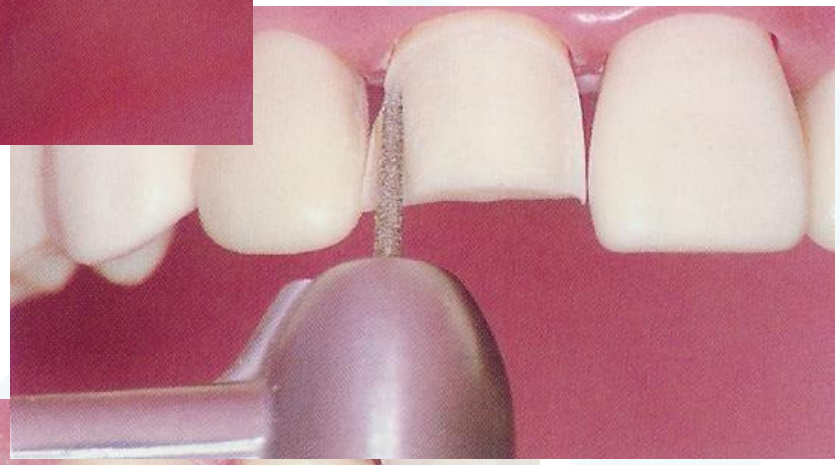

- Facial reduction, incisal half: flat-end tapered diamond
- Facial reduction, gingival half:flat-end tapered diamond
- Remove tooth structure between orientation grooves
- Extend facial reduction through proximal surfaces with flat-end tapered diamond,producing a shoulder in process

Lingual reduction

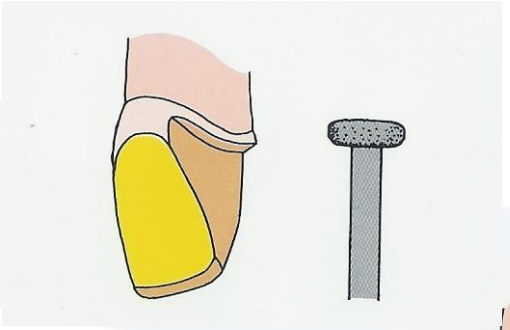

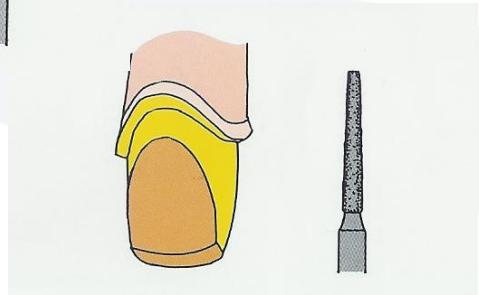

- Lingual reduction:small wheel diamond
- Producing concave shape
- Curved surface reduce stress
- Lingual axial reduction: flat-end tapered diamond
- 1mm depth, minimum taper in relation to the gingival portion of facial surface
- Blend the reduction of axial surfaces, rounded preparation produces greater strength

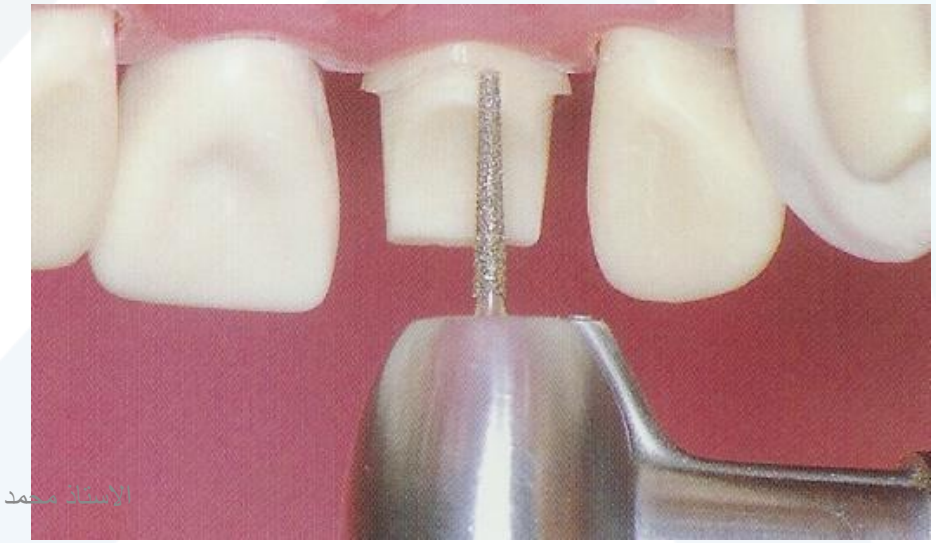

M Shoulder

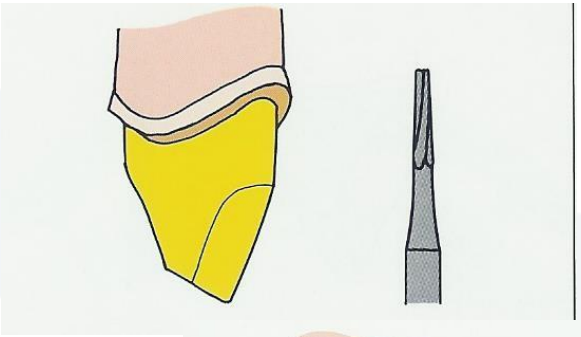

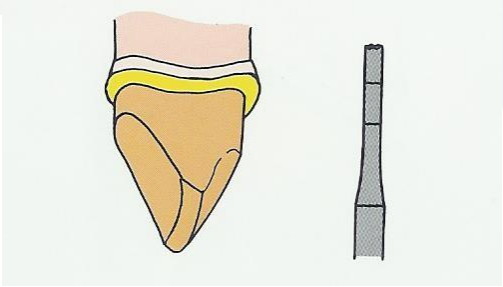

- Smooth axial surfaces with tapered fissure bar
- Round over all positive angles: sharp line angles cause crown to fracture
- 1.0 mm wide shoulder with flat-end diamond, smoothed with end-cutting bur
- Shoulder perpendicular to the line of force or to the long axis of tooth

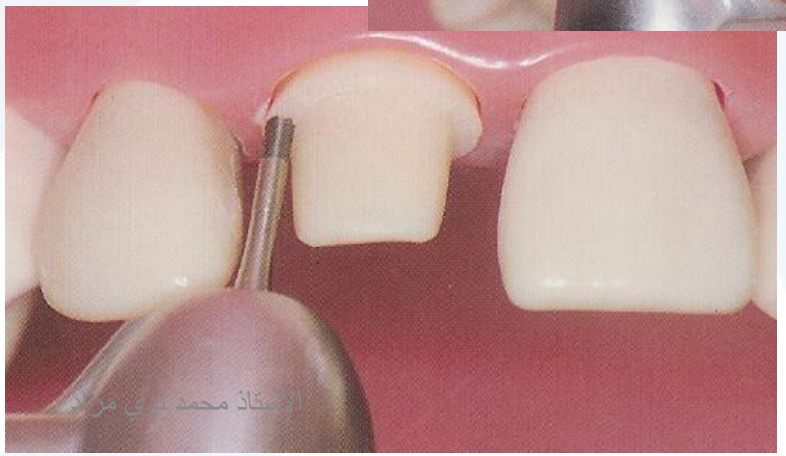

الأستاذ محمد بري مراد

- Overall reduction can be checked with midsagittal index and horizontal facial index
- No sharp line angles on the lingual and incisal aspects of tooth

Features of preparation and function

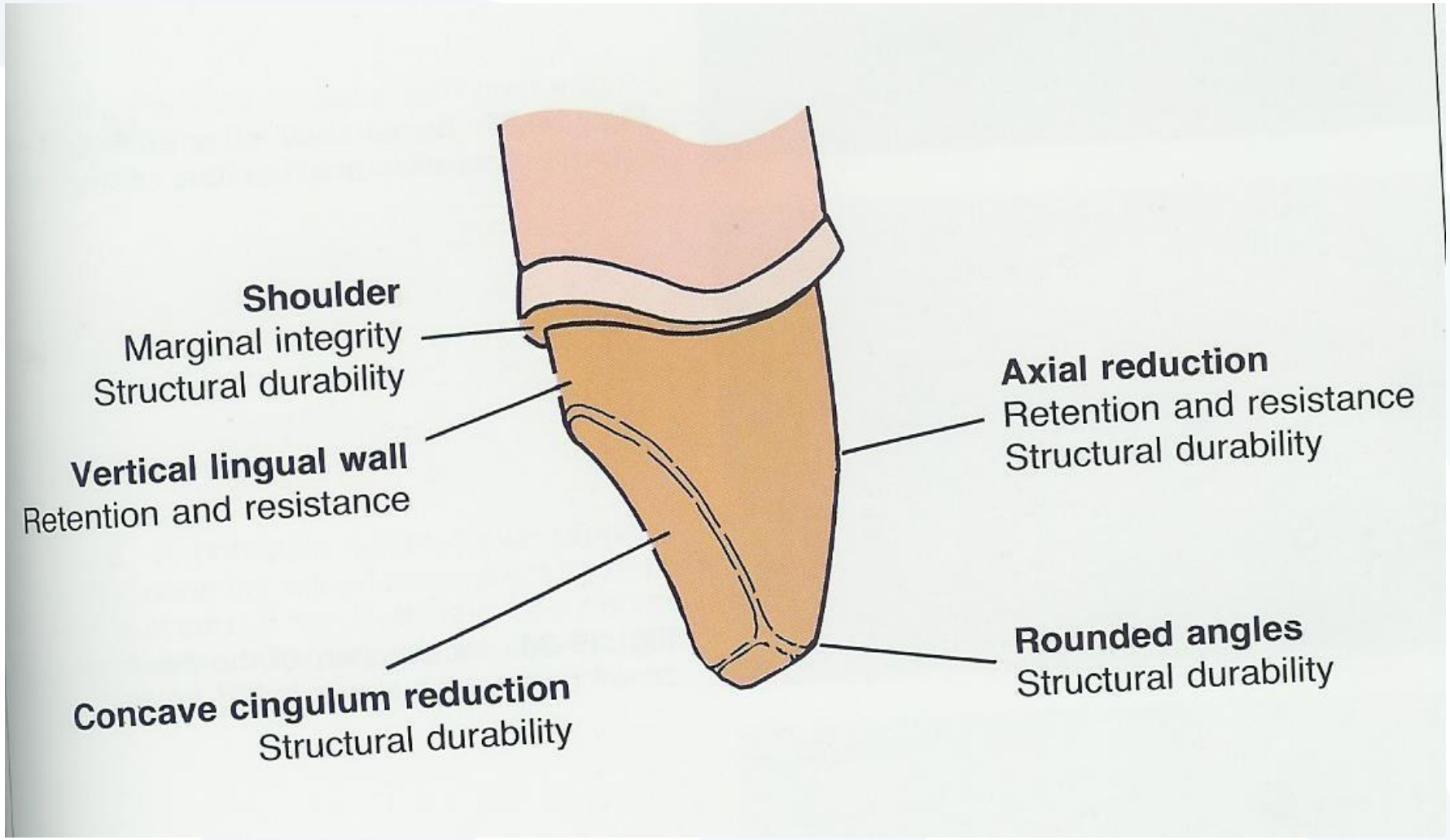

Crown	Finish line	Functional cusps	Nonfunctional cusps	Axial walls
All Metal	Champher 0.5 mm	1.5 mm	1 mm	1 mm
PFM	Shoulder 1mm	2mm	1.5 mm	1.2-1.3 mm
All Ceramic	Rounded shoulder 1-1.2 mm	2mm	2mm	1.5 mm

قياسات تحضير الأسنان تبعاً لنوع التعويض النهائي

نوع التاج	نوع خط الانهاء	حدبة الدعم	حدبة الدلالة	الجدران المحورية
المعدني الكامل	شبه كتف ٠,٥ ملم	١,٥ ملم	١ ملم	١ ملم
الخزفي المعدني	كتف ١ مم	٢ ملم	١,٥ ملم	١,٢ -١,٣ ملم
الخزفي الكامل	كتف معدل (مدور) ١,٢-١ ملم	٢ ملم	٢ ملم	١,٥ ملم

ملاحظة : التاج الخزفي المعدني يوجد طريقتين اما ان يكون من الدهليزي خط الانهاء كتف وباقي جدران شبه كتف بشرط انه عند العنق نضع عنق معدني . او ان يكون لكل لجدران خط انهاء كتف كامل .

شكراً لكم على حسن المتابعة