الأورام والأكياس السليمة في الفكين

Benign Tumors & Cysts in the Jaws

Dr. Lama Hammoud

PhD in Oral and Maxillofacial Surgery

الأكياس Cysts:

- **الكيسة:** هي تجويف داخل العظم، يظهر على شكل شفافية شعاعية واضحة الحدود، عادةً تحتوي سائل ومبطنة من الداخل، وتكون البطانة غالباً من النسيج الظهاري.

- تحدث الأكياس في الفكين نتيجة لأسباب تطورية أو مرضية مختلفة، تؤدي إلى تكاثروتطورفي البقايا الظهارية الجنينية (البقايا مالاسيه Malassez rests)، مُشكلة تجاويف داخل العظم تُسمى الأكياس.
  - البقايا الظهارية الجنينية البقايا مالاسية Malassez rests
  - بقايا الصفيحة السنية dental lamina .
  - Dental organ or tooth germ
  - Possibly basal oral epithelium

علم الأسباب Etiology :

- مجهولة السبب idiopathic
- الانتان والالتهاب infection & inflammation
- الرضوح Trauma.
- التولد (التكوّن)الورمي neoplasia .

Classification التصنيف

حسب المنشأ:

- سنية المنشأ Odontogenic cyst
- غيرسنية المنشأ Non-Odontogenic cyst

حسب بطانة الكيس:

- مبطنة بغشاء ظهاري (كيسة حقيقية) Epithelial Line cyst
- غير مبطنة بغشاء ظهاري (كيسة كاذبة) Non- Epithelial Line cyst

الأكياس الجذرية Radicular Cysts:

- هي عبارة عن تجويف مرضي داخل العظم يحيط بذروة جذر سن أو أكثر مبطن بطبقة ظهارية ومملوء بسائل أو مادة شبيهة بالسائل لونها مائل إلى الأصفر.
- أكثر الآفات الكيسية انتشاراً في الفكين، تنشأ من البقايا الظهارية الجنينية(بقايا مالاسية Malassez rests) التي تنشط تحت تأثير الالتهاب حول ذرى الأسنان غير الحية.
- تشخص الكيسات وفق المعطيات السريرية، الشعاعية و أيضاً إجراء البزل لمحتوى هذه الأكياس.

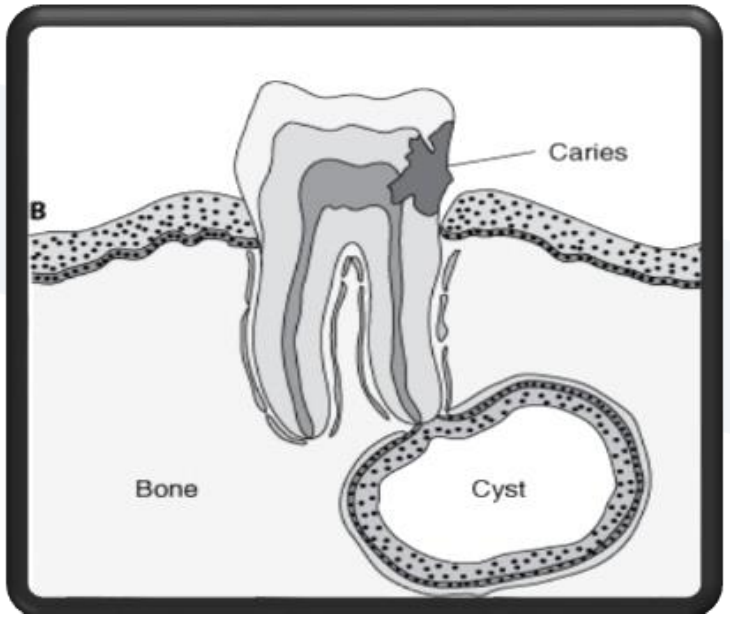
Caries
B
Bone
Cyst

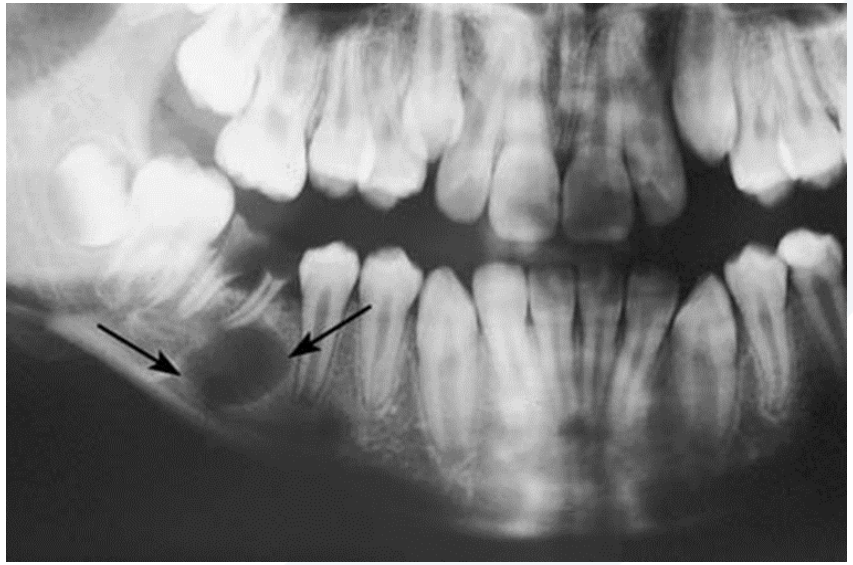

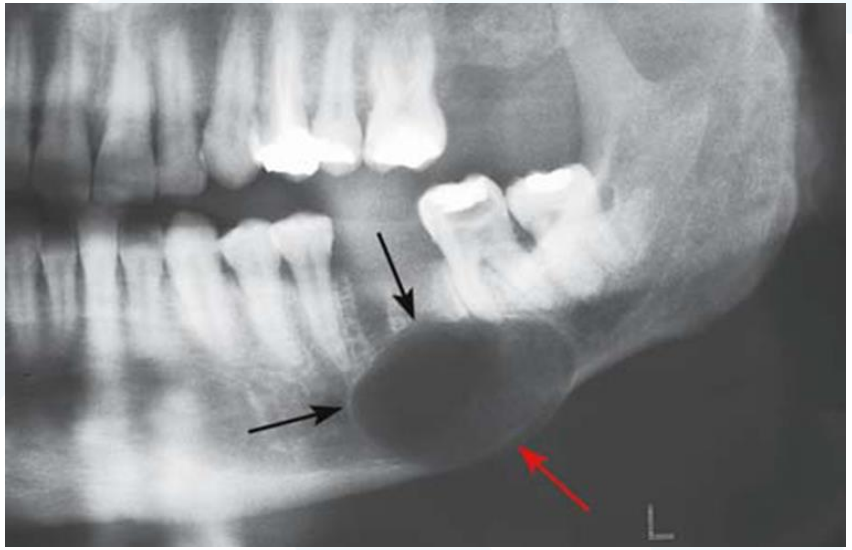

المظاهر السريرية Clinical Features :

- الغالبية العظمى من الكيسات الجذرية لا عرضية وخاصة ذات الأحجام الصغيرة وتكتشف بالتصوير الشعاعي لأغراض أخرى.
- عندما تتقيح هذه الكيسات نتيجة الانتان المنتقل إليها من الأسنان فإنها تبدي جميع أعراض الالتهاب الحاد.
- الكيسات كبيرة الحجم تبرز خارج العظم وفي أغلب الأحيان نحو الدهليزي (وقلما حنكياً أو لسانياً) حيث تؤدي إلى تمدد الصفيحة القشرية وترققها والتي تبدي طقطقة عند جسها.
- عندما تتخرب الصفيحة القشرية بالكامل فإن الكيسة تبرز في الدهليز مغطاة بالسمحاق والغشاء المخاطي لونها أحمر مزرق.

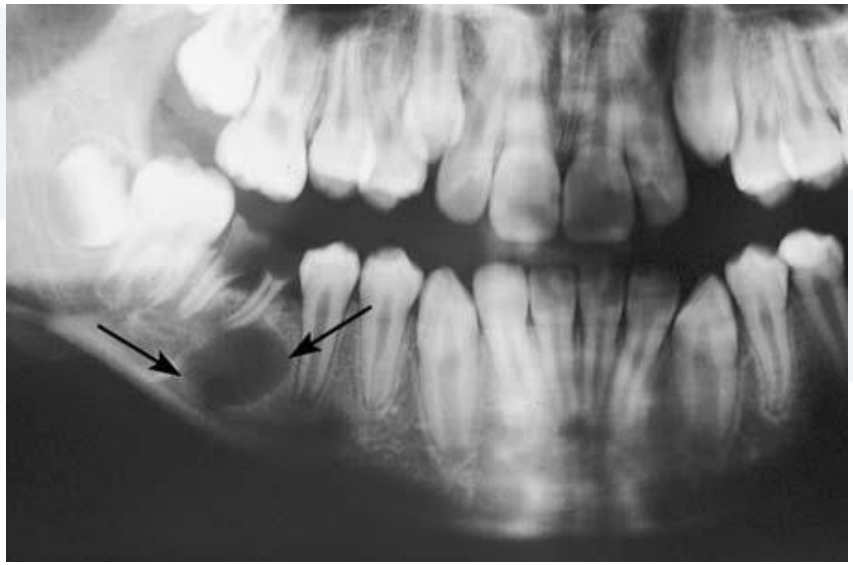

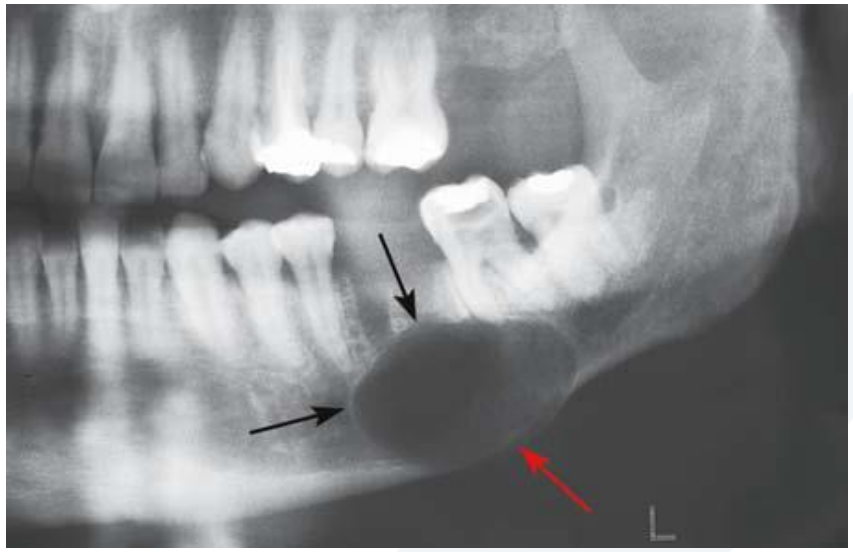

Radiographic Examination

- شعاعياً تبدو الكيسة على شكل آفة شافة على الأشعة (خالية من النسيج العظمي)، دائرية أو بيضوية الشكل مع حواف واضحة شديدة الظلالية على الأشعة .
- عندما تصاب بالانتان فإن هذه الحواف تتخرب.

- الكيسة الجذرية والآفة حول الذروية periapical lesion

  - الآفة حول الذروية

- حدودها غيرواضحة بشكل جيد.
- شفافية غيرتامة على الأشعة.
- غيرمحاطة (بحواف) شريط واضح ظليل على الأشعة.
- سريرياً يبدي السن الحامل للآفة على أعراض الالتهاب المزمن (الاستجابة الألمية على العض والمضغ والقرع) بينما الكيسة غيرالمصابة بالانتان لا تبدي أية أعراض.

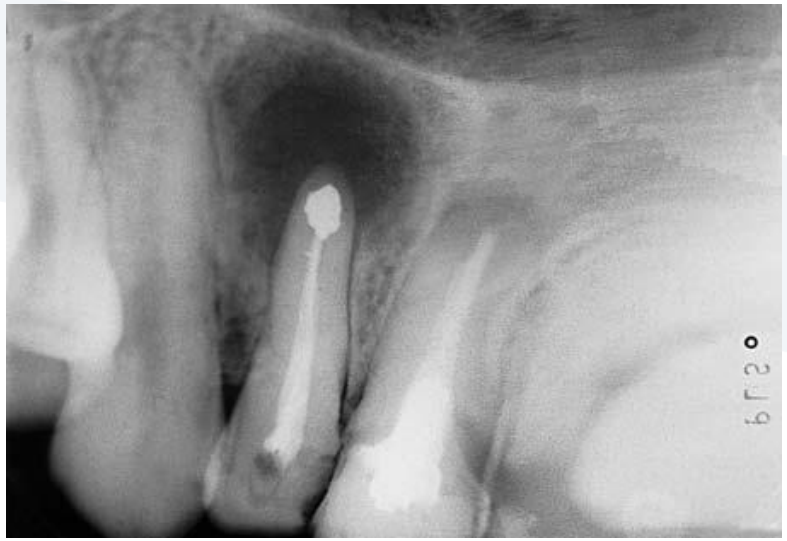

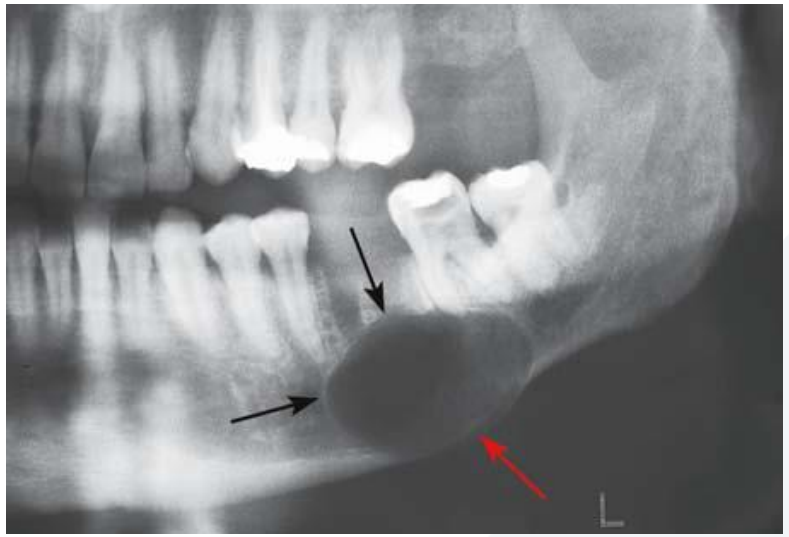

الأكياس المتبقية Residual cysts:

تتطورهذه الأكياس نتيجة عدم تجريف السنخ بعد القلع أو نتيجة التجريف غير الكامل للآفات حول الذروية.

- أكياس سابقة لم يتم استئصالها.
- تشخيصها عادة يكون سهلاً لأنها تتوضع في منطقة السن المقلوع على شكل شفافية شعاعية ولكن يمكن أن نجد صعوبة في تشخيصها عندما تتعرض لالتهاب ثانوي.

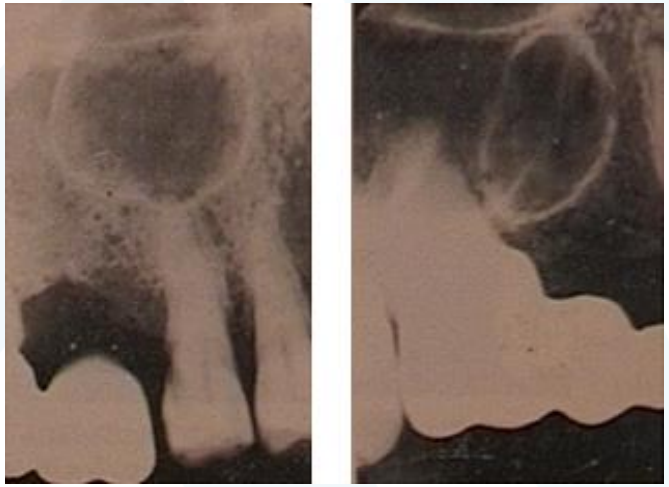

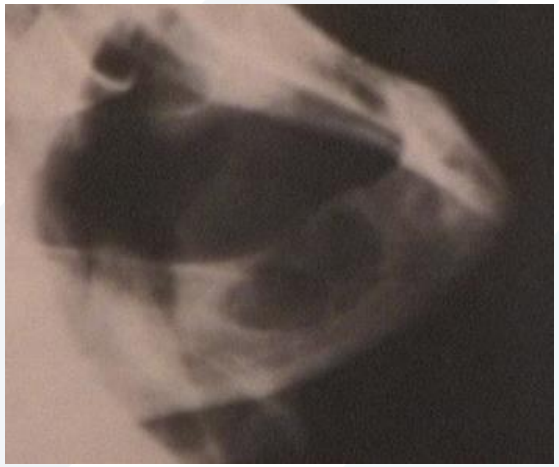

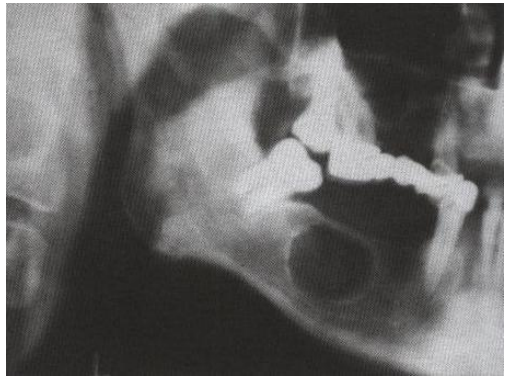

:Paradental cyst

- يحدث على الوجه الوحشي أو الدهليزي للأرحاء السفلية الثانية أو الثالثة البازغة.
- يتظاهر لألم وتورم والتهاب واضح حول السن المصابة.
- يحدث في وقت بزوغ الأرحاء (أقل من ٣٠ سنة عموماً).
- له ميل للذكور.
- يعالج بقلع الرحى الثالثة مع استئصال الكيسة أما إذا تر افق مع الرحى الثانية نقوم بتجريف الكيسة ومر اقبة السن.

:Gingival cyst of the adult

- يشاهد على اللثة الحرة والملتصقة
- لا يتر افق مع أعراض واضحة ولا يرى بالأشعة
- أكثر ما يشاهد في منطقة القواطع والأنياب والضواحك السفلية.
- لا داعي للعلاج لأن الأكياس تزول عفوياً خلال عدة أسابيع بانتفاخها على سطح الغشاء المخاطي أما إذا لم تزول فالاستئصال الجراحي أصبح واجباً.

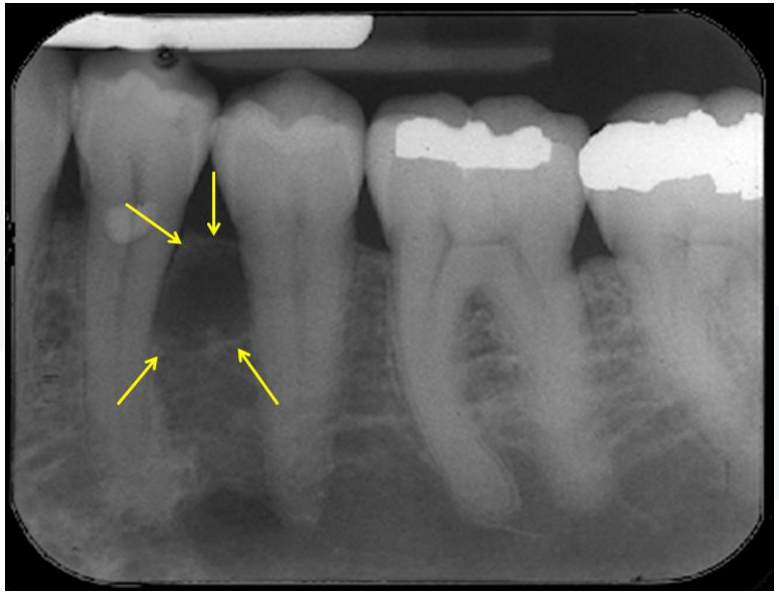

Lateral periodontal cyst

له نوعان : كيس جانبي وحيدو كيس عنقودي Botryoid Odontogenic Cyst.

الكيس السني الجانبي:

- أحادي الحجرة، غيرناكس – لا يتر افق مع ألم- يشاهد في الأسنان الحية.
- أكثرما يشاهد في الفك السفلي في منطقة الأنياب والضواحك خاصة.

الكيس العنقودي:

- متعدد الحجر.
- يعطي نكساً أكثرمن سابقه لذا يحتاج لمتابعة المريض بعد المعالجة لفترة ٤-٥ سنوات .

العلاج: الاستئصال الجراحي المحافظ.

الكيس البرعمي (الجرابي، الكيس التاجي) Dentigerous (Follicular) Cysts:

- ينشأ إلى جوار البرعم السني خلال المراحل المبكرة لتطوره، بسبب ظهور مفرزات سائلة بين البشرة الميناائية التي تعرضت للأذية وبين سطح تاج السن نتيجة استحالة البشرة الميناائية، ومع تزايد الضغط لهذا السائل يظهر الكيس. يصيب الذكور أكثر من الإناث، ويأتي بالدرجة الثانية في شيوعه بعد الأكياس الجذرية، وتعتبر منطقة الأرحاء الثالثة والأنياب من أكثر المناطق تعرضا لهذا الكيس، ولكن ذلك لا يعني أنها لا تصيب مناطق أخرى.
- يتظاهر شعاعياً على شكل تجويف عظمي أحادي الحجرة وله حدود واضحة وملساء مع خط تصلب عظمي رقيق، وضمنه يوجد تاج برعم السن ضمن التجويف، والأسنان المجاورة تتعرض لتبدل في موقعها إلا أننا لا نلاحظ وجود امتصاص في جذورها.
- من الأشكال المبكرة لهذا النوع ما نطلق عليه اسم الكيس البزوغي والذي يتميز بتشوه السرير البرعمي وتوسعه بحدود ٣-٤ ملم.
- العلاج :إزالة السن المسببة مع التجريف بشكل كامل والآفة غير ناكسة غالباً.
- خطورة الآفة من إمكانية تحولها الخبيث إلى سرطان بشروي أو ورم مصورات الميناء إذا تركت لفترة طويلة دون معالجة (قلما يلاحظ هذا التحول سريرياً).

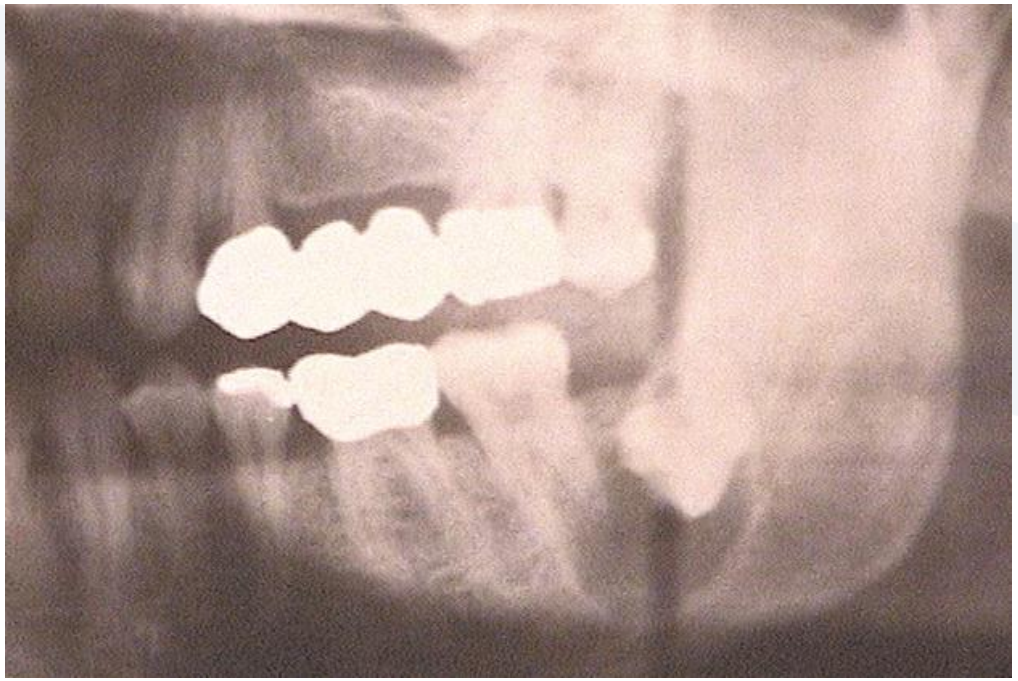

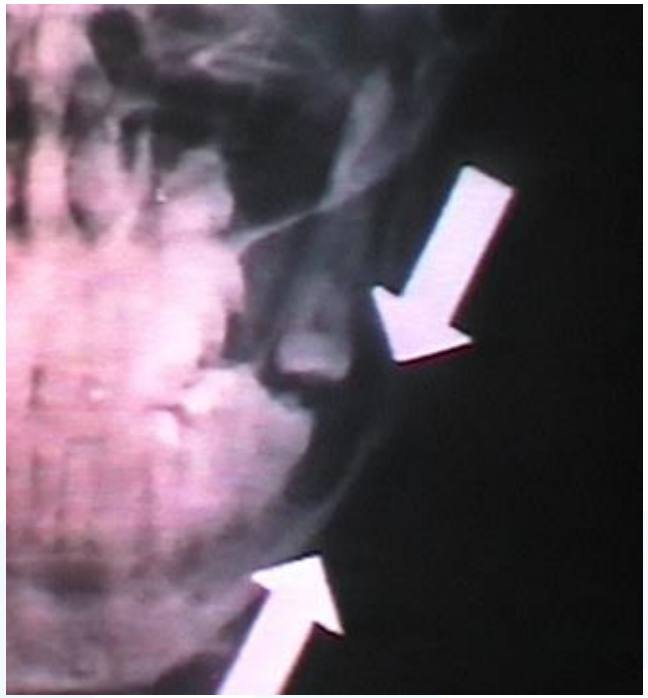

الكيسة البزوغية Eruption cyst

- Forming over an erupting tooth
- Patients Younger than 10.
- Bluish color
- Eruption cyst almost always resolve without intervention.

الكيسة المتكلسة سنية المنشأ Calcifying Odontogenic Cyst:

- الكيسة المتكلسة سنية المنشأ (COC)، أو كيسة كورلين، هي آفة غير شائعة تظهر الكثير من التنوعية النسيجية الباثولوجية وسلوك سريري متغير.
- مع أنها تسمى كيسة، يقدم بعض الباحثين دليلاً على التصنيف الثانوي لها كورم.
- أيضاً، قد تترافق COC مع الأورام السنية المنشأ المعروفة، الأورام شبه الغدية سنية المنشأ والأوَرام مصورات الميناء ترافقت أيضاً مع COC.

L

- إن COC هي بالأساس آفة داخل العظم، مع أن ١٣ إلى ٣٠% من الحالات المذكورة تحدث كآفات محيطية.
- تحصل كل من الآفات المحيطية والمركزية مع التكرار المساوي نفسه في الفك العلوي والفك السفلي. يبدو أن هناك نزوع للمناطق القاطعية والنابية.
- يتراوح المرضى بالعمر من الطفولة إلى الكهولة، مع العمر المتوسط للحدوث بحدود ٣٠ سنة.
- تميل COC المترافقة مع الأورام السنية للحصول في المرضى الأصغر مع عمر متوسط من ١٧ سنة. بينما COC الورمي نادراً ويبدو أنه يحصل في المرضى المسنين.
- تظهر غالبية COC شعاعياً على أنها آفات وحيدة المسكن محددة جيداً.
- تم وصف البنى الشفيفة للأشعة ضمن الآفة على أنها إما تكلسات غير سوية أو كثافات تشبه السن.

الكيسة الكيراتينية سنية المنشأ Odontogenic keratocyst :

- هو كيس سني المنشأ، يكون مبطنا ببشرة متقرنة. يصيب الفك السفلي أكثر بمرتين من العلوي ويحتل القسم الخلفي لجسم الفك السفلي والرأد.
- ينشأ من الصفيحة السنية.
- يصيب كل الأعمار ولكن متوسط العمر هو ٣٥ سنة. يصنف ضمن الأورام الفكية وتنكس الحالة بعد الاستئصال بنسبة ٦٠% وفي أكثر الأحيان خلال خمس سنوات بعد العلاج.
- يتظاهر شعاعيا على شكل بؤر تحللية مدورة حوافها ملساء وفي بعض الأحيان تظهر أعراض التصلب العظمي في محيطها. إذا كانت متعددة الحجر تستطيع أن تصل لأحجام كبيرة، وفي ٤٠% من الحالات تتجاور مع أسنان منطمرة، تسبب تبدلا في مواقع الأسنان المجاورة ومن النادر أن تسبب امتصاصا في جذور الأسنان.

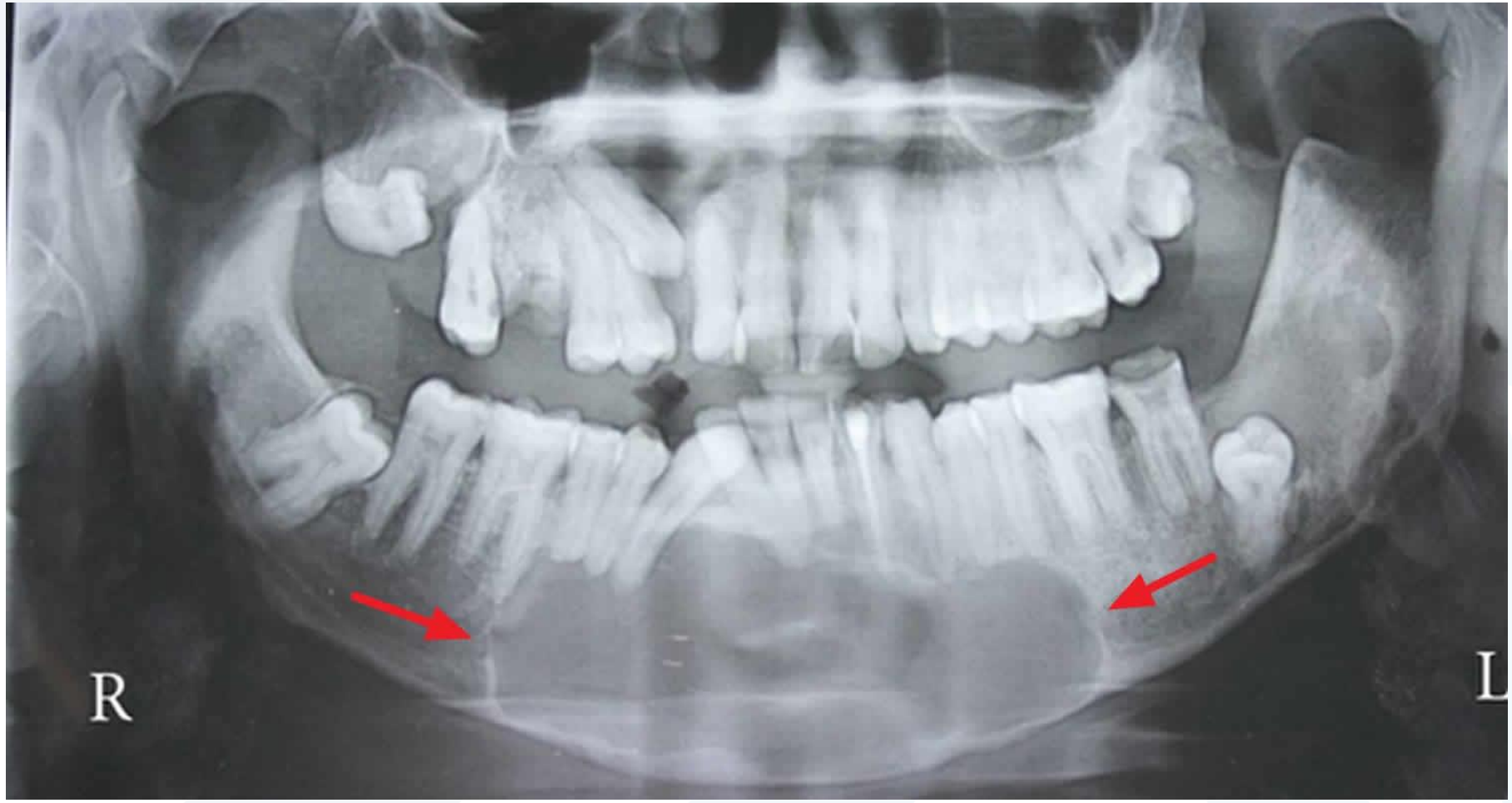
R
L

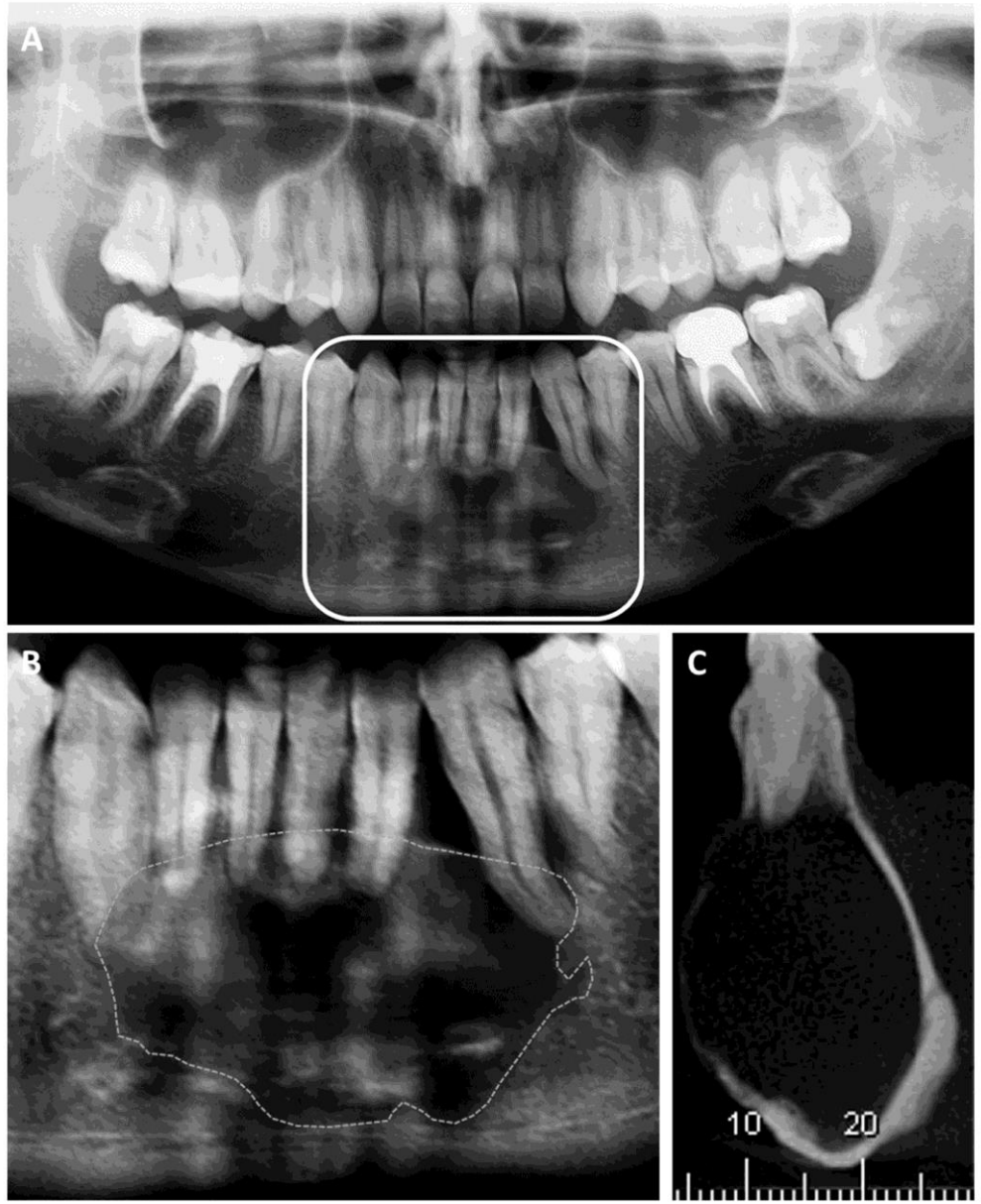

الكيس الغدي السني Glandular odontogenic Cyst:

- كيس حقيقي يصيب الأعمار المتوسطة (الأربعينيات) ويتميز بنموه البطيء.
- أكثر المناطق عرضة للإصابة الفك السفلي وخاصة المنطقة الأمامية.
- عادة يكون وحيد الحجرة، كبير الحجم ويشاهد أحياناً بشكل متعدد الحجرات.
- ينشأ من بقايا الصفيحة السنية.

الكيس الأنفي الحنكي (كيس القناة القاطعية) Nasopalatine Duct cyst

- هو كيس غير سني المنشأ يتطور في القناة القاطعة من بقايا بشرية متبقية من المرحلة الجنينية. يشكل ٤% من جميع أكياس الحفرة الفموية التي تعالج جراحياً. يصيب جميع الأعمار، ويتطور عادة دون أعراض سريرية ويكتشف صدفة عند إجراء الصور الشعاعية لمنطقة القواطع العلوية.
- شعاعياً يتظاهر على شكل شفافية شعاعية مدورة مع حدود واضحة في منطقة الثقبة القاطعة. في بعض الأحيان يمكن أن يسقط الشوك الأنفي على الصورة الشعاعية على شكل حرف V .
- تبعا لتوضع الكيس يمكننا تقسيم الأشكال الشعاعية له إلى ثلاثة نماذج: متوسط، جانبي أحادي، جانبي ثنائي. النموذج المتوسط يتوضع بين الثنايا، أما الجانبي (الكيس الفكي العلوي الكريوي) فيتوضع بين الرباعيات والأنياب .
- يأخذ الكيس عادة شكل إجاصة مقلوبة. التصنيف المذكور هو تصنيف شعاعي.

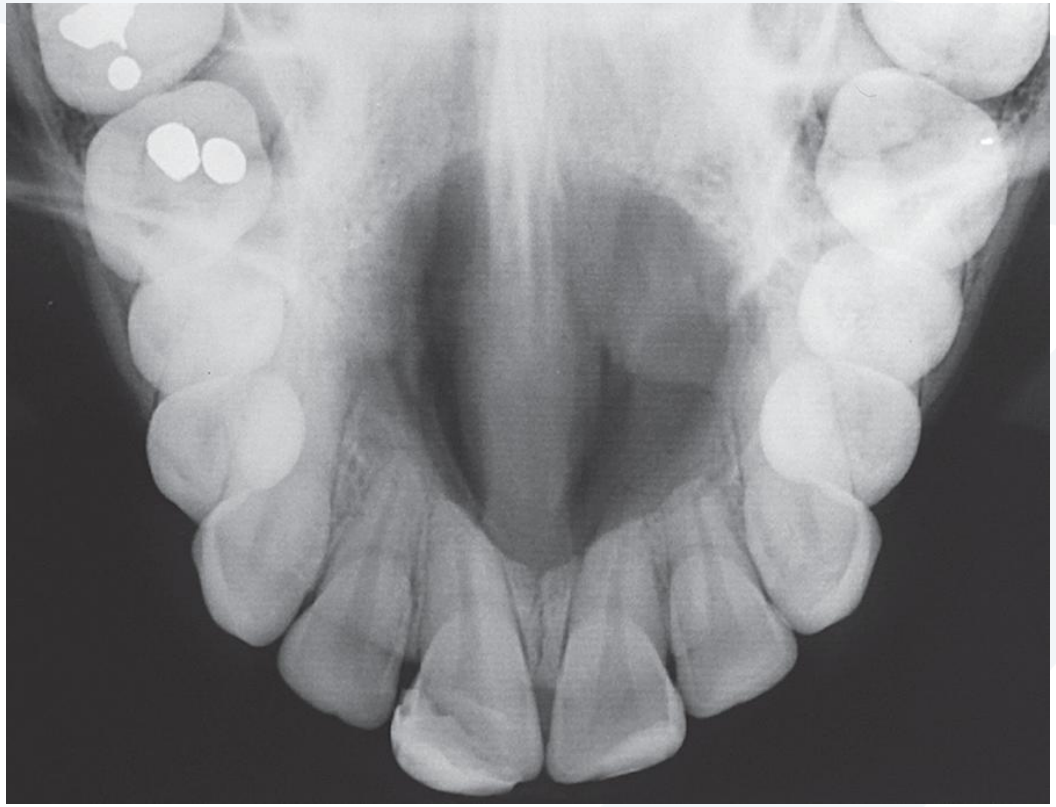

التقنية الجراحية Surgical Technique :

هناك تقنيتان مستخدمتان في المعالجة الجراحية للأكياس

- الاستئصال الكامل enucleation
- التكوية (الوخيف) Marsupialization

قد يتر افق العلاج الجراحي للأكياس مع قطع ذروة الجذر/ الجذور المندخلة في الكيسة؛ إذا كانت هذه الأسنان بحالة جيدة ويمكن الحفاظ عليها.

الاستئصال الكامل enucleation

- تتضمّن هذه التقنية إزالة كاملة للجراب الكيسي وشفاء مكان الكيس بالمقصد الأول .
- تعتبر هذه الطريقة هي أفضل الطرق لمعالجة الأكياس وتستطب في كلّ الحالات ، والتي من الممكن فيها أن تُزال الكيسة بدون أي أذية للأسنان المجاورة والتراكيب التشريحية الأخرى.
- الإجراء الجراحي لمعالجة كيس بالاستئصال الكامل يتضمّن الخطوات التالية:
  - رفع شريحة مخاطية سمحاقية.
  - إزالة العظم وكشف جزء الكيس.
  - استئصال الجراب الكيسي.
  - العناية بالجرح وخياطته.

- يتم تحديد موضع وحجم الآفة بدقة بواسطة الصورة الشعاعية، ويتم إجراء شريحة شبه منحرفة لنتمكن من الوصول الكافي للآفة وإظهاركامل للحقل الجراحي.
- بعد رفع الشريحة السمحاقية المخاطية ، نقدرالعظم الذي يغطّي الكيس، وهوكما مذكورأعلاه، قد يكون رقيق، طبيعي، أو مزال بشكل كامل.
- إذا كان العظم طبيعي تستعمل سنبلة كروية لإزالة الجزء الدهليزي من الصفيحة القشرية التي تغطّي الكيس، وذلك بحسب امتداد الكيس، كما قد يستعمل مقراض العظم لتوسيع النافذة العظمية المفتوحة.
- النافذة العظمية يجب أن تكون كبيرة بشكل كافي للوصول لكلّ أجزاء التجويف الكيسي وإزالتها بدون أي صعوبة.
- إذا كان الجدارالعظمي رقيق أو مثقوب نقوم بإزالة الحواف المحيطة بالكيس بالمقرض العظمي حتى الوصول للعظم الكثيف.
- نقوم بإزالة الأكياس الصغيرة باستخدام المجرفة، أما بالنسبة للأكياس الأكبر توضع النهاية العريضة لر افعة السمحاق داخل التجويف وبضغط لطيف بين الجدار العظمي وجدارالكيسة، يتم التسليخ ونقوم بمسك الكيس خلال ذلك بعناية بملقط.
- بعد إزالة الأكياس، يتم تجريف الحفرة للبحث عن أي بقايا للكيس، ثم يتم بعدها غسل التجويف بشكل غزيربالمحلول الملحي ثم تخاط الشريحة جراحيا.

b

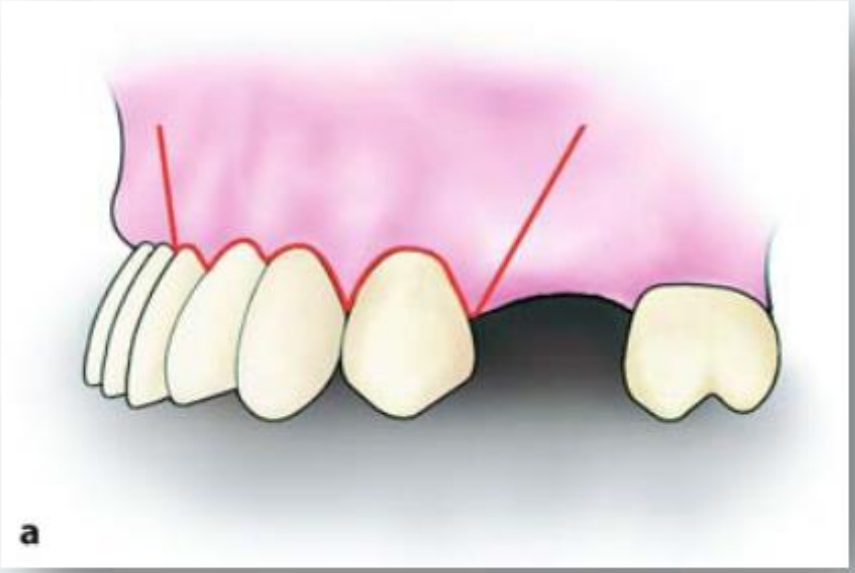
a

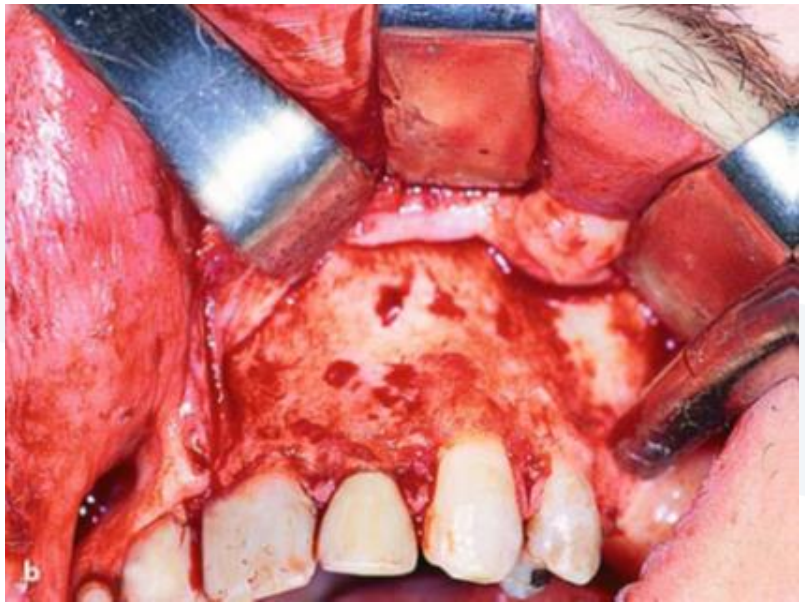
b

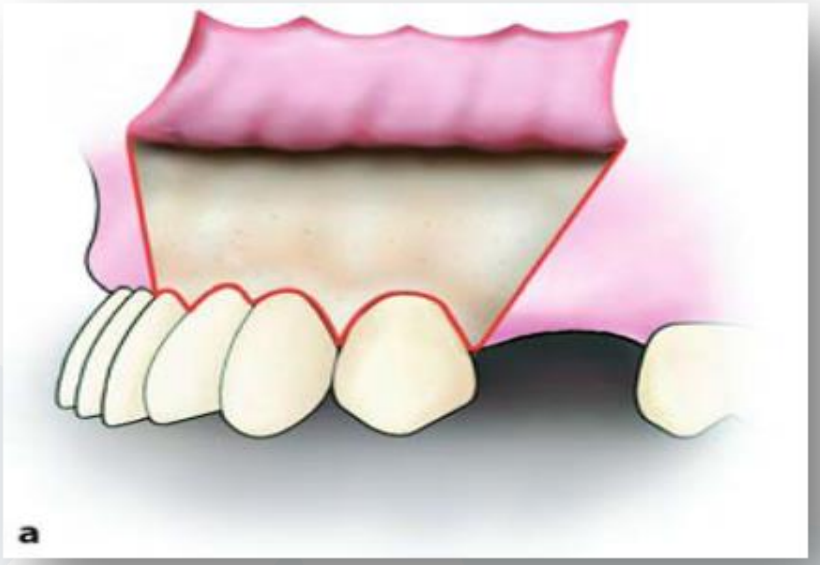
a

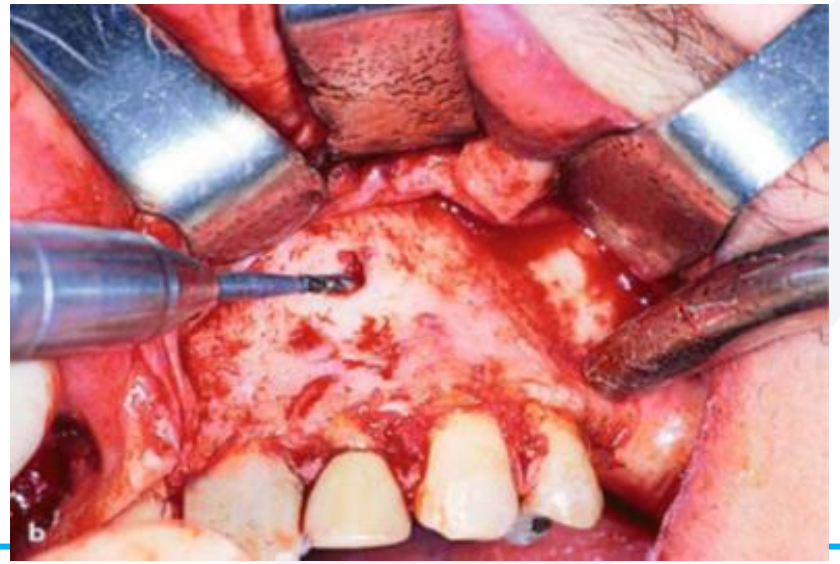
b

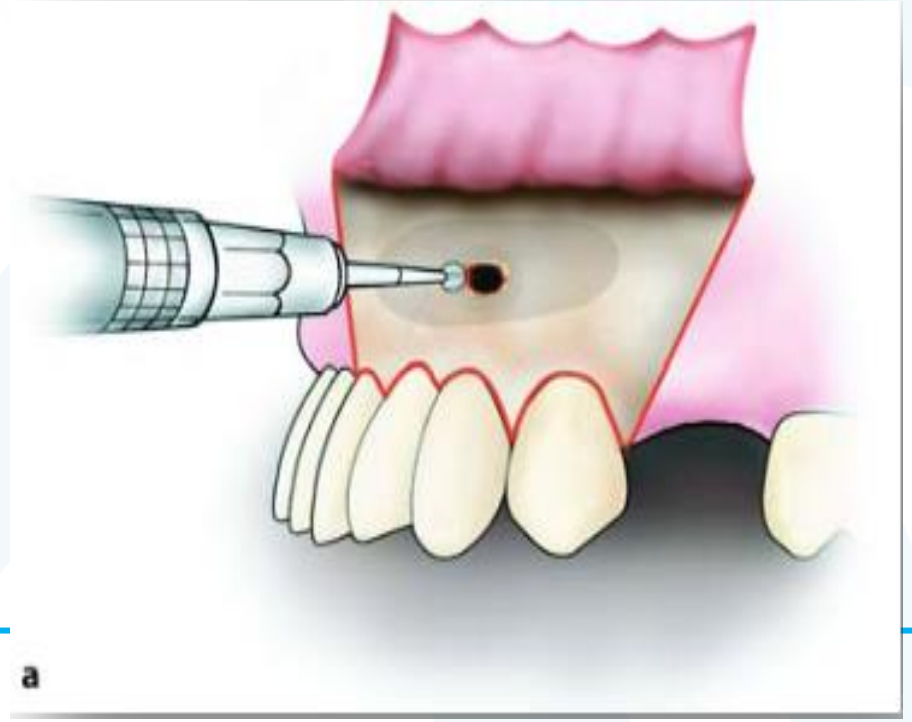
a

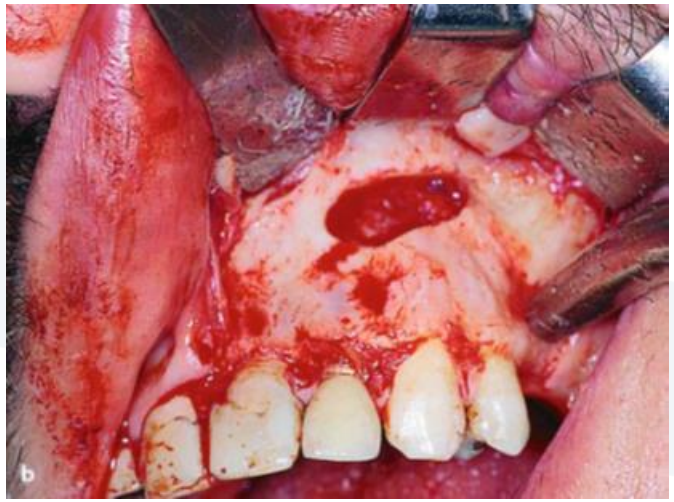
b

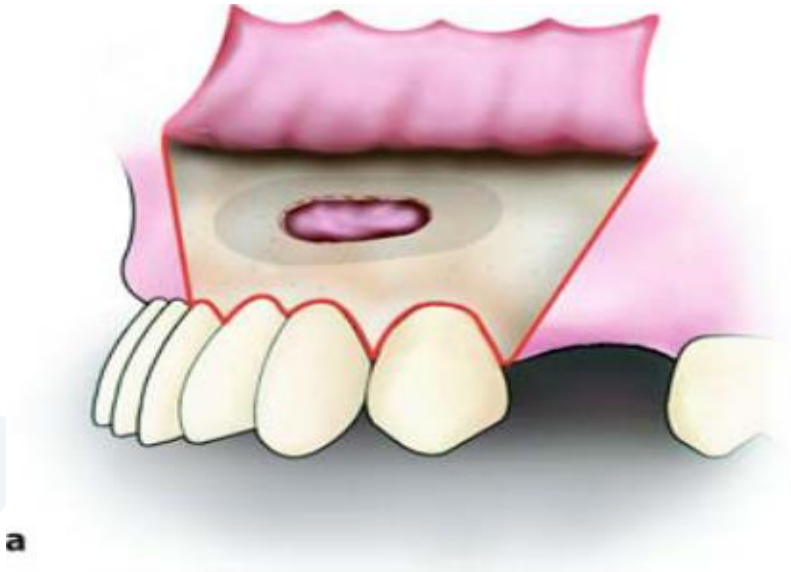
a

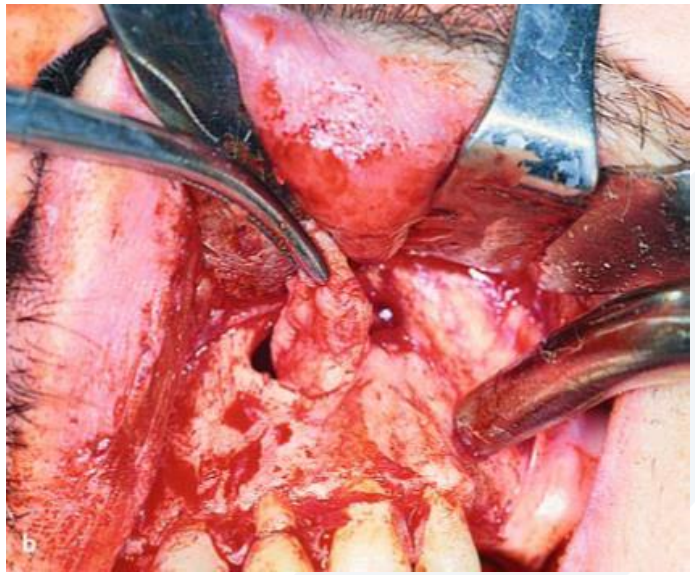
b

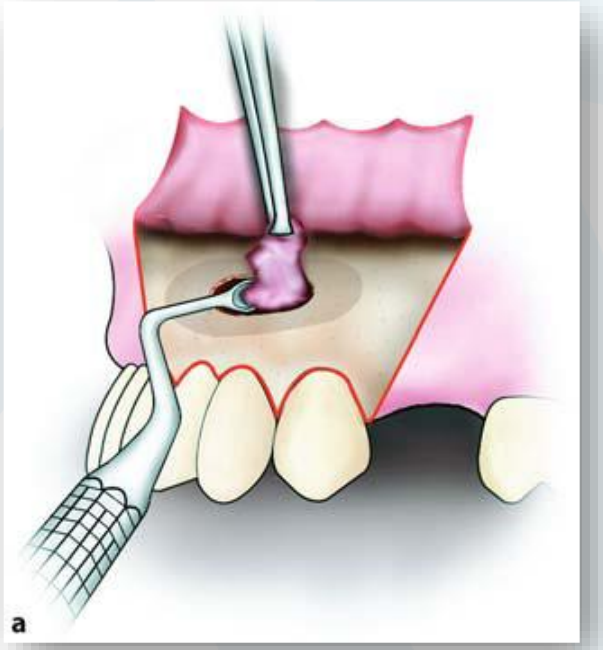
a

الحقل الجراحي بعد إزالة الآفة

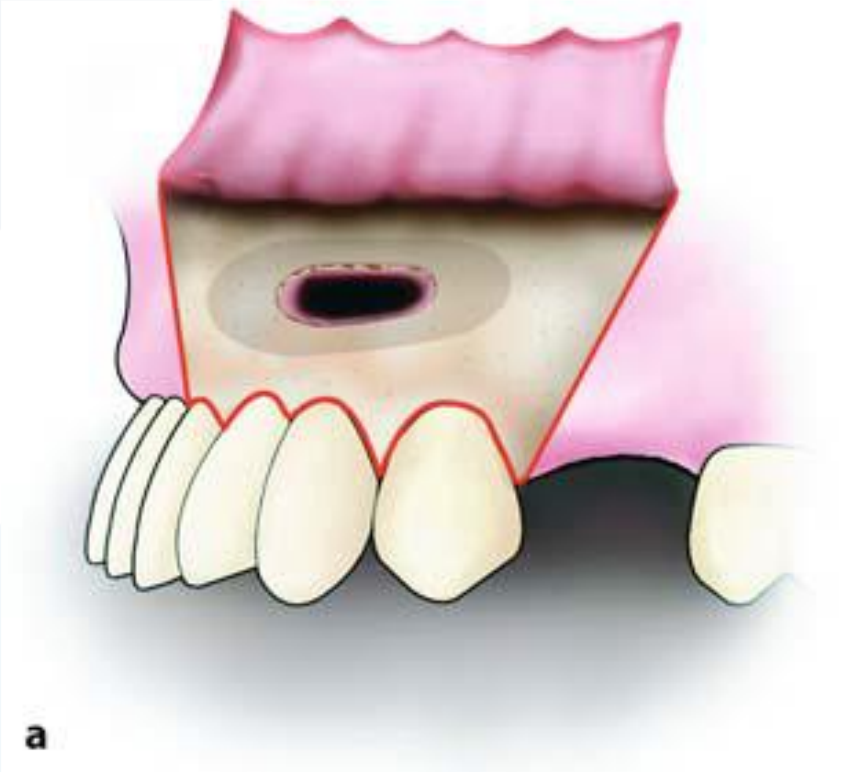

موقع العملية بعد الخياطة

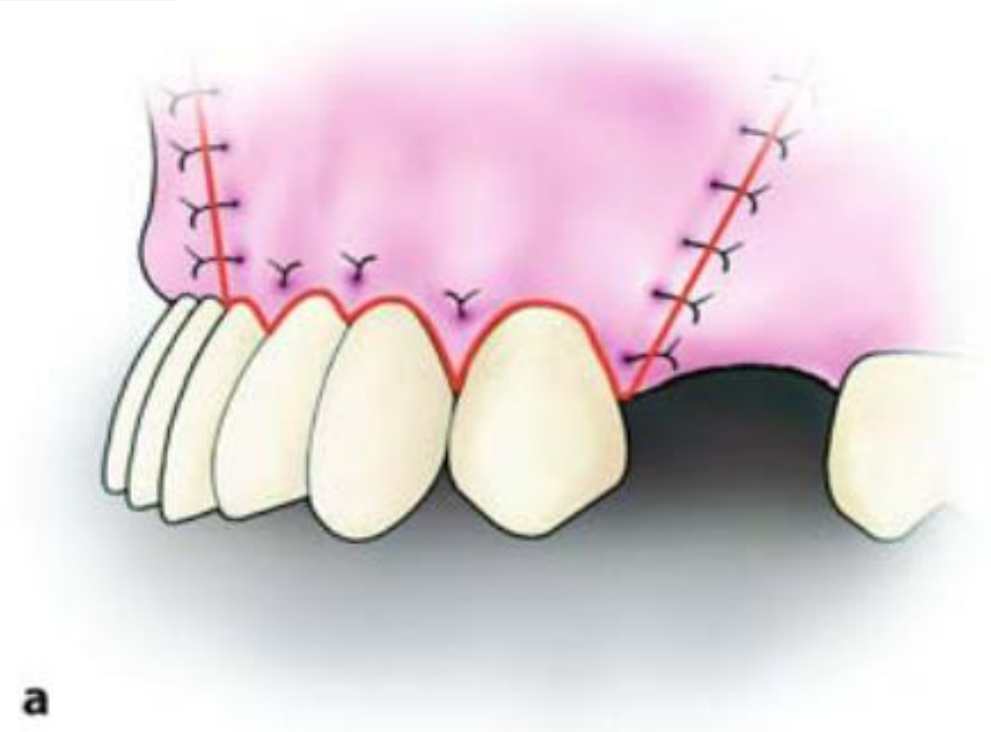

Marsupialization" التوخيف، التكوية "

- تستخدم هذه الطريقة عادة لإزالة الأكياس الكبيرة، والتي تتطلب فتح نافذة جراحية في موقع مناسب فوق الآفة.
- لعمل هذه النافذة الجراحية يجرى أولا شقّ دائري يتضمن المخاطية السمحاقية ومن ثم تفريغ العظم المُغطي واستئصال جدار الكيسة. بعد هذا الإجراء تفرّغ محتويات الكيسة وتجرى خياطة متقطعة للمخاطية والسمحاق مع جدار الكيسة.
- بعد ذلك، يروى تجويف الكيسة بالمحلول الملحي ويُدك جوف الكيسة بشاش مع اليود فورم والذي يزال بعد أسبوع مع القطب.
- خلال هذه الفترة تشفى حواف الجرح ويتأسَّس اتصال دائم لجدار الكيسة والمخاطية الفموية. يتم إرواء تجويف الكيس عدّة مرات يومياً لإبقائه نظيفاً من بقايا الطعام وتفادي أي عدوى محتملة .
- شفاء الجرح هنا يكون بالمقصد الثاني، وظهارة الكيس تتحوّل إلى غشاء مخاطي فموي.

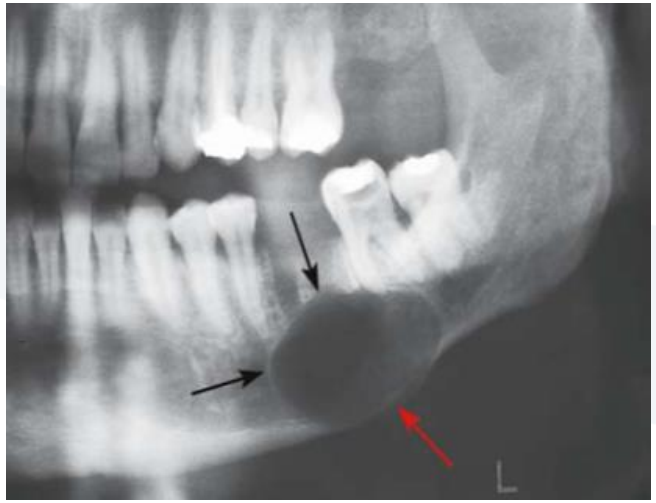

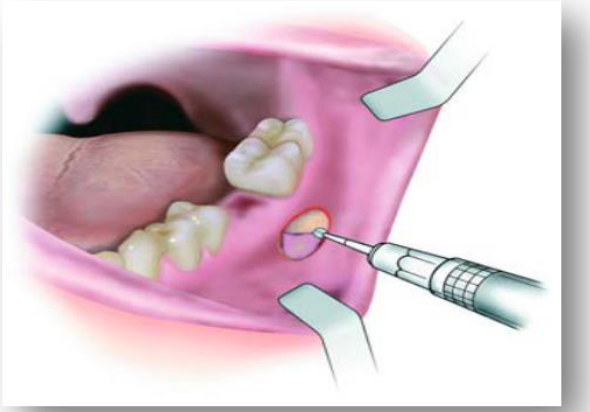

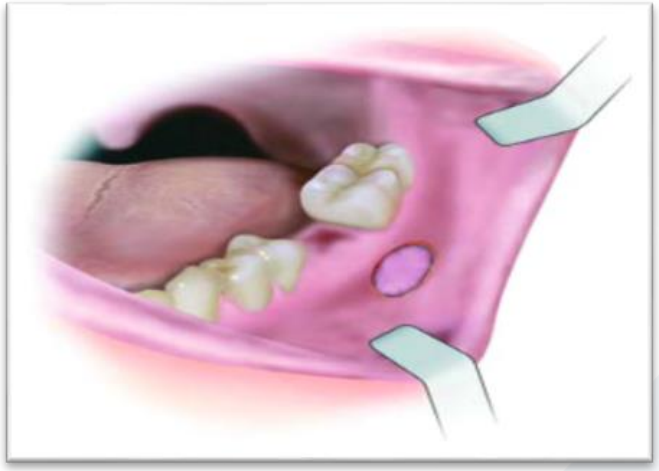

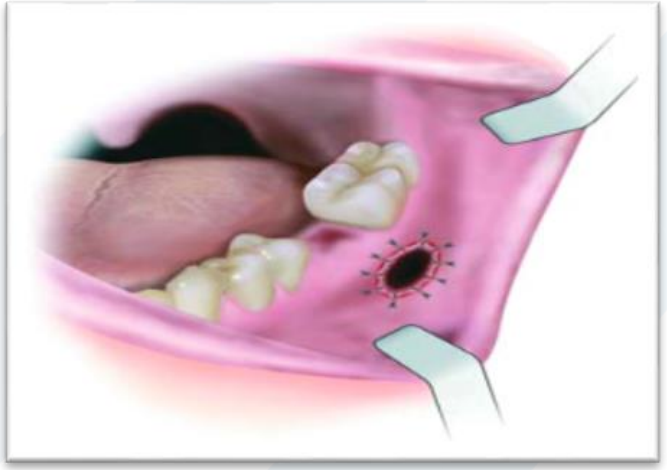

قطع الذروة Apicoectomy

استطبابات Indications قطع الذروة:

- التهاب حول ذروي حاد (نشط) مع عدم إمكانية إجراء معالجة لبية جيدة وتتضمن:
  - تكلس قناة جذرية بالكامل
  - انحناء حاد في القناة الجذرية
  - وجود أوتاد أو قلوب في الأقنية الجذرية
  - انكسار أدوات ضمن القناة الجذرية او وجود مادة حاشية غير قابلة للإزالة.
- التهاب حول ذروي للسن بعد إتمام المعالجة اللبية .....وذلك في الحالات التالية :
  - اندفاع جسم أجنبي خارج الذروة أثناء المعالجة
  - انثقاب في الجدار السفلي للحجرة اللبية
  - انثقاب الجذر (الامتصاص الداخلي للأسنان المتر افق مع انثقاب في الجذر)
  - كسر في الثلث الذروي من الجذر
  - الشذوذات التشريحية (انحناء شديد اوجود حصاة لبية متر افقة مع افة ذروية)
  - الاسنان ذات الثقب الذروية الواسعة المتموتة.

مضادات الاستطبابات Contraindications تتضمن الحالات التالية:

- جميع الحالات التي تعتبر مضاد استطباب لإجراء الجراحة وبالخاصة: عمر المريض، الصحة العامة كما في المرض القلبي الوعائي الحاد، ابيضاض الدم والسل ....الخ.
- امتصاص شديد في النسج حول السنية (كما في الجيوب اللثوية العميقة، تراجع عظمي شديد).
- أسنان بجذور قصيرة.
- الأسنان التي ذراها قريبة من بنى تشريحية هامة كما في الجيب الفكي العلوي، القناة السنية السفلية والثقبة الذقنية أو توضع حنكي شديد للذروة أو أنها تسبب أذى للنسج التشريحية الهامة.

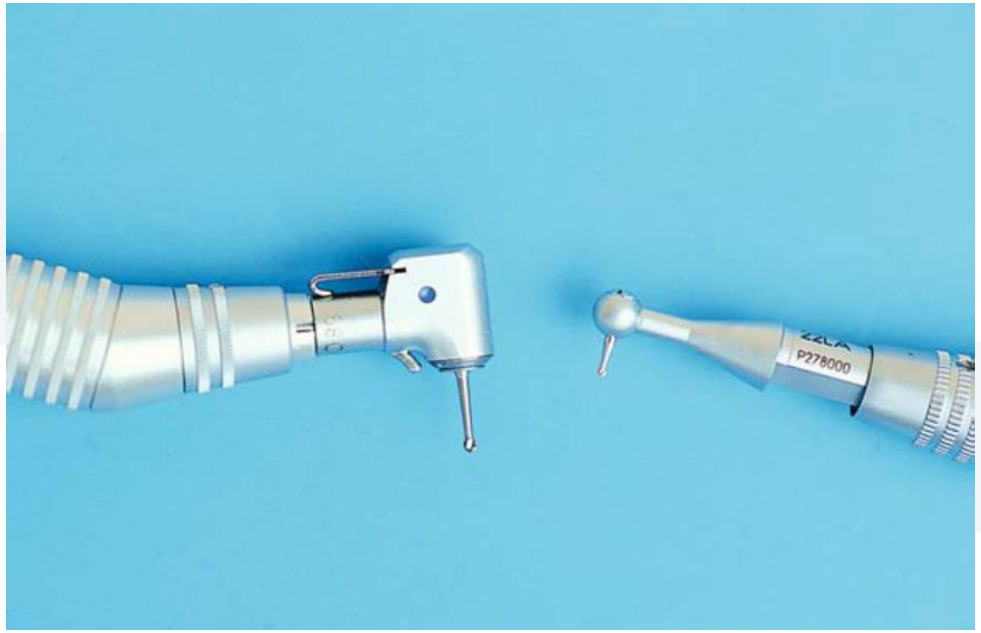
P278000

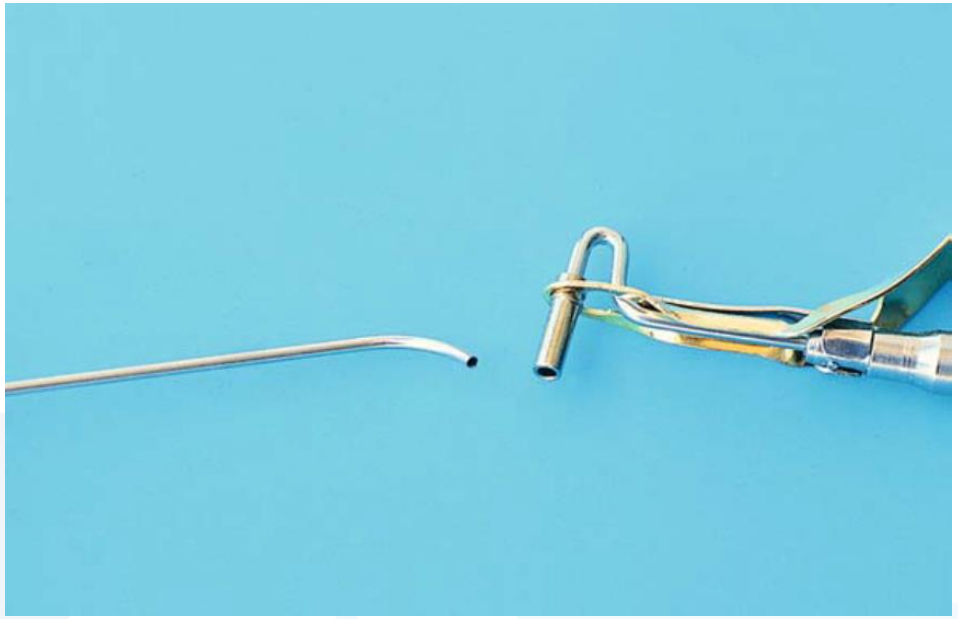



الإجراء الجراحي Surgical Technique:

- تصميم الشريحة.
- تحديد مكان الذروة ثم كشف المنطقة حول الذروية وإزالة النسج المرضية.
- قطع الذروة.
- الحشو الراجع إذا كان ذلك ضروري.

➢ تصميم الشريحة يعتمد على العديد من العوامل والتي تتضمن بشكل أساسي مكان السن في الفم، وجود الجيب حول السني، وجود ترميمات صناعية، مدى كبر حجم الآفة الذروية.

- الشريحة الهلالية: هذه الشريحة تستطب في العمليات المحدودة (الآفات الصغيرة)، في المنطقة الأمامية حيث معظم الآفات الذروية تتواجد في هذه المنطقة.
- الشريحتان المثلثية والشبه منحرفة: تستخدم هاتان الشريحتان عندما تكون الآفة كبيرة أو ممتدة باتجاه قمة العظم السنخي.

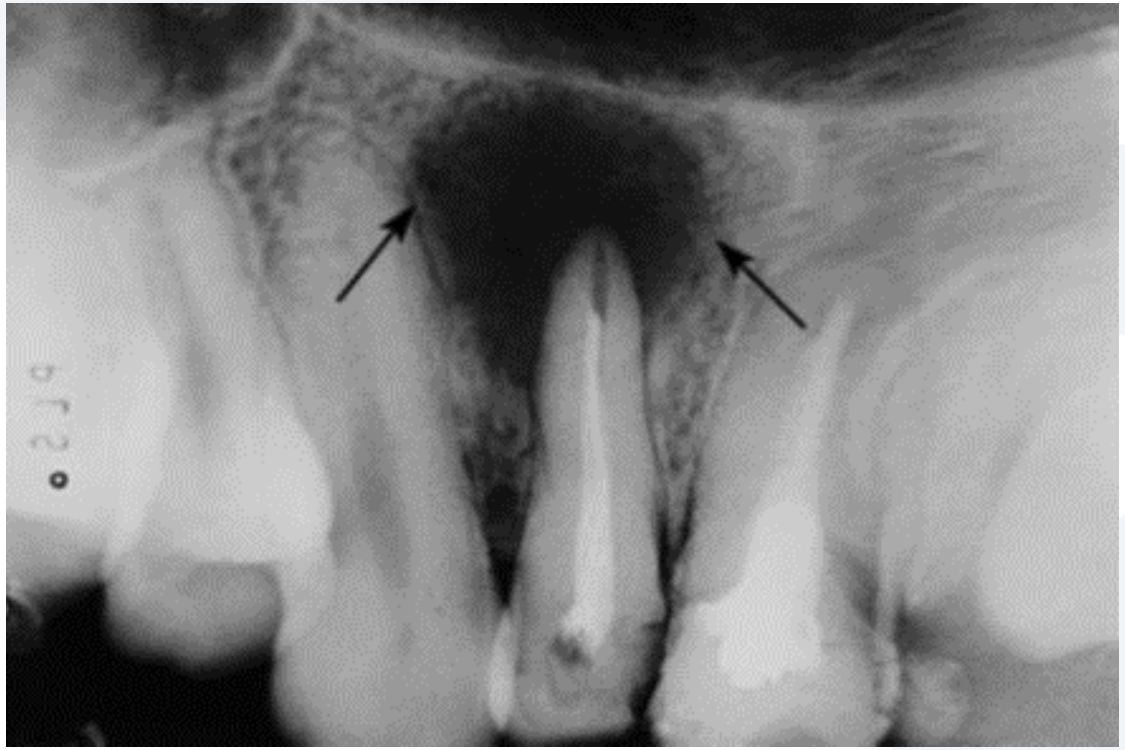

b

a

b

a

تحديد مكان الذروة وكشفها Localization and Exposure of Apex

- في حال كانت الآفة قد ثقبت العظم الدهليزي فإن تحديدها والوصول إليها سوف يكون سهل. بعد توسيع الفتحة العظمية يتم إزالة النسج المرضية بواسطة المجرفة.
- في حال كان العظم الدهليزي المغطي للآفة لم يتخرب بشكل كامل بل يوجد طبقة رفيعة وضعيفة، والتي يمكن كشفها بواسطة المجرفة أو المسبر، وبالتالي فإنه يساعد في تحديد مكان الذروة وكشف مكان الآفة.
- في حال كون العظم الدهليزي سليم بشكل كامل تحديد الذروة يتم بواسطة الأشعة.
- بإستخدام الارواء المستمر بمحلول السيالين يتم إزالة العظم المغطي للآفة وتشكيل نافذة عظمية كافية حتى الوصول إلى الذروة.
- بواسطة مجرفة يتم إزالة كافة النسج المرضية وكل الأجسام الأجنبية والمادة المالئة للقناة.
- ثم نقوم بقطع الذروة على الشكل التالي:

b

a

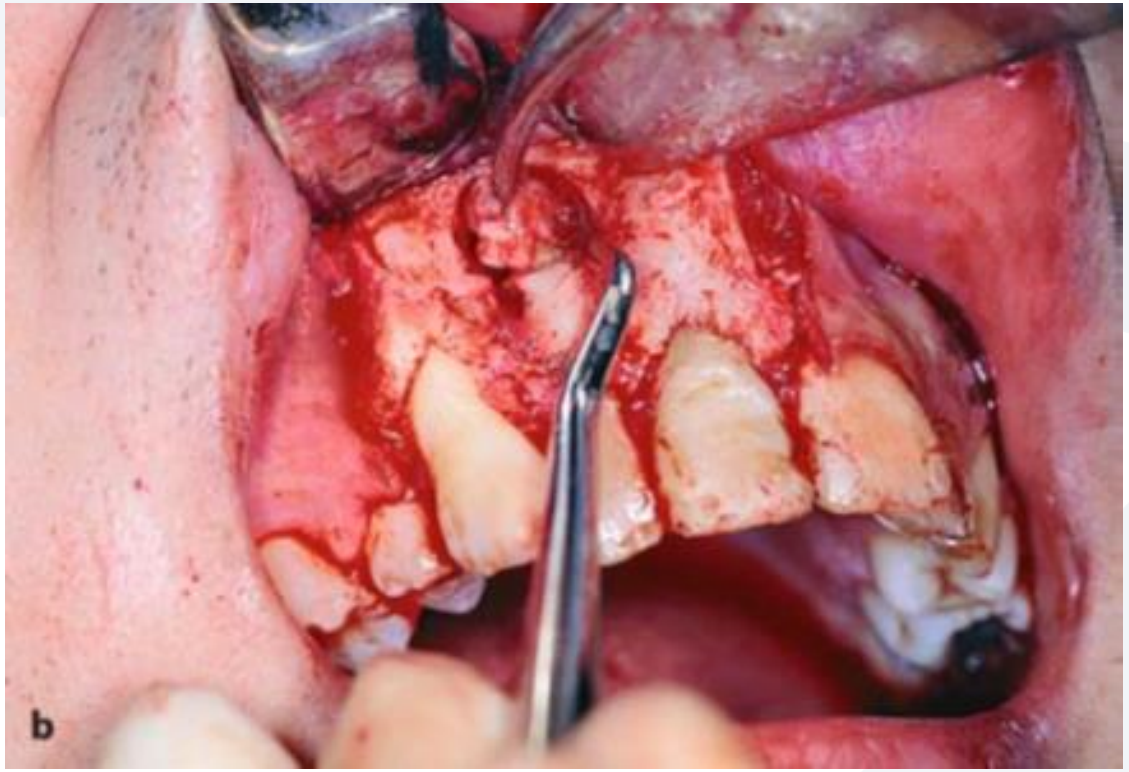
b

a

قطع ذروة السن Resection of Apex of Tooth

- تُقطع الذروة بطول ٢-٣ ملم من طول الجذر الكامل، وذلك بواسطة سنبلة شاقة رفيعة وحادة وبشكل مائل بزاوية 45° مع المحور الطولي للسن.
- لتأمين رؤية أفضل لذروة الجذر فإن الشطب يكون موجهاً باتجاه الجراح.
- بعد هذا الإجراء يتم فحص الحفرة بشكل جيد ونقوم بإزالة كافة النسج المتبقية بعناية فائقة بواسطة المجرفة وبخاصة المنطقة خلف ذروة الجذر.
- إذا كانت القناة الجذرية غير محشوة بشكل جيد بالمادة المالئة أو كانت غير مناسبة فإن الحشو الراجع يصبح ضرورياً.

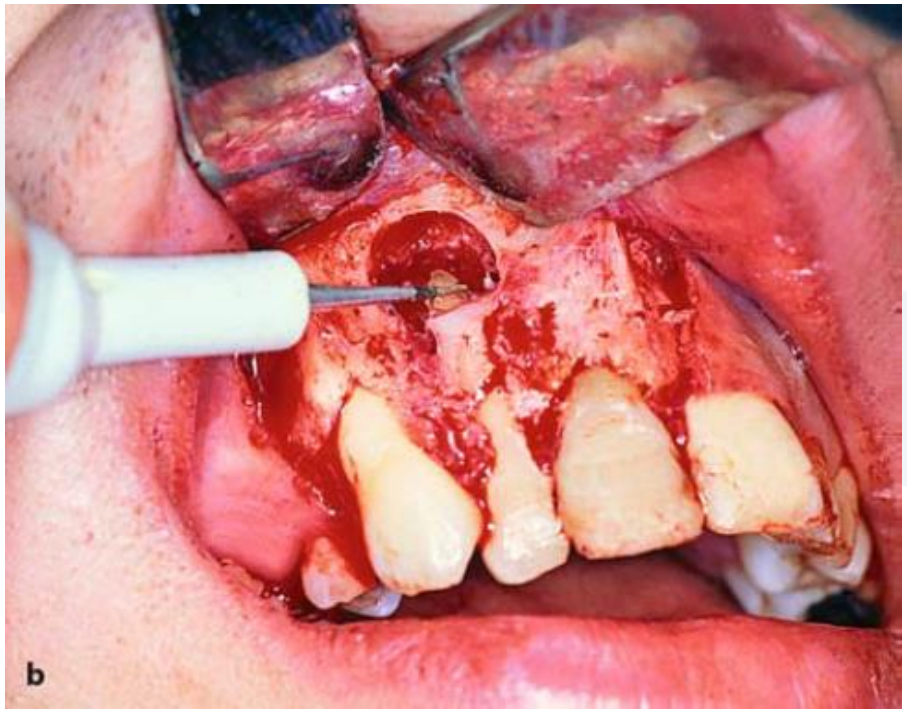
b

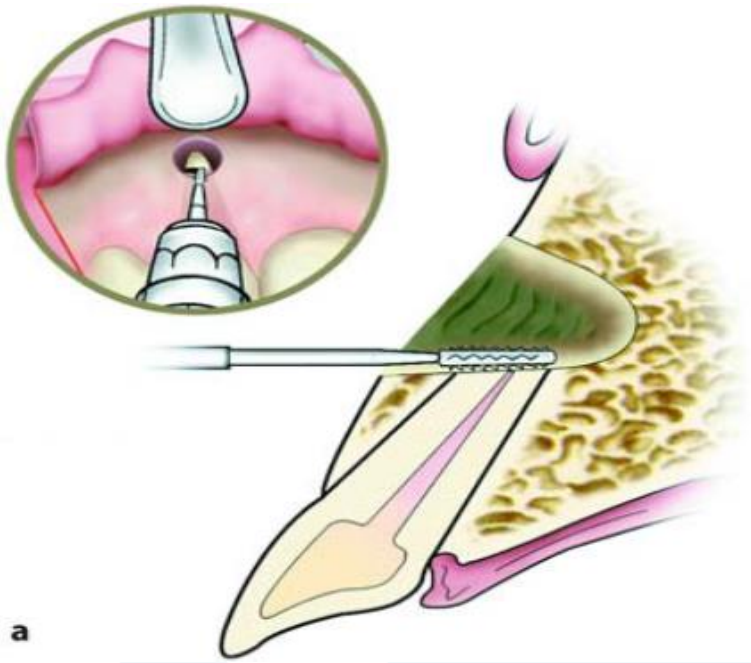
a

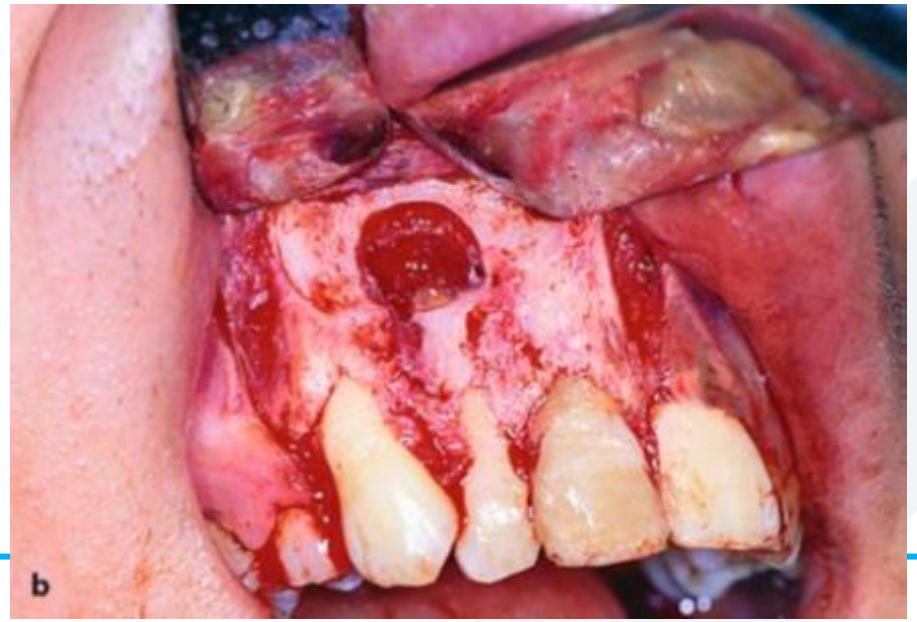
b

a

الحشو الراجع Retrograde Filling

- نقوم بوضع قطعة من الشاش المشربة بالأدرينالين وذلك للتقليل من النزف في منطقة العمل.
- ثم باستخدام قبضة ذات رأس رفيع وسنبلة شاقة رفيعة وقطرها أكبر قليلا من قطر قناة الجذر نقوم بتحضير حفرة في القناة بطول ٢ ملم.
- كما أنه يمكن استعمال سنبلة مخروطية معكوسة من اجل توسيع قاعدة الحفرة من أجل تثبيت أفضل للحشوة.
- خلال تحضير الحفرة، على طبيب الأسنان أن ينتبه لإمكانية ثقب الجذر وبالتالي انكساره، لذلك عليه جعل الحفرة ضيقة قدر الإمكان.
- بعد تجفيف الحفرة العظمية بواسطة قطعة شاش أو قطن، يتم دك الحفرة العظمية بقطة من الشاش حول الذروة بحيث تبقى فقط الحفرة المحضرة من الجذر مكشوفة وذلك لمنع اندخال الأملغم إلى المنطقة حول الذروية.
- باستخدام مدفع الأملغم نقوم بملء الحفرة في قناة الجذر بالأملغم ومن ثم تكثيفه بأداة رفيعة (مكثفة الأملغم).
- الأملغم الزائد يزال ويتم تنعيم سطحه بواسطة الأداة الاعتيادية.
- نقوم بإزالة الشاش بلطف من الحفرة العظمية، وبعد إجراء إرواء غزير بواسطة السيالين نقوم بإجراء فحص شعاعي للتأكد من عدم وجود زوائد أملغم في النسج.

b

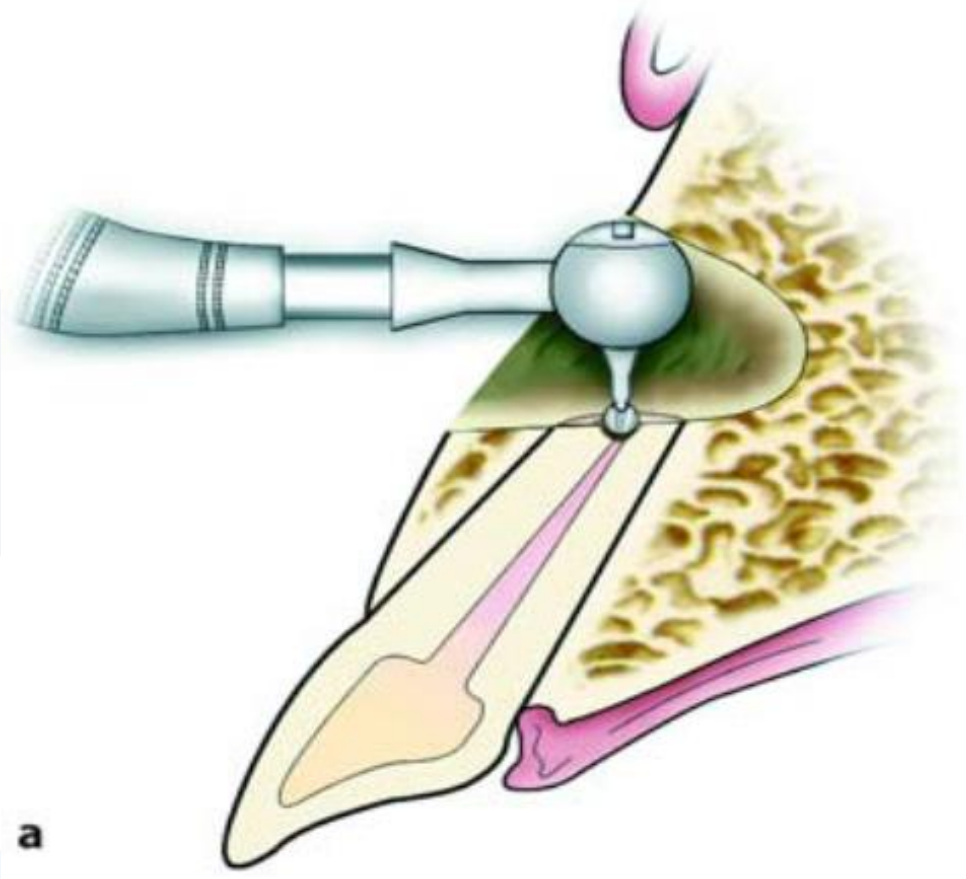
a

b

a

b

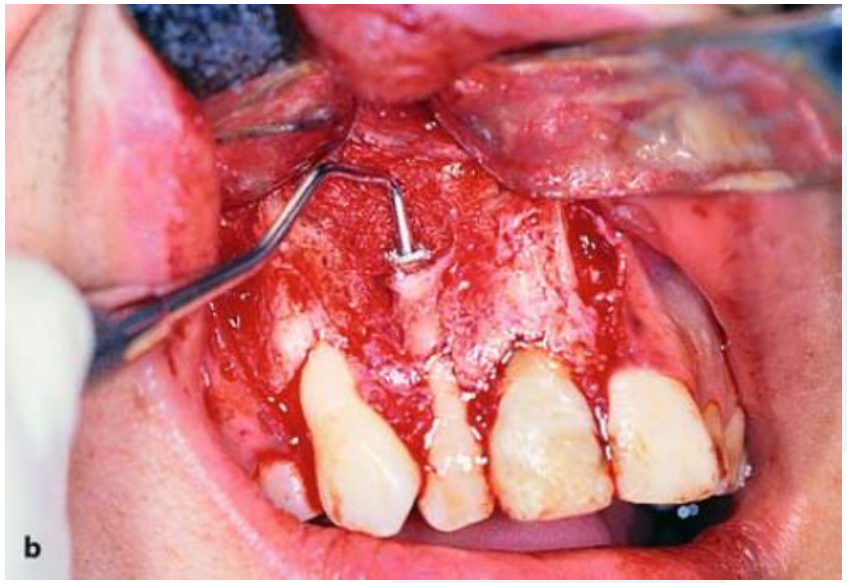
b

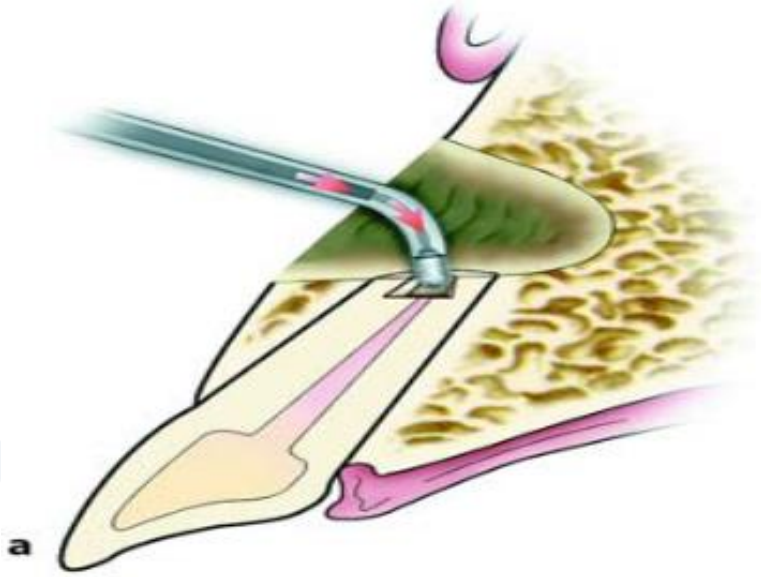
a

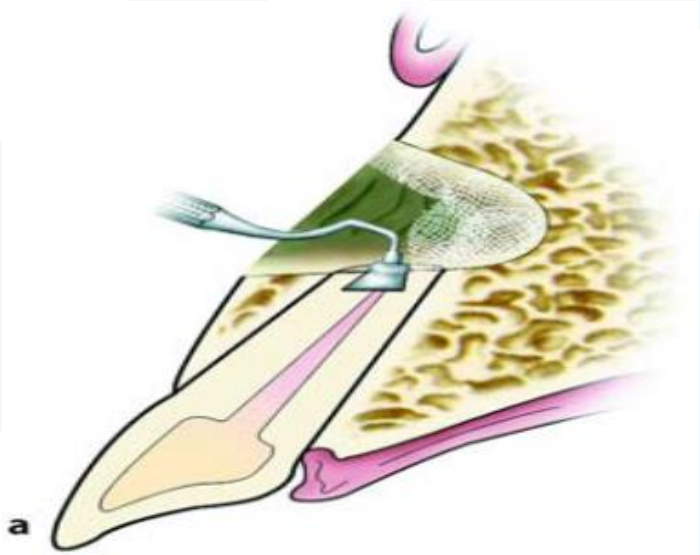
a

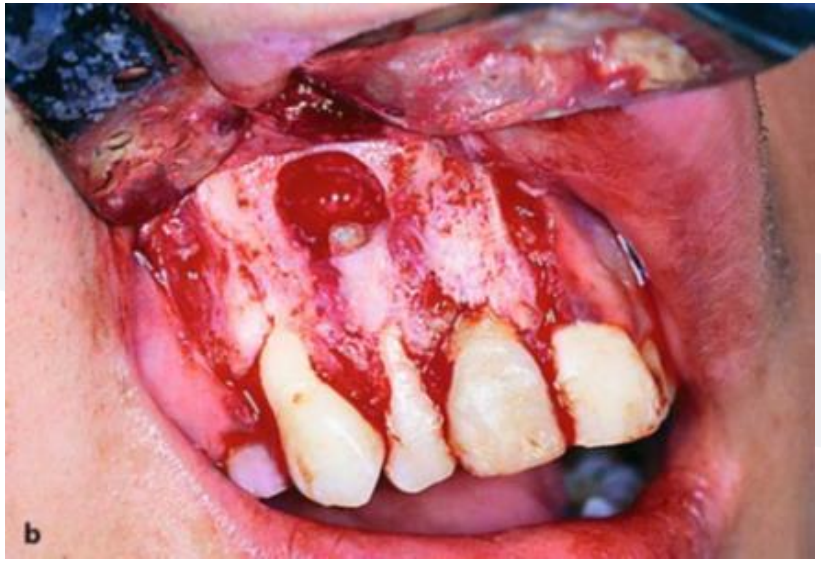
b

b

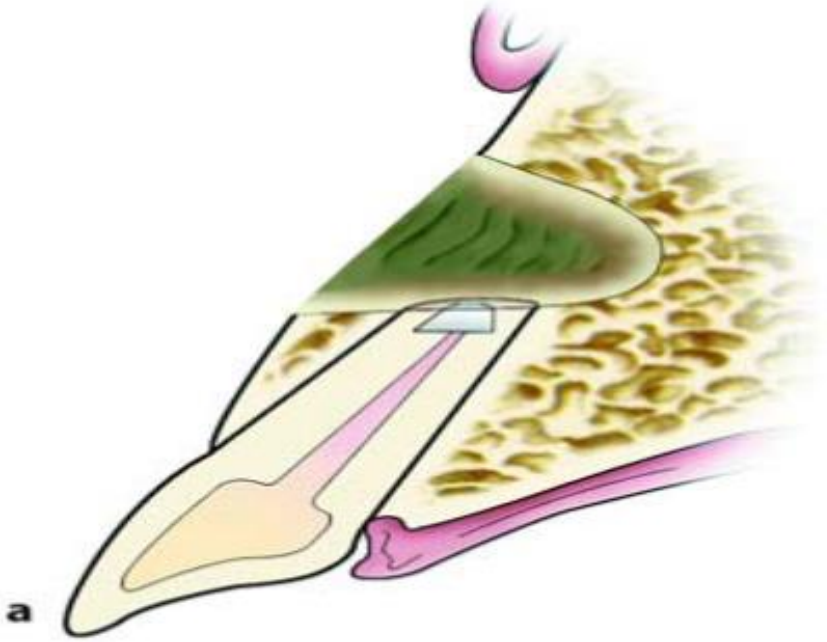
a

a

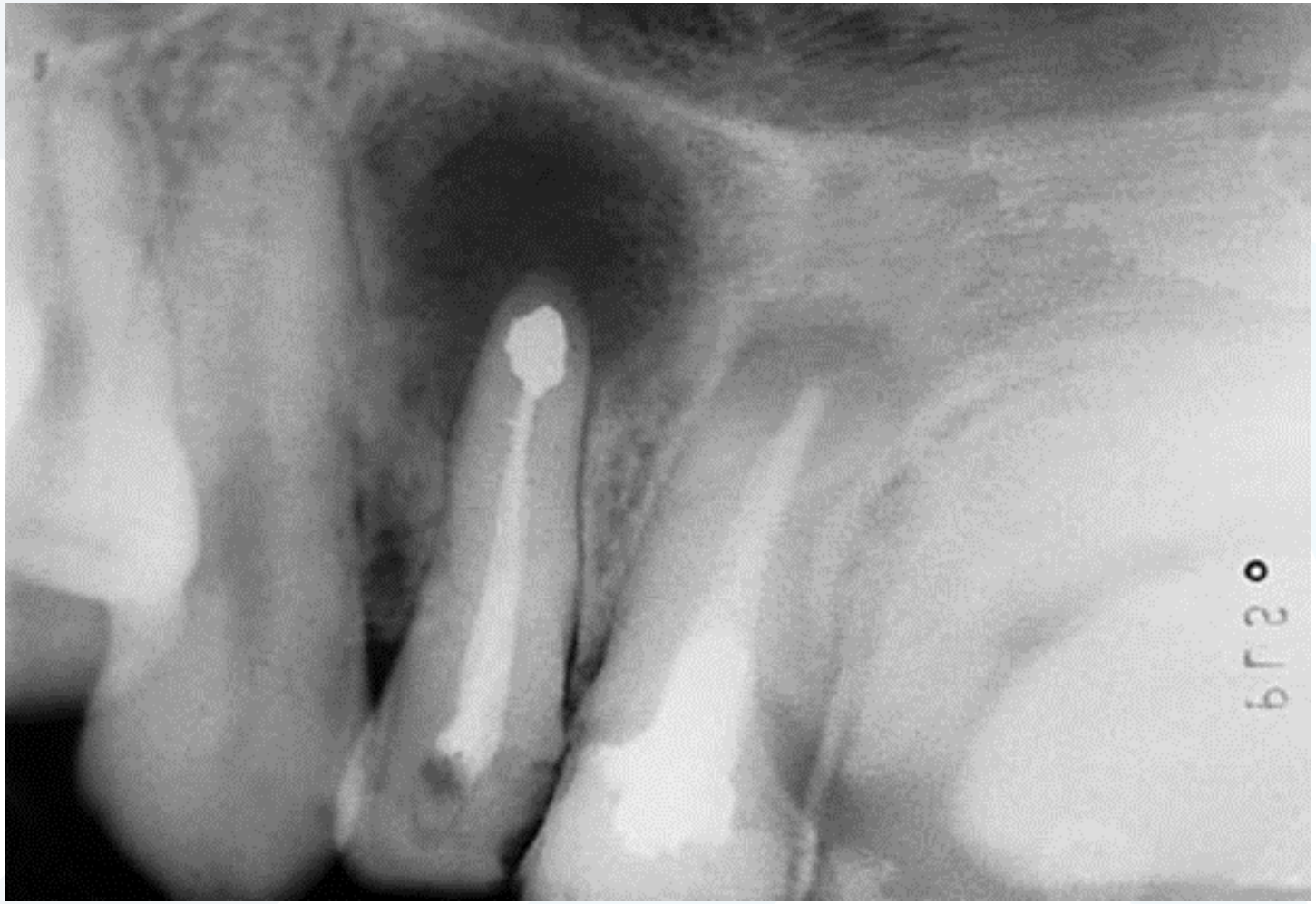
6 r 2 o

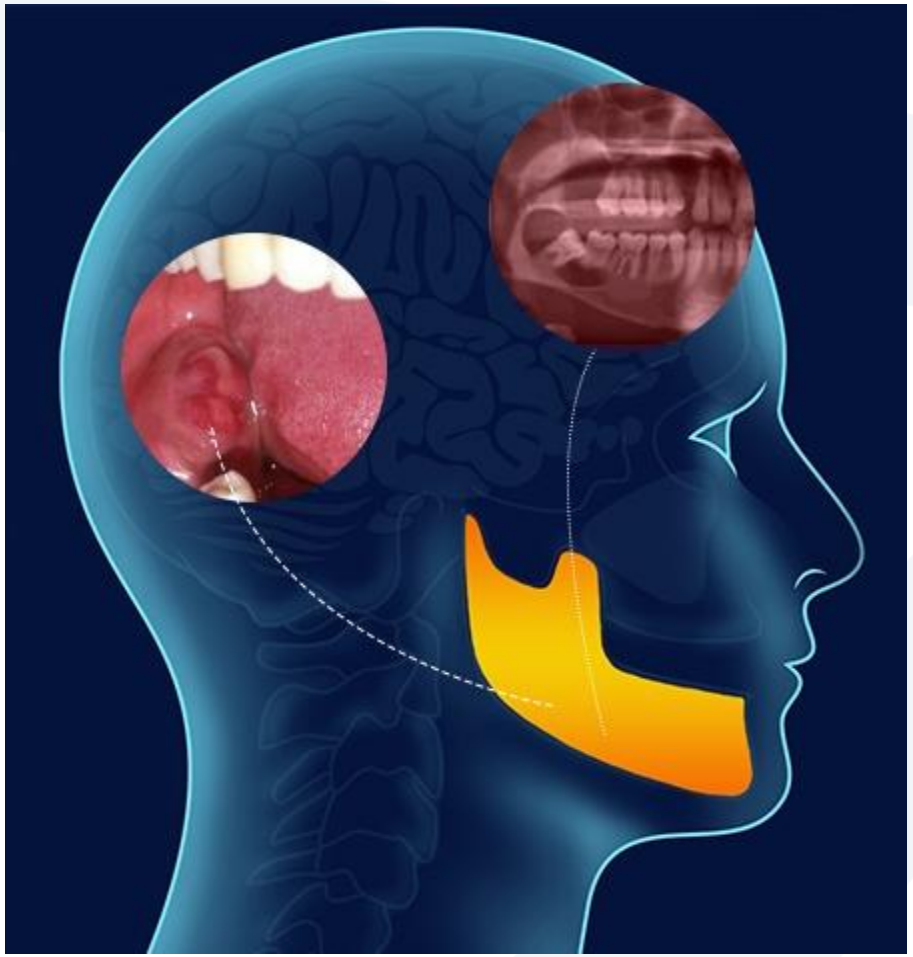

الأورام في الفكين

Tumors of the Jaws

الورم السني Odontoma

- ينشأ نتيجة لاضطرابات تطورية ولكنه يعتبر من الأورام السليمة.
- شائع الحدوث فهو يشكل نسبة الثلثين من جميع الأورام السنية المنشأ وخصوصا عند الشباب (متوسط العمر حوالي ٢٠ سنة).
- يصيب الفكين بنسب متقاربة، عند اليافعين غالباً ما يتوضع في القسم الأمامي للفكين كما أنه يتطور في مناطق الأسنان المنطمرة بنسبة ٥٠%.
- كذلك يمكن أن يترافق مع الأكياس الجرابية بنسبة ١٠-١٥% من الحالات.

- يتألف هذا الورم من أنسجة صلبة ميناء وعاج وملاط ويصنف إلى :
- ورم سني مختلط معقد complex composite odontoma
- ورم سني مختلط مركب compound composite odontoma
- العمر الرئيسي لظهور الورم بين ال ١٢-١٦ سنة
- يتطور ببطء دون أعراض تذكر قلما يصل إلى حجوم كبيرة إلا إذا تطور كيس تاجي حول هذا الورم فيصل إلى درجة كبيرة من عدم التناظر الوجهي- عدم بزوغ الأسنان الدائمة يعتبر أول علامة للإصابة بالورم السني.
- إذا كانت كتلة الورم تحوي ما يشبه الأسنان الطبيعية من حيث الشكل التشريحي بالورم السني مختلط مركب وعندما لا تحمل كتلة الورم شكل مورفولوجي يشبه الأسنان بالورم السني المعقد.
- يتميز الشكل الداخلي بكونه شديد الظلالية مقارنة بالعظم وهذه الظلالية تؤكد على وجود البنى السنية حيث أن انتظام الورم السني المعقد يكون عشوائياً بحيث لا يأخذ شكلاً معيناً أما الورم السني المركب فيأخذ شكلاً أكثر انتظاماً ويتكون من أعداد متغيرة من التراكيب التي تشبه الأسنان.

COMPLEX

COMPOUND

- شعاعيا يتظاهر على شكل بؤر انحلال عظمي مع وجود تصلبات عظمية غير واضحة في أشكاله المبكرة أما في أشكاله المتقدمة فيلاحظ تمعدن الأسنان في القسم المركزي للورم مع شفافية في محيطه.

- الورم السني المختلط يحتوي على عدد من الأسنان الصغيرة المتحدة مع بعضها وفي بعض الأحيان يمكن أن تكون عدة عشرات من الأسنان. كما تستطيع هذه الأورام أن تتوضع في مناطق الأسنان المنطمرة، في المراحل المبكرة يمكن أن يظهر الورم على شكل بؤرة تحلل عظمي دون ملاحظة أعراض التمعدن.

- المعالجة: تكون بالاستئصال الجراحي الموضعي و انذاره جيد وحيث أن الورم يحاط بمحفظة ليفية فهو يجرف بسهولة وفي حال تعدد مثل هذه الأورام على العظام الوجهية الفكية وتشويهها لمنظر الوجه فغالباً ما يلجأ إلى العلاج الجراحي المحافظ وذلك باستئصال القسم الخارجي من هذه الكتل الصلبة بالسنابل الجراحية أو بالأزاميل والمطرقة لتعديل الشكل الخارجي لوجه المريض.

ورم مصورات الميناء (الأميلوبلاستوما) AMELOBLASTOMA

- للأميلوبلاستوما تاريخ طويل فهي أكثر الآفات ذكراً من بين الآفات سنية المنشأ وهي تثير جدلاً مستمراً في الرأي بين المشرحين المرضيين والجراحين حول موقعه بين التنشؤات الورمية والتصرف الحيوي والمعالجة.
- يوصف هذا الورم على أنه سليم ولكنه ذو اجتياح موضعي مع ميل شديد للنكس وخباثة موضعية.
- العمر الوسطي لتشخيصه هو العقد الرابع ولكن الورم الميناني يصيب أي عمر ويصيب الرجال والنساء بنسب متساوية .
- يصيب الفك السفلي بنسبة ٨١-٩٨% غالباً منطقة الأرحاء والرأد أما في الفك العلوي فتعتبر منطقة الضواحك والأرحاء أكثر إصابة.

منشأ خلايا الأميلوبلاستوما Origin of the ameloblastic cells

الظهارة سنية المنشأ Odontogenic epithelium

- ظهارة مينائية ضامرة Reduced enamel epithelium

- بقايا الصفيحة السنية Remnants of Dental lamina

- بقايا الخلايا الملاسية Rests cells of malassez

- سطح الظهارة أو طبقة الخلايا القاعدية Basal cell layer or overlying surface epithelium
- الظهارة المبطنة للكيسات سنية المنشأ Epithelial lining of odontogenic cyst

الأشكال السريرية للأميلوبلاستوما

- الأميلوبلاستوما متعددة الكيسات الشائعة (80% of all cases) Common polycystic Ameloblastoma
- الأميلوبلاستوما أحادية الكيسة (13% of all cases) Unicystic Ameloblastoma
- الأميلوبلاستوما المحيطية (خارج العظم) (1% of all cases) Peripheral (Extraosseous) Ameloblastoma

سريرياً:

- يشكل 1% من كل أورام الفم.
- الفك السفلي أكثر إصابة من الفك العلوي بنسبة حوالي 4.5 - 1. 80% في الفك السفلي في منطقة الرحى الثالثة.
- قد تحدث الآفة في كلا الفكين وفي أي مكان ولكن المو اقع المفضلة هي في القسم الخلفي في الفك العلوي وفي منطقة خلف الأرحاء في الرأد في الفك السفلي.
- يتميز بحدوث تورم – تشوه في الفك والوجه أحياناً، انطمار الأسنان وميلانها.
- بالجس قوامها في البداية يشبه كرة المضرب ليصبح بعدها كقشرة البيض مع سماع طقطقة.
- الألم عرض نادر مالم تسبب الآفة امتصاص في جذور الأسنان أو حركة في الأسنان.
- العمر الذي تظهر فيه دلائل سريرية على الآفة تكون ابتداءً من العقد الأول وحتى العقد السابع من العمر.

خصوصية الاصابة في الفك العلوي:

- الأميلوبلاستوما في الفك العلوي أكثرخطورة لأن العظم أرق من ذلك في الفك السفلي حيث أن هذا العظم يبدي مقاومة أقل للانتشار .
- هذا الورم في الفك العلوي يميل لإصابة الجزء الخلفي من الفك العلوي وهو ينمو باتجاه الأعلى ليجتاح الممرات الأنفية الجيبية والحفرة الجناحية الفكية والحجاج والقحف والدماغ ولذلك فهو ذو إنذارسيء.

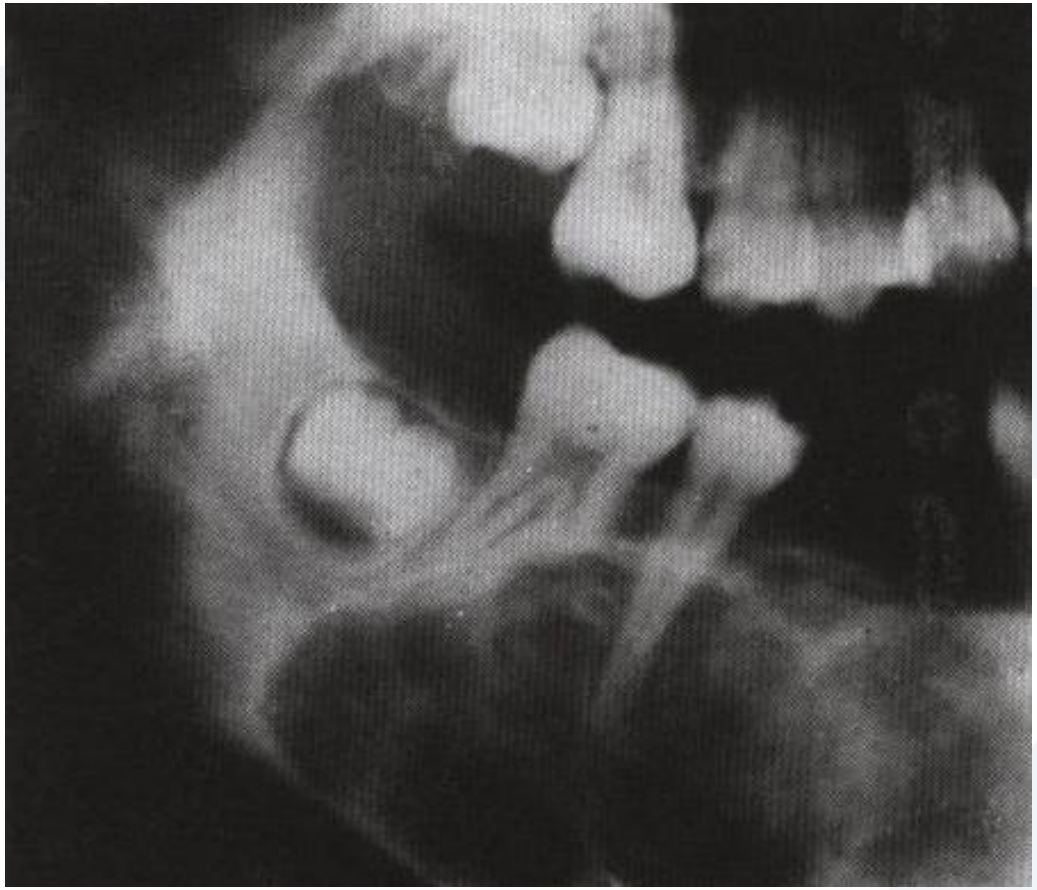

شعاعياً :

- تظهر الأميلوبلاستوما بشكل شاف على الأشعة وحيد أو متعدد الحجرات حواف الآفة غالباً ما تكون واضحة مما يدل على التطور البطيء للآفة.

  وقد تحتوي الآفة أسنان دائمة أو مؤقتة غير بازغة مما يعطيها مظهر الكيس التاجي .

- المظهر الشعاعي لورم مصورات الميناء يذكرنا بمظهر فقاعات الصابون أو خلايا النحل .

- البنية الداخلية للورم تكون أكثر وضوحا من محيطه. في الفك العلوي نادراً ما نلاحظ وجود حواجز عظمية للورم. من الممكن للورم أن يتحول إلى سرطان.

- تسبب امتصاص في الجذور وسوء توضع أو تغير وضع الأسنان.

- في الفك العلوي تمتد نحو الجيب الفكي ويحدث فيه تغيرات في الشفوفية الشعاعية إلى مظهر أكثر عتامة (ضبابي).

- أحد أشكال الأميلوبلاستوما " وهو الأميلوبلاستوما المولد للنسيج الليفي Desmoplastic Ameloblastome يتواجد بشكل أكبر في المنطقة الأمامية للفك العلوي والسفلي ويظهر كآفة ظليلة بسبب كثافة النسج الضامة الموجودة فيه.

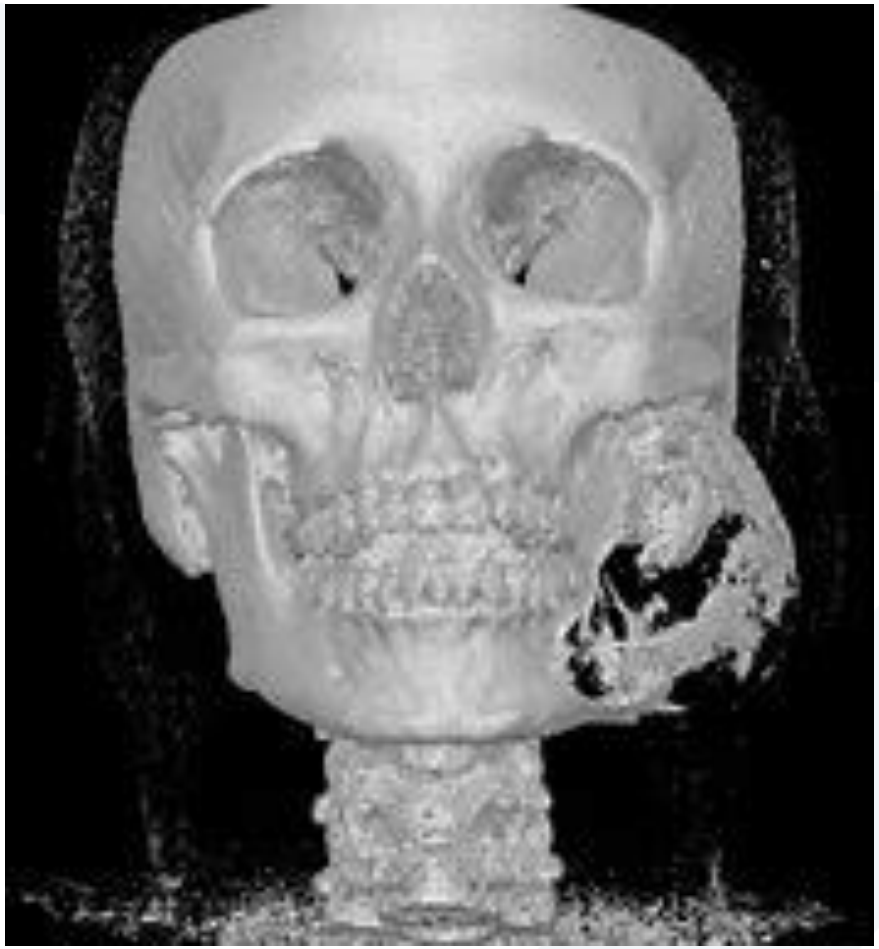

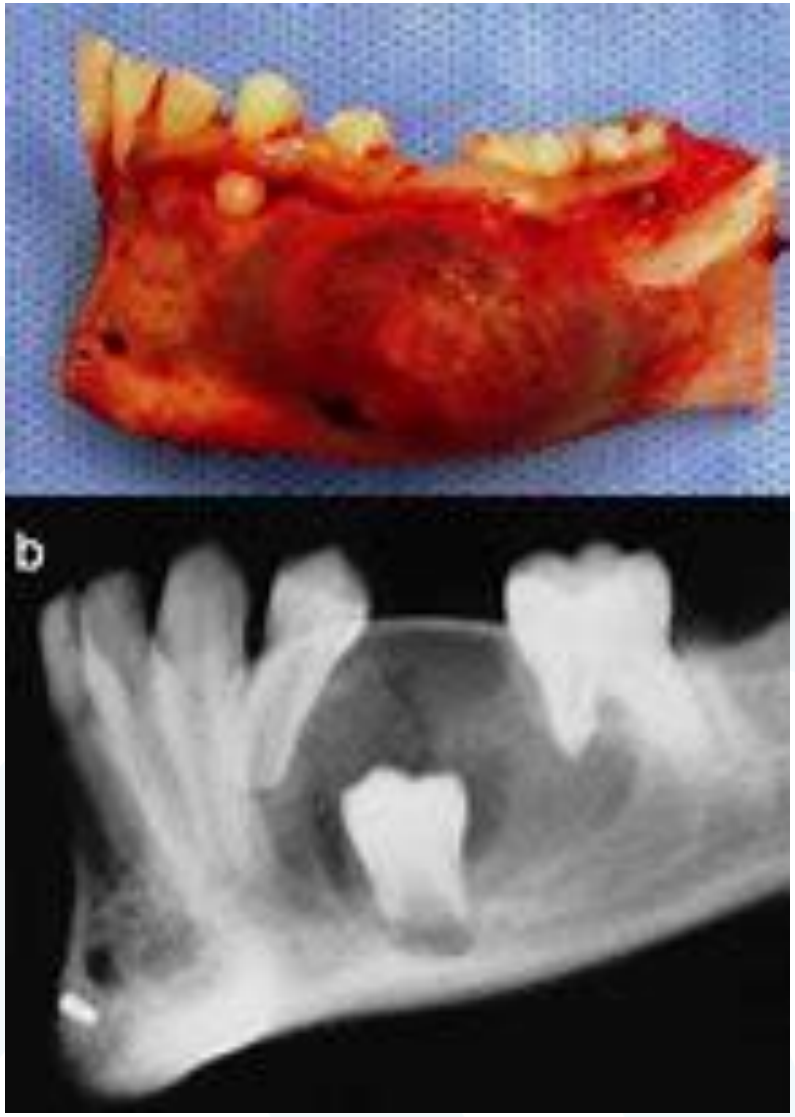
b

المعالجة

- ان العلاج هو جراحي ويقوم بالأساس على استئصال الورم مع جزء سليم من النسج العظمية المجاورة وذلك تجنبا للنكس واحتمالات التسرطن فإمكانية التحول الى كارسينوما تفوق 1.5-4%
- يعتمد جحم العمل الجراحي على مقدار انتشار الورم فقد يتطلب العمل الجراحي الواسع تحضيرات مسبقة كوضع جبيرة سلكية أو أقواس تقوم بتثبيت الفكين ومنع الفك السلفي من الانزياح بعد استئصال قسم كبير منه.
- لا يستجيب ورم مصورات الميناء للمعالجة بالأشعة.
- الجراحة القرية أو بالتبريد cryosurgery وهي تستخدم بالمشاركة مع الجراحة.
- تطهير المنطقة بالليزر.

الورم السني المشبه بالغدي Adenomatoid Odontogenic Tumor:

- يعرف بـ «الورم الميناني الغدي» وهو ورم ظهاري حميد سني المنشأ. وهو يعتبر من الأورام النادرة، حيث يمثل ٣% من مجموع الأورام سنية المنشأ.
- يصيب الورم السني المشبه بالغدي صغار السن، ويعتبر العقد الثاني هو العمر الوسطي لتشخيص الورم. أكثر من ٧٠% من الحالات تصيب المرضى في عمر ٢٠ سنة أو أقل. يصيب النساء بمعدلات أكبر من الرجال بنسبة ٢:٣ .
- حوالي ٦٥% من الحالات تصيب الفك العلوي، تعتبر المنطقة الأمامية أكثر المناطق شيوعاً للإصابة. أكثر من ٧٠% من الإصابة تترافق مع سن منطمر وخاصة الناب المنطمر.
- أكثر الأعراض شيوعاً هو انتباج داخل فموي.
- شعاعياً : يمتلك الورم السني المشبه بالغدي حواف منحنية والتي تعطيها مظهر الكيس .
- قد تكون بعض الأورام شافة بالكامل والبعض الآخر يحتوي على تكلسات منتشرة أو على شكل عناقيد (snowflake calcifications).
- المعالجة بالاستئصال الجراحي الكامل ونادراً ما يحدث النكس.

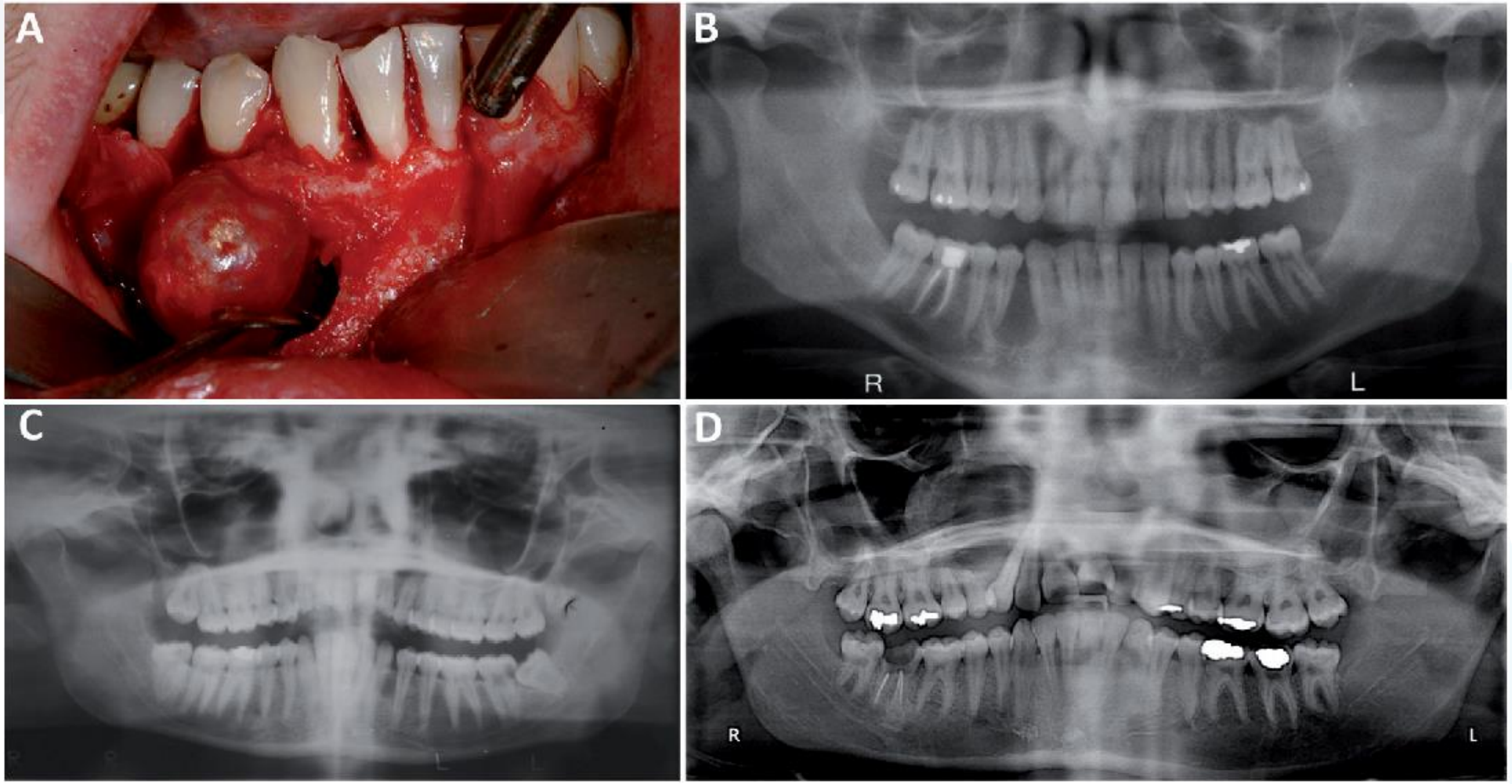

Fig. 2: Radiological features of three Extra-Follicular AOT cases. A: This clinical photograph is taken at surgery. Note

- الورم البشروي المتكلس السني المنشأ Calcifying Epithelial Odontogenic Tumor

- الورم البشروي المتكلس السني المنشأ هو ورم حميد نادر الحدوث، يمثل أقل من ١% من الأورام سنية المنشأ.

- العمر الوسطي لتشخيص الورم السني المتكلس هو ٤٠ سنة بالرغم من ذلك فإنه يحدث بأي عمر.

- يصيب كلا الجنسين بنسب متساوية، حوالي ٣/٢ من الحالات سجلت في الفك السفلي، وأغلب الحالات تحدث في منطقة الضواحك والأرحاء وعادة ما تكون مترافقة بسن منطمر.

- في حال كانت هناك أعراض، فإن الورم يكون غير مؤلم، كتلة تتطور ببطء.

- شعاعياً: غير منتظم، وفي بعض الأحيان يكون كيسي يأخذ الورم شكلاً (حويصلة) الشكل. الآفة الحويصلية تكون محددة بشكل جيد وذات قشرة، في حين أن بعض الآفات تكون صعبة التحديد.

- تكون الآفة أحادية الفجوة، الحجب الصغيرة شافة بالكامل في حين أن الآفات الأخرى قد تحتوي على تكلسات منتشرة خلال الشفوفية أما الأورام الكبيرة قد تكون متعددة الحجب مما يعطيها شكل قرص العسل.

الورم الليفي ذو الخلايا المصورة للميناء : Ameloblastic Fibroma

- يعرف الورم الليفي الميناني على أنه ورم مختلط حميد يشكل ٢% مجموع الأورام سنية المنشأ.
- يصيب الورم الليفي الميناني صغار السن، حيث تكثر الإصابة في العقد الثاني من العمر. أكثر من ٧٠% من الحالات تصيب الأعمار الأقل من ٢٠ سنة لا يوجد ميل لإصابة أحد الجنسين. معظم الحالات (أكثر من ٨٠%) يصيب الفك السفلي وفي الأغلب المنطقة الخلفية منه. أحياناً تحتل بعض الآفات المنطقة العلوية من النتوء السنخي.
- أكثر من ٥٠% من الحالات تسبب انتباجاً، ألماً، أو إعاقة في بزوغ الأسنان، ٧٠%من الحالات تُكتشف بطريق الصدفة، وتكون عادة مترافقة مع سن منطمروخاصة الرحى الأولى المنطمرة .
- شعاعياً: بعض الآفات الصغيرة تشبه الكيس الجرابي في حين أن الآفات الكبيرة قد تكون متعددة الحجب.
- تكون الحواف في العادة جيدة التحديد وذات قشرة بحيث تشبه الورم الميناني. أما في حال كون الورم الليفي الميناني يتوضع في المنطقة العلوية من النتوء السنخي عندها تصبح حوافه رقيقة جداً وصعبة التحديد.

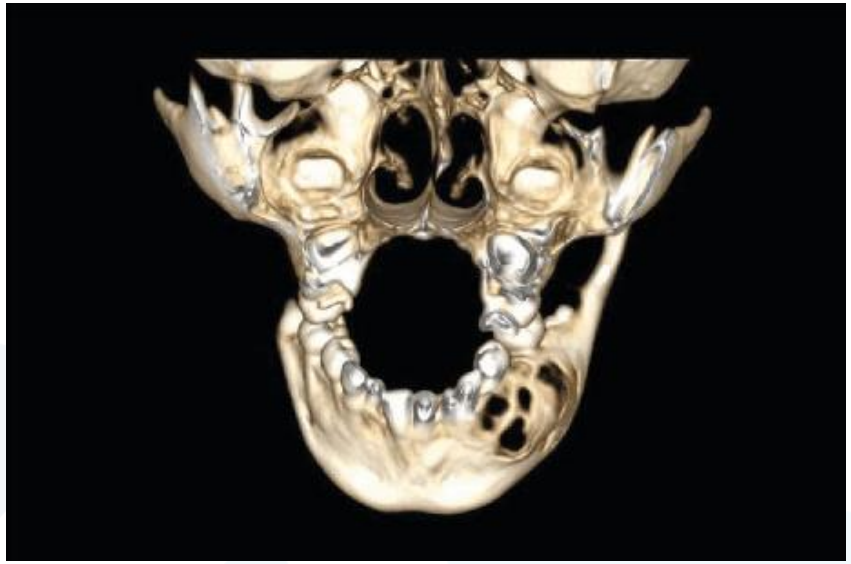

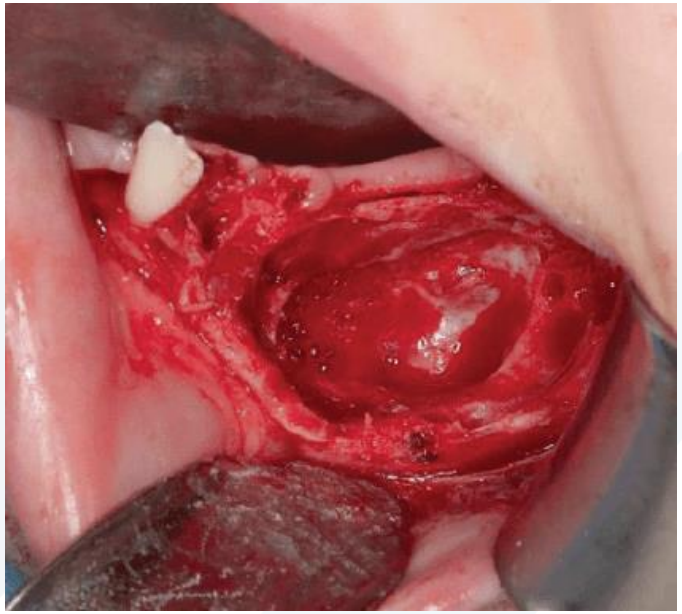

الورم السني الليفي ذو الخلايا المصورة للميناء Ameloblastic Fibro-odontoma

ورم مختلط سني المنشأ حميد يتميز باتحاد مظاهر كلا الورمين: الورم الليفي ذو الخلايا المصورة للميناء والورم السني. يشكل ٢%من مجموع الأورام سنية المنشأ.

سريرياً: أكثر من ٦٠%من الورم السني الليفي ذو الخلايا المصورة للميناء تحدث في العقد الأول من الحياة، العمر المتوسط للتشخيص هو٨أعوام. يكون معدل أعمار الإصابة متراوحة بين٦أشهر.٣٩سنة.

يصيب الرجال بمعدلات أكبر من النساء بمعدل١,٣-١ ، أكثر الحالات (٦٢%)تصيب الفك السفلي وأغلبيتها في المنطقة الخلفية من الفك السفلي. الآفة في المنطقة الأمامية من الفك السفلي تصيب المرضى صغار السن، غالباً ما يظهر الورم مستمراً مع جراب السن المجاور.

الأعراض:كما هو الحال في الورم الليفي ذو الخلايا المصورة للميناء، يكون الورم غير عرضي. ويكتشف بسبب انتباج غير مؤلم في الفك المصاب.

شعاعياً: الحواف يكون الورم محدد بشكل واضح مع وجود قشرة واضحة في بعض الأجزاء. من الممكن أن يحتوي الورم على جزءاً واحداً من البنى السنية أو قد يكون مركباً من عدة أجزاء صغيرة وغير منتظمة من المادة السنية.

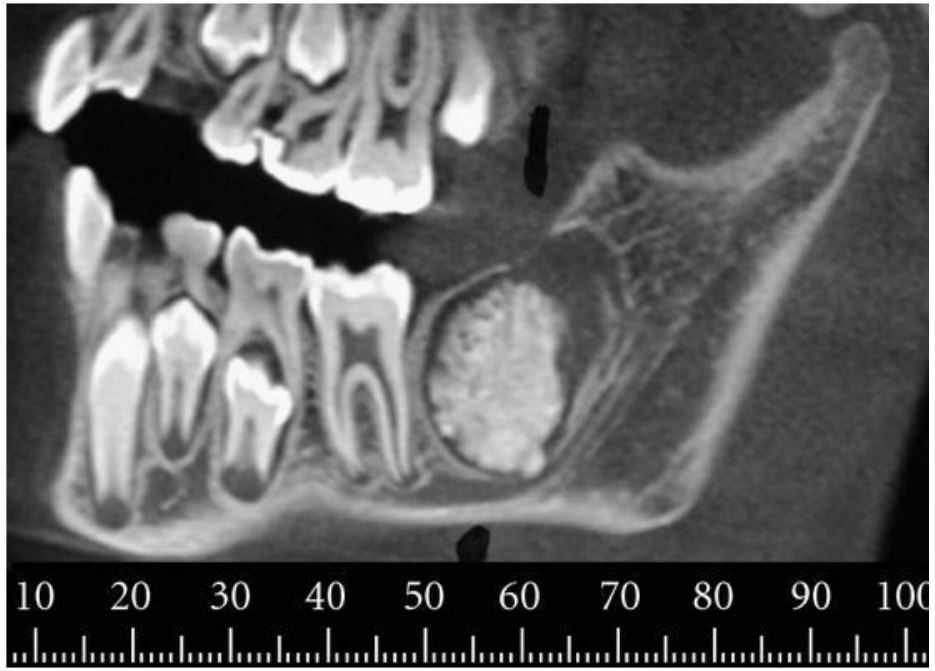
10 20 30 40 50 60 70 80 90 100

D
R
E

ورم مصورات الملاط Cementoblastoma

هو ورم ضام سليم يتشكل من تكاثر النسيج الملاطي. يعتبر من الأورام النادرة، حيث يشكل أقل من ١% من الأورام سنية المنشأ.

سريرياً: يصيب ورم مصورات الملاط غالباً المدخن ما بين العقد الثاني والثالث ويكون معدل الإصابة في الأعمار أقل من ٢٥ سنة.

يصيب الأعمار بين ٧-٧٢ سنة. يصيب الرجال بمعدلات أكبر من النساء (٢:٣)يصيب ورم مصورات الملاط الفك السفلي بمعدلات أعلى من الفك العلوي (٢:٣)وتعتبر منطقة الأرحاء والضواحك أكثر المناطق إصابة.

الأعراض: كان الألم علامة مميزة في ٥٠%من الحالات. الانتباج و انزياح الأسنان كانا أيضاً شائعين.

شعاعياً: تكون الآفة عادة دائرية الشكل . يتظاهر الورم بحزمة ظليلة من العظم المتشكل المجاورة لحزمة من النسيج الرخو الكثيف .

المظهر الداخلي يكون بمعظمه ظليلاً مع كثافة قصوى في مركز الآفة. تمتد هذه الظلالية أحياناً انطلاقاً من المركز مما يعطيها شكل (spooked-wheel)

فيما عدا ذلك لا يأخذ الورم أشكالاً محددة. غالباً يصعب رؤية السطح الخارجي لجزر السن المغمور في الجزء المركزي للورم

من الشائع حدوث امتصاص خارجي لجذر السن المعنية، قد يحدث تمدد واضح في العظم، لكن الصفائح القشرية الخارجية عادة ما تبقى سليمة والانثقاب كان نادر الحدوث. القناة السنية السنخية السفلية يمكن أن تزاح باتجاه الأسفل .

الورم المخاطي سني المنشأ Odontogenic Myxoma

آفة سليمة ذات منشأ ضام تمثل ٣%من مجموع الأورام سنية المنشأ.

سريرياً: سجلت حالات تتراوح أعمارهن بين ١ - ٧٦ سنة. يشاهد الورم بشكل شائع في العقد الثاني والثالث من العمر. هناك ميل لإصابة النساء أكثر من الرجال بمعدل١,٣-١. يصيب الورم المخاطي سني المنشأ الفك السفلي بمعدل أكبر من الفك العلوي بمعدل ١,٦-١ في الفك السفلي تعتبر منطقة الأرحاء ومنطقة الرأد من أكثر المناطق شيوعاً للإصابة، أما في الفك العلوي فتعتبر منطقة الضواحك والرحى الأولى الأكثر إصابة.

الأعراض: تشاهد الآفة غالباً بدون ألم، انتباج بطي النمو، الألم، انزياح الأسنان، والخدر يعتبر من العلامات النادرة.

شعاعياً: يكون شكل الورم عادة غير منتظم، بالرغم من ذلك فإن القليل من الآفات الصغيرة تظهر بشكل الكيس.

تكون حواف الورم المخاطي سني المنشأ جيدة أو سيئة التحديد، وتكون الأخيرة الأكثر شيوعاً، ويرجع ذلك إلى الضعف في رد فعل العظم إذا كان هناك تمدد في الآفة خارج حدود العظم المصاب فإن الحواجز العظمية المستقيمة تظهر بمظهر أشعة الشمس.

يظهر الشكل الداخلي للآفة خليط من الشفوفية والحواجز العظمية مما يعطيها مظهر متعدد الحجرات.. يسبب الورم المخاطي سني المنشأ انزياحاً في الأسنان ويمكن له أن يتطور حولها مسببا حركة بسيطة. من النادر جداً أن يسبب هذا الورم امتصاصاً في الجذور وهناك تمدد عظمي ضئيل جداً مقارنة بباقي الأورام السليمة.

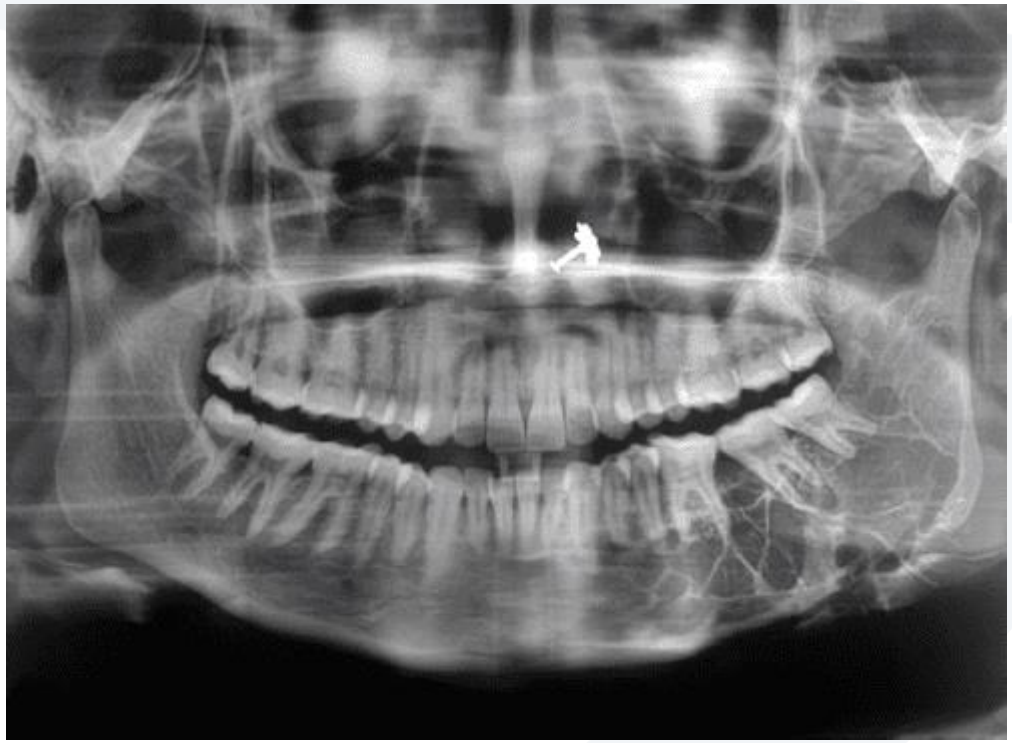

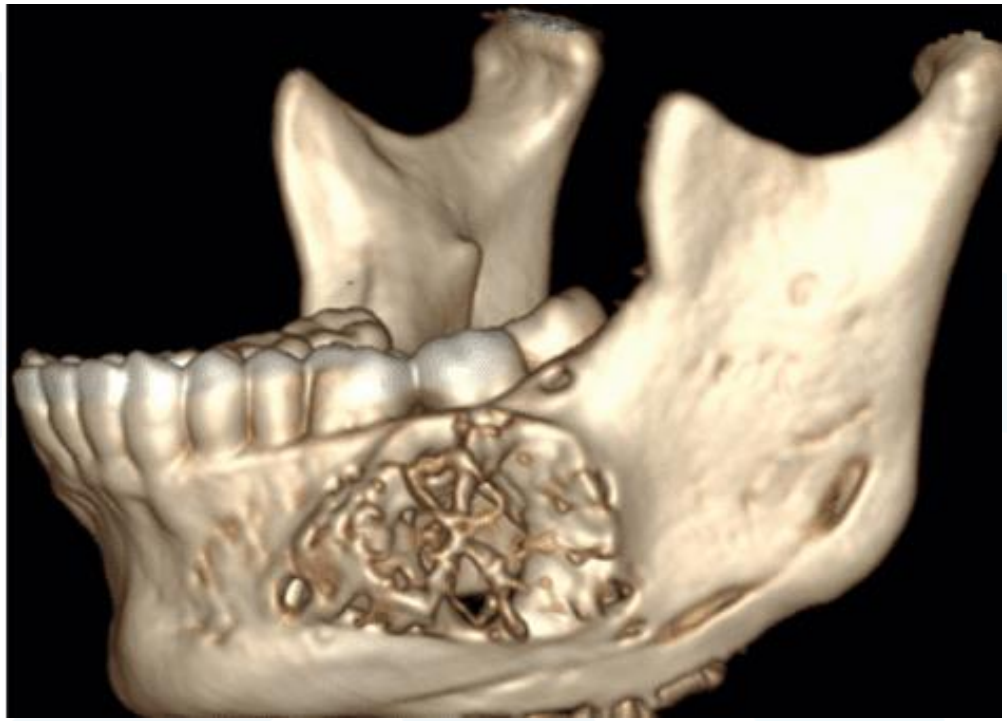

الأورام السليمة غير سنية المنشأ:

١- الورم العرقي الدموي Hemangioma.

٢- الأورام العصبية Nerve Tumors

٣- الأورام العضلية Myoma

٤- الورم الشحمي Lipoma

تمت دراستها سابقاً

٥- الورم العظمي

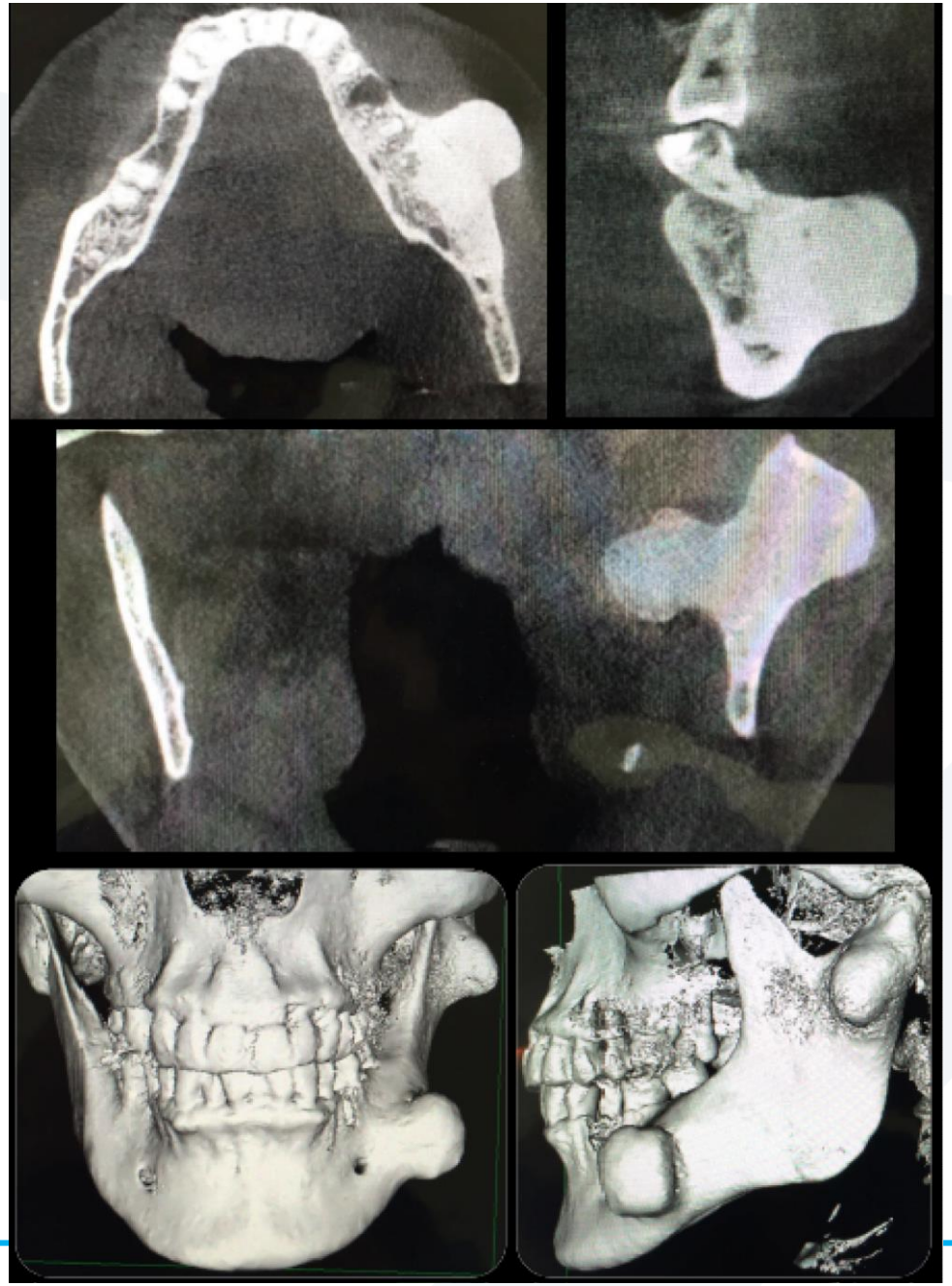

الورم العظمي osteoma

- ورم سليم غير سني المنشأ يصيب كل الأعمار، ينمو ببطء وغير مؤلم ولا يؤدي إلى تمدد الصفائح القشرية.
- يتظاهر شعاعياً بكتلة ظليلة على الأشعة واضحة الحدود.
- من الناحية البنيوية يمكن أن يكون ذات عظم اسفنجي أو ذات عظم كثيف.
- يصيب النساء بمعدل ١:٣ نسبة للرجال.
- غالبا ما يتوضع في الفك السفلي(أكثر المناطق إصابة هي اللقمة وزاوية الفك السفلي) وفي الجيب الجبهي.
- يمكن أن يوجد عدة أورام عظمية في سياق متلازمة غاردنر.

المعالجة:

لا داعي للمعالجة إذا كان غيرعرضي ولم يسبب أي تشوهات أو أي أعراض

الاستئصال الجراحي الكامل من خلال شريحة كاملة الثخانة إذا كان قريب من سطح العظم وسبب تشوهات وجهية فكية أو أعراض آلمية

خلل التنسج الليفي Fibrous dysplasia:

- خلل التنسج الليفي يحدث بسبب طفرة mutation جينية.
- يؤدي هذا الخلل إلى توليد نسيج ليفي يحل محل النسيج العظمي الطبيعي ويتحول النسيج الليفي بشكل تدريجي إلى نسيج متكلس قاسي.
- يلاحظ فيه نمط واحد أوعدة أنماط من النسيج العظمي.
- ٣٠% من الحالات يكون متعدد الأنماط العظمية.
- يبدأ أثناء مرحلة الطفولة أو مرحلة المراهقة المبكرة ويحدث عادة خلال العقد الأول أو الثاني من العمر.
- شعاعياً: مظهر ground-glassمع قشرة رقيقة وبدون حدود مميزة.

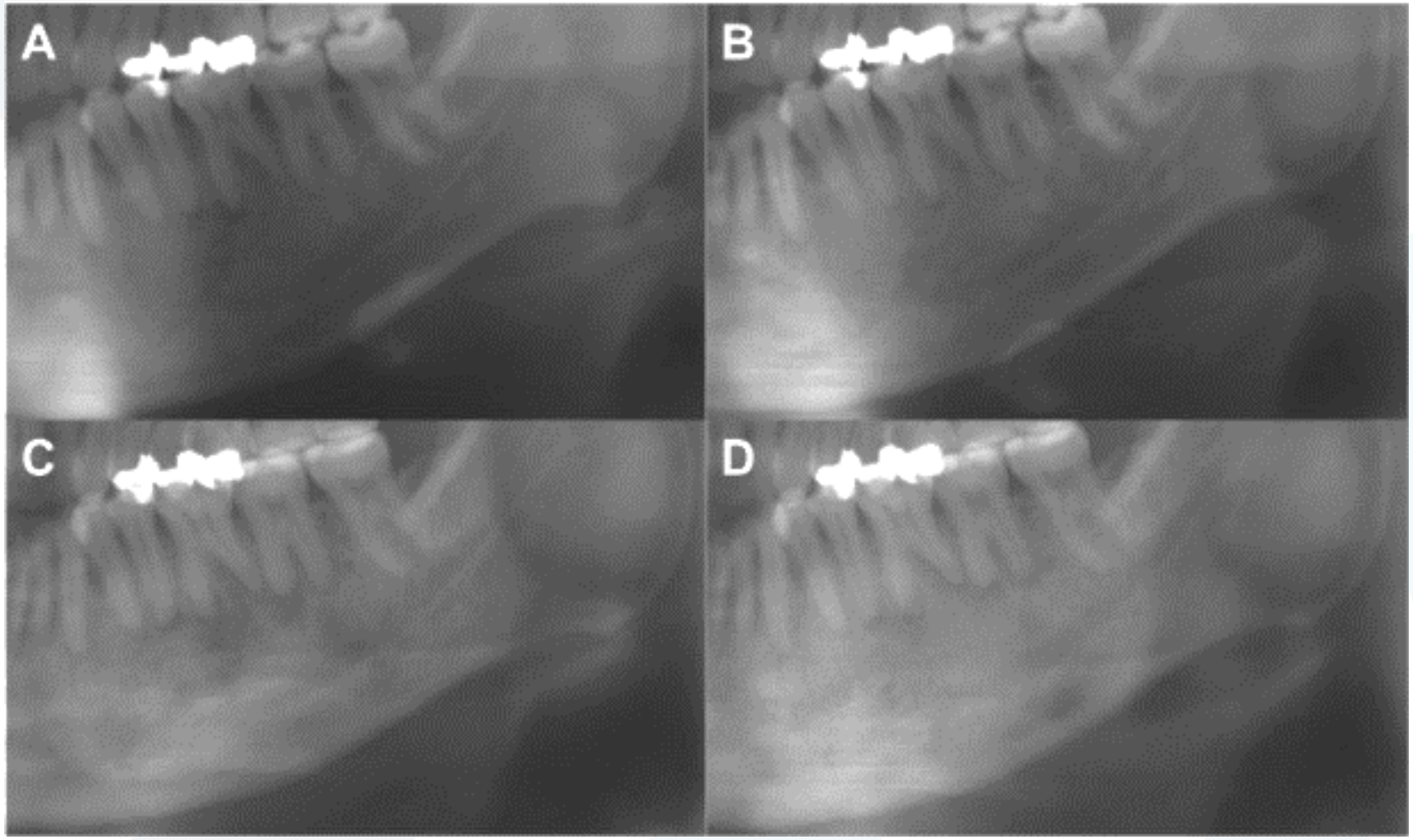
A
B
C
D

- يتطورخلل التنسج الليفي في مرحلة الطفولة عادةً أقل من ١٠ سنوات من العمرعند كلا الجنسين.
- يخمد الورم في مرحلة البلوغ الأولى لكن التشوه يبقى ماثلاً.
- الشكل متعدد الأنماط العظمية له شكلان:

➢ Jaffe's type يصيب عظام متعددة ويتر افق مع لطاخات مصطبغة على الجلد (بقع القهوة بالحليب cafe-au-lait spots)

➢ McCune-Albright's syndrome متعدد العظام مع بقع القهوة بالحليب . نادر وفي معظم الأحيان عند الإناث ويتر افق مع الشذوذات في الغدد الصم والتي تؤدي إلى فرط نشاط الدرق ومجاورات الدرق والبلوغ الباكر.

➢ Mazabraud syndrome تتميز بوجود FD متعدد العظام مع الأورام المخاطية العضلية Intramuscular myxomas.

سريرياً:

- تصبح المنطقة المصابة(العظم) منتبجة (متورمة) قاسية وغير مؤلمة.
- الأعراض الأخرى نادرة، لكن عندما تشمل الإصابة قاعدة الجمجمة تظهر الأعراض العصبية بسبب الضغط على الثقوب التي تخرج منها الأعصاب.
- تتأثر الأسنان عادةً وتتطاول (زيادة بزوغ) مؤدية إلى سوء الاطباق.
- يتأثر الفك العلوي أكثر بمرتين من الفك السفلي.
- الإصابة عادةً أحادية الجانب لكنها يمكن أن تشمل عدة عظام من الوجه والقحف وتسبب عدم تناظر واضح في الوجه.

الأعراض الشعاعية لسوء التصنع الليفي تعتمد على نقطة بداية المرض، ومدته وحجمه وشكله. وبناء عليه فإن لها مجموعة من الأشكال الشعاعية

- بؤرة شافة أحادية أو متعددة الحجر ليس لها حدود واضحة عادة وتترافق بسماكة في العظم. هذا الشكل يصيب الأطفال Juvenile osteofibrosis deformans.
- بعد تطور المرض ونتيجة التمعدن السيء يظهر على الصور الشعاعية على شكل يشبه مظهر الزجاج الحليبي أو قشرة البرتقال. عند البلوغ يستقر المرض وأحيانا يزول ذاتيا.
- عندما تكون الإصابة في الفك العلوي يكون استعدادها للنمو غالباً باتجاه الخد ونادراً باتجاه الحفرة الفموية. عند توضع سوء التصنع الليفي في منطقة الذروة الجذرية للأسنان نطلق عليه مصطلح سوء التصنع العظمي حول الذروي Periapical osseous dysplasia.

سوء التصنع الليفي العائلي (الملائكية)

Cherubism

- هو شكل وراثي من خلل التنسج الليفي .
- لا يقتصر الاضطراب التطوري على الأنسجة المتطورة من الأديم المتوسط فقط، بل يشمل أيضا العناصر التي تتطور من الأديم الظاهر.
- يتوضع في الفكين معاً وقد يقتصر على الفك السفلي.
- يسبب المرض تشوهاً في تناسق الوجه ومحيطه ففي الفك السفلي يتوضع في منطقة زاوية الفك وفي الفك العلوي يتوضع في منطقة الحدبة الفكية مما يعطي للمصاب منظراً بريئاً (العيون منقلبة للأعلى) يشبه وجه الملائكة.
- تظهر علامات المرض في سن الطفولة المبكرة.

- يبدي الفكان ملمساً قاسياً يتر افق مع انتباج العقد اللمفية المجاورة وفي بعض الحالات يمكن أن يشمل التضخم قبة الحنك وأحيانا تشاهد تصبغات على الجلد المغطي للعظم المصاب.
- تتساقط الأسنان اللبنية عفوياً قبل زمن سقوطها الطبيعي، والبراعم في المنطقة المصابة تتشوه أو تفقد أو تصاب بالهجرة.
- يستقر المرض بعد الثامنة من العمروعند سن البلوغ قد تتحسن الحالة ذاتياً ويزداد التحسن بعد الخامسة والعشرين من العمر.