المحاضرة الثانية

الحالات الجلدية (فطور الجلد–تساقط الشعر–الثآليل–المسامير)

4) انتانات الجلد الفطرية Fungal skin infections

هناك مجموعتان رئيسيتان من الفطريات تصيب الإنسان:

- خمائر المبيضات Candida yeasts
- الفطريات الجلدية Dermatophytes

في هذا القسم سندرس فطريات الجلد dermatophyte فقط.

المسببات المرضية:

حالة معدية.

تغزو الفطريات الطبقة المتقرنة للجلد والشعر والأظافر ولكنها لا تتغلغل بشكل عام في الأنسجة الحية.

عدوى قدم الرياضي يتم اكتسابه من الغرف المشتركة (غرف التبديل)، في حين يمكن الحصول على إصابة في الفخذ من المناشف وملاءات السرير الملوثة، أو عن طريق العدوى الذاتية من سعفة القدم الموجودة.

المظاهر السريرية:

تصنف فطريات الجلد حسب الموقع التشريحي

السعفة	الموقع والأعراض
سعفة القدم tinea pedis	تعرف بقدم الرياضي Athlete's foot تتوضع بين الأصابع خاصة بين الاصبعين الاخيرين لونها أبيض، حاكة، ذات رائحة، التقشرات والتشققات غير جافة وقد تصبح معندة.
سعفة الفخذ tinea cruris	تتوضع على الوجه الأنسي للفخذ بشكل طفح بني محمر متوسف محدد مع حكة شديدة وقد ينتشر إلى الأرداف.
سعفة الجسد tinea corporis	تتوضع على الجذع والطرفين العلويين. بشكل بقع حاكة وردية أو حمراء متقشرة مع حدود ملتهبة محددة جيدًا. بمرور الوقت ، تظهر منطقة مركزية شافة "central clearing" أي منطقة مركزية مقاومة نسبيًا للنمو الفطري، لذلك تسمى بـ ringworm (ليس لها علاقة بالديدان) يمكن أن تكون الآفة منفردة أو متعددة أو بشكل عدة آفات دائرية متداخلة.

سعفة فروة الرأس tinea capitis	بقعة دائرية قشرية أو ملتهبة واحدة أو أكثر، حيث يتكسّر الشعر ابتداءً من فروة الرأس مباشرةً أو بالقرب منها ما تسبب ظهور بقع صلع متقشرة ومثيرة للحكة في الرأس، وتظهر بها نقاط سوداء صغيرة في مكان حدوث تكسّر الشعر
فطر الأظافر	ظفر قاسي، سميك، أصفر عاتم، ثم يتعرض للتشقق والتقصف وعندها يحتاج إلى علاج جهازي. يمكن أن تؤثر الصدفية والأكزيما والصدمات على الظفر وتحتاج إلى أخذها في الاعتبار. بالنسبة للصدمة، يجب أن يكون هناك حدث يمكن تحديده يؤثر على الظفر، وفي حالة الأكزيما يجب أن يتأثر الجلد بالقرب من القدمين وحولهما, أما الصدفية يجب التأكد من وجود لويحات الصدفية في مناطق مثل الركبتين والمرفقين. توجد عوامل مؤهبة في تطور عدوى الأظافر: على سبيل المثال ، عدوى الجلد الأولية (سعفة القدم)، عند المرضى الذين يعانون من نقص المناعة، أو ضعف الدورة الدموية المحيطية والاعتلالات العصبية (مثل مرض السكري).

الحالات الواجب على صيدلي المجتمع استبعادها:

- **الصدفية Psoriasis**

يوجد تاريخ مرضي أو عائلي من الصدفية. أقل حكة، وتظهر الآفات مزيدًا من التقشر ولا تظهر المركز الشافي.

- **التهاب الجلد– التحسسي والتماسي *Dermatitis – allergic and contact forms***

الخطورة في التشخيص الخاطئ للعدوى الفطرية بأنها التهاب الجلد وبالتالي علاجها باستخدام كريم قائم على الستيرويد ما سيقلل من الحكة والاحمرار والتقشر، ولكن ذلك سيؤدي إلى انتشار النمو الفطري. عند سحب كريم الستيرويد، ستعود العلامات الظاهرة للعدوى وستكون أسوأ من ذي قبل، غالبًا في شكل حطاطي وتعرف هذه الحالة بالسعفة المتخفية (tinea incognito) وهي عدوى الجلد الفطرية الممتدة ذات المظهر السريري المتغير الناتجة عن التشخيص الخاطئ والعلاج بالستيروئيدات.

- **الأكزيما القرصية Discoid eczema**

تظهر على شكل لويحات مستديرة ومرتفعة على شكل عملة تؤثر بشكل خاص على الذراعين والساقين. يكون الجلد حاكاً وجافاً. يحدث بشكل رئيسي عند الأشخاص في منتصف العمر.

- **النخالية المبرقشة Pityriasis versicolor**

لا يميل الطفح الجلدي إلى الحكة ويظهر التهابًا أقل منه في سعفة الجسم.

الحالات الواجب على صيدلي المجتمع تحويلها:

- إصابة مساحات كبيرة من الجذع
- فشل علاج OTC - هناك حاجة إلى علاج فموي محتمل
- الاشتباه في إصابة الوجه (Tinea faciei) أو اليد (manuum Tinea) - مطلوب تأكيد التشخيص، لأن كليهما من الأسباب النادرة للعدوى الفطرية

أدوية الـ OTC:

يمكن علاج عدوى الفطريات الجلدية السطحية بشكل فعال باستخدام مستحضرات موضعية بدون وصفة طبية. تتوفر ست فئات من الأدوية بمستويات متفاوتة من الفعالية المثبتة.

1. **مركبات الأليل أمين Allylamines**

   Terbinafine

2. **مركبات الإميدازول Imidazoles**

   Clotrimazole

   (1% w/w Cream) Bifonazole

   Ketoconazole

   Miconazole

- يعد الإيميدازول أو التيربينافين علاج الخط الأول للعدوى الفطرية السطحية. كلاهما لهما نفس معدلات علاج الفطريات والأعراض، على الرغم من أن تيربينافين قد يكون مفضلاً لأنه يزيل الأعراض في فترة زمنية أقصر، على الرغم من أنه أكثر تكلفة.
- لا توجد فروق ذات دلالة سريرية في معدلات الشفاء بين الإميدازولات المختلفة، وربما يكون الدافع وراء اختيار العلاج هو قبول المريض والتكلفة. ولكن يعد الكلوتريمازول الأكثر استخداما ويوجد بشكل كريم، محلول، مسحوق وبخاخ.
- تستخدم الايميداوزلات من قبل جميع مجموعات المرضى.

لمنع عودة العدوى، يجب الاستمرار باستخدام الإيميدازول بعد زوال الآفات.

3. **حمض البنزويك Benzoic acid** وتتم مشاركته مع حمض الساليسيليك
4. **غريزيوفولفين Griseofulvin (1% spray)**

أثبت فعاليته عند تناوله فمويا (بوصفة طبية) ولكن لديه فعالية محدودة كصيغة موضعية.

5. **تولنافتات Tolnaftate (بشكل كريم)** يمكن استخدامها في علاج قدم الرياضي وإصابات في الفخذ مرتين في اليوم مع استمرار العلاج لمدة أسبوع على الأقل بعد زوال العدوى.
6. **Undecenoates**

مرخصة لقدم الرياضيين. يجب استخدامها مرتين في اليوم واستمر العلاج لمدة أسبوع واحد على الأقل بعد زوال العدوى.

النصائح التي يمكن أن يقدمها الصيدلي للمريض:

1. تجفيف الجلد جيدًا بعد الاستحمام. الاحتفاظ بمنشفة شخصية وعدم مشاركتها.
2. ارتداء الجوارب القطنية وتغييرها مرة واحدة على الأقل في اليوم
3. تجنب استخدام الأحذية المغلقة
4. رش الأحذية والجوارب بمسحوق مضاد للفطريات
5. تجنب حك الجلد المصاب
6. يجب المواظبة على العلاج لأن السعفات تحتاج لوقت طويل حتى تشفى
7. يجب تنبيه المريض إلى أن العلاج يجب أن يستمر 3 – 10 أيام بعد اختفاء الأعراض وذلك منعا لحدوث الانتكاس.

5) الثآليل الشائعة والثآليل الأخمصية Warts and Verrucas

الانتشار:

الأطفال هم الأكثر تأثراً، حيث يعاني 2-20٪ منهم من الأعراض قبل سن 16 عامًا.
تكون الثآليل غير شائعة عند الرضع وكبار السن، ويجب توخي الحذر إذا قدم مريض مسن إلى الصيدلية مع ثؤلول تم تشخيصه ذاتيًا.

المسببات المرضية:

الثآليل هي أورام حميدة في الجلد يسببها فيروس الورم الحليمي البشري (HPV human papilloma virus).

تحدث العدوى عبر البيئة إذا كان الجلد مختلطًا وملامسًا للأسطح الخشنة، على سبيل المثال في حمامات السباحة ومناطق الغسيل المشتركة.

يجب تحذير المرضى، وخاصة الأطفال، من خدش التآليل أو عضها أو لأن ذلك قد يسمح بحدوث العدوى الذاتية وهي مسؤولة عن ظهور آفات متعددة ونقلها إلى أجزاء أخرى من الجسم.

المظاهر السريرية:

- **الثآليل الشائعة Warts**

تتشكل الثآليل على ظهر اليدين والأصابع والركبتين، إما بشكل فردي أو في مجموعات.
تشبه الثآليل رأس القرنبيط، حيث تظهر على شكل حطاطة مرتفعة مفرطة التقرن مع أوعية سوداء متخثرة غالبًا ما تكون مرئية كنقاط سوداء داخل الثآليل (علامة مميزة). تميل إلى أن تكون قوامها خشن وبلون غامق وعادة ما يكون قطرها أقل من 1 سم.

- **الثآليل الأخمصية Verrucas**

تتشكل الثآليل الأخمصية على باطن القدمين، على مناطق رؤوس مشط القدم أو الكعب الحاملة للوزن.
بسبب الضغط المستمر يتم إعاقة التمدد الخارجي للثؤلول وينمو إلى الداخل.
يمكن أن يسبب الضغط على الأعصاب ألمًا عند المشي.
بسبب تراكم الكيراتين قد لا تكون النقاط السوداء مرئية، إذا تمت إزالة الجلد المتصلب أولاً.

الحالات الواجب استبعادها وتحويلها:

- **المليساء المعدية Molluscum contagiosum:**

سببها فيروسي. تنتشر عند الأطفال (تحت عمر 5 سنوات) وهي عبارة عن آفات متعددة عادة على الوجه والرقبة، وأحياناً على الجذع بشكل حطاطة مرفوعة تميل إلى أن تكون ملساء ولها دمل مركزي central dimple، وهو نقطة تشخيص مفيدة. يتراوح قطرها بين 1 و 5 مم. - الحالة ذاتية الشفاء وتزول دون تدخل طبي ولكن إذا اعتقد أن العلاج ضروري فمن المستحسن التحويل إلى الطبيب.

- **الورم الحليمي للخلايا القاعدية Basal cell papilloma:**

مع زيادة العمر تزداد احتمالية حدوث الآفات العقدية (آفات بارزة ومتعددة في كثير من الأحيان لها مظهر شمعي ولون غامق عند المسنين /**تسمى كذلك بالثآليل الدهنية seborrhoeic wart**/ أو السرطان - يجب التحويل.

- الثآليل التي نمت وتغيرت في اللون - يجب التحويل بسبب احتمالية التسرطن.
- الثآليل الشرجية - يجب التحويل.
- الثآليل المتعددة والمنتشرة - يجب التحويل.
- الثآليل على الوجه - يجب التفريق عن المليساء المعدية وبشكل عام التحويل لأن خيارات العلاج يمكن أن تسبب تلف الجلد.
- عند وجود الحكة والنزف خاصة عند المرضى الأكبر سناً - يجب التحويل.
- مرض السكري - يجب التحويل.

العلاج بأدوية OTC:

1. **Salicylic acid**

الخيار الأول في العلاج. آمن للاستخدام الموضعي عند الحوامل.
لا يستعمل عند مرضى السكري: يزيد خطر حدوث القدم السكرية.
يطبق موضعيا مرة في اليوم وقد يستمر العلاج حتى 3 أشهر

2. Glutaraldehyde
3. Formaldehyde

ملاحظة: العلاج يحتاج إلى 3 أشهر وعند فشل المعالجة يحول المريض إلى الطبيب للمعالجة بالتبريد باستخدام النيتروجين السائل , كما يمكن المعالجة بالليزر.

6) مسامير القدم Corns and calluses

المسببات المرضية:

مزيج من الاحتكاك والضغط المتقطع على أحد البروزات العظمية للقدمين ما ينتج عنه فرط التقرن.

المظاهر السريرية:

- **مسامير القدم Corns**

تتشكل المسامير الصلبة أعلى أصابع القدم بسبب الضغط والاحتكاك على نتوء عظمي. تُظهر نواة مركزية من الجلد المتقرن الرمادي الصلب محاطًا بحلقة صفراء مؤلمة ومرتفعة من الجلد الملتهب.
بينما تتكوّن المسامير الرخوة بين أصابع القدم وتعود إلى الضغط الناتج عن إصبع واحد على آخر. لها مظهر مبيض وتبقى ناعمة بسبب وجود رطوبة بين أصابع القدم.

- **الدُشْبُذ Calluses**

يعرف بـ عين السمكة. يظهر على شكل جلد متقرن مسطح أصفر سميك أبيض. يتشكل على الكعب والحد السفلي من إصبع القدم الكبير وقد تظهر عند الرياضيين على راحة اليد وعلى الأصابع عند الكتاب وعازفي الموسيقا. يشكو المرضى في كثير من الأحيان من إحساس حارق ناتج عن التشقق.
الألم المصاحب للمسامير هو نتيجة الضغط بين الأحذية وأصابع القدم بعكس الألم المرتبط بالثآليل حيث يُشعر به بغض النظر إذا تم ارتداء الأحذية.

العلاج بأدوية OTC:

المنتجات المستخدمة للعلاج هي نفسها تلك المستخدمة في علاج الثآليل.
- عند وجود ضعف في الدورة الدموية الطرفية، كما في مرض السكري يجب التحويل

7) تساقط الشعر (الصلع الذكوري) Hair loss (androgenetic alopecia)

يمكن أن يكون فقدان الشعر بسبب عدد من المسببات المرضية. ومع ذلك، يركز هذا القسم على الصلع الأندروجيني (الصلع الذكوري) لأنه السبب الأكثر شيوعًا لتساقط الشعر.

الانتشار:

الرجال أكثر عرضة من النساء للإصابة بالصلع. يميل الرجال إلى الإصابة بتساقط الشعر ابتداء من العقد الثاني من العمر، حيث يبدأ تساقط الشعر في مقدمة الرأس ويتراجع للخلف أو عند التاج.

عند النساء تصبح الحالة أكثر وضوحًا بعد انقطاع الطمث، ويميل تساقط الشعر إلى أن يكون معممًا ومنتشرًا.

لا يكون تساقط الشعر مترافقاً مع الحكة أو الاحمرار.

الآلية الإمراضية:

يصنف الشعر على نوعين:

- شعر نهائي terminal أطول وأكثر سماكة، ويوجد على فروة الرأس والحاجبين.
- شعر زغابي vellus يغطي الجزء المتبقي من الجسم وهو أقصر وأنعم.

في الصلع الأندروجيني تتحول بصيلات الشعر الطرفية إلى بصيلات شعر تشبه الزغابة نتيجة للارتباط التفضيلي بواسطة ديهدروتستوسترون dihydrotestosterone (الناتج عن تحويل الأندروجين بواسطة 5-alphareductase) إلى مستقبلات بصيلات الشعر، مما يؤدي إلى توقف الجريب عن النشاط وبالتالي تساقط الشعر.

الأسئلة الواجب طرحها للوصول إلى التشخيص التفريقي:

السؤال	الدلالة المرضية
وجود الحكة و/أو الاحمرار	الصلع الذكوري لا يرتبط بأعراض أخرى. الحكة و / أو الاحمرار هي مؤشرات لسبب آخر؛ على سبيل المثال، سعفة فروة الرأس أو الصدفية أو التهاب الجلد الدهني
نمط تساقط الشعر	يبدأ تساقط الشعر لدى الرجال في مقدمة الرأس ويتراجع للخلف أو عند التاج. يميل تساقط الشعر لدى النساء إلى أن يكون معممًا ومنتشرًا.
التاريخ الطبي والدوائي	نقص الحديد لدى النساء يمكن أن يسبب تساقط الشعر عدد من اضطرابات الغدد الصماء قد تسبب تساقط الشعر، وعلى الأخص اضطرابات الغدة الدرقية. يمكن أن يتسبب عدد من الأدوية في تساقط الشعر
أسباب أخرى	يمكن أن يكون سبب تساقط الشعر الحالة النفسية أو بعد الجراحة أو بعد الولادة.

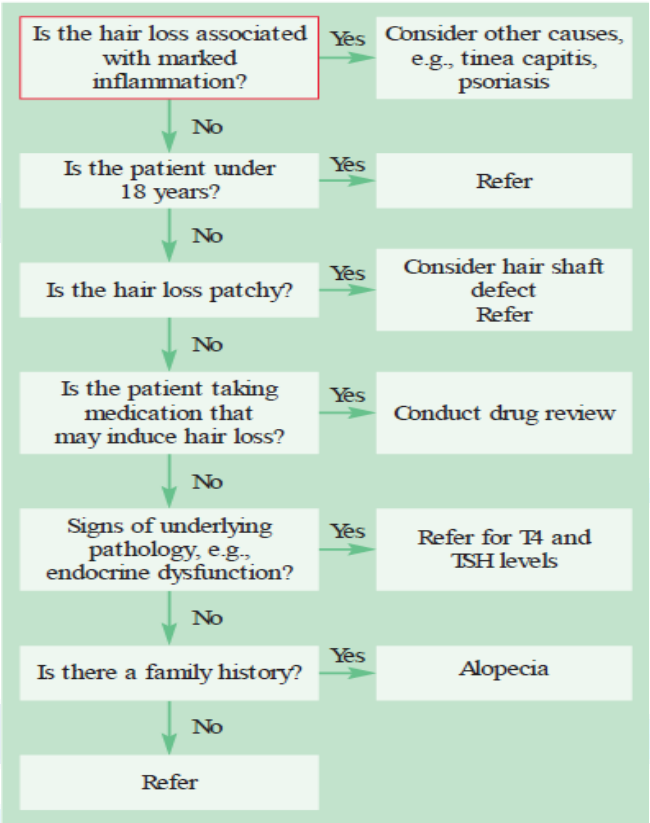

مخطط التشخيص التفريقي للصلع الأندروجيني

العوامل التي يمكن أن تسبب تساقط الشعر وليس لها علاقة بالصلع الذكوري:

- **ما بعد الحمل Postpartum**

خلال فترة الحمل، تزداد مستويات الاستروجين في الدورة الدموية، مع زيادة عدد البصيلات في مرحلة النمو؛ لذلك تزداد كثافة الشعر في هذه المرحلة. ومع ذلك، بعد الولادة، تعود بصيلات الشعر إلى مرحلة الراحة ويحدث تساقط الشعر. قد تعتقد النساء أنهن يعانين من تساقط الشعر عندما يعود الشعر في الواقع إلى حالة ما قبل الحمل الطبيعية. يجب تطمين المريضة إلى أن هذه المشكلة مؤقتة.

- **العوامل غذائية Nutritional factors**

يرتبط نقص الحديد بفقدان شعر عند الإناث. إذا كان نقص الحديد هو السبب، يجب أن تؤدي دورة مكملات الحديد لمدة شهرين إلى تكثيف الشعر. إذا فشلت المريضة في الاستجابة للعلاج، فيجب إعادة تقييم الحالة.

- **الأدوية المسببة**

يمكن أن تتداخل العديد من الأدوية مع دورة الشعر وتسبب تساقط الشعر:

أدوية السرطان (تسبب تساقط الشعر بنسبة 100%)، مضادات التخثر (50%)، الانترفيرون (20-30%)، الرتينوئيدات (20%)، مانعات الحمل الفموية (بعد 2-3 أشهر من التوقف عنها).

- **اضطرابات الغدد الصماء المستبطنة Underlying endocrine disorder**

يمكن أن يؤدي قصور الغدة الدرقية (واضطرابات الغدد الصماء الأخرى مثل مرض السكري) إلى ضعف نمو الشعر.

في قصور الغدة الدرقية ، يكون الشعر رقيقًا وهشًا، وقد يكون المريض خاملًا ولديه تاريخ من زيادة الوزن مؤخرًا. ينبغي النظر في الإحالة إلى الطبيب لإجراء اختبارات الدم.

- **سعفة (ثعلبة) فروة الرأس Fungal scalp infection (tinea capitis)**

رقعة دائرية محددة بشكل جيد من الصلع المرتبط بالحكة والقشور.

الحالات الواجب على صيدلي المجتمع تحويلها:

- المرضى تحت سن 18 سنة
- فقر الدم الناجم عن نقص الحديد
- الاصابة الفطرية في فروة الرأس
- ظهور مفاجئ لتساقط الشعر
- هوس نتف الشعر
- اضطراب الغدد الصماء المحتمل

العلاج بأدوية OTC:

- **Minoxidil محلول أو شامبو بتركيزات 2% و 5% - بخاخ 5%**

الصلع الأندروجيني: يطبق على فروة الرأس والشعر الجافين بمقدار 1مل مرتين باليوم، توقف المعالجة إذا لم يلحظ أي تحسن بعد سنة واحدة من الاستعمال.

لمنع تساقط الشعر وإعادة نمو الشعر المتساقط: 3-4 مرات بالأسبوع.

تتحسن الحالة بعد 12 شهرًا من العلاج، ولكن بحلول 30 شهرًا تعود مساحة الصلع مرة أخرى إلى قطرها الأولي.

الاستجابة للعلاج تكون بشكل أكبر عند الرجال الذين تتراوح أعمارهم بين 18 و 50 عامًا مع ترقق خفيف إلى متوسط في الشعر عند الرأس.

ملاحظة: يمكن أن يحدث امتصاص إلى الدورة الدموية الجهازية مما يؤدي إلى ألم في الصدر، تسرع في ضربات القلب، إغماء، دوار. قد يحدث تهيج موضعي واحمرار وحكة ناتجة عن السواغ - بروبيلين غليكول.

يجب غسل اليدين جيدا بعد الاستعمال

- **Finasteride بشكل مضغوطات (ليس OTC)**

يستخدم لعلاج الصلع عند الرجال فمويا

ملاحظة: يستخدم كذلك في علاج تضخم البروستاتا الحميد عند الرجال ويمكن استخدامه أيضًا لعلاج نمو الشعر الزائد عند النساء.

n-gi.com