تدبير مرضى شقوق الشفة وقبة الحنك

Management of Patients With Cleft lip and palate

Dr. Lama Hammoud

PhD in Oral and Maxillofacial Surgery

إنّ شق الشفة وشق الشفة - الحنك، عبارة عن ظواهر جنينية تظهر في الفترة الجنينية ابتداءً من الشهر الثاني للحمل. وغالباً ما تكون مرتبطة بتشوهات شديدة أو تشوه الكروموسومات والتي تسبب مشكلة مؤلمة نفسياً لأنها تؤدي إلى خيار الإجهاض .تنشأ شقوق الشفة– قبة الحنك نتيجة لنقص الالتحام الكامل أو الجزئي، سواء أكان أحادي أم ثنائي الجانب، في البراعم المكوّنة للمركب الأنفي الشفوي .

يعود شق الشفة بسبب عيب في التحام البراعم الفكية العلوية والأنفي المتوسط بين الأسبوع الخامس والسابع من الحياة الجنينية. أما بالنسبة لشق قبة الحنك، فإنّه يحدث لاحقاً بسبب نقص في التحام النواتئ الحنكية، نقصد بذلك الحنك الثانوي ما بين الأسبوع السابع والثاني عشر من الحياة الجنينية .

إنّ الاكتشاف المفاجئ لهذا التشوه عند الولادة أمر مؤلم، يعيشه المحيط وكأنّه فاجعة عائلية حقيقية. وبما أن فحص الأمواج فوق الصوتية قبل الولادة يسمح بالتشخيص المبكر للتشوهات بدقة عالية، فإنّه يسمح بتخفيف صعوبة وشدّة الموقف و إبلاغ أولياء الأمور بطبيعة التشوه الدقيقة وإمكانيات علاجه، يمكنه أن يكشف كذلك عن التشوهات الشديدة المرتبطة التي قد تهدد مستقبل الجنين.

- عندما يصيب الشق قبة الحنك فإنّه يصبح من المستحيل حدوث الضغط الفموي الضروري عند الرضيع من أجل التغذية. فشقوق قبة الحنك مسؤولة أيضاً عن نقل الغذاء من الحفرة الفموية باتجاه الحفرة الأنفية خلال تناول الطعام . قد تسبب كل هذه العناصر سوء تغذيه عند الرضيع وأحياناً مضاعفات والتهابات ثانوية في الحفرة الأنفية إن لم يؤخذ الموضوع بعين الاعتبار في وقت مبكر.

- إنّ إمراضية شقوق الشفة – قبة الحنك تعود لعوامل متعددة ناجمة عن العديد من العوامل البيئية و/أو الوراثية.

- يتطلب معالجة شق الشفة – قبة الحنك رعاية طويلة وصعبة تبدأ من الاستشارة الطبية قبل الولادة وحتى معالجة المشاكل المحتملة الحدوث بعد نهاية فترة النمو.

- تعتبر شقوق الشفة - قبة الحنك من أكثر تشوهات الوجه انتشاراً ويختلف تواترها حسب السلالة والعرق.

- لوحظ أعلى نسبة لحدوث هذا التشوه عند الأمريكيين (3.6:1000)، وعند الآسيويين (2.1:1000).

- يعتبر شق الشفة- قبة الحنك مصدر للكثير من الجدل الأسطوري والتقليدي وحتى الديني. وكما هو الحال في العديد من البلدان الأخرى، فينظر السكان إلى ذوي شق الشفة على أنّه عقاب إلهي وقدر أو بالأحرى تعويذة من الأعداء. توّلد كل هذه الرؤى السيئة للمرض لدى أهل الأطفال المصابين حالة من العزلة.

- إنّ معظم الأطفال الذين يعانون من شق الشفة- قبة الحنك ينحدرون من أسر فقيرة، وهذا يخلق مشكلة بالنسبة للعلاج بسبب الأوضاع المادية السيئة مما يدفع الأهل إلى إبقاء أطفالهم في المنزل.

التطور الجنيني للوجهEmbryonic development of the face:

إنّ التطور الجنيني للرأس والدماغ عند الثدييات والإنسان بشكل خاص عبارة عن سيناريو معقد.

خلال فترة التكّون العصبي neurulation، اعتباراً من الأسبوع الثالث للحمل تبدأ الأنسجة ابتداءً من الأديم الظاهر بالتوضع لتساهم في تشكيل القطب الدماغي للجنين أي:(النظام العصبي- مكونات الهيكل العظمي الآتية من العرف العصبي- الهياكل الأمامية للعنق والصدر المحيطة بالأديم الباطن).

١- الصفيحة العصبية The Neural Plate:

تتعرض الصفيحة العصبية لتغيرات بنيوية عميقة والتي ينتج عنها خلق تشوه مؤثر بشكل كبير في تطور الرأس وتوضع الأعضاء الدماغية وتساعد في فهم هذه التشوهات المبكرة

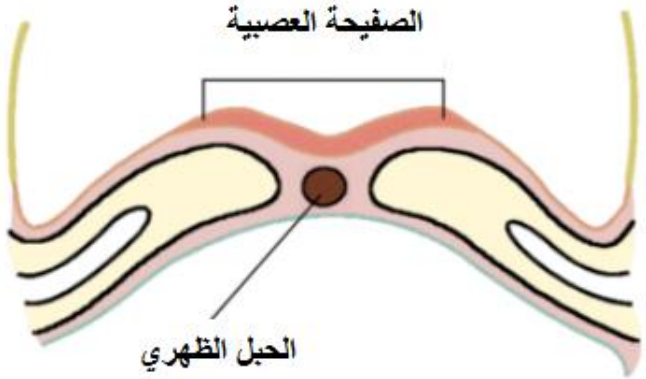

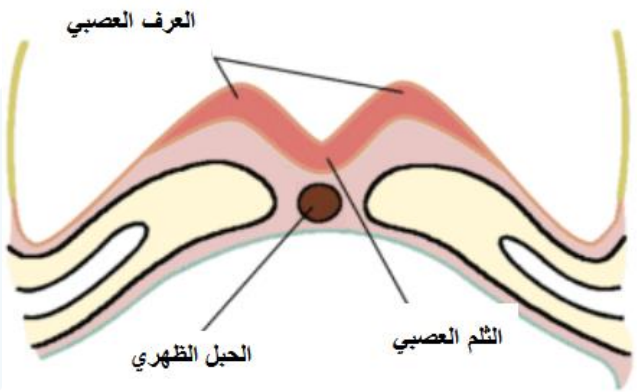

٢- تشكّل براعم الوجه والأقواس الغلصمية The Formation of Facial Prominence and Brachial Arc:

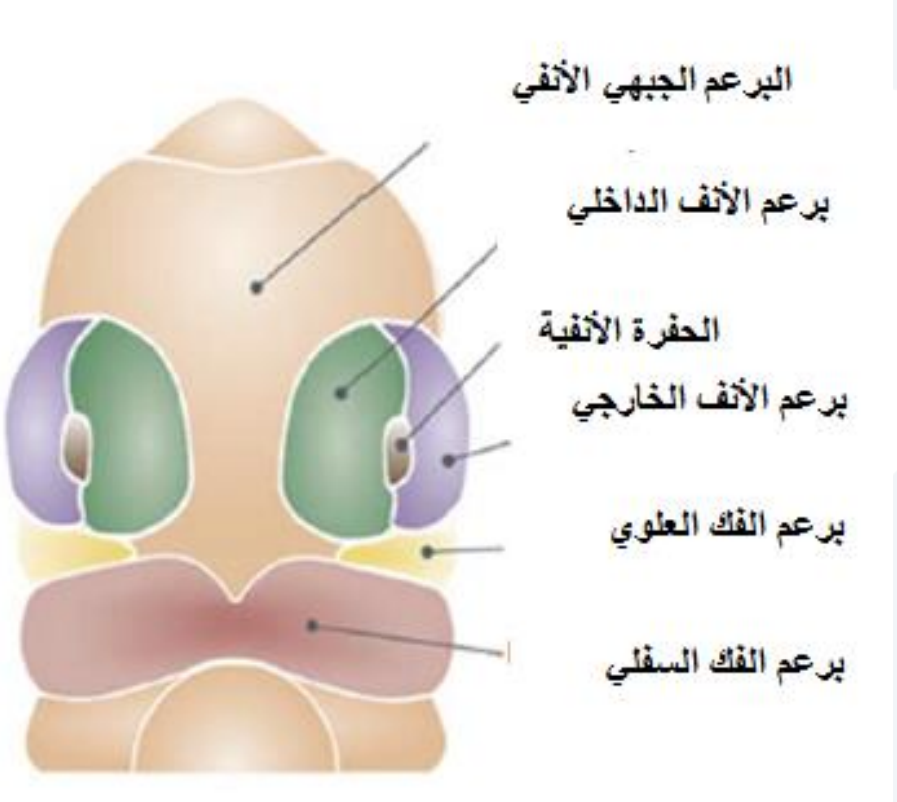

- خلال الأسبوع الخامس والسادس من الحياة الجنينية، يعتبر الانقسام النوعي لخلايا العرف العصبي مسؤولاً عن تطور براعم الوجه والأقواس الغلصمية التي سوف تتصل مع بعضها البعض في نهاية المطاف (البعض على الخط المتوسط والبعض الآخر جانبياً) ثم تندمج.
- تتصل البراعم الفكية العلوية خلال الأسبوع الجنيني السادس ببرعم الأنف الداخلي (الأنسي) وبرعم الأنف الخارجي (الوحشي).
- ومهما كان السبب المسؤول عن استمرار وثبات الأديم الظاهر على سطح هذه البراعم. وهذا الأخير يتمايز كبشرة أو كبطانة للجلد مما يؤدي إلى حدوث شق الشفة أو شق الشفة- الحنك.
- إن تشكّل هذا الشق خلال الأسبوع الجنيني السادس سوف يعيق فيما بعد هجرة الخلايا المصورة للأسنان (الأرومة السنية) odontoblast وكذلك هجرة الخلايا العضلية مسبباً تشوهات في الجهاز العضلي للأنف والشفة واضطراب خطير في تكوّن الأسنان في منطقة القواطع الجانبية للفك

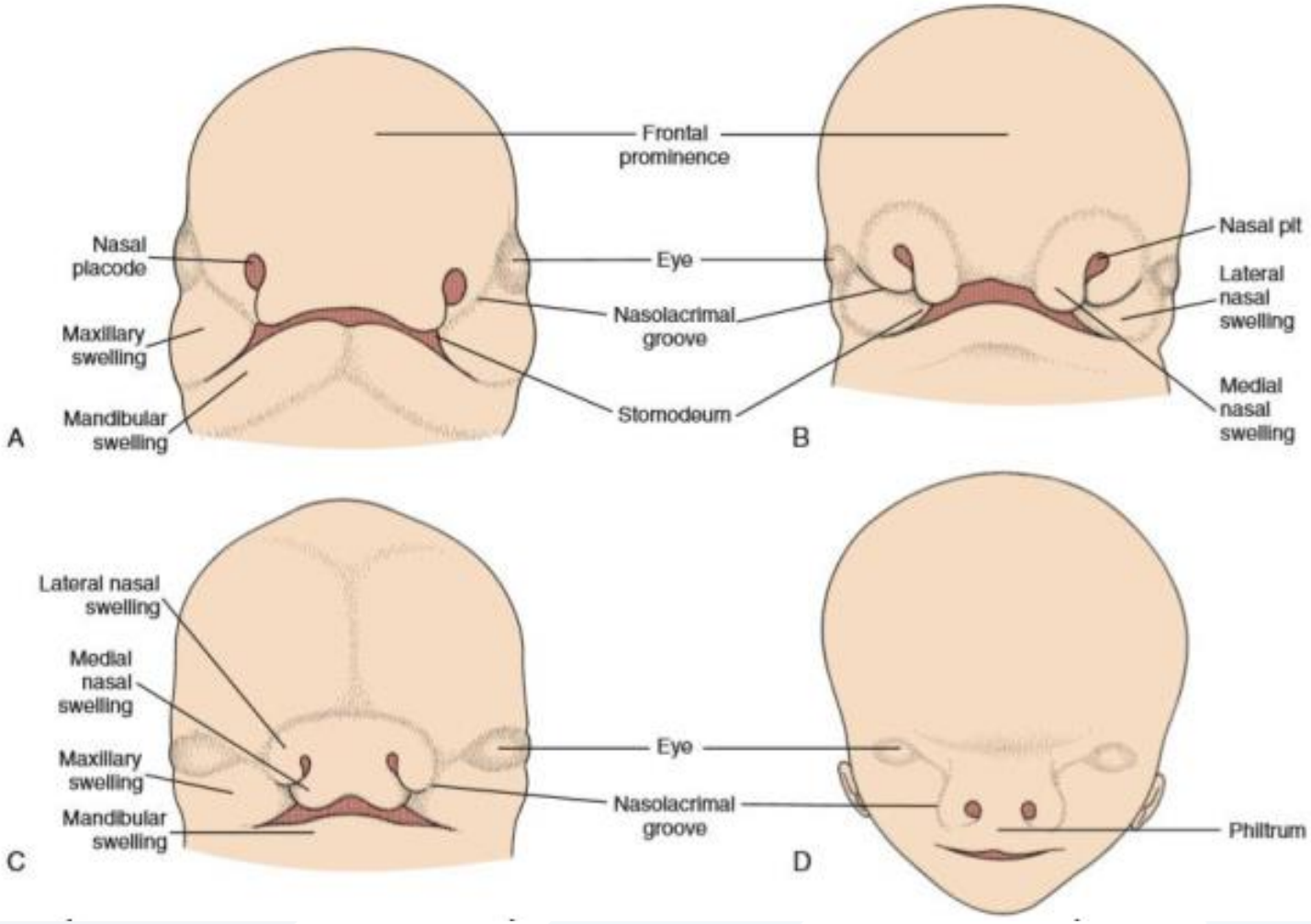
Frontal prominence
Nasal placode
Eye
Nasolacrimal groove
Maxillary swelling
Stomodeum
Mandibular swelling
A
B
Nasal pit
Lateral nasal swelling
Medial nasal swelling
Lateral nasal swelling
Medial nasal swelling
Maxillary swelling
Mandibular swelling
Eye
Nasolacrimal groove
C
D
Philtrum

- كامل عملية تشكل الأنف والشفة والحنك بين الأسبوع الخامس والعاشر من الحياة الجنينية. خلال الأسبوع الخامس البراعم الأنفية الوحشية (الجانبية) والأنسية (المتوسطة) تحيطان بعضو الأنف غير الوظيفي.
- يقترب برعم الفك العلوي من برعمي الأنف الأنسي أو المتوسط والوحشي ولكن يبقى مفصولاً عنهم بأخاديد واضحة.
- خلال الأسبوعيين التاليين فإن مظهر الوجع يتغير بشكل كبير ويستمر برعم الفك العلوي بالنمو في الاتجاه الأنسي ويضغط البرعم الأنفي الأنسي باتجاه المنتصف ثم تبدأ اندماج هذه البراعم وبهذا فإن الشفة العلوية تتكون من برعمي الأنف الأنسيين وبرعمي الفك العلوي.

١- يتطورعن الناتئ الأنفي المتوسط medial nasal process:

- الجزء المتوسط من الأنف.
- الجزء المتوسط من الشفة العلوية، بما في ذلك النثرة الشفوية والجزء السفلي من الوتيرة.
- الجزء المتوسط من الارتفاع السنخي الأمامي العلوي الذي يحمل القواطع الأربعة.
- قبة الحنك الأولية أمام الثقبة القاطعة (الفقم، قادمة الفك العلوي، عظم القواطع).

٢- يتطورعن الناتئ الأنفي الجانبي Lateral nasal process:

- القسم الجانبي من الأنف (جناح الأنف).
- القسم الأمامي من الخد.

٣- يتطورعن الناتئ الفكي العلوي maxillary process:

- الجزء الجانبي من الفك العلوي و الارتفاع السنخي.
- القسم الجانبي من الخد (الخد السفلي يتطورمن البروزالفكي السفلي).
- الوجنة

٤- يتطورعن النتوءات الحنكية palatine process (النتوءات شبه الرف shelf like process) من الناتئ الفكي العلوي:

- قبة الحنك الصلبة (الثانوية) خلف الثقبة القاطعة.
- قبة الحنك الرخوة (شراع الحنك و اللهاة).

٥- تطورالوتيرة الأنفية nasal septum من البروزالجبهي الأنفي Frontonasal prominence والذي يطورأيضاً الجبهة، ظهروقمة الأنف.

٦- تتطورالشفة السفلية عن الناتئ الفكي السفلي Mandibular process , وهي إضافة إلى الفك السفلي أول جزء يتشكل في الوجه .

٣- تشكل الحنك الأولي The Formation of the Primary Palate:

- يتكون الحنك الأولي بين الأسبوع الخامس والأسبوع السابع عن طريق اندماج البراعم الفكية العلوية و البرعم الأنفي الداخلي بشكل عمودي. يتو افق هذا الدمج أمامياً مع التموضع المستقبلي للقواطع الجانبية، ومن الخلف توجد الثقبة الحنكية الأمامية .

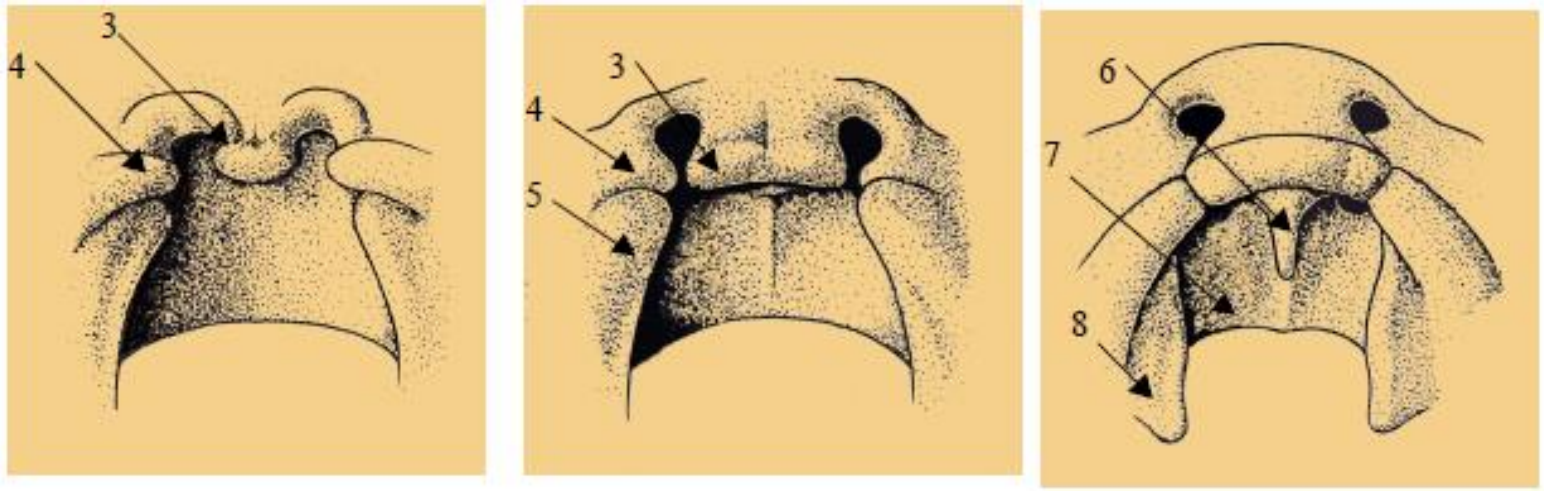

٤- تشكل الحنك الثانوي (الأسبوع السابع والثاني عشر) The Formation of the Secondary Palate:

- يشتق الحنك الثانوي من نمو القسم الداخلي للبراعم الفكية العلوية: **النواتئ الحنكية الجانبية**. إنّ النمو ثم الالتحام لهذه البنى على الخط المتوسط ومع الحنك الأمامي يسمح بالانفصال التام لفتحة الأنف والحفرة الفموية.

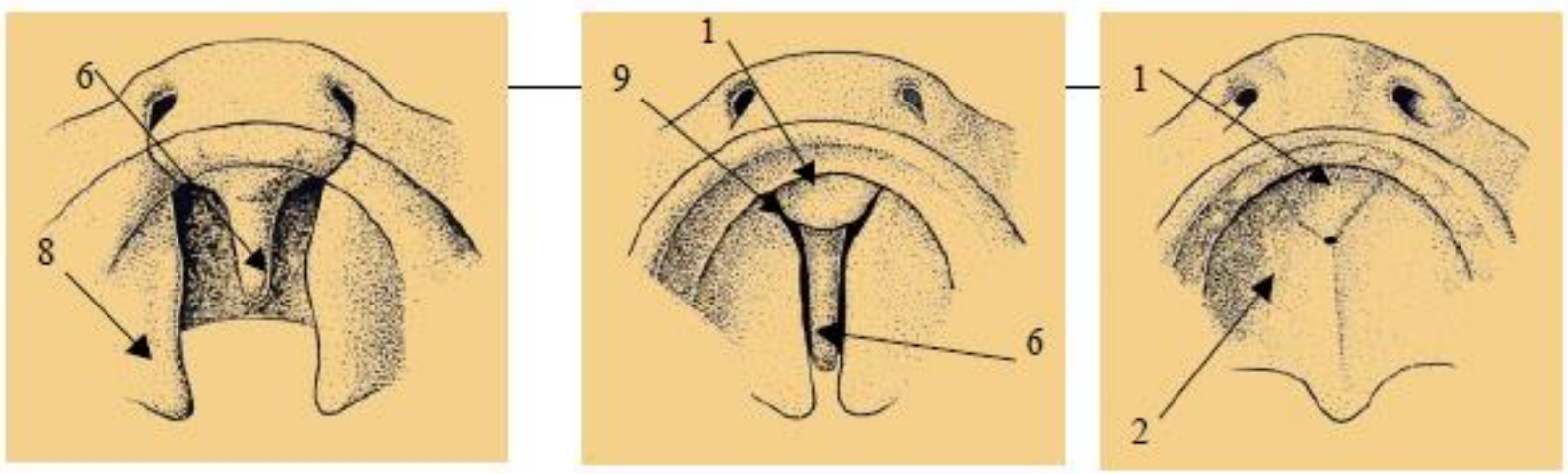

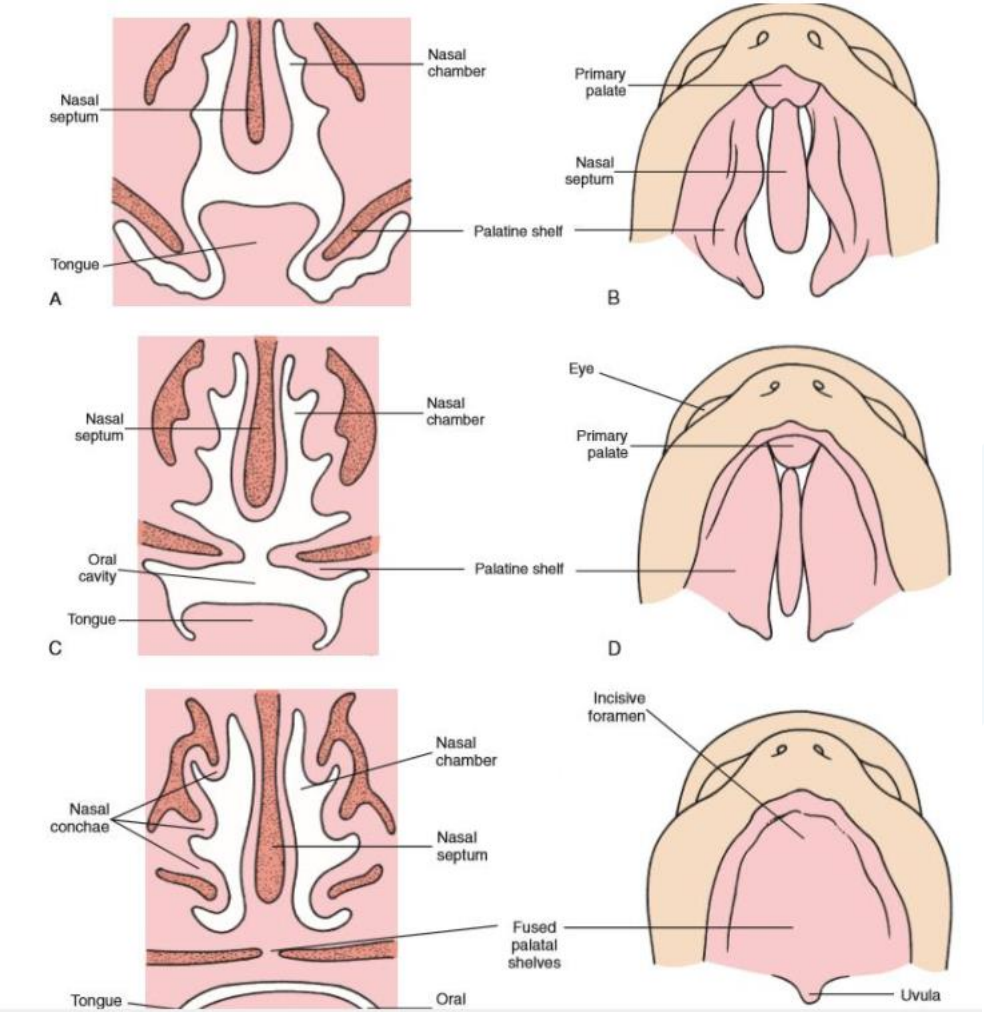
Nasal chamber
Nasal septum
Tongue
A
Primary palate
Nasal septum
Palatine shelf
B
Nasal septum
Nasal chamber
Oral cavity
Tongue
C
Eye
Primary palate
Palatine shelf
D
Nasal chamber
Nasal conchae
Nasal septum
Tongue
Oral
Incisive foramen
Fused palatal shelves
Uvula

Anatomical Overview of the Face لمحة تشريحية للوجه

- تشريح الشفة العلوية الطبيعي Anatomy of the Normal Upper Lip:

- تتميز الشفة الطبيعية ببنيتها وحركتها ووظيفتها. إذ إن الفم وخصوصاً الشفاه يمثلان عضواً ذا علاقة أساسية بالفرد. هو العضو الذي يقيم علاقة اتصال مع الآخرين من خلال الأصوات والمحادثة الشفهية، وعضو الجذب من خلال الابتسامة، وعضو التواصل الأول مع الآخرين. وتشكّل الشفة أيضاً إحدى العناصر الأساسية للعلاقة مع الذات إذ إنها باب الفتحة الفموية والطريق الطبيعي لغذاء أي فرد، وتشارك في جميع الوظائف الشفهية .

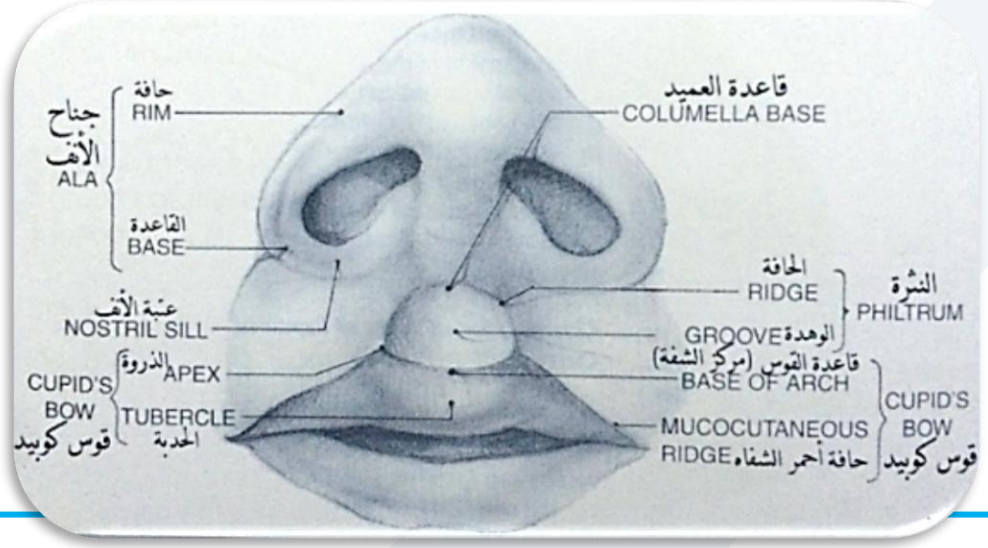

- إنها تتكون من ثلاث (٣) طبقات:
  - الطبقة السطحية المغطية وهي الجلد.
  - طبقة العضلات.
  - الطبقة الداخلية وهي الغشاء المخاطي للشفة.

- تشريح الحنك:

- الحنك الصلب Hard palate:

- لقبة الحنك هيكل عظمي هو الحنك العظمي الذي يتألف من الناتئين الحنكيين للعظمين الفكيين في الأمام والصفيحتين الأفقيتين للعظمين الحنكيين في الخلف، يتغطى الحنك العظمي في الأعلى بمخاطية جوف الأنف وفي الأسفل المخاطية السمحاقية لقبة الحنك، تحوي هذه المخاطية الأخيرة أوعية دموية وأعصاب وتحوي عدداً كبيراً من الغدد الحنكية في قسمها الخلفي .

- الحنك الرخو soft palate:

- الحنك اللين أو شراع الحنك(هو طية ليفية عضلية متحركة ومعلقة بالحافة الخلفية للحنك الصلب، يقوم الحنك اللين بإغلاق البزرخ البلعومي الأنفي في أثناء البلع أو إرسال بعض الأصوات، تبطن الحنك اللين بشرة نموذجها رصفي مطبق.

عضلات شراع الحنك:

- هي العضلات التالية: الحنكية اللسانية والحنكية البلعومية واللهاتية ور افعة شراع الحنك وموترة شراع الحنك.

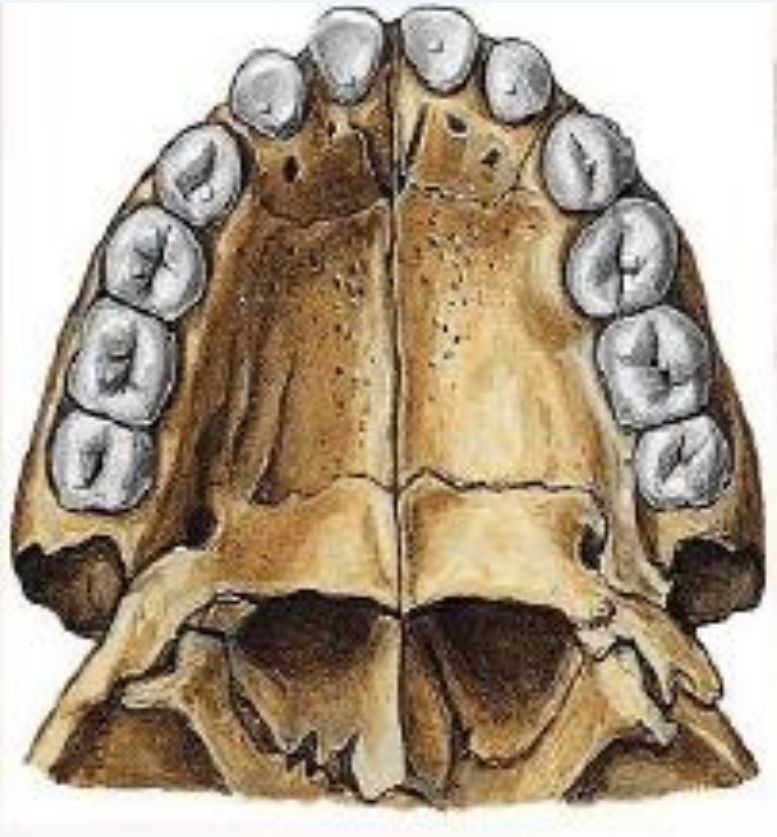

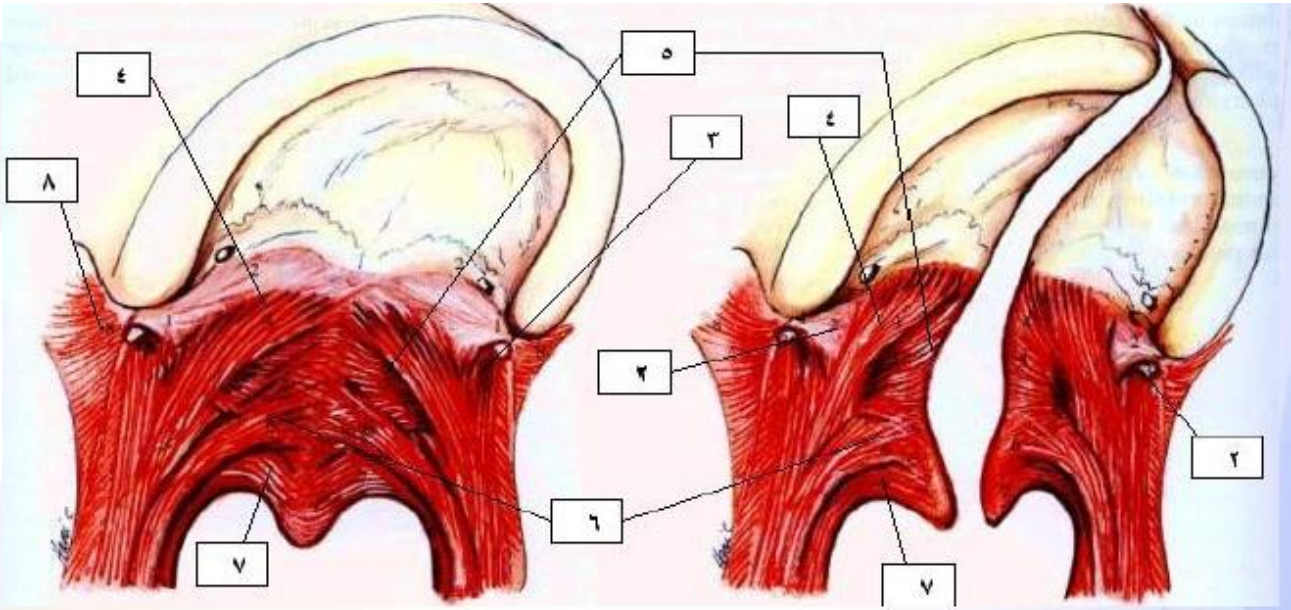

* منظر أمامي يبين البنية العضلية لشراع الحنك: 1 ـ وتر العضلة موترة شراع الحنك، 2 ـ الصفاق الحنكي 3 ـ الشص الجناحي، 4 ـ العضلة الحنكية البلعومية، 5 ـ العضلة رافعة الشراع، 6 ـ العضلة الحنكية اللسانية، 7 ـ العضلة اللهاتية الحنكية، 8 ـ البطن العلوي للعضلة الموترة للشراع.

* منظر أمامي يوضح البنية العضلية في الشق أحادي الجانب للحنك، نلاحظ الاختلاف في توضع وارتباط عضلات شراع الحنك على الحدود الخلفية للحنك الصلب.

. انتشار الشقوق الفموية Prevalence of Oral Clefts:

- تعتبر الشقوق الفموية من أكثر التشوهات الولادية شيوعاً. تبلغ نسبة الإصابة بهذه التشوهات 1:700 من المواليد. وتتفاوت نسبة هذه التشوهات بين دولة وأخرى إذ يعتبر هذا التشوه الأكثر انتشاراً لدى الآسيويون ويليه القوقازيون والأفارقة الأمريكيين .
- شقوق الشفة أكثر شيوعاً عند الذكور من الاناث (1:2) بينما شق قبة الحنك هو أقل شيوعاً عند الذكور من الاناث (1:2) و أيضاً الجانب الأيسر أكثر تضرراً ب 2 من الجانب الأيمن.
- أما من الناحية العلاجية فتعد هذه الحالات من الحالات الصعبة المعالجة والمكلفة والتي تحتاج إلى تضافر فريق من الأطباء متعددي الاختصاصات فضلاً عن أن معالجتها متعددة المراحل تبدأ منذ الولادة وتستمر فترة طويلة.
- أما من الناحية الجمالية فتعد هذه التشوهات مسيئة إلى حد كبير للناحية الجمالية للوجه ومن ثمَ فإنها في معظم الحالات تسبب للطفل المصاب مشاكل واضطرابات نفسية واجتماعية ، أما من ناحية المضاعفات والمشاكل المرافقة لها فهي تترافق بتعقيدات مهمة ومتعددة أهمها العيوب الوظيفية خاصة في الإرضاع والتغذية والنطق والسمع فضلاً عن التطور غير الطبيعي للوجه خاصة المتوسط، ونقص تطور ونمو الفك العلوي ، وتشوهات الأسنان وفقدان بعضها مما ينتج عنه حالات سوء اطباق واضحة وشديدة.
- تختلف الأسباب المؤدية لهذه التشوهات لكنها تعود إلى تضافر العوامل الوراثية والبيئية إذ يرث الجنين بعض المورثات التي تزيد خطورة الإصابة في الوقت الذي يتعرض فيه لجملة من العوامل البيئية التي تزيد فرصة تطور الشق.

العلامات الوظيفية Functional Signs:

- يتظاهر سريرياً بشكل خاص من خلال النتائج المتعلقة بالشق، وهي كثيرة ومنها:
- المشكلات المورفولوجية الشكلية (الجمالية).
- صعوبات التغذية من الأيام الأولى لحياة الطفل (إنّ الرضاعة مستحيلة في حالة شق الشفة- قبة الحنك الكامل).
- الاضطرابات الوظيفية المتعلقة بشق قبة الحنك من خلال الارتداد الفموي- الأنفي، والاضطرابات التامة في الصوت «خنخنة» هي مصدر اضطراب النطق الرئيس و الخلل في عمل أنبوب أوستاش الذي يسبب العديد من المضاعفات الشائعة المتعلقة بالأذن (التهاب الأذن).
- اضطرابات النمو السني السنخي التي تسبب تراجع الفك واختلال مهم في ظهور الأسنان في مناطق القواطع والأنياب بسبب الشق العظمي السنخي والتشوهات المتكررة للبراعم السنية للأسنان الملاصقة.

اضطرابات التغذية Nutrition Disorders:

- إنّ وجود شق، خاصة في منطقة الحنك، عادة ما يجعل القيام بالضغط الفموي الضروري لتغذية الرضيع من الثدي مستحيلاً. يُعطى الحليب للطفل في كثير من الأحيان في زجاجة للرضاعة مع حلمات طويلة تتكيف مع الجانب غير المشقوق و أيضاً يجب تكبير فتحة الحلمة لأن المص لن يكون فعالاً كما عند الطفل العادي . إضافة إلى ذلك، يوضع الطفل بشكل نصف جلوس عند تناول الطعام.

- علاوة على ذلك، إنّ وجود اتصال بين الفم والحفرة الأنفية، يؤدي إلى انتقال الحليب إلى هذه الأخيرة عند تناول الطعام. لذلك يتوجب إجراء غسيل بسيط للفتحات الأنفية بالمحلول الملحي بعد كل وجبة للوقاية من حدوث أيّ انتان ثانوي

اضطرابات النطق واللفظ Phonation Disorders:

- لا يتعلق الأمر، بشكل أساسي، باضطرابات اللغة (وهو أمر طبيعي) بل يتعلق باضطرابات الصوت، أي طريقة خروج الأصوات. إذ إن وجود شق يؤدي إلى مرور الهواء مباشرة في الفتحات الأنفية مما يجعل إرسال الصوت الواضح أكثر صعوبة. نتكلم في هذه الحالة عن «خنخنة»

اضطرابات النمو الفكي وتشوهات الأسنان Disorders of Maxillary Growth and Dental Abnormalities:

- غالباً ما يترافق الشق مع اضطراب نمو الفك العلوي، مسبباً خللاً في النمو العرضي، وبالاتجاه السهمي.
- سيتم الاهتمام بهذا العيب في نمو الفك العلوي بشكل مشترك من قبل أخصائي تقويم الأسنان (في وقت مبكر) ومن قبل جراح الفم والوجه والفكين (في مرحلة المراهقة).

A. عدم تكون الأسنان Dental Agenesis : أنها تتعلق بشكل رئيسي بالقواطع الجانبية على جانب الشق، وأحيانا على الجانب الصحيح أمّا القواطع الرئيسية والضواحك نادراً ما تكون مفقودة.

B. تشوهات الأسنان Dental Malformation: إنّ القواطع الرئيسية والجانبية غالباً ما تصاب بسوء تصنع سني وشكل معيب . وغالباً ما تتعرض القواطع الجانبية على جانب الشق لسوء التصنع عندما لا تكون غائبة أمّا الضواحك فهي نادراُ ما تصاب بهذه الحالة.

C. الأسنان الزائدةSupernumerary Teeth : وتكون في معظم الأحيان متعلقة بالأنياب أو القواطع الجانبية.

D. سوء توضع الأسنان Dental Malposition :إن القواطع الرئيسية غالباً ما تكون منفتلة حنكياً ووحشياُ .يحدث بزوغ القواطع الجانبية عادة في الشق ومن الجهة الحنكية. غالباً ما يبدي الناب تزوياً أنسياً حنكياً، مع تأخر في البزوغ.

E. الانطمار : Inclusionيتعلق بشكل أساسي بالأنياب، إنّ أية حركة خاطئة علاجية على برعم السن عند تصحيح الشق السنخي قد تكون مسؤولة عن احتباس الناب .

F. فقدان الأسنان المبكر Premature Dental Loss:يكون الدعم العظمي السنخي في منطقة الشق ضعيفاً ويزداد سوءاً بشكل تدريجي عند البالغين مع وجود نسج ما حول السنية سيئة للأسنان المجاورة. ويمكن أن يحدث فقدان الأسنان أيضاً بعد عمل جراحي راض أو بعد علاج تقويمي.

G. مشاكل الإطباق Occlusal Problems:كما ذُكر أعلاه، تعتمد مشاكل الإطباق على نوع الشق. بشكل عام فإنّنا نلاحظ:الميل إلى إطباق صنف ثالث- عضة معكوسة في المنطقة الأمامية والضواحك- اتجاه القواطع حنكياً.

- اضطرابات السمع والنطق Hearing and Speech Disorders:

- يمكن أن يؤدي وجود شق قبة الحنك عن طريق تشوه أنبوب أوستاش، إلى تصريف ضعيف للأذن الوسطى. بالتالي فإن عدم كفاية التصريف تؤدي إلى تراكم السوائل وفي أحسن الأحوال يحدث التهاب مصلي للأذن وفي أسوأ الأحوال انتان موضعي حقيقي مع نتائج سيئة وخطيرة محتملة على الوظيفة السمعية.

- ولهذا فسيحتاج الطفل إلى مراقبة منتظمة لطبلة الأذن من قبل طبيب الأطفال أو طبيب الأسرة، وإلى إجراء فحص معمّق للأنف والأذن والحنجرة من قبل أخصائي بدءاً من سن الثالثة. وربما سيحتاج أيضاً إلى تخطيط للسمع للتحري عن انخفاض في وظيفة السمع وعن وجود اللوزتين والناميات الضخمة. بشكل عام ، توجد اضطرابات السمع لدى طفل واحد فقط من بين كل خمسة أطفال

أشكال الشقوق الفموية:

شق الشفة (Cleft Lip (CL:

- في شكله الأحادي، يأخذ مسار قنزعة النثرة ويتوقف عند عتبة الأنف عندئذ تنفصل الشفة العلوية إلى قسمين، إحداهما خارجية تحتوي على الجهاز العضلي والأخرى داخلية تشتمل على النثرة والشفة المقابلة وتكون الحديبة المتوسطة (البروز على الخط المتوسط) للجزء المخاطي للشفة ناقصة غالباً وينزاح قوس كيوبيد باتجاه الجانب المشقوق مما يؤدي لخلل في توضع القمة المفترضة للقوس في القطعة المتوسطة من الشفة، تكون الشفة أيضاً أقصر في الجانب المشقوق ويتلاشى الخط الأحمر على الحدود العلوية للشق في كلتا القطعتين الجانبية و المتوسطة للشفة المشقوقة وتندخل العضلة الدويرية الفموية ضمن قاعدة الأنف في الجانب المشقوق و قصر عميد الأنف و ميلانه نحو الجهة غير المشقوقة و انخساف وتسطح (تفطس) جناحي الأنف وتشوه الغضروف الجانبي (الوحشي) السفلي و انزياح قاعدة جناح الأنف للأسفل و الأنسي في الجانب المشقوق .

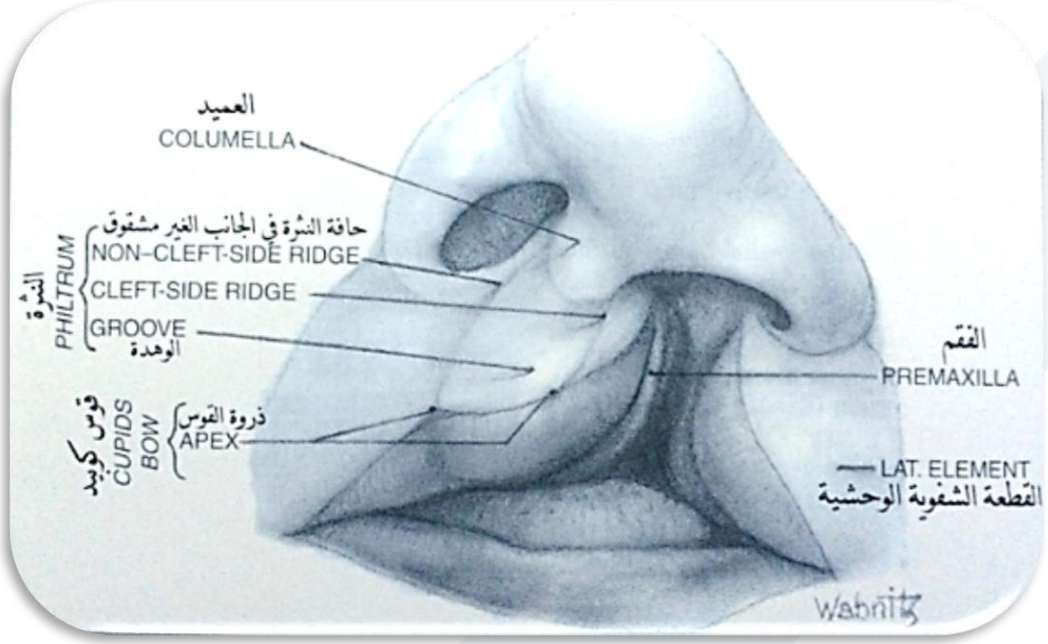

- أما في الشكل الثنائي، تتكون الشفة من ثلاثة كتل منفصلة ومستقلة،
- جزء متوسط وجزأين جانبيين خارجين.

شق الشفة –شق السنخ Cleft Lip –Alveolar Cleft:

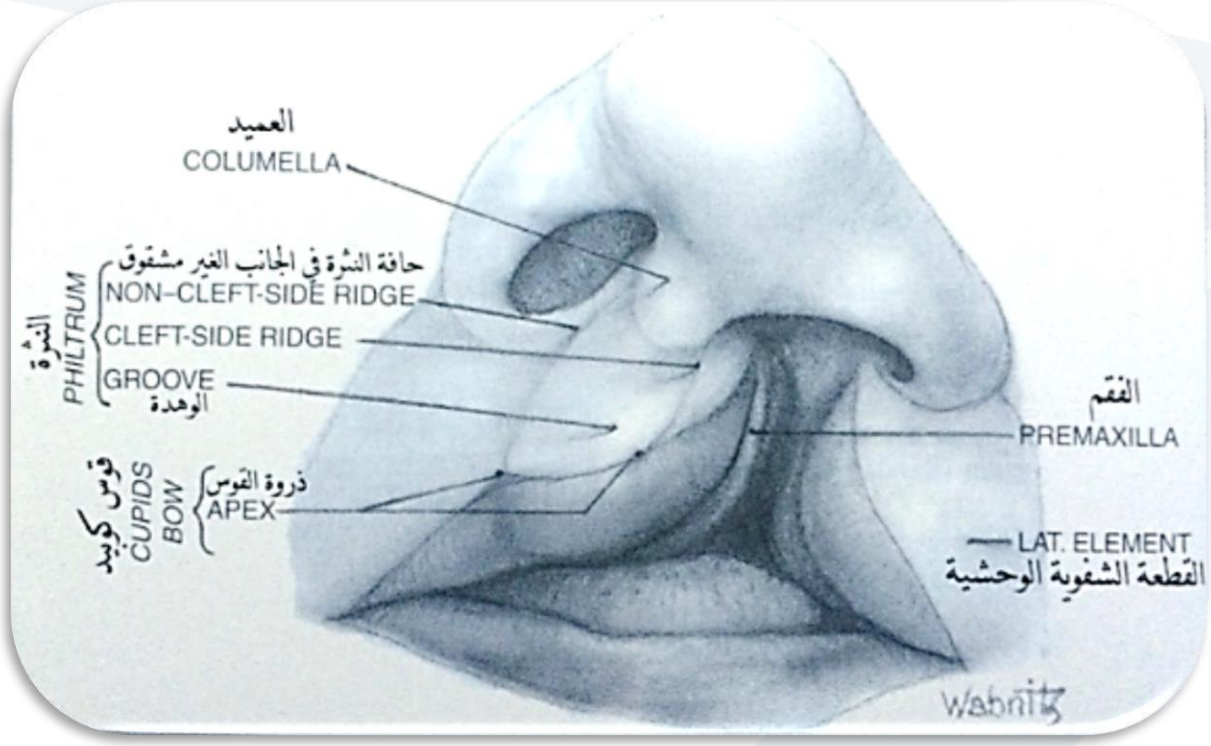

- هو نتيجة لخلل في اندماج براعم الأنف الداخلية وبرعم الفك العلوي . يأخذ الشق مسار قنزعة النثرة وتبقى كامل الكتلة العضلية محجوزة في خارج البراعم الفكية العلوية ويمتد الشق عبر السنخ بمسافة تتوافق مع القواطع الجانبية ويتوقف الشق العظمي عند مستوى القناة الحنكية الأمامية .

- في شكله الثنائي، يقوم هذا الشق بجعل الـ premaxilla(الفقم) منفصلاً ومعلقاً على الحاجز الغضروفي الأنفي.

شق الشفة -شق السنخ مع شق الحنك Cleft Lip and Alveolar cleft with Cleft Palate (CLP):

- في شكله الأحادي، ينتج عن هذا الشق انشطار ثنائي غير متناسق لكتلة الوجه. وهو ينشأ عن نقص في الالتحام بين برعم الفك العلوي، وبرعم الأنف الداخلي وبرعم الفك العلوي في الجانب المقابل . كما في السابق، يأخذ شق الشفة منحنى قنزعة النثرة ويمر بمنطقة السنخ عبر القواطع الجانبية، ثم يمر بين الفكين فيحدث انشقاق الحنك والجزأين، من اليمين ومن اليسار، المتضمنة على شراع الحنك. يتميز هذا الانشطار الثنائي لكتلة الوجه بوجود جزء صغير فكي خارجي و جزء فكي داخلي كبير آخر.

- في شكله الثنائي، نلاحظ انشقاق ثلاثي للكتلة الوجهية. ويتكون من كتلة هيكلية متوسطة يوجد عليها أسنان أو حديبة متوسطة تضم النثرة الشفوية، ومنطقة الـpremaxilla(الفقم) التي يحملها الحاجز الغضروفي الأنفي وكتلتين جانبيتين هما عظمي الفك الجانبيين.

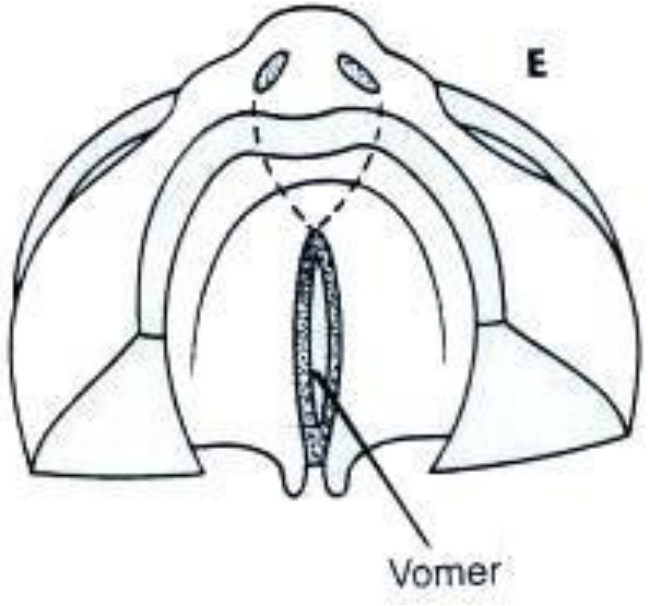

- شقوق قبة الحنك المنعزلة :

- تكون شقوق قبة الحنك إما كاملة حيث تبدأ مباشرة خلف الفقم في الأمام وتمتد حتى شراع الحنك واللهاة في الخلف، أو غير كاملة حيث تقع بين الثقبة القاطعة والحافة الخلفية لقبة الحنك، إن شقوق قبة الحنك هذه هي دائماً ثنائية الجانب مما يعني عدم وجود أي ارتباط مع الحاجز الأنفي.

- توجد شقوق قبة الحنك أحادية الجانب (حيث الحاجز الأنفي مرتبط مع أحد جهتي النتوء السنخي) في حالة شقوق الشفة والسنخ والحنك الأحادية الجانب.

- مساهمة تخطيط الأمواج فوق الصوتية في التشخيص قبل الولادة The Contribution of Ultrasound in Diagnosis Antenatal:

- يمكن تشخيص شقوق الشفة- الحنك خلال الحمل أثناء الفحص الدوري للمرأة الحامل بفضل تقدم الأمواج فوق الصوتية.

- يمكن الفحص باستخدام الأمواج فوق الصوتية (الايكوغراف) تشخيص شق الشفة- الحنك من الأسبوع السادس عشروغالباً في الأسبوع الثامن عشر. لكن يمكن التشخيص قبل الولادة في وقت مبكرفي ١٢ أسبوعا من الحمل عن طريق الإيكوغراف المهبلي .

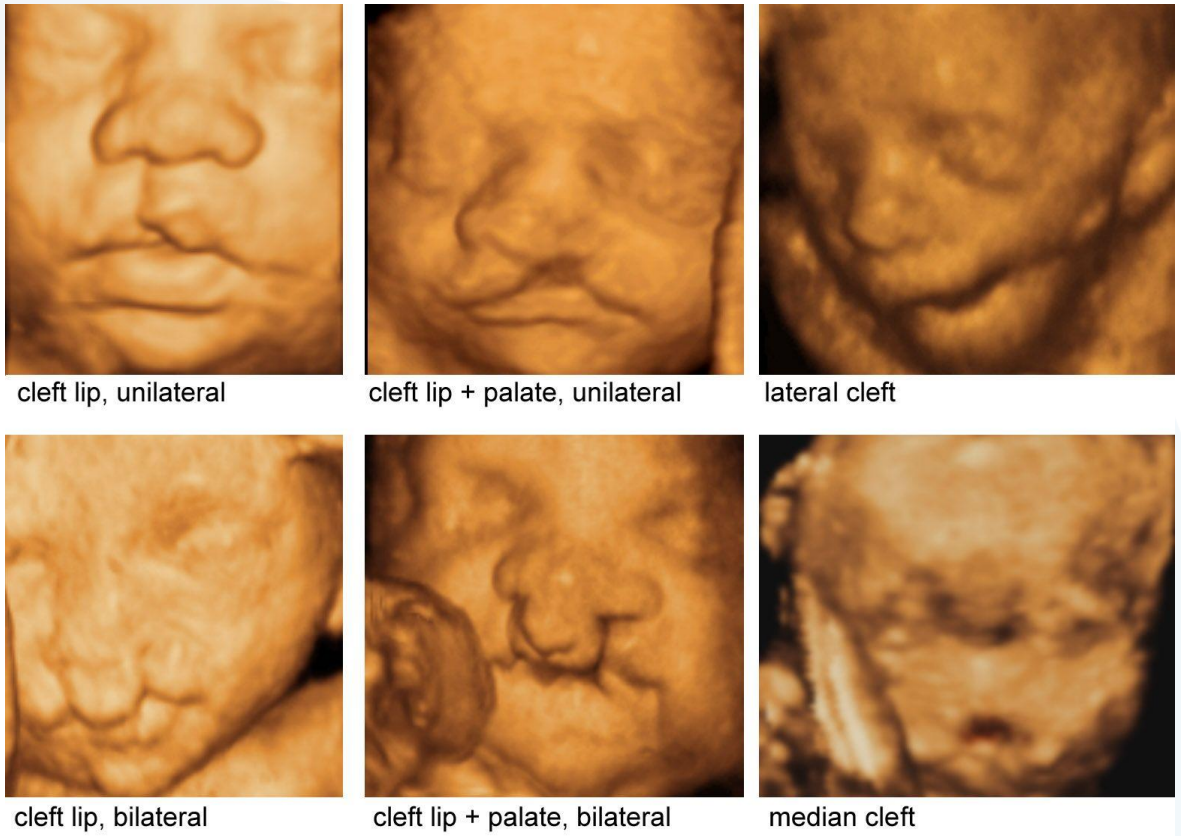

التصوير ثلاثي الأبعاد بالأمواج فوق الصوتية لشق الشفة

- التشوهات المرافقة: Associated anomalies

- يُبدي الأطفال المصابين بالشقوق الوجهية ميْلاً للإصابة بتشوهات ولادية في الجمجمة والدماغ والجذع والأطراف بمعدل أكبر بعشرين مرة من الأطفال الطبيعيين . يمكن أن نلاحظ الشقوق الوجهية مترافقة مع مجموعة من الحالات الناتجة عن الشذوذات الصِبغوية.

Pierre-Robin	Meckel's Treacher-Collins Malformation-
van der Wounde's syndrome	trisomy 13 Patau's syndrome-
Trisomy 18 Edwards' syndrome	Opitz syndrome
Stickler syndrome	Apert's syndrome
DiGeorge's syndrome	CHARGE syndrome
Waardenburg's syndrome	Hedgehog's syndrome
amniotic band anomalad	Fryn's syndrome-
Franceschetti- Zwahlen-Klein syndrome-	velo-cardio-facial syndrome(VCF) syndrome
oculo-auriculo-vertebral spectrum (OAV, Goldenhar syndrome, hemifacial microstomia)	

عوامل الخطورة Risk Factors

- ١- العوامل الوراثية Genetic factor: شق الشفة والحنك المعزول غير المصحوب بأي تشوه آخر ولا يندرج ضمن أي متلازمة هو مورثة جسمية سائدة ، حيث يقع الجين على الذراع القصيرة للكروموسوم ٦.

- تظهر سلالات أخرى نمطاً وراثياً متنحياً لم يتم تعيينه حتى الآن. في بعض العائلات في أيسلندا ، تكون وراثة شق الحنك الثانوي أو اللهاة المشقوقة كالآتي an "X-linked recessive" pattern، إذ تم تعيين الجين المفرد إلى الذراع الطويلة للكروموسوم X.

- تم تحديد الجينات TGFA و TGFB-2 IRF6 و TGFB-3 و MSX1 المساهمة في حدوث CLP غير المترافق مع متلازمة في مختلف المجموعات العرقية.

٢- العوامل الكيميائية Chemical Factors

تعريف العامل المشوه Teratogen

- هو أي مركب سواءً كيميائياً أم فيروسياً أم عوامل بيئية، فيزيائية أو حتى الأدوية والذي يعمل أثناء الحياة الجنينية أو أثناء تطور الجنين لإنتاج تغير دائم بالشكل أو الوظيفة.

الآليات الوراثية والفيسيولوجية للعامل المشوه Genetic and Physiological Mechanisms of Teratogen :

- يقوم العامل المشوه بتخريب العملية الفيسيولوجية الخاصة مما يؤدي إلى موت الخلايا وتغيير نمو الأنسجة أو تمايز شاذ للخلايا أو الأنسجة.

آلية تعطيل استقلاب حمض الفوليك The Mechanism of Disrupting Folic Acid Metabolism:

- العديد من العيوب الخلقية بما في ذلك عيوب الأنبوب العصبي، القلب، شق الشفة وقبة الحنك وحتى متلازمة داون يعتقد أنها تنشأ جزئياً من اضطراب حمض الفوليك.
- حمض الفوليك ضروري لإنتاج الميتيونين methionine والمطلوب من أجل عدة تفاعلات لإنتاج البروتين والدسم والميلانين. تسبب بعض الأدوية مثل Hydantoin, carbamazepine, valproic acid, and phenobarbital ضعف امتصاص الفولات أو بمثابة مانع امتصاص وهذا يقود إلى انخفاض مستويات periconceptional folate عند النساء الحوامل المصابات بالصرع وبالتالي حدوث تشوهات جنينية.

الآلية الوراثية الجينية Fetal Genetic Mechanism:

- تتداخل عوامل عدّة في حدوث التشوهات مثل تفاعل البيئة وبعض الجينات المتغيرة. أحد هذه الأمثلة طفرة الجين methylene tetrahydrofolate reductase—MTHFR 677C S→ T إذ تترافق هذه الطفرة مع عيوب الأنبوب العصبي وتشوهات مرافقة، ولكن تحدث فقط عندما لا تتناول الأم الحامل المقدار الكافي من مكملات حمض الفوليك.

- وأيضاً هناك ترافق بين تدخين السجائر الشديد مع شقوق قبة الحنك المعزولة، ولكن يزداد مع النساء اللواتي يملكن شكل غير شائع من الجين transforming growth factor- 1—TGF-1. خطر الشقوق عند ذرية هؤلاء النساء يمكن أن ترتفع إلى ٢-٧ أضعاف

التعرض الأبوي Paternal Exposures:

- يمكن أن تزيد الخطورة السلبية على الجنين في بعض الحالات عند تعرض الأبوين للأدوية أو للتأثيرات البيئية. وهنالك فرضيات عدّة أحدها هو تحريض طفرة الجين أو تشوه الكرموسوم عند الحيوانات المنوية لأن العملية بكاملها للوصول إلى نطفة وظيفية ناضجة تأخذ ٦٤ يوماً والتعرض للأدوية في أي وقت خلال شهرين قبل الحمل ممكن أن يؤدي إلى طفرة.

- الاحتمال الثاني أي دواء في السائل المنوي يمكنه الاتصال مباشرة مع الجنين. والثالث تعرض الوالدين إلى الأدوية أو أية مؤثرات بيئية قد يغير التعبير الجيني.

- تدعم بعض الدراسات هذه الفرضيات فعلى سبيل المثال ايتيل الكحول، سيكلوفوسفاميد، الرصاص وبعض المواد الأفيونية كانت مرتبطة بزيادة خطر العيوب السلوكية (أما عند البشر فإن التعرض البيئي للزئبق والرصاص ، المبيدات، الغازات التخديرية يمكن أن تترافق مع فقدان الحمل المبكر)

- حيث لوحظ أن ذرية الرجال العاملين في الصناعات الفنية أو النسيجية بأنها في خطر متزايد للولادة المبكرة أو ولادة جني ميت ومشاكل في النمو والمجموعة الأخرى الذين تتزايد لديهم خطورة ذرية شاذة تشمل عمال النظافة ورجال الاطفاء والذين يعملون في الطباعة والدهانين.

أمثلة عن عوامل مشوهة متوقعة أو معروفة Examples of Known and Suspected Teratogenes:

- الكحول Alcohol: ايتيل الكحول هو أحد الأسباب المعروفة للتشوه. إذ أن ٣٠% من النساء اللواتي يشربن الكحول خلال فترة الحمل ترتفع لديهم خطر تشوه الجنين بنسبة ٣ أضعاف.

- الأدوية المضادة للاختلاج Anticonvulsant Medications

- مثبطات الأنزيم المحول للأنجيوتنسين (ACE) وحاصرات مستقبلات الأنجيوتنسين Angiotensin-Converting Enzyme (ACE) Inhibitors and Angiotensin-Receptor Blockers : إن مثبطات(ACE) سامة للجنين وأكثرها تواتراً (enalapril, captopril and lisinopril) وحاصرات مستقبلات الأنجيوتنسين لها آثار مماثلة أيضاً لأنها تعمل على نفس الآلية وقد تم تعميم السمية ليشمل الفئة بأكملها من الأدوية إذ تعطل هذه الأدوية نظام renin-angiotensin وهو أمر ضروري للتطور الكلوي الطبيعي

- مضادات الفطور Antifungals: Fluconazole and Itraconazole

- العوامل المضادة للأورام Antineoplastic Agents: Cyclophosphamide -Methotrexate and Aminopterin

- مضادات الفيروسات Antivirals: Ribavirin

مثبطات المناعة :Immunosuppressants

- الكورتيكوستيروئيدات Corticosteroids: Hydrocortisone, prednisone والستيروئيدات القشرية الأخرى شائعة الاستخدام لعلاج الحالات الطبية الخطيرة مثل الربو وأمراض المناعة الذاتية، لكن تم ربطها مع شق الحنك .

الأدوية النفسيةPsychiatric Medications:

- Selective Serotonin-Reuptake Inhibitors (SSRIs): إن الأدوية المضادة للاكتئاب الأكثر استخداماً في الحمل citalopram, escitalopram, fluoxetine, fluvoxamine, paroxetine, and sertraline.

لُوحظ زيادة معدل تشوهات القلب الخلقية إلى ضعفين بعد التعرض لهذه الأدوية في الثلث الأول .

Retinoids :

- هذه المركبات وخاصة Vitamin A: هناك نوعان من فيتامين A أولهما بيتا كاروتين الطبيعي وهو طليعة بروفيتامين A. وجد في الفواكه والخضروات لم يثبت أبداً أنه يسبب تشوهات خلقية .

- الثاني هو الريتينول. يحتوي العديد من الأطعمة على فيتامين (A) ، ولكن الكبد الحيواني يحتوي عليه أكثر من غيره. ترتبط الجرعات عالية من فيتامين Aمع التشوهات الخلقية

:Warfarin (Coumadin Derivatives)

- من مضادات التخثر والتي تضم الوارفارين وديكومارول وهما ذوا وزن جزيئي منخفض، إذ تعبر بسهولة المشيمة، ويمكن أن تسبب آثار سلبية مشوهة الجنين .

- وهنا نميز نوعين من العيوب التي تصيب الجنين نتيجة تناول الأم الحامل للوارفارين:

❑ فإذ تناولته بين الأسبوعين السادس والتاسع ، فإن الجنين يواجه خطراً لما يسمى "اعتلال الجنين بالوارفارين". يتميز هذا الاعتلال بنقص تنسج الجزء المتوسط من الوجه والأنف. كما أن اعتلال الجنين بالور افارين فقط عندما تتجاوز جرعته ٥ ملغ يومياً خلال الأشهر الثلاثة الأولى. عند هؤلاء النساء .

❑ أما فيما يخص النوع الثاني فإنه يحصل لدى تعرض المرأة الحامل للوارفارين خلال الثلث الثاني والثالث وتتمثل العيوب المرتبطة بهذا التعرض النزف مما يؤدي إلى نمو غير متناغم وتشوه في أجهزة عدّة، وضمور خط الوسط المخيخي ، خلل تنسج خط الوسط البطني مثل الضمور العصبي ، ضمور العصب البصري ، والعمى وتأخر النمو والتخلف العقلي.

التبغ Tobacco:

- يحتوي دخان السجائر على مزيج معقد من المواد بما في ذلك النيكوتين ، cotinine ، السيانيد ، thiocyanate، أحادي أكسيد الكربون، cadmium والرصاص various hydrocarbons.

- بالإضافة إلى كونه ساماً للطفل فإن العديد من هذه المواد لها آثار فعالة أو تقلل من مستويات الأكسجين. ولقد لوحظ انخفاض وزن الأطفال حديثي الولادة لأمهات مدخنات أقل بمتوسط ٢٠٠ غرام من غير المدخنين ، و يؤدي التدخين الشديد إلى أكثر من ذلك كانخفاض حاد في الوزن. يضاعف التدخين من خطر تحدد نمو الجنين اثنين إلى ثلاثة أضعاف وعادة ما يترافق التوقف عن التدخين في وقت مبكر من الحمل مع أوزان طبيعية للأطفال.

- لقد ارتبط التدخين بشق الشفة والحنك لدى الأفراد فعندما تتعرض لدخان السجائر قبل الولادة ، يتضاعف خطر شق الشفة وقبة الحنك ، ويرتفع خطر شق الحنك إلى أربعة إلى سبعة أضعاف.

الأمراض العامة التي تعاني منها الأم الحامل:

- الداء السكري Diabetes mellitus:أن الحمل في حال وجود السكري والسمنة عند المرأة هي أكثر خطورة ٣ مرات للإصابة بالعيوب القحفية الوجهية craniofacial defectأكثر من النساء غير المصابات بالسكري.

يبدو أن الداء السكري للأم الحامل في كثير من الأحيان هو مسبب للتشوهات الخلقية أكثر من داء السكري الحملي ويعتبر عيوب الأنبوب العصبي، عيوب القلب والأوعية الدموية والشقوق الفموية هي من بين أكثر التشوهات شيوعاً من هذه العيوب الخلقية .

- السمنة Obesity

- فقر الدم Anemia: يرتبط المدخول الغذائي بالحالة الاقتصادية الاجتماعية لدى الأمهات الحوامل الأقل تعليماً ويرتبطان أيضاً بازدياد حدوث الشقوق الوجهية الفموية وهذا يشدد على أهمية الأم وتغذيتها على النتائج الإنجابية. يعتبر الحديد ضرورياً لتشكيل الدم واستقلاب الحمض النووي ، ويلعب دوراً في التفاعلات الأنزيمية المتعددة. إذ أن انخفاض نسبة الحديد تؤثر بشكل سلبي على النمو والتطور.

ارتفاع درجة الحرارة Hyperthermia:

فرط الحرارة له آثار مشوهة وتشوهات الوجه التي يسببها تشمل شق الشفة و/أو قبة الحنك. الجهاز العصبي المركزي حساس بشكل خاص لارتفاع الحرارة. ترتبط التشوهات الوجهية مع ارتفاع حرارة الأم في ٤-٧ أسابيع .

لكن يعتمد نوع الضرر ومداه على مدة ارتفاع درجة الحرارة ومقدار الارتفاع. إنه في حالة التشوه المحرّض بالحرارة ، يلعب موت الخلية دوراً رئيساً ، إذ إن الانقسام الخلوي mitotic cells هو الأكثر تأثراً .

الضغط النفسي Stress:

كشفت الدراسات عن زيادة خطر حدوث الشقوق بين الأطفال المولودين لنساء يعانون من الضغط النفسي. تم افتراض أن الضغوطات التي تعاني منها الأم قد تسبب تشوهات خلقية من خلال زيادة إنتاج الكورتيكوستيروئيدات. الحنك وقد ثبت أن أحداث الحياة المجهدة مرتبطة بزيادة مستويات هرمون إفراز الكورتيكوتروفين عند الأمهات والكورتيكوستيرويدات أثناء الحمل.

نقص الأكسجة Hypoxia:

التشوه الأكثر شيوعاً الناجم عن نقص الأكسجة هو شق الشفة و/ أو قبة الحنك. قد ينجم نقص الأكسجة عند الجنين عن تدخين الأم للسجائر و انخفاض مستويات الأكسجين في الغلاف الجوي وكذلك قصور المشيمة إذ يؤدي نقص الأكسجة إلى نقص في نمو والتوضع غير الطبيعي للنواتئ الوجهية وبالتالي تأخر النمو الكلي للنواتئ الوجهية وهذا يقود إلى عدم قدرة النواتئ الوجهية على الاندماج.

الصرع Epilepsy:

تتعرض المرأة الحامل لتغيرات فيسيولوجية هرمونية مهمة أثناء الحمل وهذه الحالة الهرمونية الجديدة من شأنها أن تؤدي إلى استثارة الخلايا العصبية وعتبة النوبة الصرعية. أيضاً قد تؤدي الأدوية التي تتناولها الأم الحامل إلى حدوث تشوهات كبيرة في الجنين

عمر الأم أثناء الحمل: حيث تكثر مشاهدة هذه العيوب في الحمول التي تحصل بعمر متأخر فوق عمر 35 سنة.

الربو Asthma:

يعالج الربو بالأدوية المضادة للالتهاب لمنع التفاقم الحاد إضافة إلى موسعات الشعب الهوائية للسيطرة على الأعراض، إذ تشمل الأدوية المضادة للالتهاب الكورتيكوستيروئيدات الاستنشاقية والفموية حيث وجد أن استخدامها أثناء الحمل المبكر يرتبط بزيادة خطر شق الشفة أو شق الحنك أو كليهما

كما تعمل موسعات القصبات على تحسين التهوية على الرئتين عن طريق تخفيف تقلصات العضلات الملساء للقصبات . تتضمن الموسعات القصبية β2-adrenegic agonists (beta-agonists), anticholinergic agents and theophylline; ناهضات بيتا هي الأكثر شيوعاً لعلاج الربو إذ تم العثور على تأثيرات مشوهة، بما في ذلك شق الحنك.

ارتفاع ضغط الدم Hypertension:

يؤثر ارتفاع ضغط الدم على كل من الأم وجنينها والعلامات المرضية هي ضعف التروية المشيمة. يزداد نسبة التشوهات المترافقة بارتفاع ضغط الدم حوالي أربع أضعاف ومنها التشوهات الكلوية، تشوهات الأطراف ، عيوب الأنبوب العصبي ومنها شق الشفة وقبة الحنك.

Treatment المعالجة

العلاج Treatment:

إنّ معالجة شقوق الشفة- الحنك عبارة عن علاج طويل وصعب يبدأ من الاستشارة قبل الولادة مروراً بمعالجة العقابيل المحتملة بعد النمو.

- يتم عادة تصحيح شق الشفة في أبكروقت ممكن، حيث يعتبر الزمن الذي يكون فيه الطفل قد اكتسب وزناً مناسباً وتعداداً دموياً طبيعياً هو الزمن المثالي للتداخل الجراحي.

- يعتمد الجراحون على قاعدة العشرات Rule of tens في تحديد مدى ملاءمة صحة الطفل للعمل الجراحي. إذ تشترط قاعدة العشرات تحقق ما يأتي: [201]

١. العمر ≤ عشر أسابيع.

٢. الوزن ≤ عشر باوندات (أي ٤,٥ كغ).

٣. عيار الخضاب Hemoglobin ≤ 10 g/dl.

يمكن تأجيل التصحيح الجراحي لشق الشفة مادامت الحالة الصحية العامة للطفل المصاب لا تسمح بإجرائه إذ أنه يعتبر عمل جراحي غير إسعافي.

- على الرغم من الاختلاف الواسع في تحديد الوقت الأمثل للتصحيح الجراحي، تتفق غالبية الفرق المعالجة للشقوق الفموية على النقاط التالي:

١. الإغلاق الجراحي المبكرلشق الشفة وذلك بمجرد سماح صحة الطفل بإجراء العمل الجراحي (يتم عادة في عمر٣ إلى ٦ أشهر).

٢. إغلاق شق قبة وشراع الحنك في عمر١٣ إلى ١٨ شهر أو إغلاق شق شراع الحنك لوحده وترك شق قبة الحنك مفتوحاً ومن ثم إغلاق شق قبة الحنك الصلبة في عمر٢ إلى ٣ سنوات.

٣. إنّ إغلاق الشقوق الحنكية العظمية الواسعة على مرحلتين واعادة استمرارية العظم السنخي عن طريق إعادة تصنيع اللثة بواسطة أو بدون التطعيم العظمي يمنح نمواً جيدا للفك وتوازناً جيداً للبنى التشريحية للوجه والإطباق .

العلاج الجراحي Surgical Treatment:

- بالنسبة لبعض المؤلفين يجب أن يحدث الإغلاق المبكر لشق الشفة في مرحلة حديثي الولادة (الطفل الرضيع) لأسباب نفسية عاطفية عائلية من أجل تجنب الندبات السيئة المظهر كالجدرة ومن أجل تسهيل عملية التغذية.

- تتنوع التقنيات المشتقة من الشريحة «Z» والتي تسمح بتعويض سوء تصنع الشفة مما يعطي نتائج جيدة فيما يتعلق بارتفاع الشفة ومحيطها.

- أما إغلاق الشقوق الحنكية يجب أن يكون متأخراً بما فيه الكفاية حتى لا يحرض تضيق شديد لقوس الأسنان العلوي، ولكن إذا كان الإغلاق متأخراً جداً، فقد يتسبب بمشاكل نهائية في النطق واللغة.

- هناك تنافس بين العديد من أشكال الشقوق الجراحية عند التقنيات المختلفة وأكثرها شيوعاً في تصحيح شق الشفة هي: VEAU و LE MESURIER و MILLARD و TENNISSON .

هدف خياطة شق الشفة لديه جانبين:

١- الجانب الوظيفي.

٢- الجانب الجمالي.

- يجب أن تصحح خياطة شق الشفة الترتيب الوظيفي للعضلة الدويرية الفموية وذلك لإعادة تحقيق الوظيفة الطبيعية للشفة العلوية.
- الهدف الثاني هو لإنتاج الشفة التي تظهر البنى التشريحية الطبيعية مثل قوس كيوبيد، النثرة، الحديبة الشفوية.
- يجب أن تكون الشفة متناظرة، وأن تكون الندبة غيرواضحة وغيربارزة.
- والضرورة الجمالية الأخرى هي تصحيح تشوه الأنف الناتج عن شق الشفة.

. تقنية فيكتورفو Victor Veau:

- إنّها التقنية الأكثر قدماً وهي تتضمن لَأم والتحام النقاط المتجانسة مع شق جلدي وعضلي تصل إلى الحافة الداخلية والخارجية للشق .إنّ هذا الإجراء لا يعير اهتماماً للضمور في ارتفاع الشفة العلوية. لذلك فإنّ هذه التقنية صالحة فقط في حالات شقوق الشفة البسيطة دون وجود أي ضمور.

- تهدف العمليات الحديثة إلى إصلاح ارتفاع الشفة ناقصة التنسج عن طريق جراحة تقويمية. وهي مشتقة من المبادئ العامة للجراحة التجميلية «Z» .

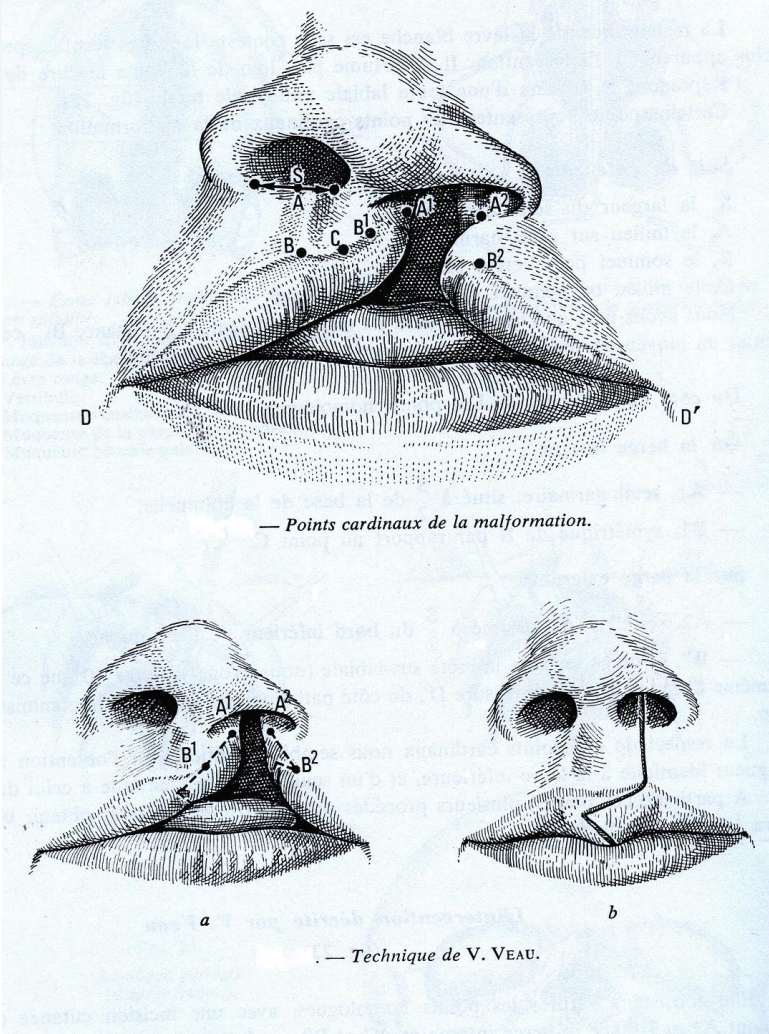

طريقة Rose-Thompson

- . طريقة LeMesurier:

- هي الشريحة رباعية الزوايا إذ تم اقتراح هذه التقنية من قبل LeMesurier و Hagedorn.

- يستمد قوس كيوبيد من القطعة الوحشية.

- ٩٠ درجة للشريحة Z.

- تخترق هذه التقنية قوس كيوبيد و انخفاض النثرة phailtral dimple.

- من سيئات هذه التقنية بأن لديها ميل لإعطاء شفة طويلة.

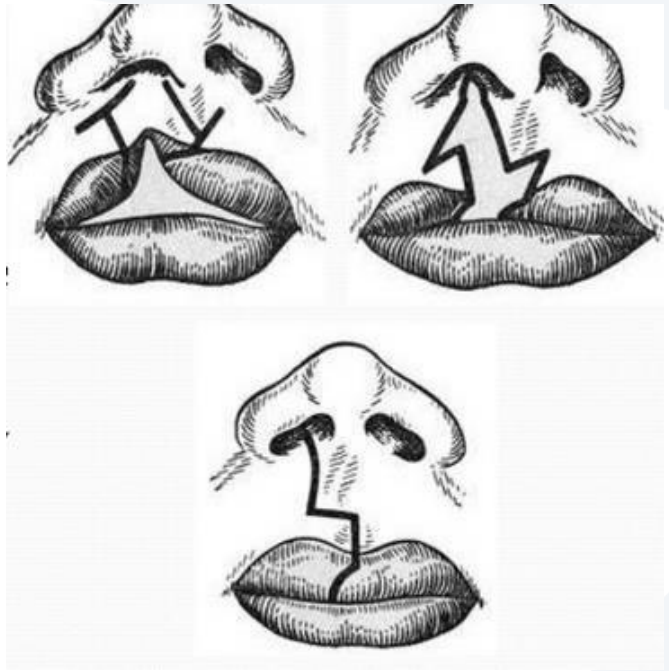

طريقة ميلارد Millard (١٩٢٨):

- إنّ هذه الطريقة بسيطة وبنيتها ليست معقدة حيث نشرها ميلارد بشكلها النهائي عام ١٩٥٧م وهي الطريقة الأكثر استخداماً في USA تعتمد هذه الطريقة على استراتيجية "CUT AS YOU GO" وتتبدى فوائد عملية ميلارد بشكل أساسي بسبب بساطتها وسهولة تطبيقها إذ تحاكي هذه الطريقة إغلاقاً مزدوجاً وفق شرائح Z ويُحافظ على قوس كوبيد بالكامل يتم الاحتفاظ بالشفة إلى أقصى حد ممكن وليس هناك عملياً أي استئصال أو بتر أبداً.

- يتم إخفاء الندبة العرضانية أسفل جناح الأنف وتتوافق الندبة المنحنية تقريباً مع موقع العرف النثرة .غالباً ما تكون النتيجة موضع نقاش حول صفة عتبة الأنف وفوهة الأنف التي تلتف عادة بواسطة حلقة رئيسية مع ارتفاع لجناح الأنف.

- أمّا في الأشكال الناتجة عن ضمور كبير فإنّ الاستطالة والمد بشكل عام غير كافٍ أبداً.

من مساوئ هذه الطريقة أن تقلص الندبة العمودي أو التدوير الغير كافٍ يمكن أن يسبب قصر في طول الشفة وهذا يقود إلى ثلم على الحافة القرمزية ويسبب تقلص الندبة أيضاً فتحة أنف ضيقة وتضيق الVESTIBULAR وأيضاً اختلاطات شفاء الجرح مثل التفزر والندبة الواسعة.

- النقاط الخاصة بالتصحيحي الجراحي وفق طريقة الإصلاح التقديمي- الدوراني: في الشق أحادي الجانب

- العلامات الأنفية Nasal landmarks:

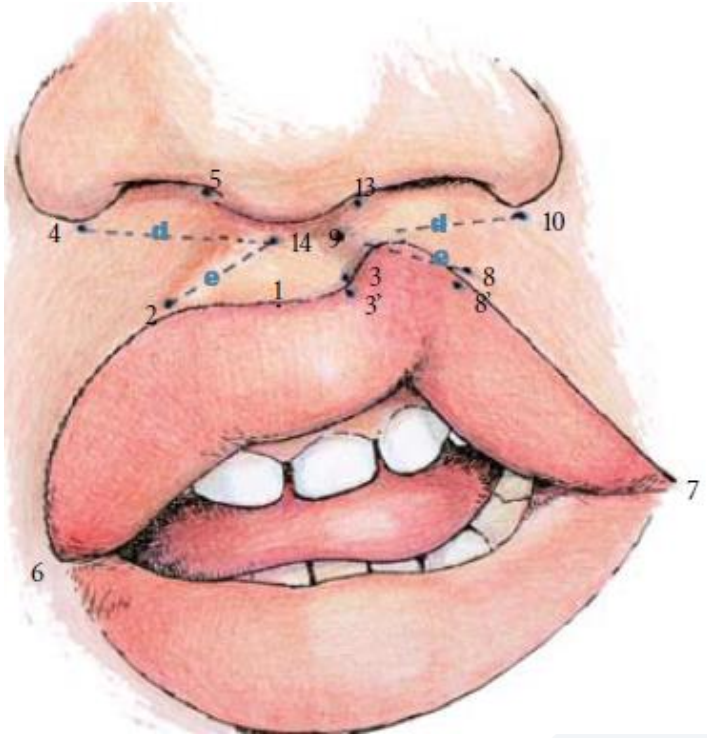

١. نقوم بتعليم الحديبة الأنسية للغضروف الوحشي السفلي هذه العلامة تعتبر قاعدة العميد (١٣) على جانب الشق و (٥) على الجانب السليم.

٢. نقوم بتعليم النقطتين (٤) و(١٠): هاتان النقطتان هما قاعدة الجناح.

- علامات الحافة القرمزية Vermillion border landmarks:

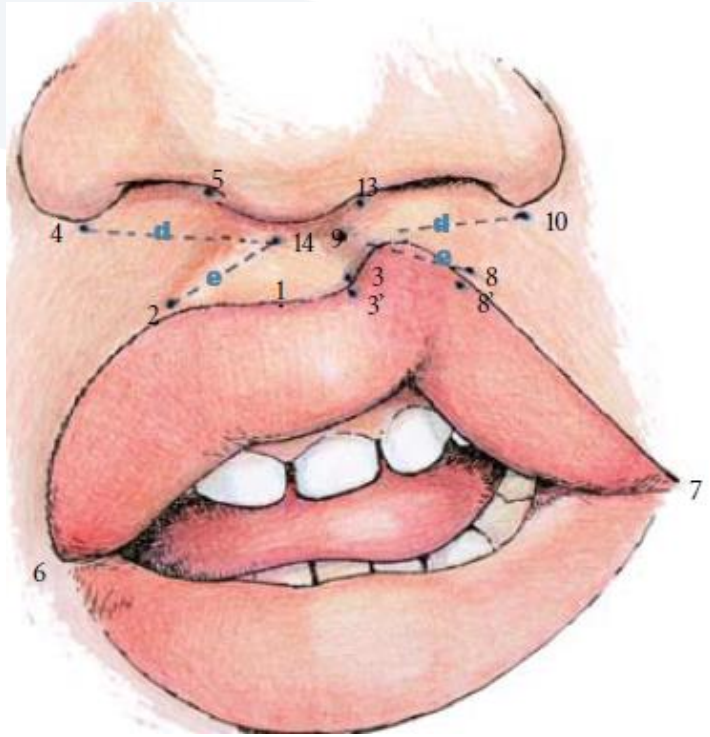

١. العلامة (٢) : هي ذروة قوس كيوبيد على الجانب السليم.

٢. العلامة (٣): هي نهاية اللفافة البيضاء في جانب الشق وتمثل ذروة قوس كيوبيد الأخرى.

٣. العلامة(١): هي منتصف المسافة بين ٢ و٣ وتمثل منتصف قوس كيوبيد.

٤. العلامة (٨): على القطعة الوحشية للشق نعلم هذه النقطة وهي ذروة قوس كيوبيد على الجانب الوحشي.

٥. يتم قياس المسافة بين (٢) و(٦) ويجب أن تساوي المسافة بين (٧) و(٨). و أيضاً يجب أن تصبح المسافة بين ٢ و٤ مساوية للمسافة بين ٨ و ١٠ وتبلغ حوال ١٠ مم .

٦. العلامتين 8′ - 3′: نقوم بتعليم هاتين النقطتين في نفس مستوى النقطتين ٣ و ٨ على اللفة البيضاء لكن باتجاه الحافة الحمراء فتكون المسافة بين ٣ و 3′= ١.٥ مم.

- من المهم للغاية أن هذه المسافة الصغيرة هي متساوية على الجانبين كليهما. يجب أن تظل المعالم الأربعة الرئيسية مرئية بوضوح خلال الجراحة كلها إذ إن خياطة هذه المعالم في نهاية الإجراء سيخلق قمة قوس كيوبيد الجديدة مع لفة بيضاء متمادية.

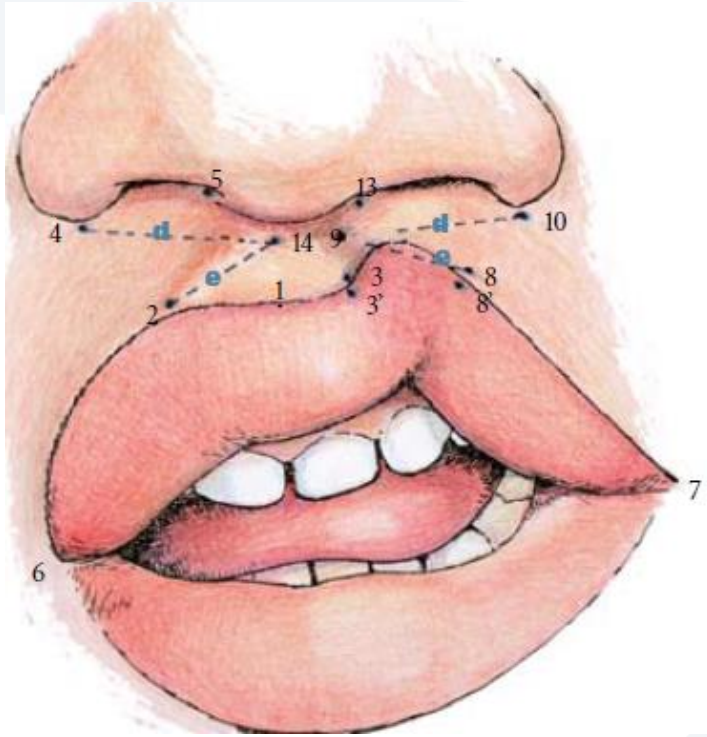

- علامات الشريحة التقديمية التدويرية Landmarks for the rotational and advancement flap:

١. العلامة (١٤): تمثل هذه النقطة منتصف قاعدة العميد وتبعد عنها ١ مم وتعتبر نهاية الشريحة التدويرية.

٢. العلامة (٩): تعتبر هذه النقطة ذروة الشريحة التقديمية ولتحديدها يتم قياس المسافة بين ١٤ -٤= ٩-١٠ و أيضاً ١٤-٢= ٩-٨.

- علامات المثلث المخاطي Mucosal triangle landmarks:

- تكرس الجهود التالية للمحافظة على الامتلاء الطبيعي للجزء المخاطي للشفة مع الحفاظ على التناظر بين الأنسجة dry and wet .

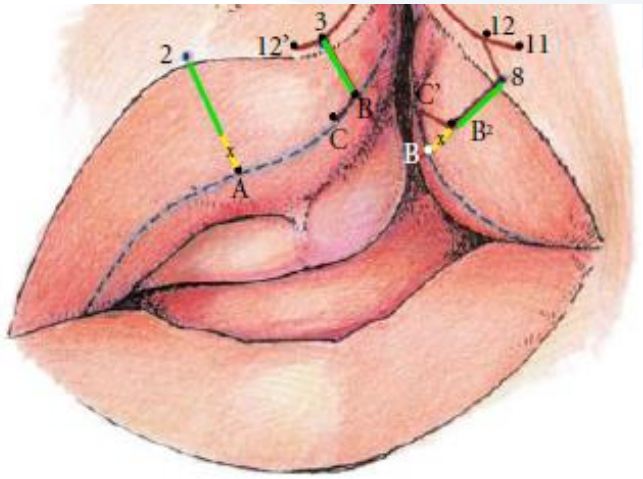

- نقوم بتحديد الحد wet–dry نحدد هذا الخط على الجانبين بعود خشبي مغمس بصبغة الميثيلين الأزرق أو بقلم معقم.

- إن المسافة من ٢-A سيصبح طول Lipmucosa لكن المسافة من ٣- B1 هي صغيرة مقارنة ب ٢-A لذلك نقوم بأخذ قطعة مثلثية الشكل عميقة من الغشاء المخاطي (X)على القطعة الوحشية لإضافتها إلى ٨- B2لإنشاء طول متساوي.نحدد النقطة C بعيدة عن النقطة B ببعد متساوي مثل B-B2. المسافة بين B-B2 هي قاعدة المثلث متساوي الأضلاع فنقوم بتحديد النقطة Cr التي سترتبط مع النقطة C لانشاء طول متساوي.

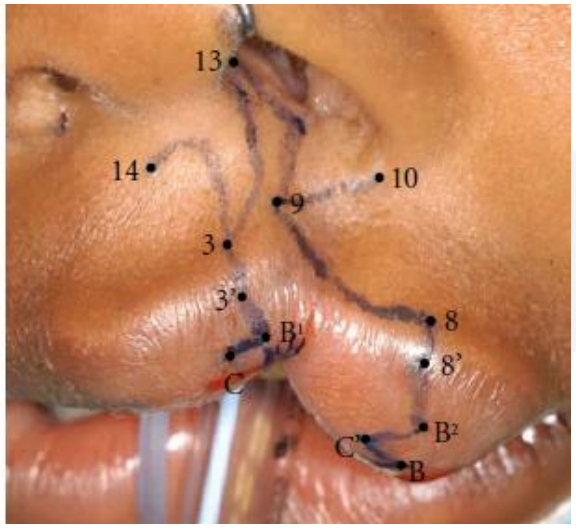

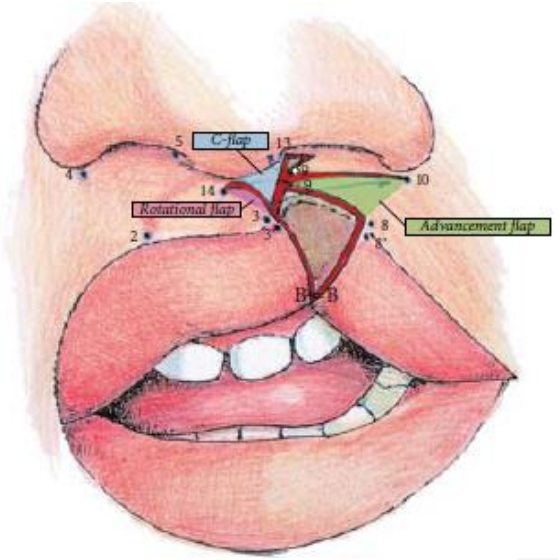

- الحقن بالارتشاح Infiltration:يتم حقن الشفة والأنف بالمخدر الموضعي/ الأدرينالين لتكبير الأبعاد ولمنع النزف من الشريان الشفوي العلوي إذ نحقن الشفة (2-3cc) ولتحقيق إرقاء جيد يفضل الانتظار٥-١٠ د.
- القطع Cutting Design:

الشريحة التقديمية Rotational flap:تبدأ من النقطة ٣ بشكل منحني باتجاه قاعدة العميد ومن ثم باتجاه النقطة ١٤ . يجب أن يكون هذا المنحني عريض بشكل كافي حوالي ٢ مم ويشبه سنارة السمك لأن المنحني الضيق سوف يعطي شريحة غير كافية من أجل إجراء التدوير.

C flap:تقع بالقرب من العميد بين الشريحية التقديمية rotational flap والشريحة التدويرية advancement flap . تحتوي هذه الشريحة على أنسجة إضافية معظمها من المخاطية، أحد أضلاع هذه الشريحة تساهم في الشق التدويري والضلع الآخر يصل بين النقطتين ١٣و٣. النصف العلوية من النقطة ٩ سيخاط إلى الرقم ١٣ ستأتي الشريحة C بين هذه الشريحة الصغيرة والشريحة التقديمية advancement لتساعد في خلق عتبة الأنف قد نضطر أحياناً إلى قطع جزء من ذروة الشريحة C وهذه ما يقال عنه cut-as-you-go.لإجراء القطع نستخدم الشفرة ١١ ويفضل عدم إجراء القطع عميقاً لكي لا تتأذى العضلة الدويرية نحاول الحفاظ على الأنسجة قدر المستطاع بالتناوب بين الشفرة ١١ والشفرة ١٥ . وعند إجراء الشريحة التدويرية نحاول جعل المنحني بشكل كافٍ .ثم نقوم بتسليخ العضلات عن الطبقة الجلدية وعن المخاطية حوالي ١٠ مم على القطعة الوحشية و٥مم على القطعة الأنسية. يجب الانتباه إلى التحرير الكامل للعضلات عن قاعدة الجناح على جانب الشق و أيضاُ تحرير العضلات عن شوك الأنف الأمامي في الجانب الآخر باستخدام dental periosteal (molt no. 9).نقوم بتسليخ جناح الأنف باتجاه الخد باستخدام زوج من المقصات و molt no. 9. نقوم بتسليخ حول الفتحة الكمثرية في المستوى فوق السمحاق حتى نستطيع إغلاق الشق دون توتر أو الحد الأدنى منه ويجب الانتباه إلى العصب تحت الحجاج ونستطيع حمايته بوضع السبابة فوق الثقبة أثناء التسليخ.

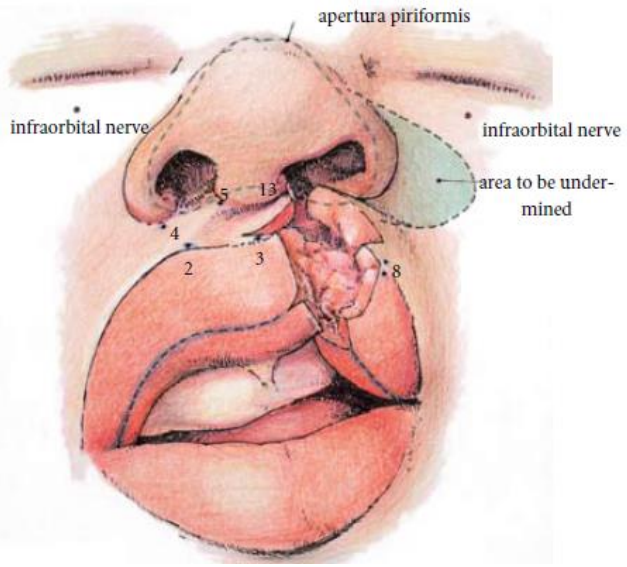

الخياطة Suturing:

- نقوم أولاً بخياطة قاعدة الجناح بخيوط الفيكريل ٥-٠ هذه الخياطة ضرورية لسببين إنها تحافظ على فتحتي الأنف بنفس الارتفاع وتحدد عرض الفتحة. إذ نقوم بأخذ قطبة في الأنسجة تمتد من النقطة ١٠ إلى ٩ ومن ثم ١٣ وتخرج في النقطة ٥ وتدخل في نفس النقطة لكن في اتجاه مختلف تقريباً ثم تعود إلى ١٠ لإجراء القطبة. إذا بدت العقدة جيدة نقوم بعقدها ونقوم بخياطة أرض الأنف وعمق الميزاب الدهليزي.ومن ثم خياطة طبقة العضلات بخيوط الفيكريل ٤-٠ خياطة مقلوبة بحيث تكون النقطتين (8) and (3) تقترب من بعضها و.(8′) and (3′).ثم خياطة الطبقة الجلدية بخيوط النايلون ٦-٠ حيث نقوم بخياطة ٣ و٨ أولاً لإعادة قوس كيوبيد ومن ثم نضع قطبة عند الشريحة C والشريحة التقديمية ومن ثم نكمل باقي القطب.ومن ثم خياطة المخاطية الفموية بخيوط الفيكريل ٥-٠.

النقاط الخاصة بالتصحيح الجراحي وفق طريقة الإصلاح التقديمي- الدوراني: في الشق ثنائي الجانب

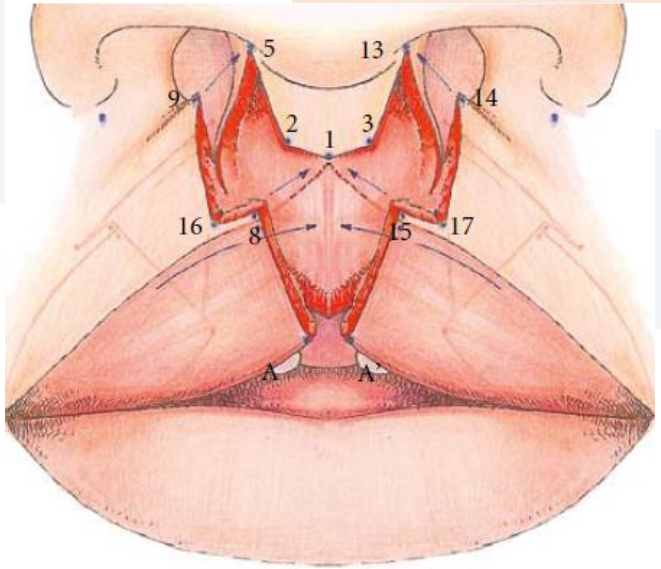

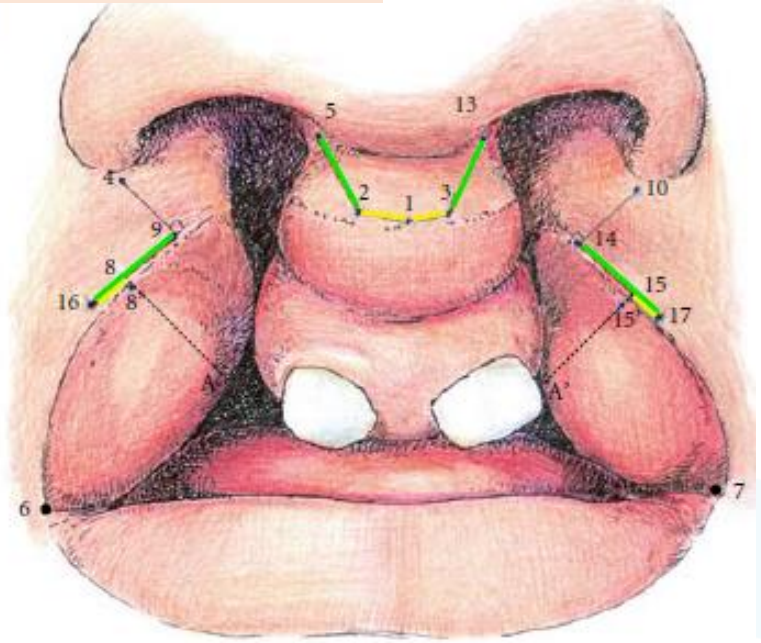

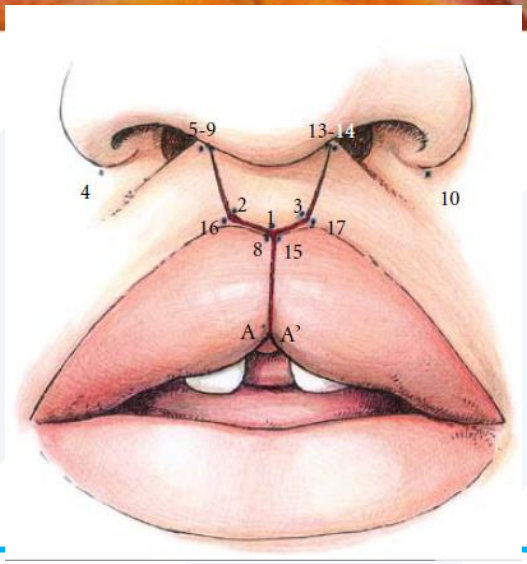

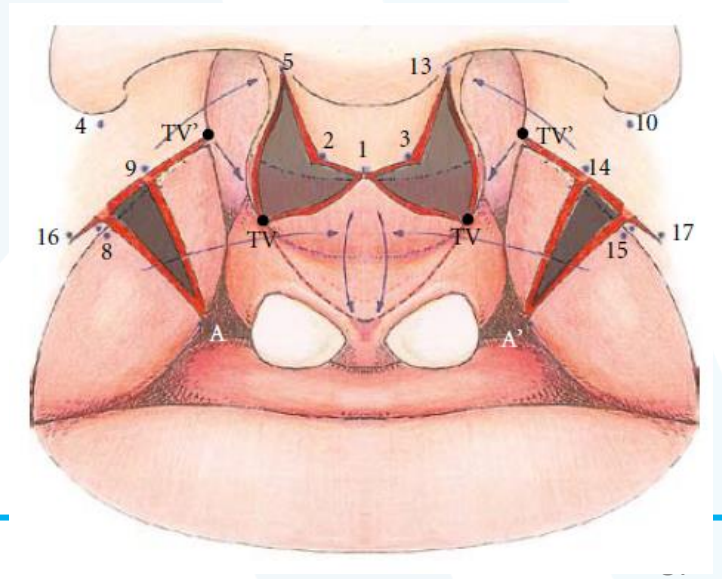

- أدخل العديد من التعديلات على تقنية ميلارد (التدوير/التقديم) ، تهدف هذه التعديلات إلى تصحيح العيوب الملاحظة في هذه التقنية. ومن هذه العيوب عدم القدرة على تطبيقها في الشقوق الواسعة ، و محدودية القطعة المتوسطة التدويرية ، و اتساع الشفة الحمراء غير الكافي ، و نقص جمالية عمود النثرة .

- ومن التعديلات الجديرة بالذكر تقنية Mohler. إذ إن حوالي ٤٥% من الجراحين استخدموا تقنيات معدلة و أكثرها شيوعاً تقنية Mohler و شريحة Noordhoff. استخدم Mohler مبادئ ميلارد لتطوير تقنيته الخاصة إذ أضاف عليها تعديلات من أجل تحقيق تدوير إضافي و خلق ندبة باهتة (غير واضحة) تمثل صورة مطابقة (انعكاس) لعمود النثرة في الجهة المقابلة (السليمة). أضاف شق عمودي أكثر ضمن عمود النثرة المشقوق بمقدار ٢ ملم ومن ثم إجراء القطع الراجع Back-cut (القطع للخلف) لتحقيق تدوير إضافي

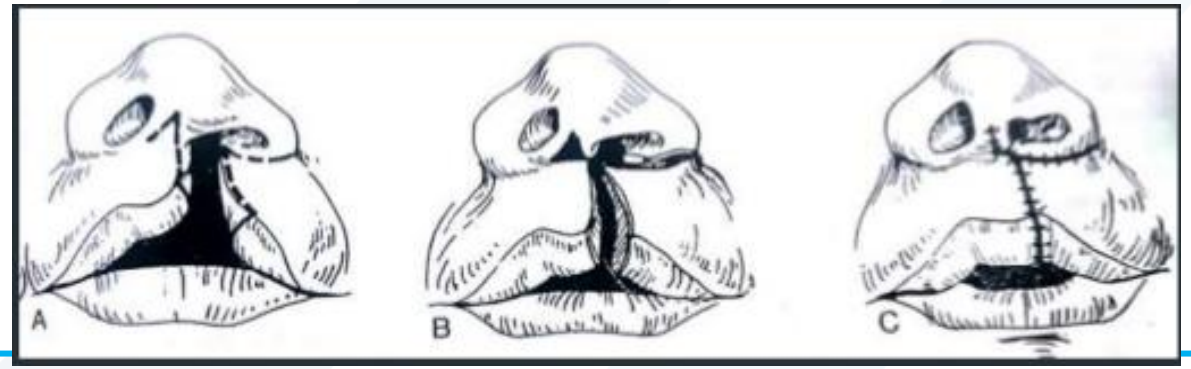

طريقة تينيسون Tennison (١٩٥١):

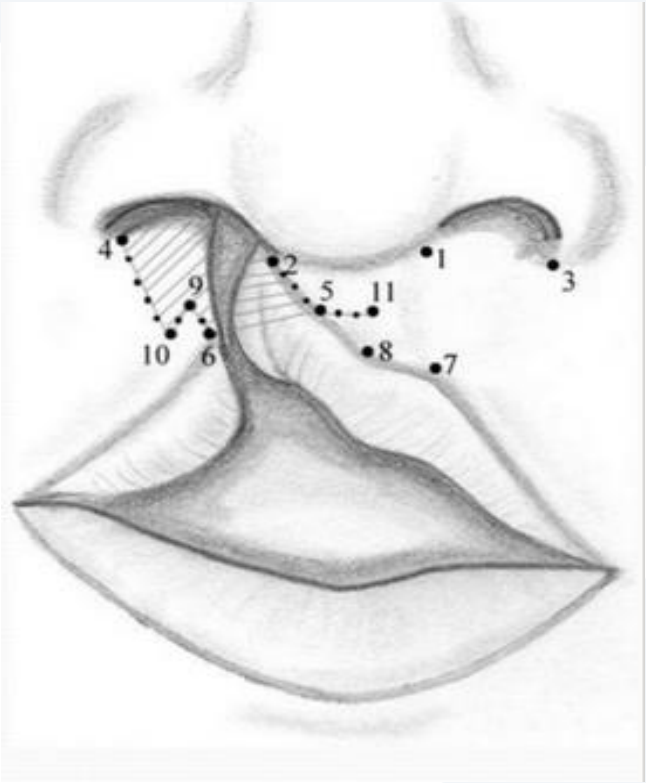

- في عام ١٩٥٢م نشر الأمريكي Tennison طريقة الإصلاح بشريحة مثلثية معتمداً على مبدأ شرائح Z بهدف إطالة الشفة. تهدف هذه الطريقة إلى المحافظة على قوس كوبيد الموجود عن طريق القطع إلى داخل مركز الشفة بدءاً من أحمر الشفاه، ومن ثم تدوير حافة الشفة للأسفل. يملأ المثلث الناتج في القطعة المتوسطة بشريحة مثلثة من القطعة الشفوية الجانبية. بذلك تسمح هذه التقنية بإطالة الشفة مما يمكننا من الحصول على طول شفة طبيعي و قوس كوبيد ذي مظهر طبيعي.

- من مساوئ هذه التقنية أن النثرة في الجانب المشقوق تنتهك من قبل الشريحة مثلثة الاضلاع حيث يعتقد بعض المؤلفين بانها تترك ندبة واضحة.

- ومن المساوئ الأخرى هي صعوبة الإصلاح الثانوي في المرحلة المتأخرة later stage بسبب وجود ندبة zigzag.

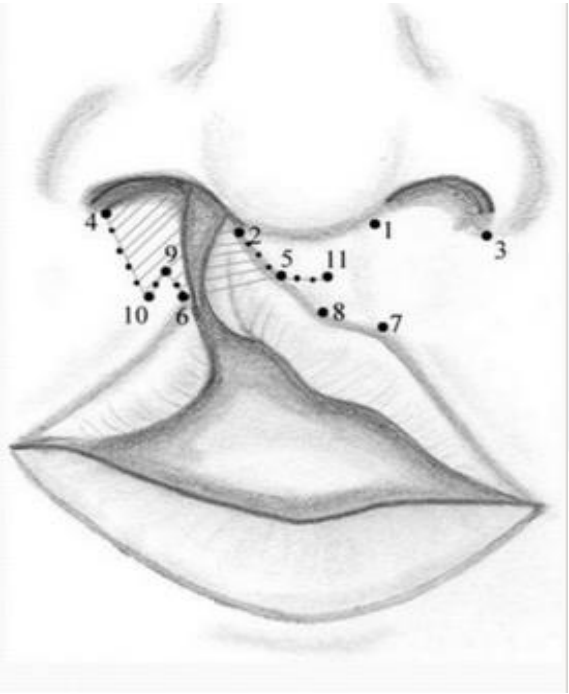

- النقطة ١: قاعدة العميد على الجانب غير المشقوق.
- النقطة ٢: قاعدة العميد على الجانب المشقوق.
- النقطة ٣: قاعدة جناح الأنف على الجانب غير المشقوق.
- النقطة ٤: قاعدة جناح الأنف على الجانب المشقوق.
- النقطة ٥: light scrollعلامة على الجانب غير المشقوق. ذروة قوس كيوبيد في الجانب المشقوق حيث تعلم على مسافة مساوية للبعد بين النقطتين ٧ و٨.
- النقطة ٦: light scroll علامة على الجانب المشقوق. وهذه العلامة ستصبح القاعدة الأنسية للمثلث متساوي الأضلاع وهي نقطة مقابلة للنقطة ٥، تعلم على القطعة الشفوية الوحشية في المكان الذي يبدأ فيه أحمر الشفاه يستدق باتجاه الأعلى.

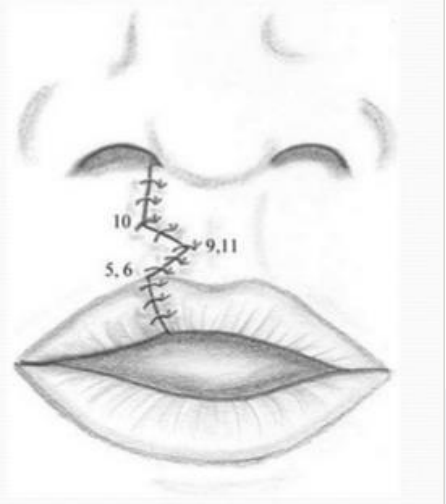

- النقطة٧: ذروة قوس كيوبيد على الجانب غير المشقوق.
- النقطة ٨: النقطة المنخفضة من قوس كيوبيد.
- النقطة ٩: قمة المثلث متساوي الأضلاع.
- النقطة ١٠: القاعدة الوحشية للمثلث متساوي الأضلاع.
- النقطة ١١: تصادف طول back-cut في الجانب غير المشقوق.

إنّ التعديلات التي قدمها كلّ من بورد وبدويل ومالك (١٩٦١) سمحت باستخدام رسم بسيط يساهم في التدقيق والإحكام بشكل أكبر بكثير من تلك التي قدمتها العمليات الأخرى. تكمن الفوائد في بساطته وفي التناسب والتماثل الممتاز للشفاه.

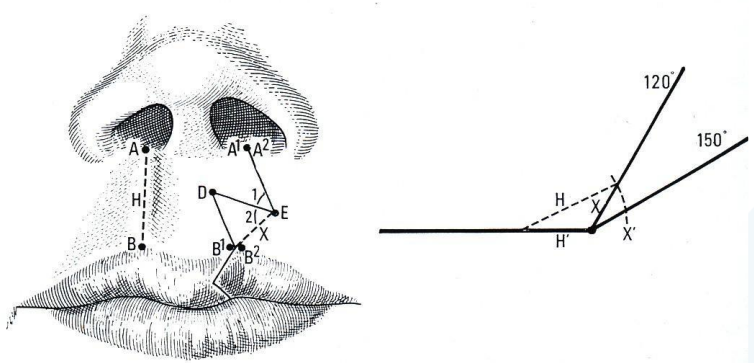

— *Procédé de* TENNISSON,
modifié par BORDE, BEDOUELLE et MALEK.

تعديل تقنية تينيسون من قبل بورد، مالك، بيدويل

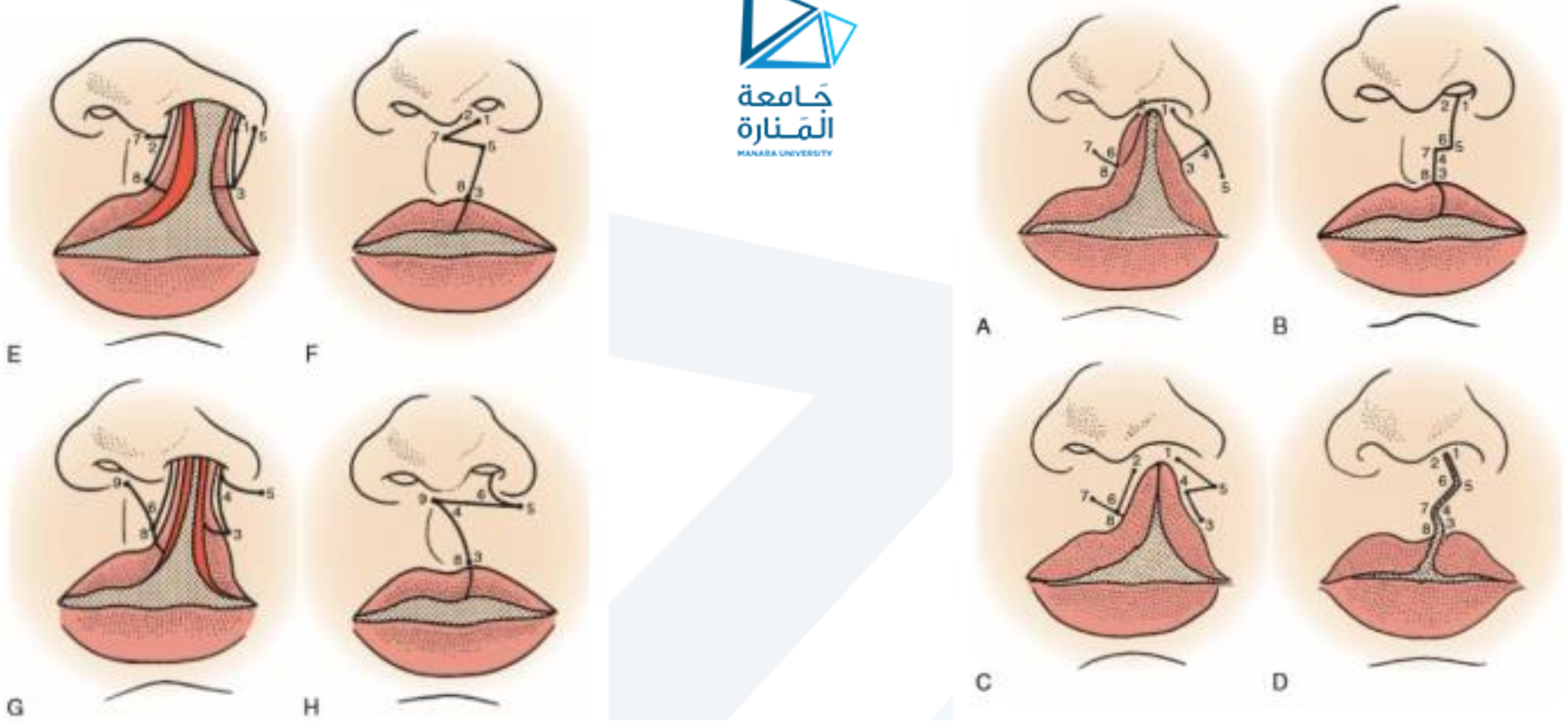

العديد من تقنيات خياطة شـــق الشفة. (A-B) تقنية LeMesurier للشق أحادي الجانب غير مكتمل. (C – D)عملية Tennison .
(E – F) عملية وين. (G – H) عملية ميلارد

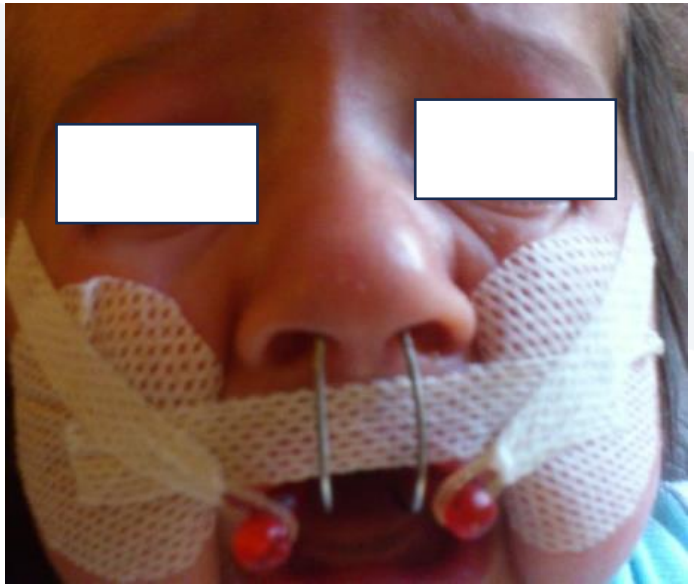

القولبة الأنفية السنخية Presurgical Nasoalveolar Molding for Infants(PNAM):

- PANM تمثل شكل مفرد (وحيد) من الهندسة النسيجية السريرية باستخدام شروط ميكانيكية مضبوطة أو أن يكون طبيب التقويم قادراً على إرشاد تشكل النسيج الجديد بتوجيه مخصص. وهذا يحدث من دون تطبيق أي عامل نمو أو عوامل أخرى إذ إن المسؤول خلف هذا الإجراء هو استخدام القوة المتجددة أثناء المص أو البلع وهذه القوى تنتقل عبر المركب الأنفي لإعطاء أثر إعادة القولبة على البنى الأنفية و أيضاً لوظيفة الشفة بتحريض تقلص العضلة الشفوية.

- الهدف من مبدأ (PNAM) قبل الجراحة هو تقليل شدة تشوه الشق الأولي. وهذا يتيح للجراح التمتع بالمزايا المرتبطة بالإصلاح لدى الرضيع الذي لديه الحد الأدنى من التشوه. التقليل من عرض الشق السنخي حتى يحصل اتصال غير فعال مع النسج اللثوية. إذ إن التقليل من عرض الشق السنخي يترافق مع تحسين الارتصاف لقاعدة الأنف والأجزاء الشفوية.

محاسن الإغلاق المبكر لشق قبة وشراع الحنك:

١. تتطور العضلات الحنكية والبلعومية بشكل أفضل حالما يتم الإصلاح.

٢. سهولة في التغدية.

٣. تتطور مهارات النطق بشكل أفضل.

٤. تتحسن وظيفة الأنبوب السمعي.

٥. الصحة الفموية الأفضل .

٦. تتحسن الحالة النفسية للأهل والطفل.

مساوئ الإغلاق المبكر للشق الحنكي:

١. التصحيح الجراحي يكون أصعب عند الأعمار الصغيرة بسبب صغر البنى التشريحية.

٢. الندبة المتشكلة نتيجة العمل الجراحي يمكن أن تسبب تقييد نمو الفك العلوي.

جراحة تصحيح الحنك Palatorrhaphy:

عادة يتم القيام بها في عمل جراحي واحد وفي بعض الأحيان في اثنان. في حالة المرحلتين الجراحيتين، فإن إغلاق الحنك الرخو يتم أولاً وإغلاق الحنك الصلب في المرحلة الثانية.

الأهداف:

إن الهدف الأولي لإصلاح شق الحنك هو لخلق آلية تسمح للنطق والبلع بدون أي تداخل مع نمو الفك العلوي وبهذا فغن خلق الآلية الشراعية الحنكية المؤهلة وتقسيم الحفرة الأنفية والفموية هي الشروط الأساسية لتحقيق هذه الأهداف. أي أن الهدف هو الحصول على نسج طويلة ومتحركة قادرة على إنتاج النطق الطبيعي.

العمل الجراحي لإصلاح شق الحنك مختلف عن شق الشفة لأن كل شق حنك فريد من نوعه

إغلاق الحنك الصلب Hard palatal closure:

- يتم إغلاق الحنك الصلب مع الأنسجة الرخوة فقط إذ يتم إجراء شق على الأنسجة الرخوة على طول حافة الشق ويتم تسليخها عن الرفوف الحنكية حتى يصبح التقريب ممكناً.
- يتطلب هذا لإجراء استخدام شقوق الاسترخاء الجانبية ثم تغلق وتخيط الأنسجة الرخوة بطريقة محكمة فوق عيب الشق ويسمح للمناطق العظمية المكشوفة في مناطق شقوق الاسترخاء بالشفاء بالمقصد الثاني.
- الجانب العلوي من الشريحة الحنكية يعيد التظهر أيضاً مع الظهارة التنفسية لأن هذا السطح هو الآن بطانة أرضية الأنف . وعندما يكون ذلك ممكناً ينصح بالحصول على إغلاق من طبقتين لشق الحنك الصلب

تخطيط الشق الجراحي في حالة الشق أحادي الجانب:

يعتمد الشق الجراحي على الحواف الأنسية للشق على:

١ - عرض الشق

٢- زاوية ميلان جزئي رف الحنك .

من المهم أن نقوم برفع شريط كافي من الغشاء المخاطي السمحاقي على الحواف الأنسية للشق لأنها سوف تقلب لتساعد على تشكيل الطبقة الأنفية .

يشترك الشق الأنسي مع الشق الوحشي لكي يتم رفع شريحة مخاطية على كل جانبي الشق تعتبر الشقوق ضيقة إذا كانت عرض الشق أقل من ١ سم.

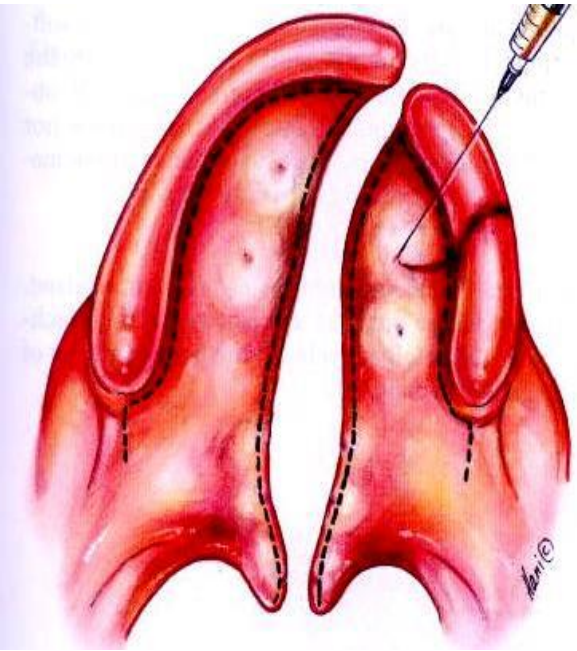

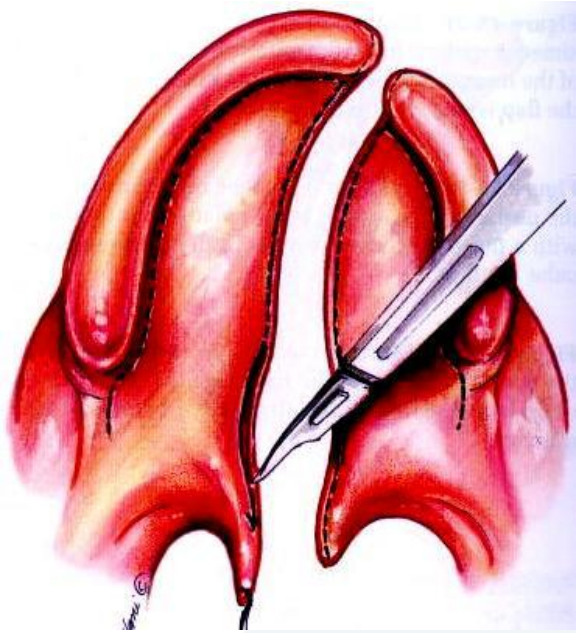

حقن المخدر ٠,٥ ليدوكائين ١/٢٠٠٠٠٠ أدرينالين لتقليل النزف ولتسهيل التسليخ.

إن الدم المفقود خلال هذه العملية يجب ألا يتجاوز ١٠-٣٠مل.

تبدأ العملية بإجراء شق على الحواف الأنسية للحنك الرخو باتجاه قمة اللهاة

تقسم المخاطية الأنفية عن الفموية، نلاحظ أن المخاطية الفموية تكون أكثر شحوباً

أما المخاطية الأنفية أكثر احمراراً إن عمق الشق يجب ألا يتجاوز ٢ مم.

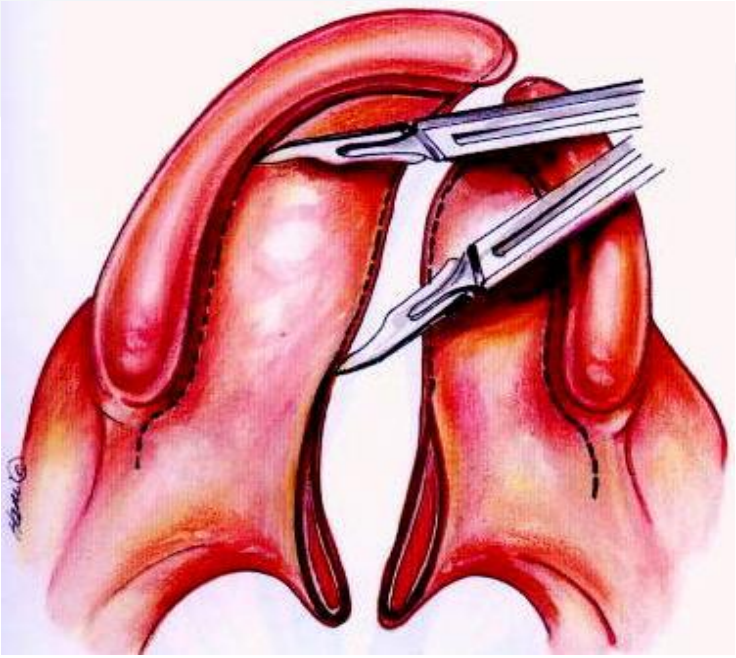

تتصل الشقوق الوحشية مع الأنسية في الأمام وتمتد على حواف الحنك الصلب باتجاه السنخ لتصل الى الحدبة الفكية وعلى طول الرباط الجناحي الفكي، بشكل تكون هذه الشقوق موازية للحفاف اللثوي وعلى بعد ٢-٣ مم من هذا الحفاف، يتم اجراء الشق بشكل مائل على قبة الحنك السبب أنه عند تسليخ الشريحة فإن اجراء الشق المائل يبقى جزء أقل من العظم المكشوف

تسليخ الشريحة المخاطية الفموية

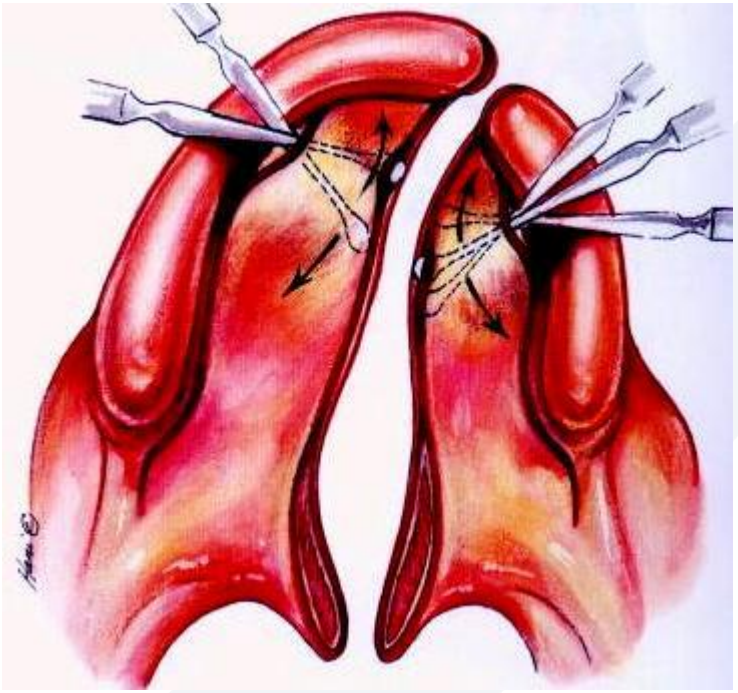

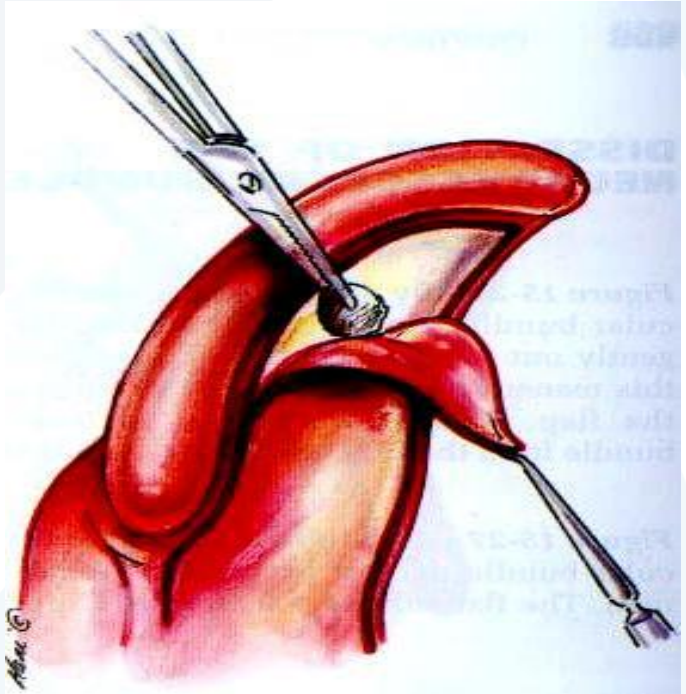

- نقوم بتسليخ الغشاء المخاطي الفموي والأنفي عن طبقة العضلات وكذلك تسليخ العضلات من النتوء الأنفي الخلفي، ويتابع التسليخ الكليل حول الحزمة العصبية ليتم كشف الحواف الخلفية من عظم الحنك
- في حال انقطاع الحزمة العرقية العصبية يؤدي ذلك إلى نزف غزيريكون دك المنطقة بالشاش كافي لمدة معينة وإلا نحتاج الى دك القناة الحنكية بشمع العظم.

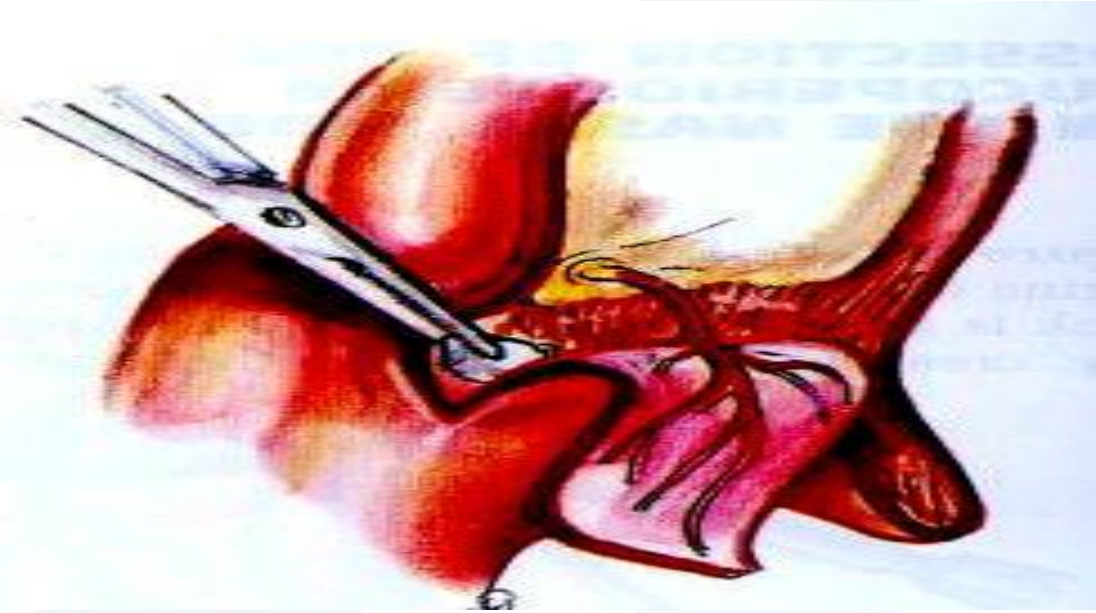

- ترفع كلا الشريحتين ويتم تحرير الحزمة العصبية ويتم كشف ارتباطات عضلات شراع الحنك مع الحواف الخلفية للحنك الصلب.
- اذا كان الشق ضيق يكون فصل أوتار العضلة الموترة لشراع الحنك عن قبة الحنك الصلبة كافي بدون أن تحتاج الى كسر الشص الجناحي فقط نجري تسليخ للعضلات
- أما اذا كان الشق عريض فإننا نحتاج الى كسر الشص الجناحي بعد تسليخ العضلة الموترة لشراع الحنك عن الحافة الخلفية لقبة الحنك الصلبة

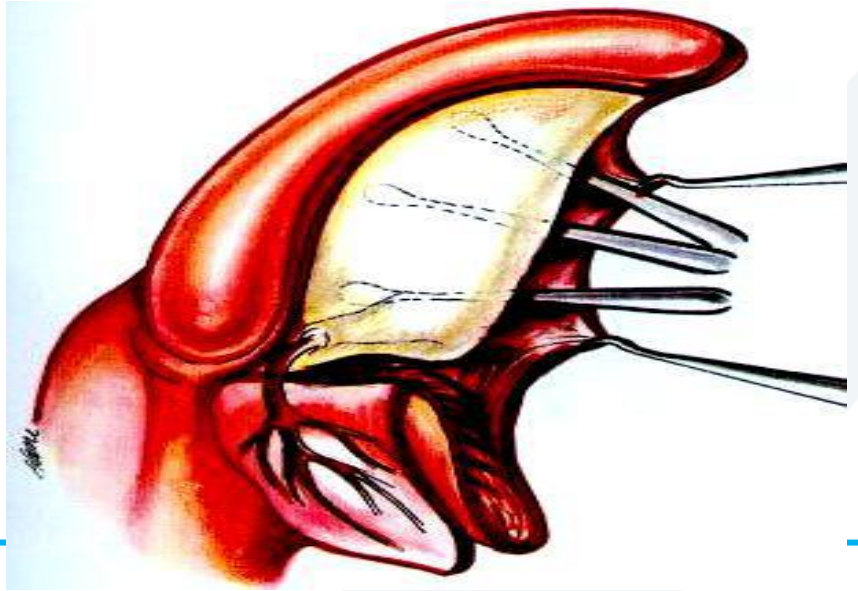

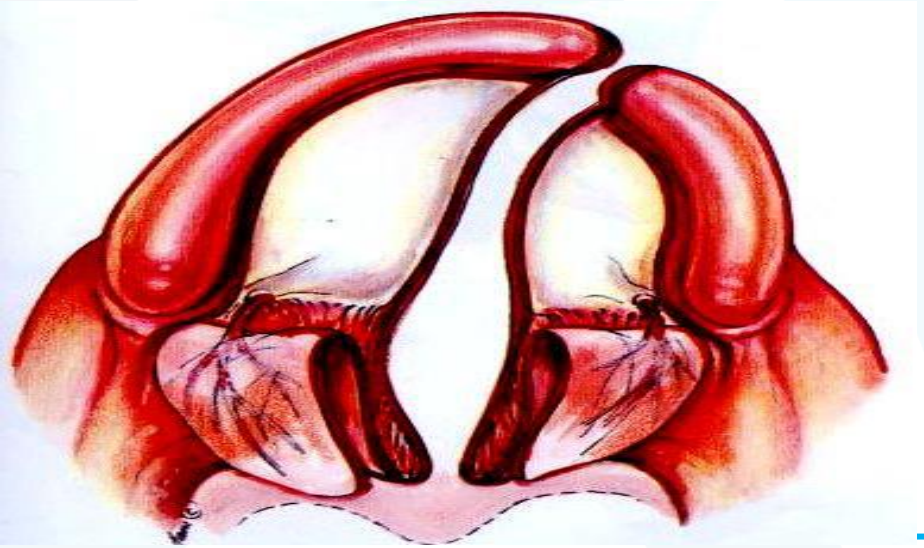

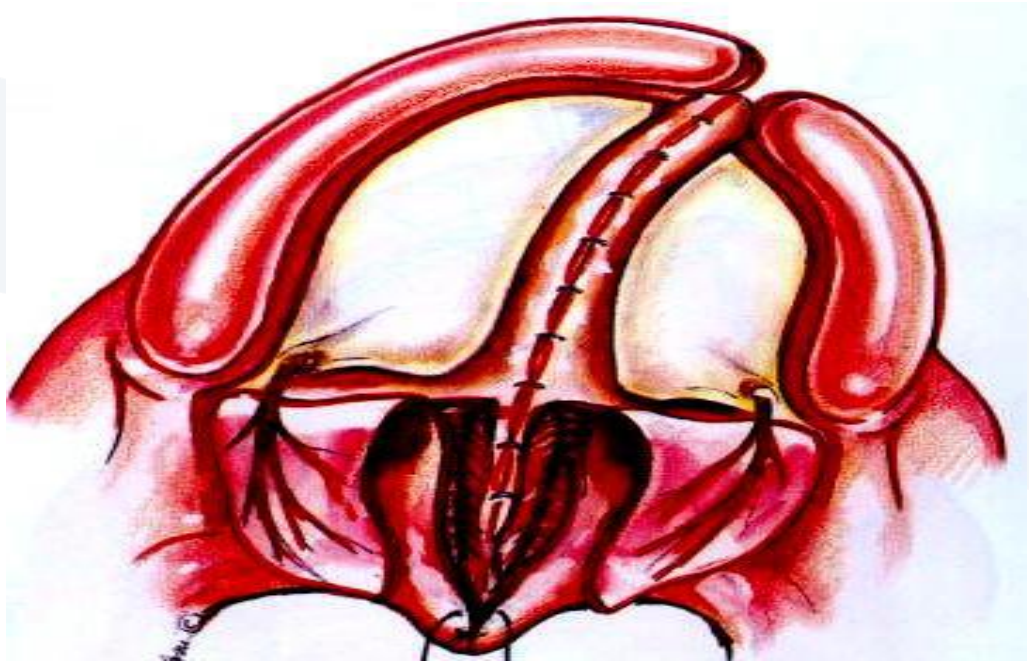

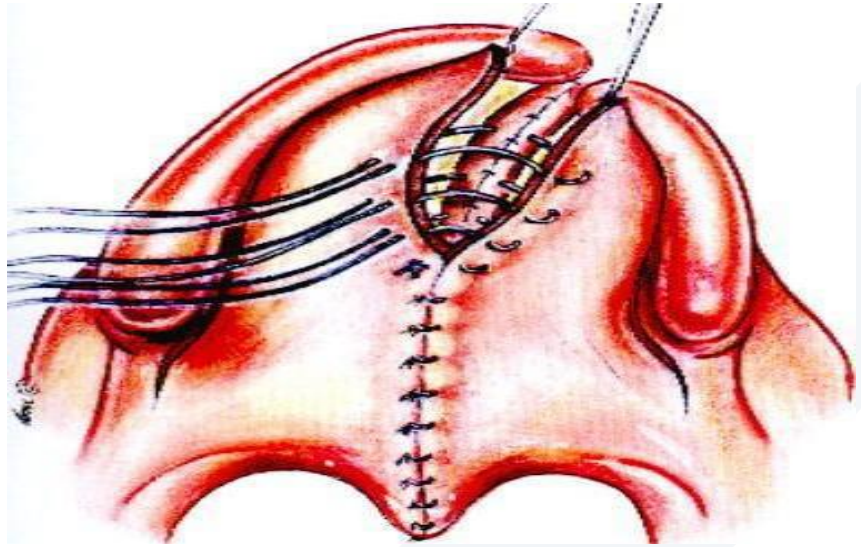

- الخياطة:نجري أول قطبة في عمق اللهاة ولا نعقدها بل نلقطها بملقط ونشدها للأمام وبذلك يكون وجهي اللهاة واضحين بعدها نقوم بخياطة الوجه الأنفي للهاة ٣-٤ قطب بشكل مباشرثم نتابع خياطة الغشاء المخاطي الأنفي لشراع الحنك أولا ثم نقوم باغلاق الغشاء المخاطي الأنفي لقبة الحنك الصلبة من الأمام للخلف بخيوط ٠-٤ كروميك بشكل أن تكون العقدة باتجاه السطح الأنفي
- تنقل عضلات شراع الحنك باتجاه الخلف والمتوسط
- تخاط عضلات الشراع مع بعضها البعض بوضع تساهم فيه في تطويل شراع الحنك
- يبدأ اغلاق المخاطية الفموية بدءا من شراع الحنك حتى قمة اللهاة ويستمر باتجاه الحنك الصلب في منطقة الحنك الصلب الخياطة تكون تنجيدية عمودية بشكل ان تجمع المخاطية الفموية والمخاطية الانفية هذا الاجراء يساعد في زيادة تثبيت
- الشرائح وكذلك يمنع تشكل مسافة ميتة بين الطبقة الأنفية والفموية

إغلاق الحنك الرخو Soft palatal closure:

يعد إغلاق الحنك الرخو من الناحية الفنية أصعب العمليات لأن الوصول للحنك الرخو وهو في الجزء الخلفي من تجويف الفم يعتبر صعباً. إن الجمع بين الصعوبة مع الضوء والمبعدات وحقيقة أن الطبيب يمكنه العمل من الجانب الفموي فقط ومع ذلك يجب تصحيح الجانبين الفموي والأنفي للحنك الرخو يؤدي إلى صعوبات. بالإضافة إلى ذلك قد يضطر الطبيب إلى العمل مع أنسجة ضامرة رقيقة للغاية .

يتم دائماً إغلاق الحنك الرخو بثلاث طبقات وبنفس الترتيب:

١. الغشاء المخاطي للأنف.
٢. العضلات.
٣. الغشاء المخاطي للفم.

يتم شق حواف الشقوق من الطرف الخلفي للحنك الصلب على الطرف البعيد للهاة ، ثم يتم تسليخ الغشاء المخاطي للأنف بشكل خالي من العضلات الكامنة وخياطته مع الغشاء المخاطي للأنف في الجانب الآخر.

تتطلب الطبقة العضلية عناية خاصة إذ لا يتم إدخال عضلات الحنك الرخو الذي به شق عبر الجانب المقابل ولكن بدلاً من ذلك يتم إدخالها خلفياً وجانبياً على طول الحنك الصلب . يجب تحرير هذه الإندخالات العضلية من إندخالاتها العظمية وإعادة تقريبها إلى تلك الموجودة في الجوانب الأخرى عندها فقط سيكون للآلية الشراعية البلعومية فرصة للعمل بشكل صحيح.

إذا كانت كمية الأنسجة العضلية غير كافية لتقريب الجهاز العضلي في خط الوسط يمكن أن يكسر الناتئ الشصي الجناحي وبهذا تحرر العضلات الموترة للحنك باتجاه الخط المتوسط إن هذه المناورة ضرورية وخاصة في الشقوق العريضة.

تقنية Vries:

تبدأ العملية بإجراء شقوق جراحية على الحواف الأنسية لشق الشراع ابتداء من الحواف الخلفية للحنك الصلب حتى قمة اللهاة، يتم إجراء تحرير لعضلات شراع الحنك. أما الشقوق المحررة فيتم إجراءها وحشياً بموازة الحواف السنخية الخلفية وحول الحدبة الفكية على طول الرباط الجناحي الفكي، هذه الشقوق تساعد في تحريك جزئي الشراع لتقريبهم من بعضهم البعض.

تحرير الغشاء المخاطي الفموي لشراع الحنك عن طبقة العضلات في جهة الشق لبضعة ميليلترات شرط أن يكون القطع حاد بالمشرط أو بالمقص ذو الرأس الحاد، أما في الجهة الجانبية أي طرف الشقوق المحررة فيتم التسليخ بملقط التسليخ، يكون التسليخ صعب في جهة الشق لأنه تغيب في طرف الشق طبقة الغدد التي تفصل العضلات عن الغشاء المخاطي

يتم تحرير عضلات شراع الحنك من الحواف الخلفية للحنك الصلب،يسمح هذا الإجراء في نقل العضلات أنسياً وخلفياً مما يساعد في إغلاق

وفي تطويل شراع الحنك، وخصوصاً العضلة موترة شراع الحنك وبهذاالفصل والتحرير يعيد لها العمل المؤثر على نفير أوستاش.

بعد التحرير بشكل كافي نقوم بالاختبار بشد الغشاء المخاطي الأنفي من الجهتين إلى المنتصف معرفة فيما إذا كان التحرير كافي أو لا، بعد ذلك يتم إجراء الخياطة :

نجري أول قطبة في عمق اللهاة ولا نعقدها بل نلقطها بملقط ونشدها للأمام وبذلك يكون وجهي اللهاة واضحين، بعدها نقوم بخياطة الوجه الأنفي للهاة حوالي ٣ - ٤ قطب بشكل مباشر، ثم نتابع خياطة الغشاء المخاطي الأنفي لشراع الحنك بشكل أن تكون العقدة باتجاه السطح الأنفي.

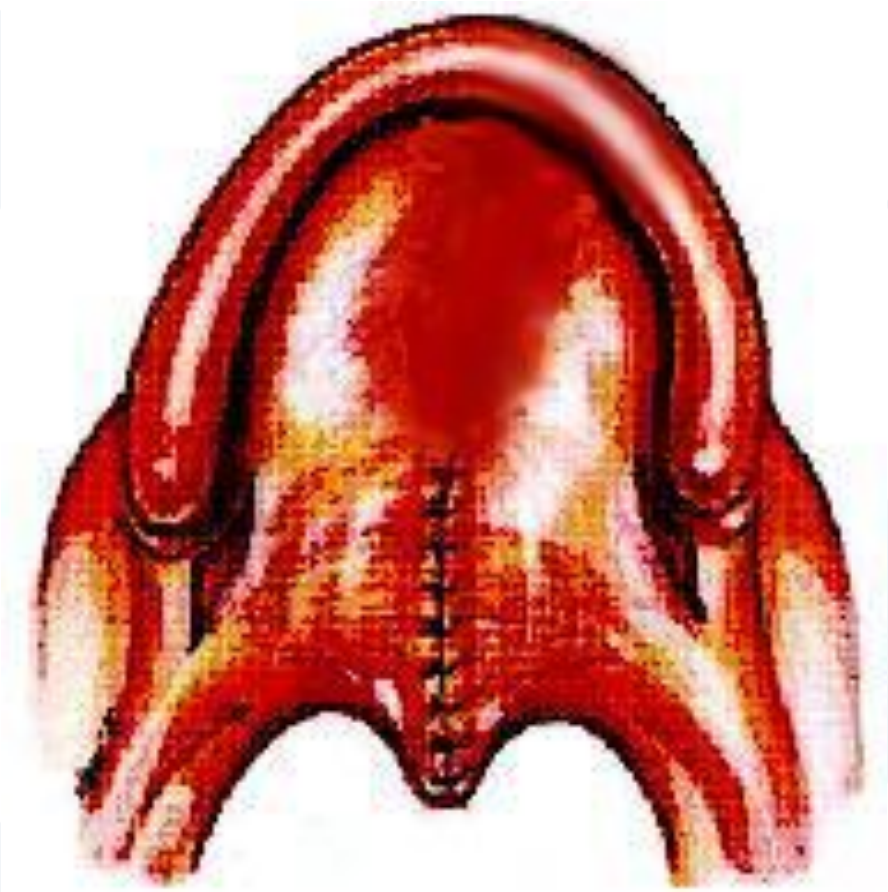

تخاط المخاطية بخياطة متقطعة أو تنجيدية عمودية

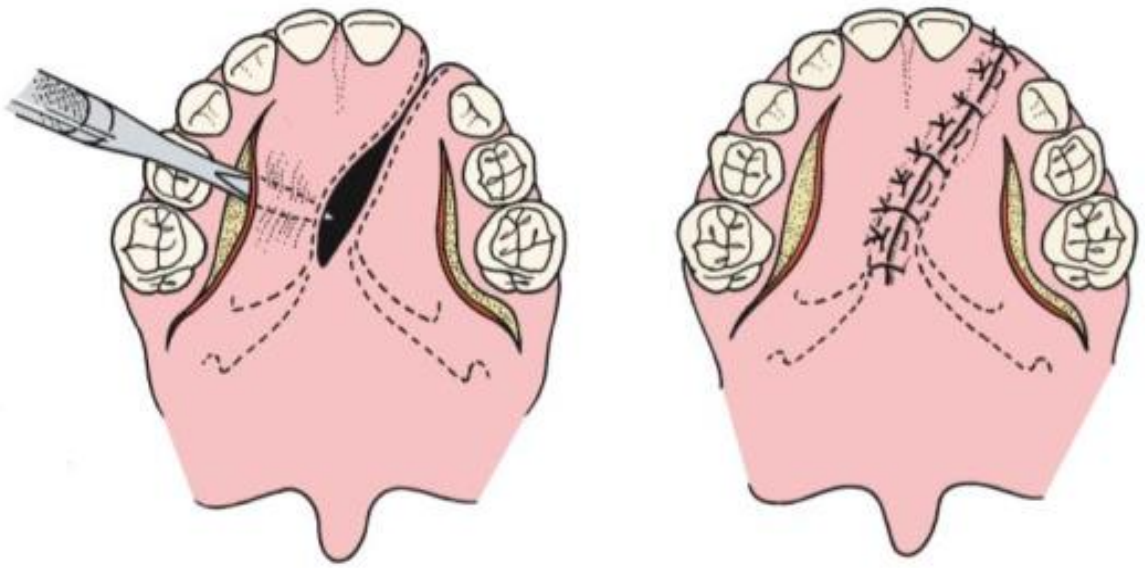

عملية Von Langenbeck لإغلاق الحنك الصلب بإستخدام شقوق التحرير الجانبية. هذه التقنية هي إغلاق طبقة واحدة. الجانب الأنفي (أي العلوي) من الشريحة الحنكية سوف يتظاهر بالظهارة، وكذلك المناطق المجردة من عظم الحنك.

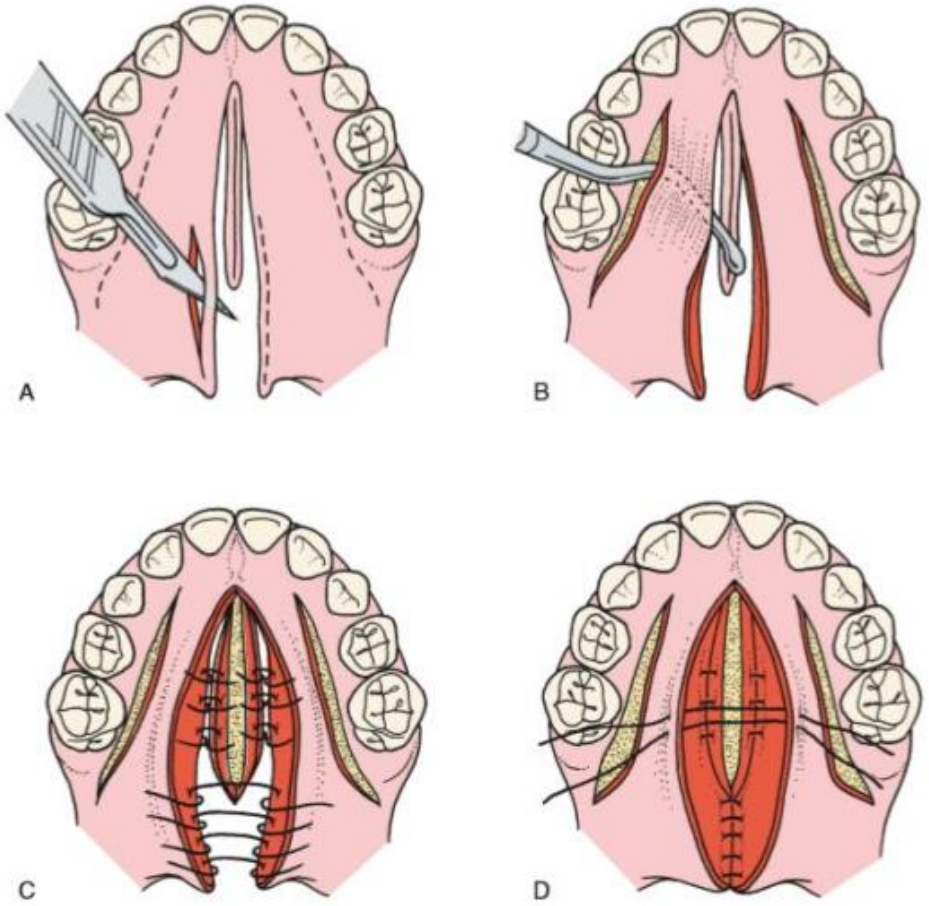

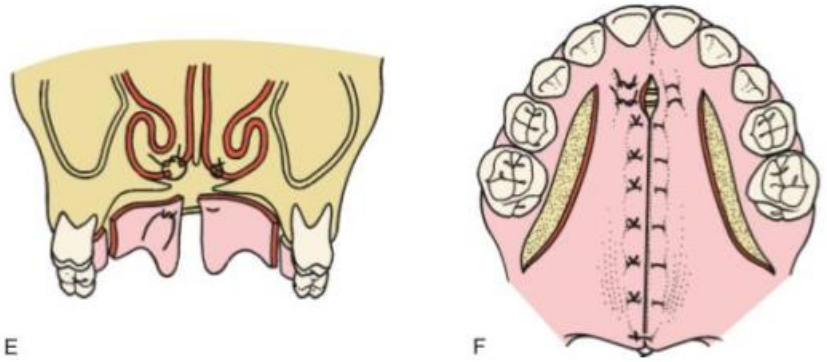

الإختلاف في عملية von Langenbeck للإغلاق المتزامن للحنك الصلب والرخو.

تستخدم العملية إغلاقاً من ثلاث طبقات للحنك الرخو (أي الغشاء المخاطي للأنف والعضلات والغشاء المخاطي للفم) وإغلاق من طبقتين للحنك الصلب (على سبيل المثال، شريحة من الميكعة وأرضية الفم لإنتاج إغلاق الأنف والشريحة الحنكية لإغلاق الفم). (A) إزالة الغشاء المخاطي من حواف الشق. (B) يتم تطوير الشريحة المخاطية السمحاقية على الحنك الصلب ؛ لاحظ شقوق التحرير الجانبي. (C) الخيوط الموضوعة في الغشاء المخاطي للأنف بعد تطور الشرائح الأنفية من الميكعة ومخاطية الأنف. يتم وضع الغرز بحيث تكون العقد على الجانب الأنفي. (D) تم إغلاق الغشاء المخاطي للأنف. (E) قسم أمامي يُظهر إصلاح الغشاء المخاطي للأنف. (F) إغلاق المخاطية السمحاقية للفم.

طريقة شريحة الميكعة : Vomer Flap

إن هذه التقنية لا تحتاج إلى تسليخ واسع للمخاطية السمحاقية.

نشق مخاطية الأنف على جانبي الحاجز الأنفي ونشق مخاطية حواف الشق ثم تسلخ مخاطية الحاجز الأنفي وندخلها تحت مخاطية الحنك عند حواف الشق، وتخاط المخاطية الحنكية، وسوف تتبرعم البشرة فوق النسج الضامة الواقعة أسفل المخاطية الأنفية.

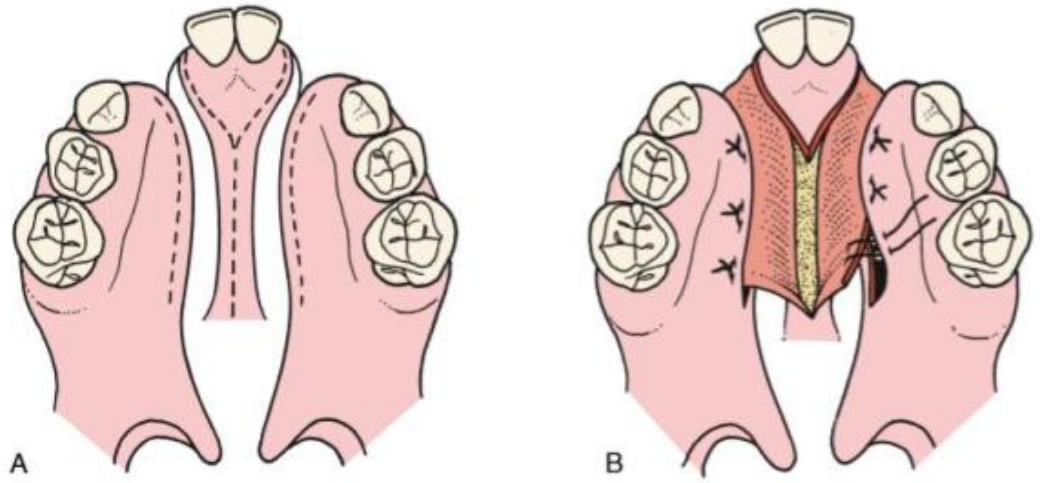

تقنية شريحة الميكعة لإغلاق شق الحنك الصلب (ثنائي الجانب في هذه الحالة). (A) الشقوق من خلال الغشاء المخاطي للأنف على الجانب السفلي من الحاجز الأنفي (أي الميكعة) والغشاء المخاطي لحواف الشق. (B) تسليخ مخاطية الحاجز الأنفي من الحاجز الأنفي وإدراجه تحت الغشاء المخاطي الحنكي على حواف الشق. هذا إغلاق من طبقة واحدة فقط. النسيج الضام تحت السطح من الغشاء المخاطي للأنف سوف يتظاهر. هذه التقنية، لأنها لا تتطلب ارتفاعاً كبيراً في المخاطية السمحاقية الحنكية، تنتج ندبات أقل مع تقييد النمو المصاحب.

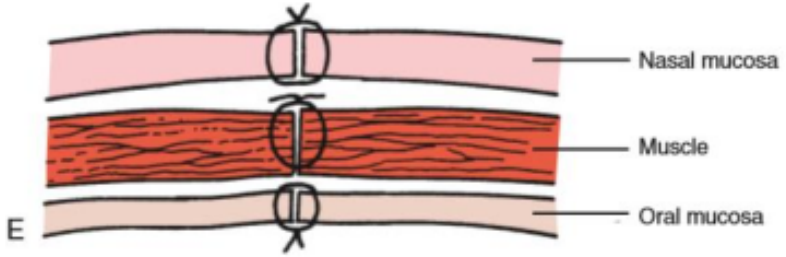

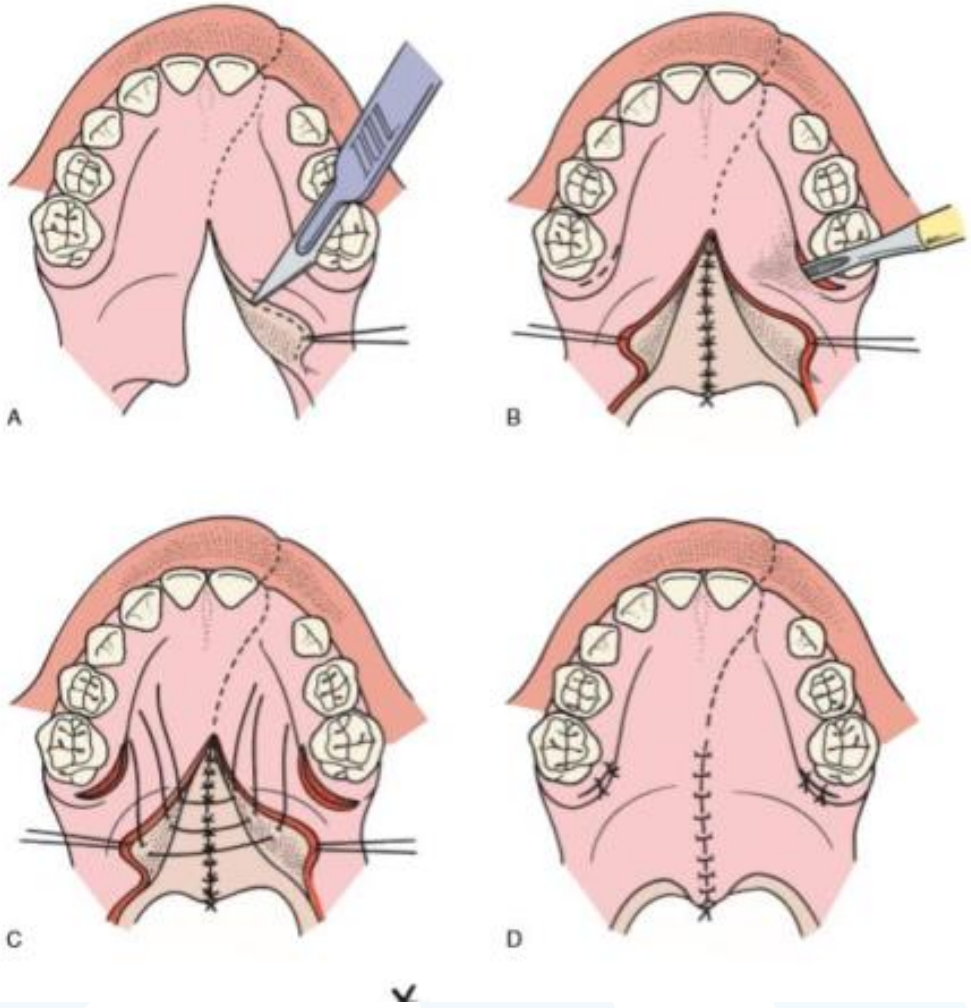

إغلاق الحنك الرخو ثلاثي الطبقات (A) استئصال الغشاء المخاطي في حواف الشق. (B) تسليخ الغشاء المخاطي للأنف من الحنك الرخو لتسهيل الإغلاق. يتم خياطة الغشاء المخاطي للأنف جنبًا إلى جنب مع العقد المربوطة على سطح الأنف (أي العلوية). لاحظ الشق الصغير الذي تم إجراؤه لإدخال الأداة من أجل كسر الناتئ الشصّي. هذه المناورة تطلق العضلو الموترة لشراع الحنك وتسهل التقريب في خط الوسط. (C) تسليخ العضلات من الإدخال في الحنك الصلب، ويتم وضع الغرز لتقريب العضلات في خط الوسط. (D) يتم الإنتهاء من إغلاق الغشاء المخاطي للفم الماضي. (E) إغلاق الطبقات للحنك الرخو. (Modfiied من Hayward JR. جراحة الفم. Springfield، IL: Charles C. Thomas ؛ 1976).

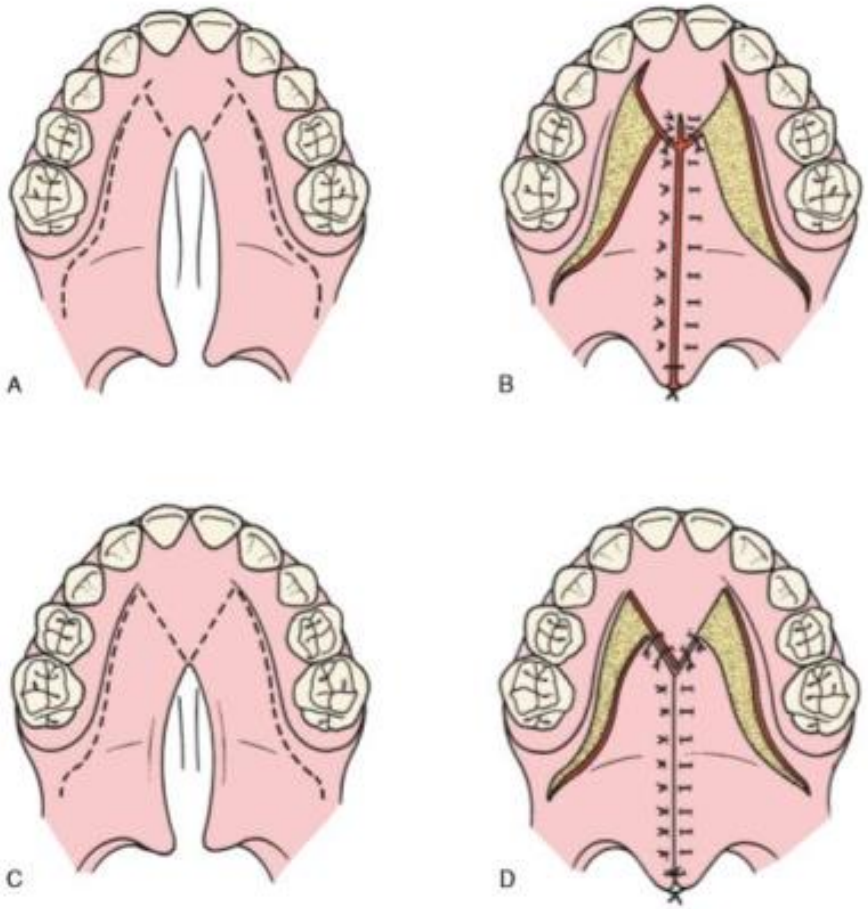

عمليات Wardillلإطالة الحنك عند الإغلاق. (A-B) عملية أربع شـرائح من أجل شق كبير. (C-D) عملية ثلاث شرائح لشق أقصر. لاحظ كمية عظم الحنك المجردة المتبقية بعد هذه العمليات.

- تطعيم الشق السنخي:

لا يتم تصحيح خلل الشق السنخي في التصحيح الجراحي للشفة المشقوقة أو الحنك لمشقوق ونتيجة لذلك يكون لدى الفرد نواسير أنفية فموية متبقية في هذه المنطقة وهنا تحدث عدة مشاكل بشكل شائع ومنها:

١. السوائل الفموية تتسرب إلى تجويف الأنف.
٢. تصريف إفرازات الأنف في تجويف الفم.
٣. تبرز الأسنان في منطقة الشق السنخي.
٤. انهيار الحواف السنخية (ضعف شديد).
٥. يمكن أن يتأثر اللفظ إذا كان الشق كبيراً.

أن تطعيم الشق السنخي يعطي العديد من الفوائد. أولاً، فهو يلحم القطعتين السنخيتين ويساعد بمنع انهيارهما وبناء القوس السني وهذا يعتبر مهم جداً في حال تم توسيع الفك العلوي تقويمياً. ثانياً، إن التطعيم العظمي لشق السنخ يعطي الدعم للأسنان المجاورة للشق ولتلك الأسنان التي ستبزغ بمنطقة الشق.

- عادة يكون الدعم العظمي للجهة الوحشية من القواطع العلوية رقيقاً ويختلف مقدار الدعم العظمي. وقد تظهر الأسنان حركة خفيفة بسبب هذا النقص في الدعم العظمي كما وتساعد زيادة كمية العظم لهذا السن على ضمان الحفاظ على النسج حول السنية ، خاصة إذا حدث تطعيم للعظام قبل المرحلة الأولى من بزوغ السن.
- الفائدة الثالثة لتطعيم الشق السنخي هو إغلاق الناسور الأنفي الفموي والذي يفصل الحفرتين الفموية والأنفية عن بعضهما ويمنع هروب السوائل فيما بينها.
- الفائدة الرابعة يسهّل الإغلاق استخدام التعويضات السنية وذلك بواسطة خلق دعم مناسب.
- الفائدة الخامسة هي خلق القاعدة والأساس الصلب للشفة وجناح الأنف.

توقيت عملية التطعيم Timing of Graft Procedure:

يتم إجراء تطعيم الشق السنخي بين عمر ٦-١٠ سنوات. بحلول هذا الوقت يكون قد حدث نمو كبير للفك العلوي ولا ينبغي أن تؤثر جراحة الشق السنخي على النمو المستقبلي للفك العلوي.

من المهم تثبيت الطعم قبل بزوغ الناب الدائم في الشق وبالتالي ضمان دعم النسج حول السنية. بشكل مثالي فإن عملية التطعيم تتم عندما يكون نصف إلى ثلثي جذر الناب غير البازغ قد تشكل.

بعض الجراحيين ينصحون بإجراء التطعيم السنخي بالقرب من الوقت الذي تبزغ فيه القواطع المركزية العلوية. إن التوسيع التقويمي للفك قبل أو بعد هذه العملية هو فعال بشكل متساوي

العمل الجراحي:

- يجب أن تغطي شريحة مخاطية سمحاقية سليمة كل جانب الطعم العظمي وهذا يعني أيضاً إغلاق الشريحة المخاطية الأنفية والمخاطية الحنكية يجب أن تكون الخياطة بدون توتر أو شد وخياطة مانعة لدخول السوائل وذلك لمنع انتان الطعم.
- عادة يحصل على الطعم هنا من حرقف المريض أو القحف ويمكن استخدام طعم خيفي لذلك.
- يتم إغلاق المخاطية الأنفية ومن ثم وضع الطعم وأخيراً إغلاق الشريحة الدهليزية والحنكية فوق الطعم العظمي.
- وبمرور الوقت يتم استبدال هذه الطعوم بعظم جديد لا يتم تمييزه عن الناتئ السنخي المحيط .
- يمكن إجراء الحركة التقويمية إلى موقع الطعم وعادة يحدث بزوغ الأسنان فيها دون عوائق ويمكن أيضاً وضع الغرسات فيها.

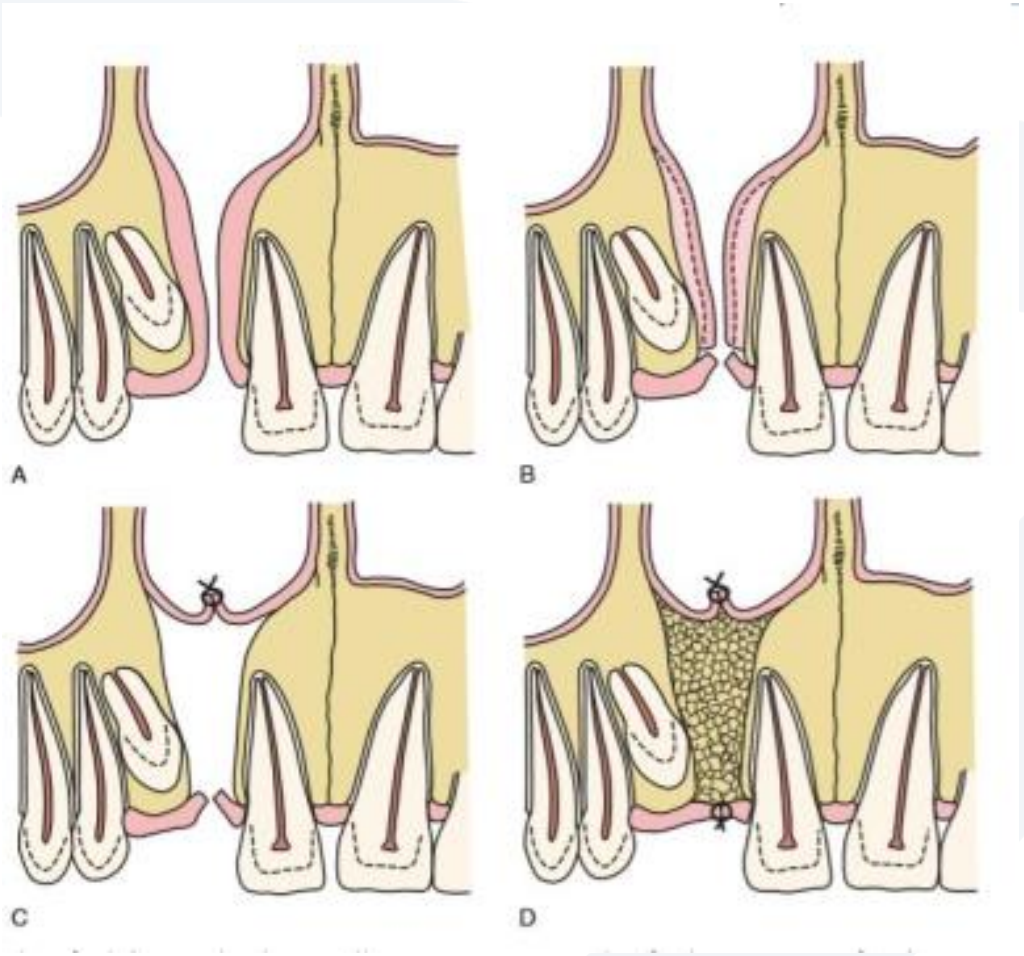

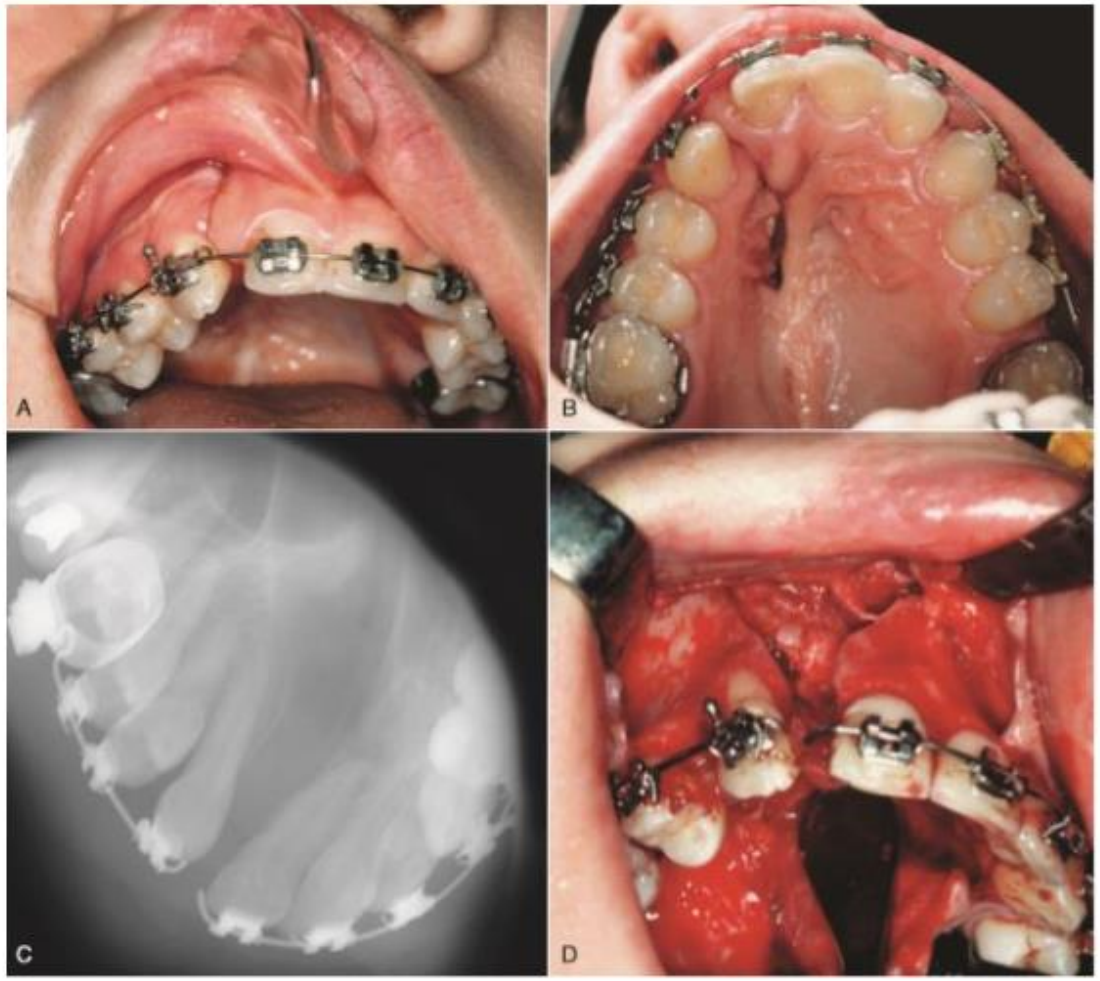
A
B
C
D

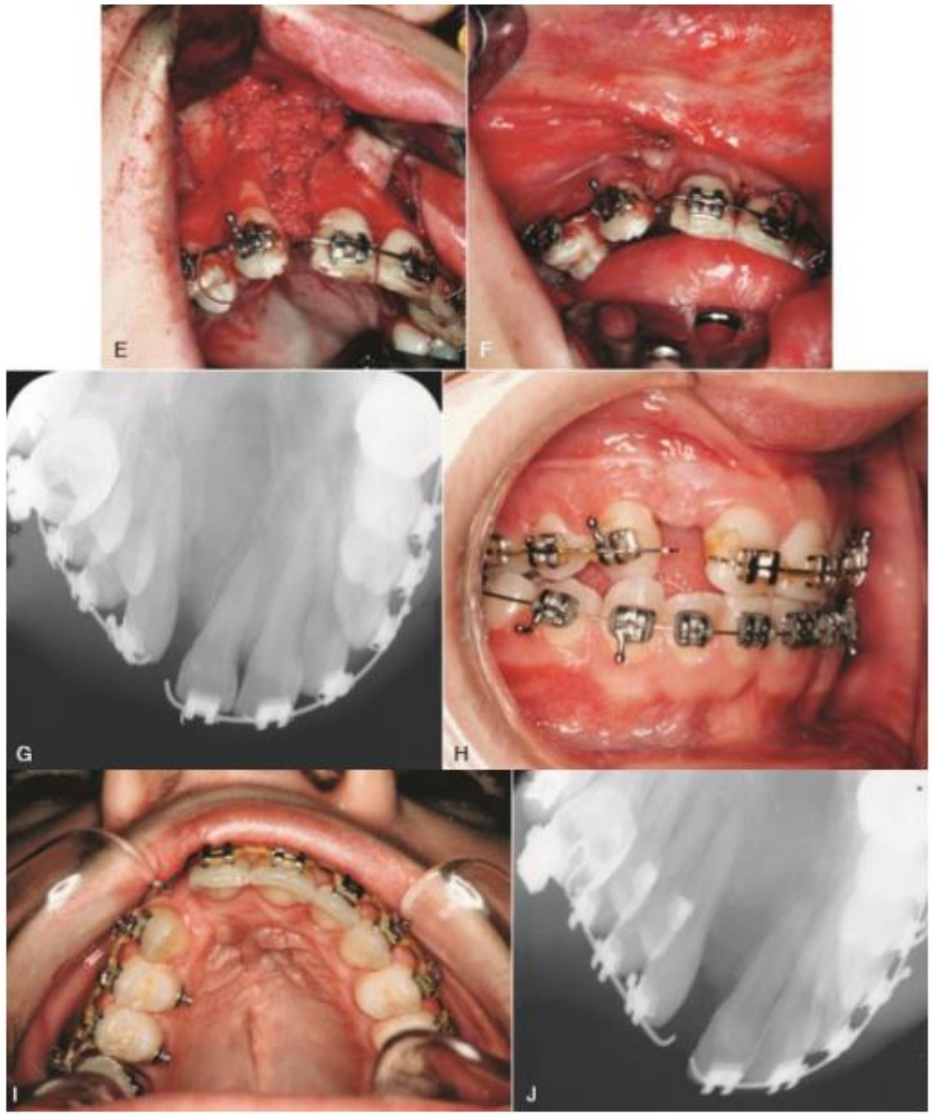
E
F
G
H
I
J

الإجراءات الجراحية الثانوية:

- هي الإجراءات التي يتم إجراؤها بعد الإصلاح الأولي لعيوب الشق في محاولة لتحسين الكلام أو تصحيح العيوب المتبقية.
- التقنية الأكثر استخداماً لتحسين الكفاءة الشراعية البلعومية بشكل ثانوي هي إجراء شريحة بلعومية. إذ يتم رفع شريط عمودي واسع من الغشاء المخاطي البلعومي والعضلات من الجدار البلعومي الخلفي وإدراجه في الجانب العلوي من الحنك الرخو.

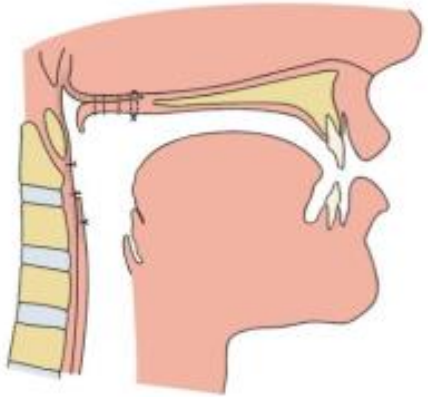

شريحة بلعومية تستند علوياً. يتم خياطة الشريحة إلى الجانب العلوي من الحنك الرخو، وبالتالي تقسيم تجاويف الفم والأنف جزئياً من بعضها البعض. يعد مجرى الهواء الأنفي الوحيد المتبقي بعد هذه العملية فتحتين جانبيتين على كل جانب من الشريحة.

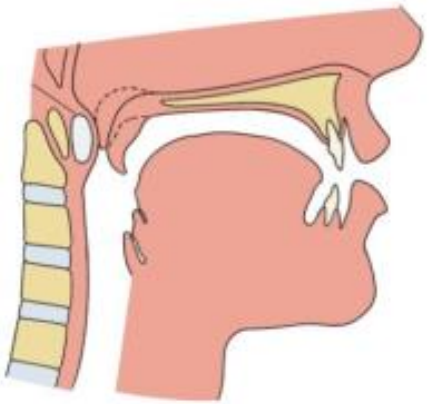

زرعة جدار البلعوم الخلفي. هذا يجعل المسافة بين الحنك الرخو والجدار البلعومي أصغر بحيث يتم تسهيل إغلاق الشراعية البلعومية.

857Page |

WIDEWALLPAPERS.NET