كسور الثلث المتوسط للوجه

Midface Fractures

Dr. Ali Khalil
PhD in Oral and Maxillofacial Surgery
Professor Emeritus, and Chairman, Department of
Oral and Maxillofacial Surgery
Faculty of Dentistry
Manara University

جامعة المنارة
MANARA UNIVERSITY

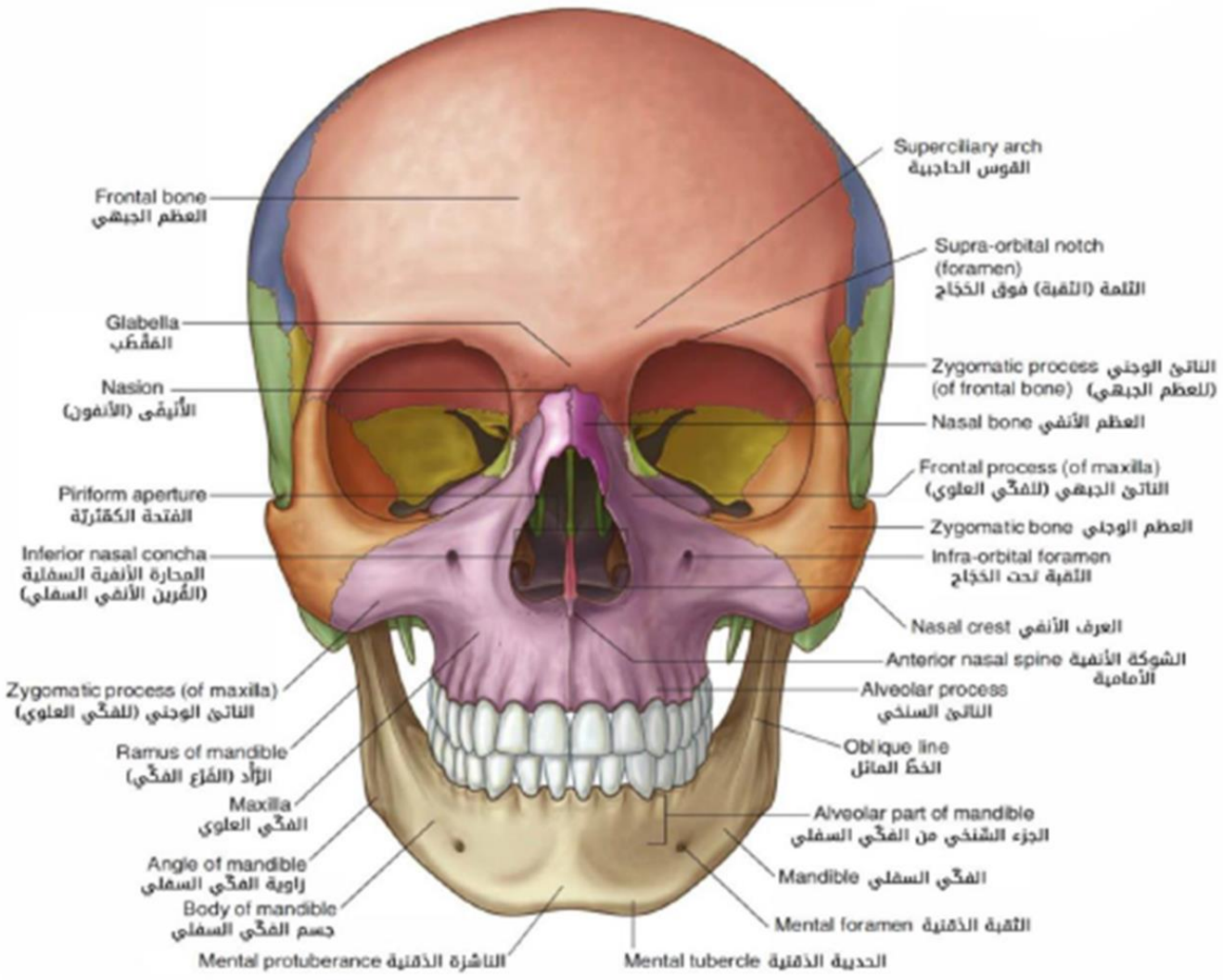
Frontal bone
العظم الجبهي
Glabella
القُطب
Nasion
الأنيفي (الأنفون)
Piriform aperture
الفتحة الكمثرية
Inferior nasal concha
المحارة الأنفية السفلية
(القرين الأنفي السفلي)
Zygomatic process (of maxilla)
الناتئ الوجني (للفكّي العلوي)
Ramus of mandible
الرأد (الفرع الفكّي)
Maxilla
الفكّي العلوي
Angle of mandible
زاوية الفكّي السفلي
Body of mandible
جسم الفكّي السفلي
Mental protuberance الناشزة الذقنية
Mental tubercle الحدبة الذقنية
Superciliary arch
القوس الحاجبية
Supra-orbital notch
(foramen)
الثلمة (الثقبة) فوق الكَجاج
Zygomatic process
(of frontal bone) الناتئ الوجني (للعظم الجبهي)
Nasal bone العظم الأنفي
Frontal process (of maxilla)
الناتئ الجبهي (للفكّي العلوي)
Zygomatic bone العظم الوجني
Infra-orbital foramen
الثقبة تحت الكَجاج
Nasal crest العرف الأنفي
Anterior nasal spine الشوكة الأنفية الأمامية
Alveolar process
الناتئ السنخي
Oblique line
الخطّ المائل
Alveolar part of mandible
الجزء الشنخي من الفكّي السفلي
Mandible الفكّي السفلي
Mental foramen الثقبة الذقنية

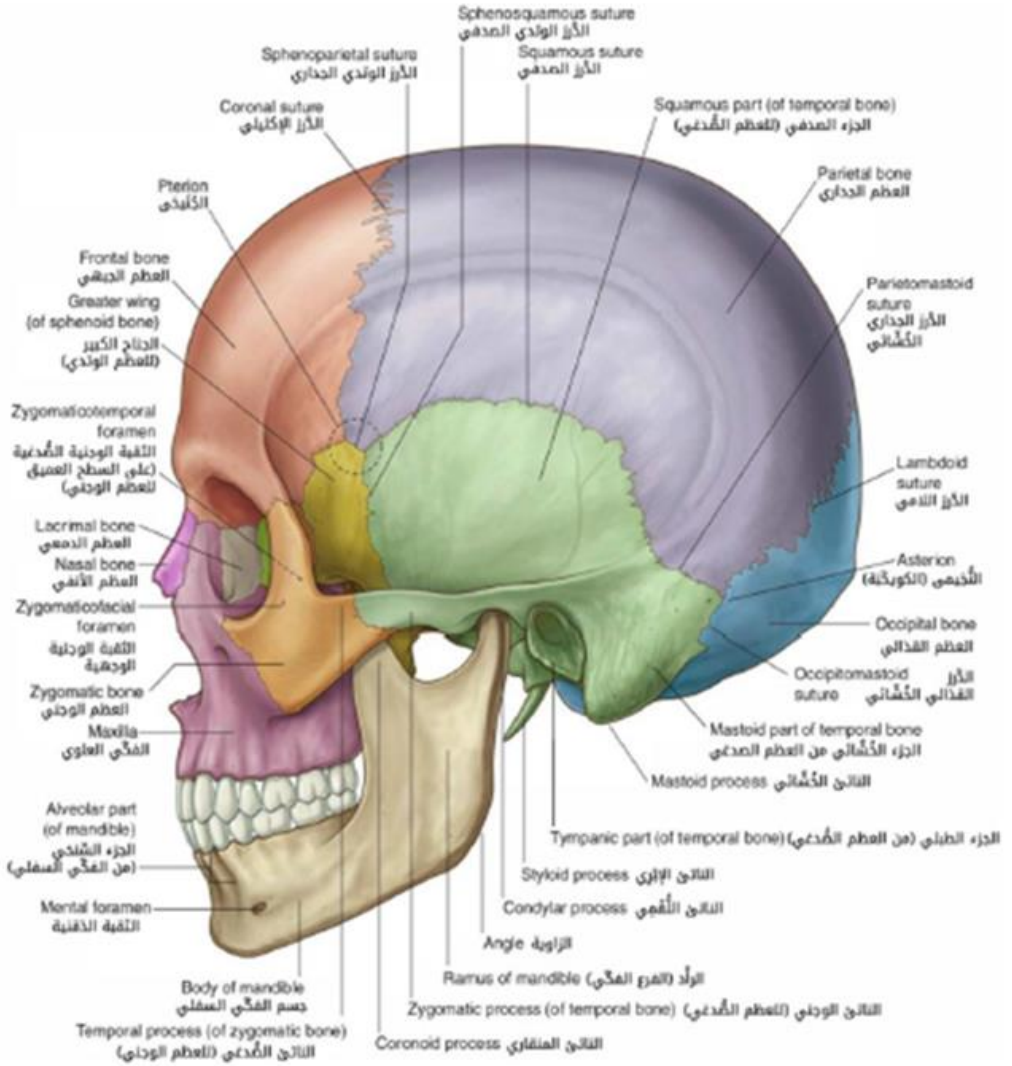
Sphenosquamous suture
الأرز الوتدي الصدغي
Sphenoparietal suture
الأرز الوتدي الجداري
Squamous suture
الأرز الصدغي
Coronal suture
الأرز الإكليلي
Squamous part (of temporal bone)
الجزء الصدغي (للعظم الصُّدغي)
Pterion
الكُليدي
Parietal bone
العظم الجداري
Frontal bone
العظم الجبهي
Greater wing
(of sphenoid bone)
الجناح الكبير
(للعظم الوتدي)
Parietomastoid
suture
الأرز الجداري
الصُّدغي
Zygomaticotemporal
foramen
الثقبة الوجنية الصُّدغية
(على السطح العميق
للعظم الوجني)
Lambdoid
suture
الأرز اللامي
Lacrimal bone
العظم الدمعي
Nasal bone
العظم الأنفي
Asterion
الصُّدغي (الكوكبة)
Zygomaticofacial
foramen
الثقبة الوجنية
الوجهية
Occipital bone
العظم القذالي
Zygomatic bone
العظم الوجني
Occipitomastoid
suture
الأرز
القذالي الصُّدغي
Maxilla
الفكّي العلوي
Mastoid part of temporal bone
الجزء الصُّدغي من العظم الصدغي
Mastoid process الناتئ الصُّدغي
Alveolar part
(of mandible)
الجزء الشنخي
(من الفكّي السفلي)
Tympanic part (of temporal bone) الجزء الطبلي (من العظم الصُّدغي)
Styloid process الناتئ الإبري
Mental foramen
الثقبة الذقنية
Condylar process الناتئ اللُّقمي
Angle الزاوية
Ramus of mandible الرأد (الفرع الفكّي)
Body of mandible
جسم الفكّي السفلي
Zygomatic process (of temporal bone) الناتئ الوجني (للعظم الصُّدغي)
Temporal process (of zygomatic bone)
الناتئ الصُّدغي (للعظم الوجني)
Coronoid process الناتئ المنقاري

الخصائص الفيزيائية للهيكل الوجهي الأوسط

- يتركب الثلث المتوسط لهيكل الوجه من عدد كبير من العظام المُرتبطة مع بعضها بواسطة مفاصل ثابتة (الدروز).
- هذه العظام ثابتة ولا تتحرك.
- تشريح هذه المنطقة مُعقد جداً بسبب العدد الكبير من العظام، وأيضاَ وجود الكثير من البُنى التشريحية الهامة في هذه المنطقة:

✓ الدماغ والأعصاب القحفية.

✓ الحفرة الحجاجية ومحتوياتها.

✓ البلعوم الأنفي .

✓ الجيوب الأنفية.

✓ الحفرة الفموية.

✓ الحفرة الأنفية.

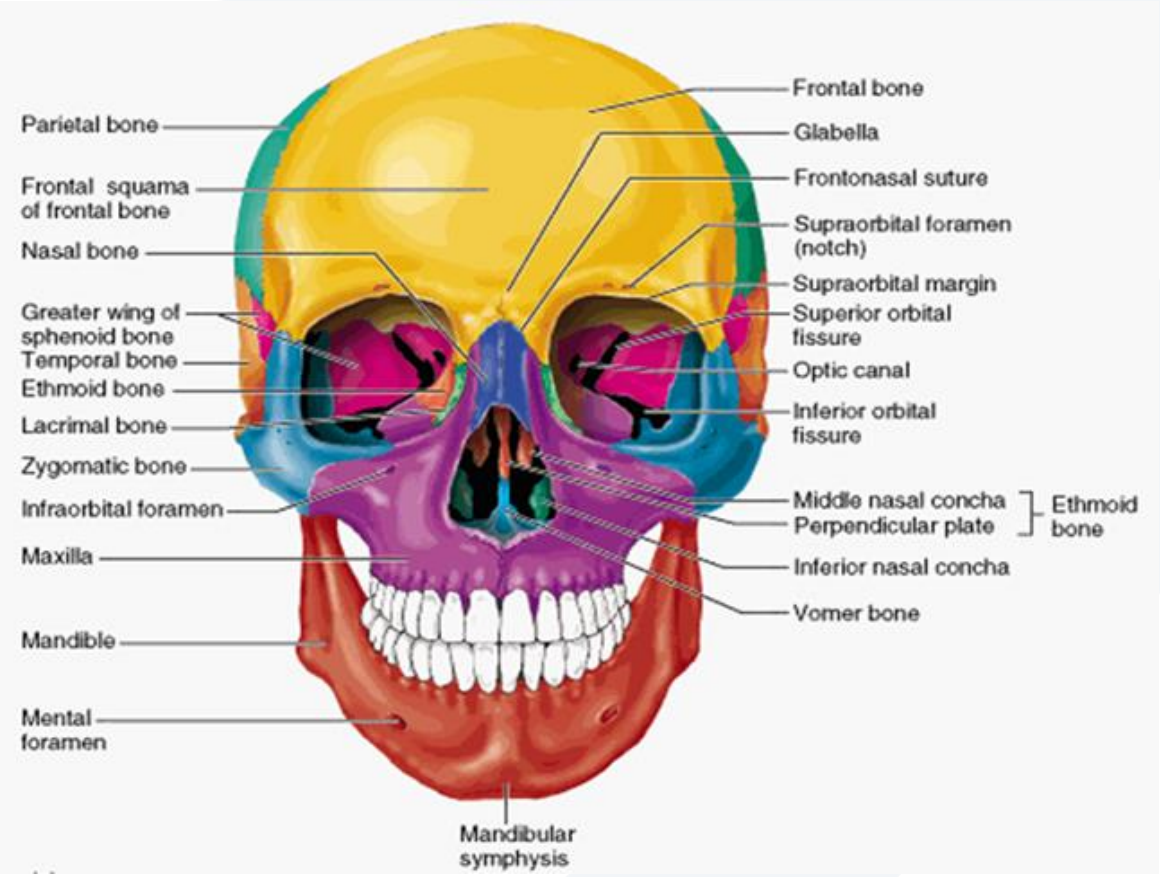

الخصائص الفيزيائية للهيكل الوجهي الأوسط

- عظام الثلث المتوسط ضعيفة وهشة وخاصةً في أماكن اتصالها مع بعضها (مناطق الدروز).
- نظراً للهشاشة النسبية لمنتصف هيكل الوجه فإنه يعمل كوسادة تمتص القوى الراضّة الموجّهة إلى القحف والآتية من الجهة الأمامية أو من الجهة الأمامية الجانبية.
- قد تنكسر هذه العظام عند تلقيها للقوى الراضة.
- تكون كسور الثلث المتوسط مُركبة (تشمل أكثر من عظم)، وقلما تنكسر هذه العظام بمعزل عن بعضها البعض.

الخصائص الفيزيائية للهيكل الوجهي الأوسط

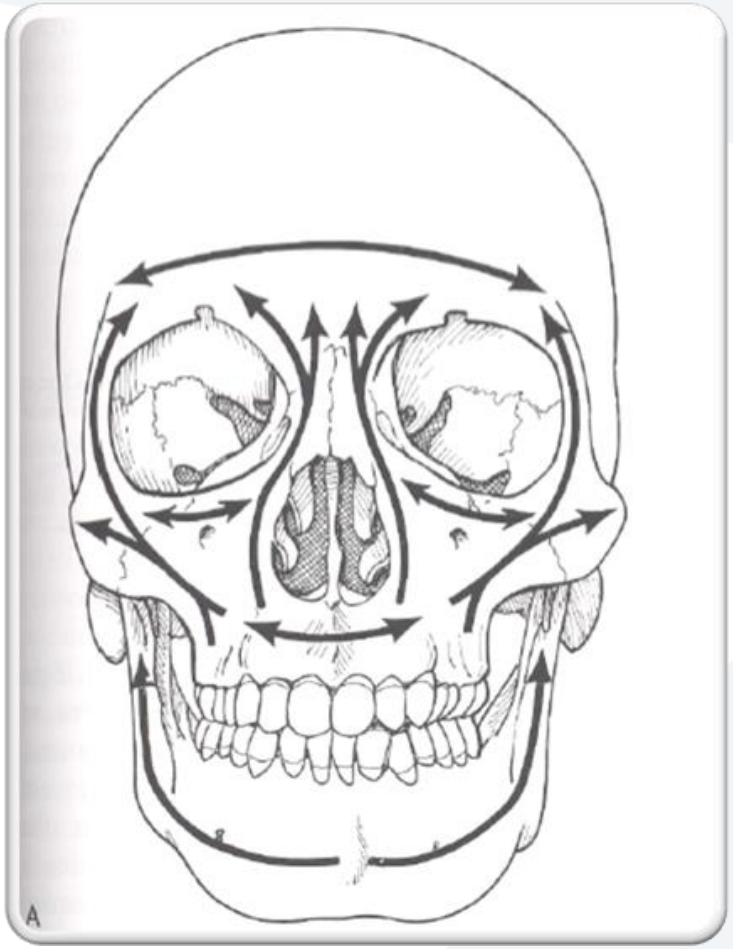

- إن البنية المكونة لهذا المركب من العظام مرتبة بحيث تقاوم قوى المضغ الآتية من الأسفل.
- تؤمن حماية في نواحٍ معينة للبنى الحيوية وعلى وجه الخصوص بنية العين (المُقلة).
- ينتظم الهيكل الوجهي في طراز وبنية معمارية فريدة يستطيع من خلالها مقاومة القوى الوظيفية المطبقة.
- هذه القوى تنتقل على طول الهيكل الوجني بواسطة دعامات Buttresses ومسارات Trajectoriesتوزع بفعالية الحمولات الوظيفية المطبقة وتبددها وهذا ما يُسمى الميكانيك الحيوي Biomechanic.
- هذه الدعامات تُبدد قوى المضغ حول الناحية الهشة من الأنف والمُقلة والجيوب الأنفية إلى قاعدة الجمجمة.

Vertical Buttresses الدعائم العمودية

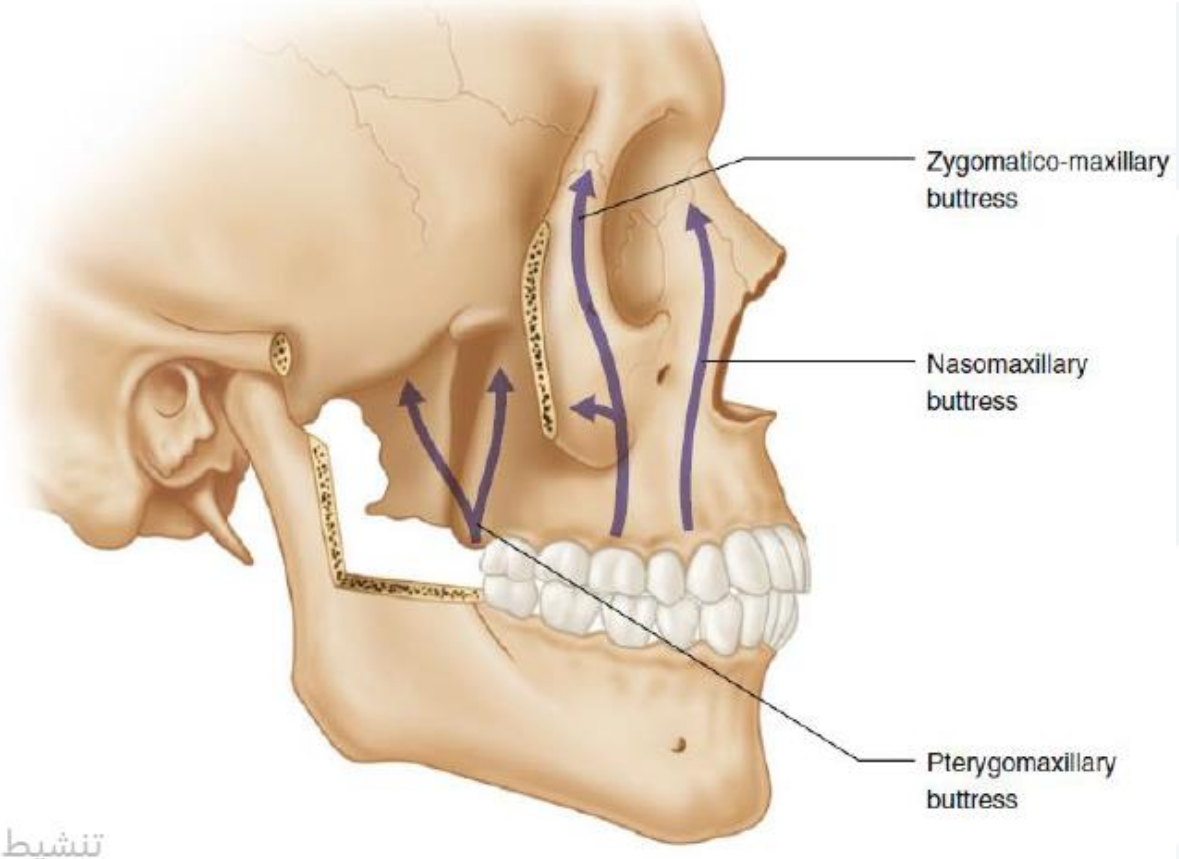

- الدعامة الأنفية الفكية

Nasomaxillary Buttresses

- الدعامة الوجنية الفكية

Zygomaticomaxillary Buttresses

- الدعامة الجناحية الفكية

Pterygomaxillary Buttresses

تنشيط s

Horizontal Buttresses الدعائم الأفقية

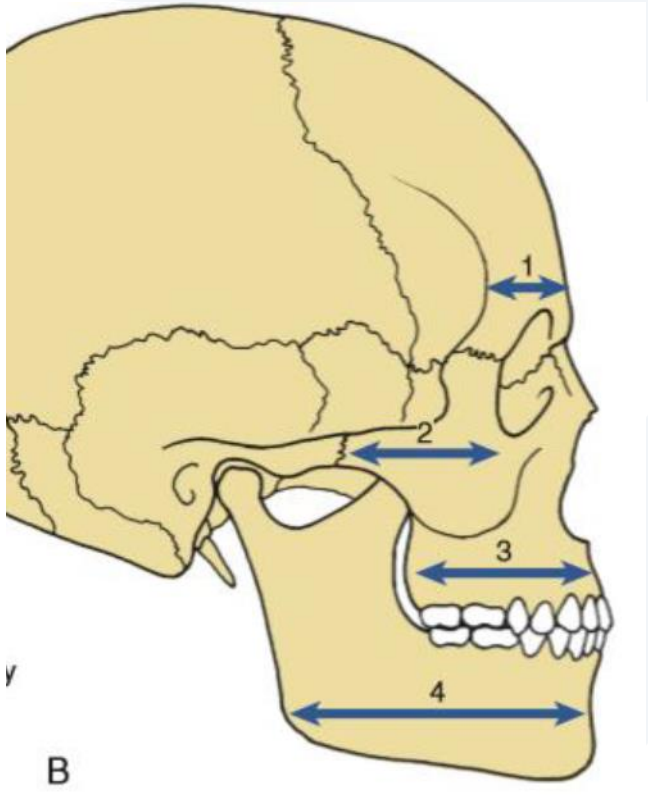

- الدعامة الجبهية Frontal Buttresses
- الدعامة الوجنية Zygomatic Buttresses
- الدعامة الفكية Maxillary Buttresses
- الدعامة الفكية السفلية Mandibular Buttresses
- هذا النمط من البنية قادر على مقاومة قوة كبيرة من الأسفل إلى الأعلى (قوى المضغ)، ولكن العظام تكسر بسهولة بقوى عادية نسبياً مطبقة من اتجاهات أخرى.

الأذيات الوجهية Facial Trauma

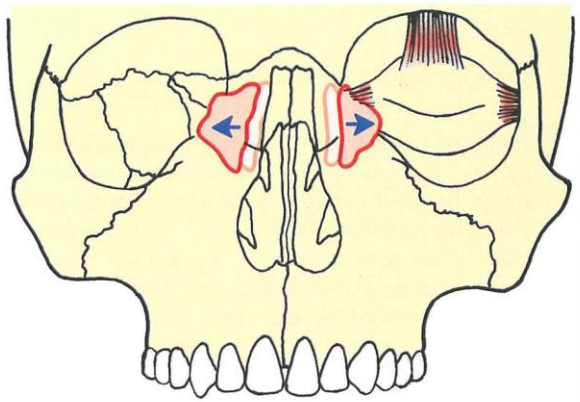

- إن الرضوض في المنطقة الوجهية غالباً ما تترافق مع أذيات في النسج الرخوة، الأسنان، والبُنى الهيكلية العظمية في الوجه، والتي تتضمن الفك السفلي، الفك العلوي، العظم الوجني، المركب الأنفي والحجاجي.
- كما تترافق عادةً مع أذيات في مناطق أخرى من الجسم.
- العديد من الأذيات يمكن أن تكون مهددة للحياة ويجب أن يتم تدبيرها بسرعة وبشكل اسعافي.

التدابيــر العامــة للمريض general management

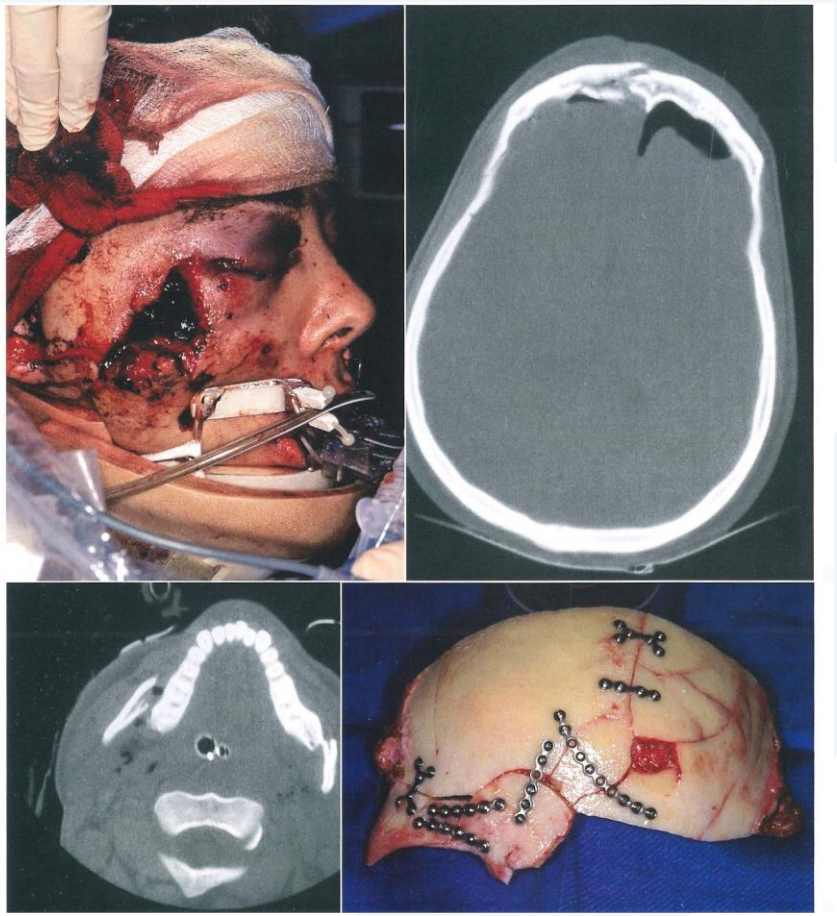

يكون تدبير مريض الأذيات الوجهية وفق التسلسل التالي.

- ✓ المعالجة المباشرة المُنقذة للحياة.
- ✓ الفحص التمهيدي وتحديد الأولويات.
- ✓ القصة والفحص السريري.
- ✓ السيطرة على الألم.
- ✓ الكشف عن سيلان السائل الدماغي الشوكي.
- ✓ السيطرة على الانتان.
- ✓ الفحص الشعاعي.
- ✓ المعالجة المتخصصة النهائيـة.

تقييم مريض الأذيات الوجهية الفكية
Evaluation of Patients With Facial Trauma

- يجب ان توّجه المعالجة المباشرة الى تقييم الحالة العامة للمريض وتدبير المخاطر التي تهدد حياة المريض وفق برتوكول A B C D E
- **A** - Airway تأمين مجرى الهواء (إزالة جميع مُعيقات المجرى الهوائي).
- **B** - Breathing تأمين التنفس والأكسجين للمريض عند الوصول إلى المشفى.
- **C** - Circulation تأمين التروية الدموية من خلال السيطرة الكاملة على النزف.
- **D** - Disability الحفاظ على وظائف الدماغ والسيطرة على العجز العصبي.
- **E** - Exposure الكشف وجود اصابات مرافقة وتقييمها.

Airway & Breathing الممـر الهوائـــي والتنفس

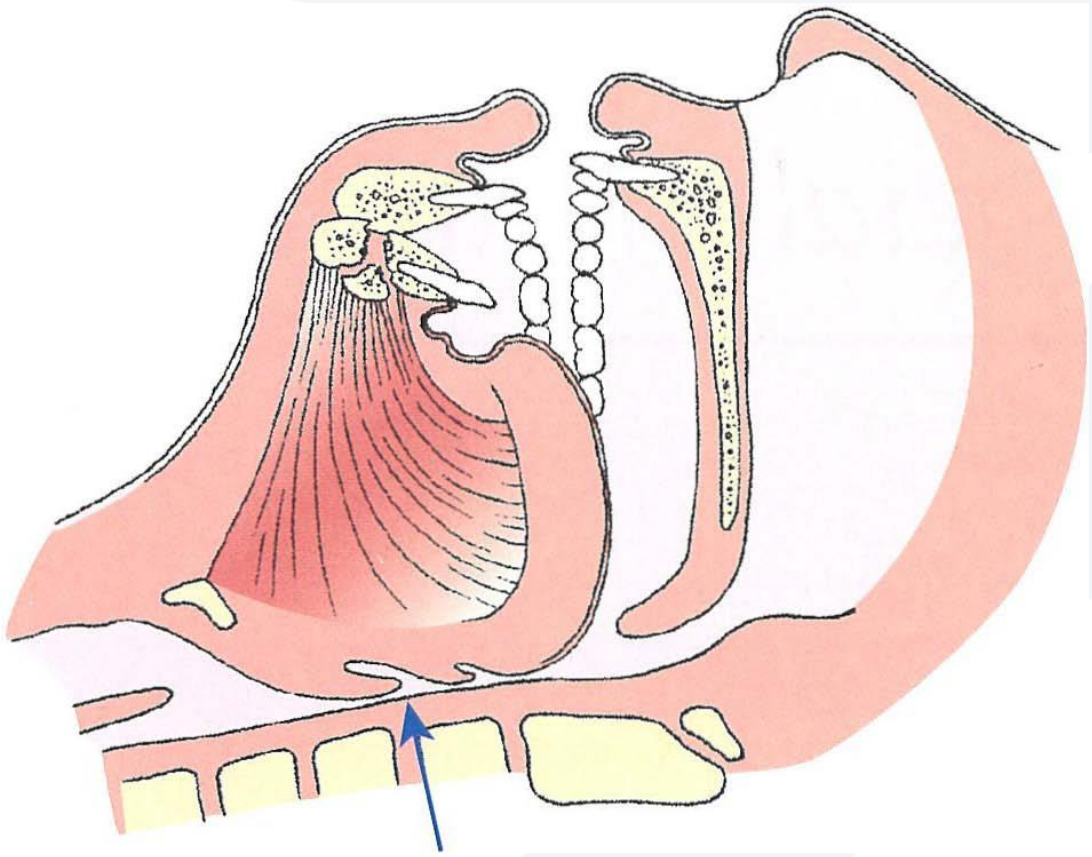

- يُعتبر مستوى الوعي عاملاً هاماً في السيطرة على انفتاح الممر الهوائي.
- المريض الواعي تماماً يكون قادراً على الحفاظ على ممر هوائي كاف بوجود اضطراب شديد في الهيكل العظمي الوجهي.
- بينما يتعرض المريض شبه الواعي أو غير الواعي إلى الاختناق السريع مع وجود الدم و المخاط في الممر الهوائي نظراً لعدم امكانية السعال أو اتخاذ الوضعية التي تسمح للسان وقبة الحنك الرخوة لأن تكون باتجاه الأمام بعيداً عن جدار البلعوم الخلفي.

Airway & Breathing الممـر الـهوائـــي والتنفس

- تنظيف الفم والأنف والبلعوم الفموي من المفرزات والخثرات الدموية.
- في حال النزف من الأنف يمكن وضع دكة أنفية.
- التنبيب عبر الرُغامـى.
- خـزع الرُغامـى في حال:

✓ انسداد الممر الهوائي بسبب الوذمة في الحنجرة أو نتيجة الأذية المباشرة لقاعدة اللسان او في البلعوم الفموي.

✓ النزف الخطير داخل الممر الهوائي، وخصوصاً عند احتمال حدوث نزف ثانوي آخر.

- إعطاء الأكسجين للمريض.

التروية الدموية Circulation

- تأمين التروية الدموية من خلال السيطرة الكاملة على النزف.
- قد يحدث نزف غزير إلى البلعوم الأنفي من الفروع الانتهائية للشريان الفكي مترافقا مع كسور لوفورت III,II,I .
- قد يكون مهدد للحياة من وجهة نظر فقدان الدم وانسداد الممر الهوائي.
- في مثل هذه الحالة تحتاج لإجراء الدك الأنفي الخلفي كمسألة ملحة جداً.
- كما يمكن إجراء الدك الأنفي الخلفي والأمامي والذي يحافظ على انفتاح الممر الهوائي.

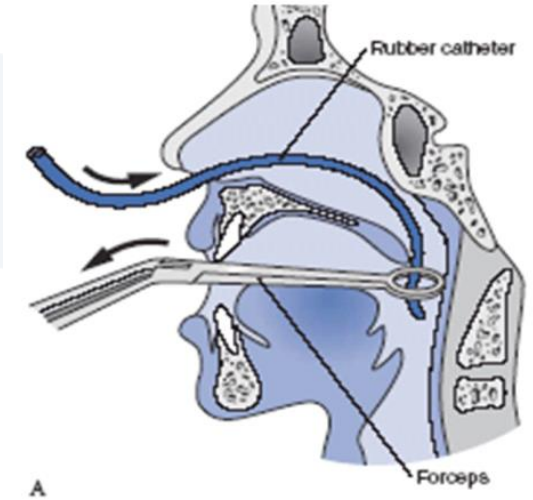

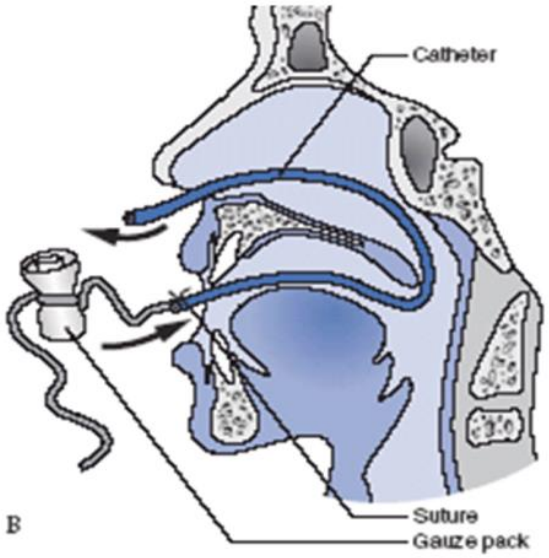

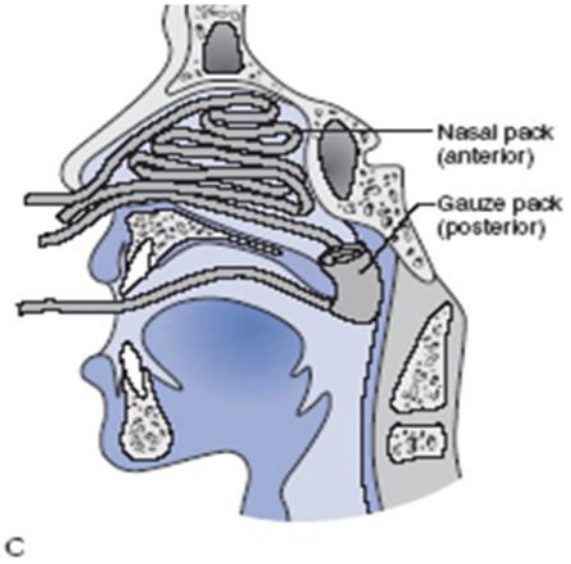

تصنيــف كسور الفك العلوي Classification

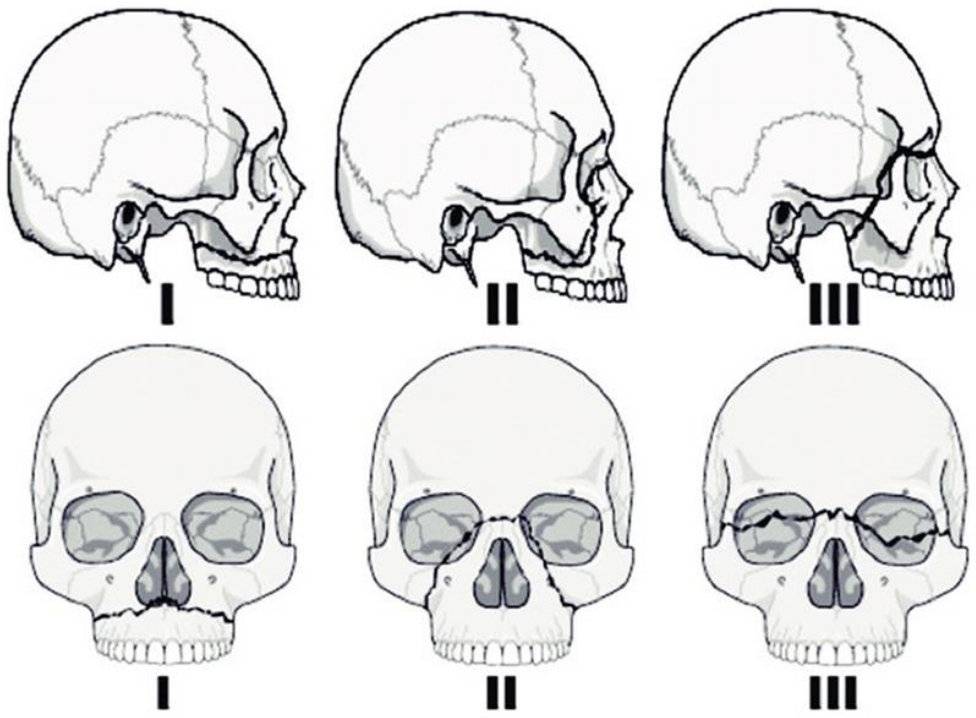

- قام العالم Lefort عـــــام 1901 بإحداث رض تجريبي لرأس جثة وبعد إزالة كل النسج الرخوة اكتشف لــوفورت ان نماذج الكسر يمكن تقسيمها بشكل رئيسي الى ثلاث مجموعات:

- لوفورت I (low level Fracture):
  الكسر ذي المستوى المنخفض.
- لوفورت II (Pyramidal Fracture):
  الكسر الهرمي او تحت الوجني .
- لوفورت III (High Transversal):
  الكسر المرتفع او فوق الوجني.

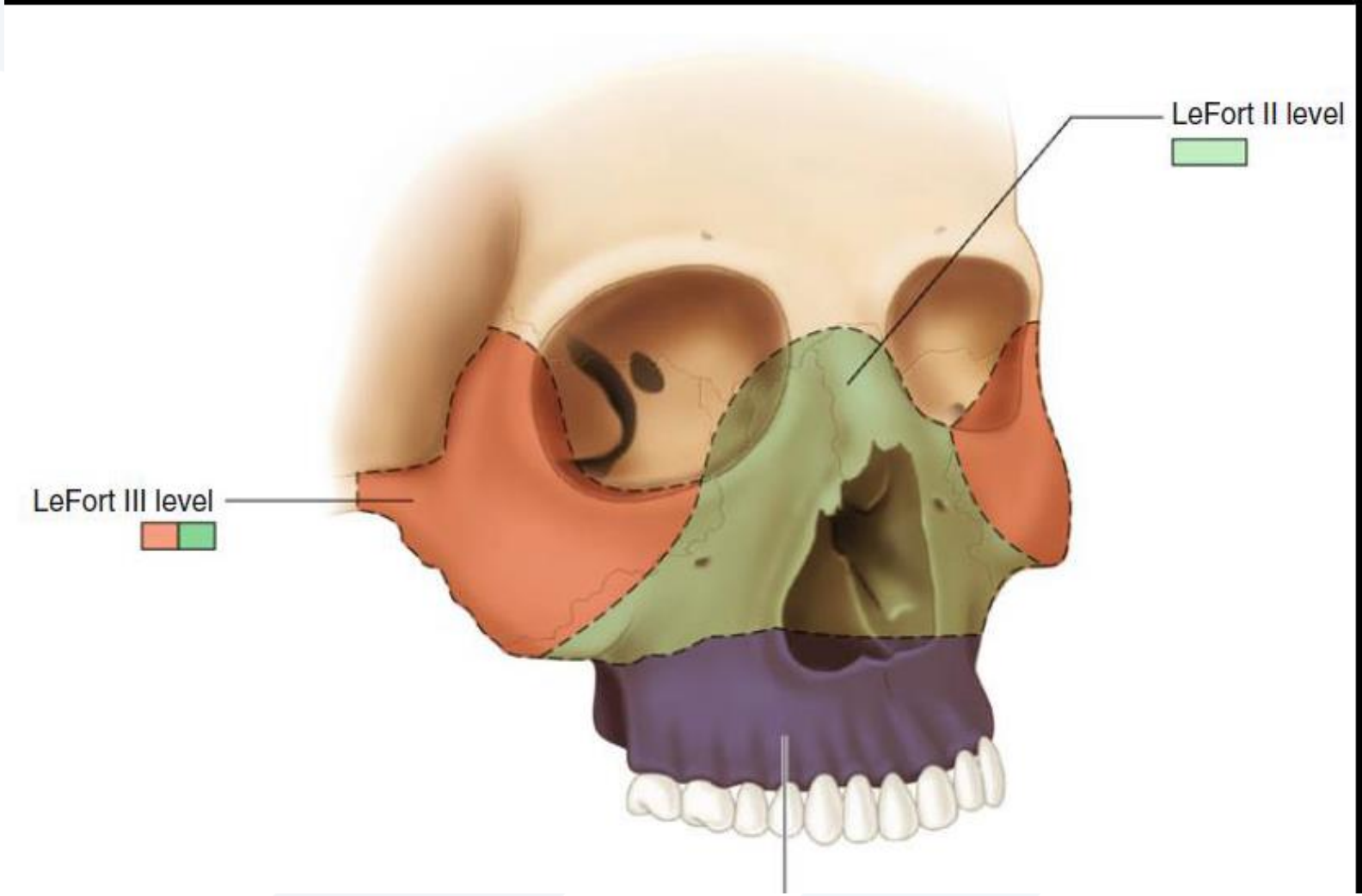
LeFort II level
LeFort III level

كسور لوفورت I (low level Fracture)

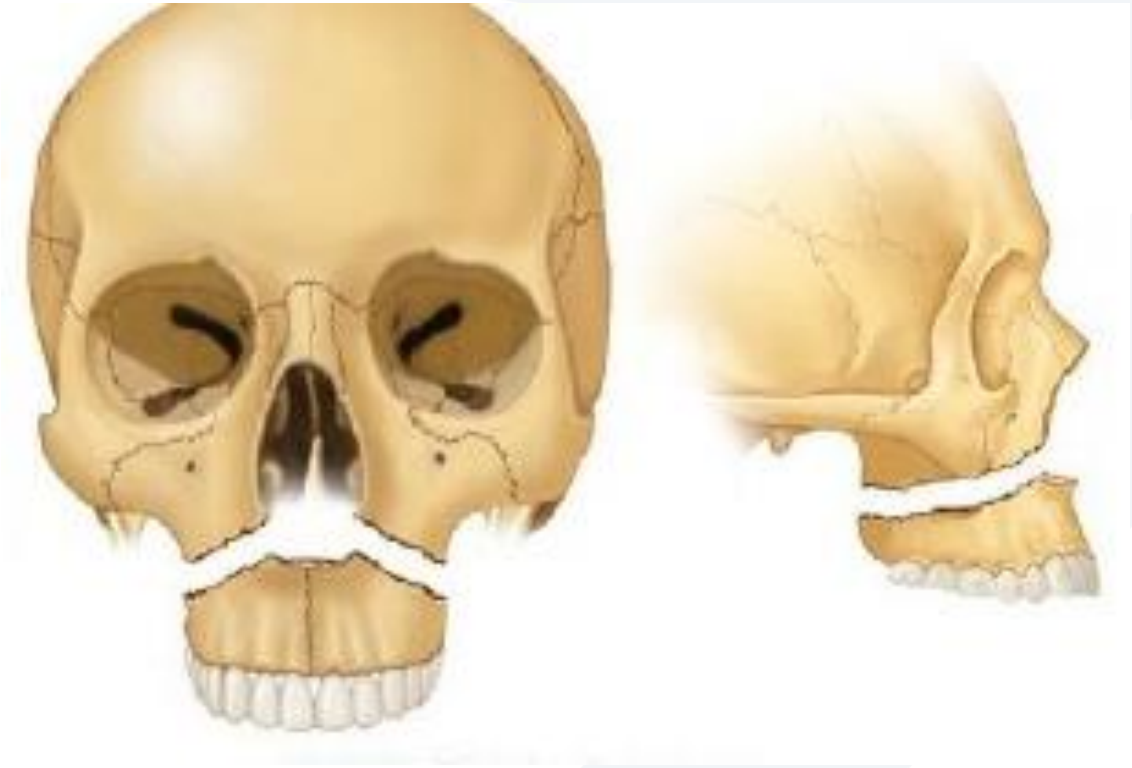

- هو بشكل أساسي كسر معترض للفك العلوي.
- ينتج عن رض مباشر للمنطقة فوق الشفة.
- يمتد بشكل معترض عند سوية أعلى من قمة الأسنان عبر الجُدُر الثلاثة للجيوب الفكية وعبر الحاجز الأنفي .
- خلفياً يمتد الكسر عبر الناتئ الهرمي لعظم الحنك والناتئ الجناحي للعظم الوتدي.
- النتيجة هو مظهر الحنك السابح المتبدل للخلف.
- سوء الإطباق الذي يظهر بالفحص السريري.

كسور لوفورت II (Pyramidal Fracture)

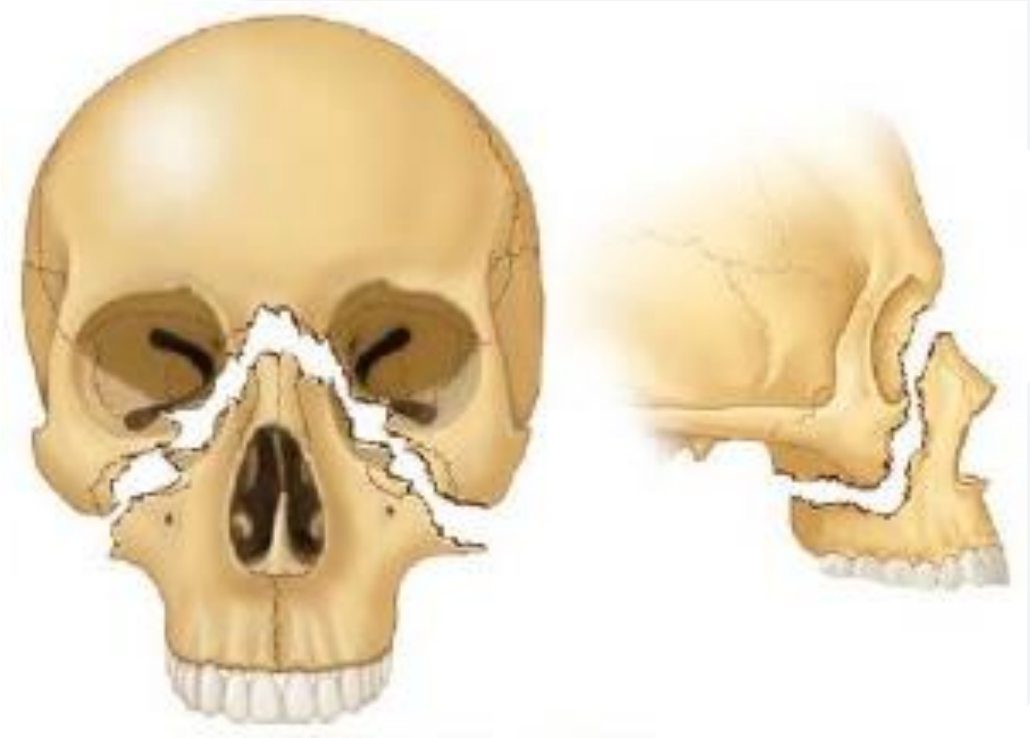

- تحدُث هذه الكسور بسبب رض بمستوى العظم الأنفي.
- يبدأ خط الكسر عند أضعف أجزاء جسر الانف أسفل الدرز الجبهي الانفي أو عنده تماما.
- يمتد للجانبين عبر النتوء الجبهي للفكي وعبر العظم الدمعي إلى الحافة الامامية للقناة الانفية الدمعية.
- ينزل خط الكسر للأسفل والوحشي ليشمل قاع الحجاج الامامي ويمر من خلال الحافة تحت الحجاج والثقبة تحت الحجاج أو بالقرب منها.

كسور لوفورت II (Pyramidal Fracture)

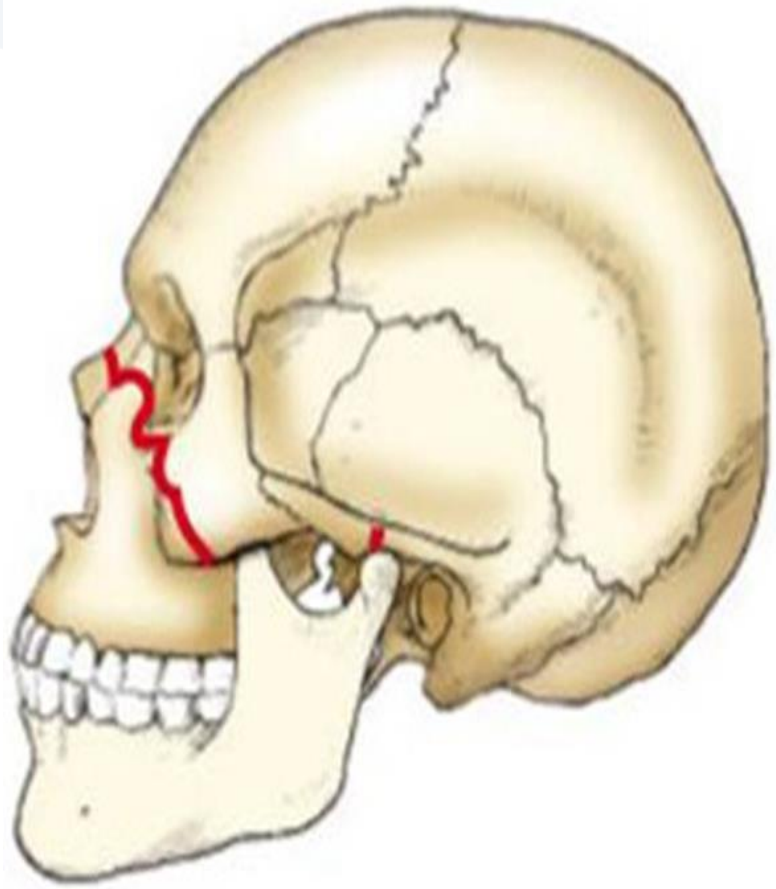

- ثم يمتد نحو الأسفل على طول الجدران الامامية للجيب الفكي.
- من هنا يمتد تحت العظم الوجني وحشيا كما في لوفورت I .
- ثم يمتد على طول الحدبة الفكية وعبر الثلم الجناحي الفكي ويعبر النتوء الجناحي للوتدي ولكن بمستوى أعلى مما هو عليه في لوفورت I.
- أما داخل الأنف فيمتد عبر الثلث العلوي لحاجز الأنف وعبر الصفيحة الغربالية ومنتصف عظم الميكعة.

لوفورت III (High Transversal)

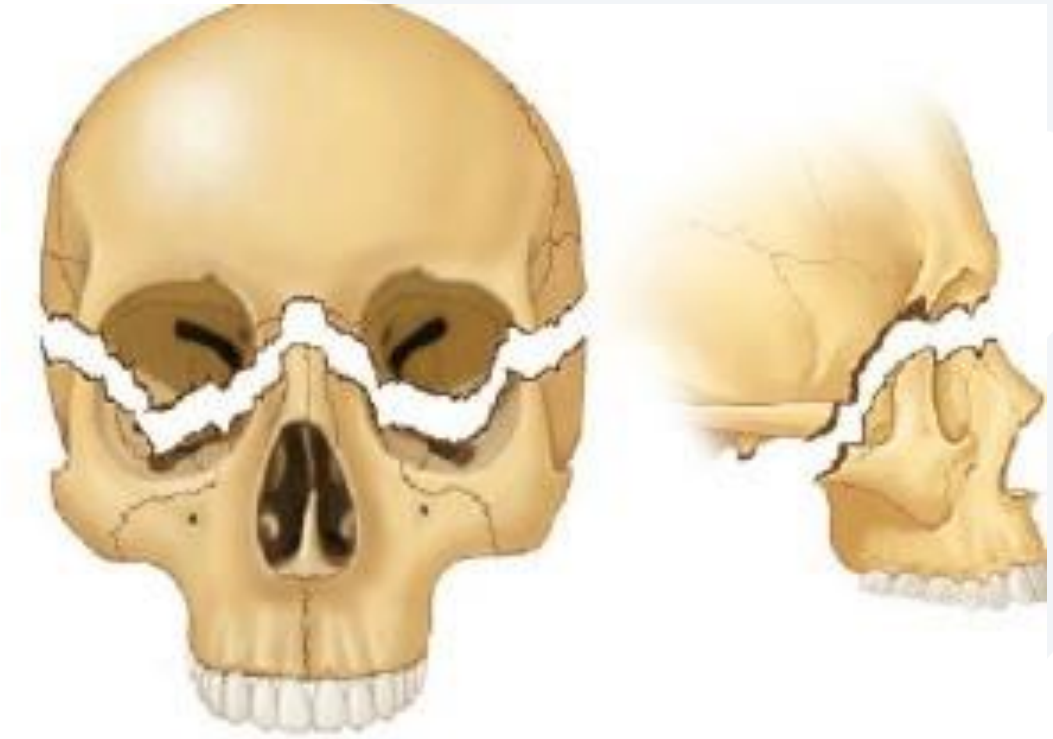

- تنتج هذه الكسور عن الصدمات في مستوى الحجاج بحيث تكون هذه القوة كافية لتفصل الهيكل الوجهي عن القحف.
- يبدأ الكسر عند الدرز الجبهي الأنفي والجبهي الفكي والعظام الأنفية والدمعية.
- ثم يمتد عبر الصفائح الحجاجية الرقيقة للعظم الغربالي ليحيط بالثقبة البصرية ويتجه للأسفل وحشياً إلى الوجه الأنسي من الحدّ الخلفي للشقّ الحجاجي السفلي.
- ثم يهبط الكسر باتجاه النفق الخلفي للقناة تحت الحجاج ومنه إلى الحفرة الجناحية الحنكية مارّاً بالصفائح الجناحية الحنكية ولكن بمستوى أعلى.

لوفورت III (High Transversal)

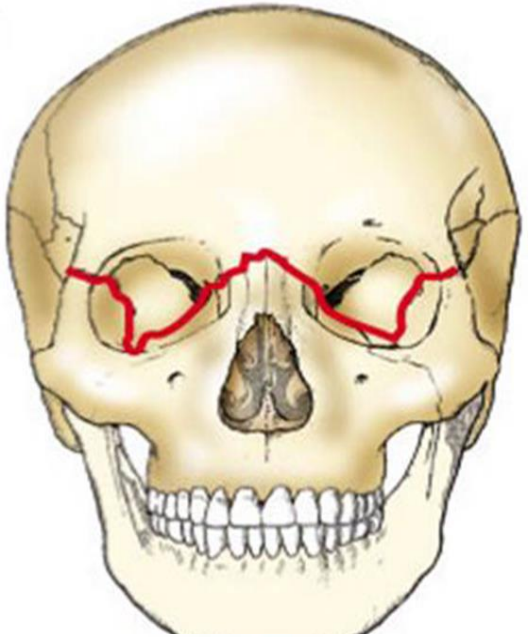

- داخل الحجاج يمتد خط آخر للكسر إلى الجدار الوحشي للحجاج على طول الشق تحت الحجاج السفلي.
- ثم يمتد للدرز الجبهي الوجني فاصلاً العظم الوجني عن العظم الجبهي.
- قد يترافق مع كسر القوسين الوجنيتين.
- في تلك الحالة يصبح الثلث المتوسط لهيكل الوجه منفصلاً بشكل كامل عن قاعدة القحف.

إصابة الدماغ والأعصاب القحفية

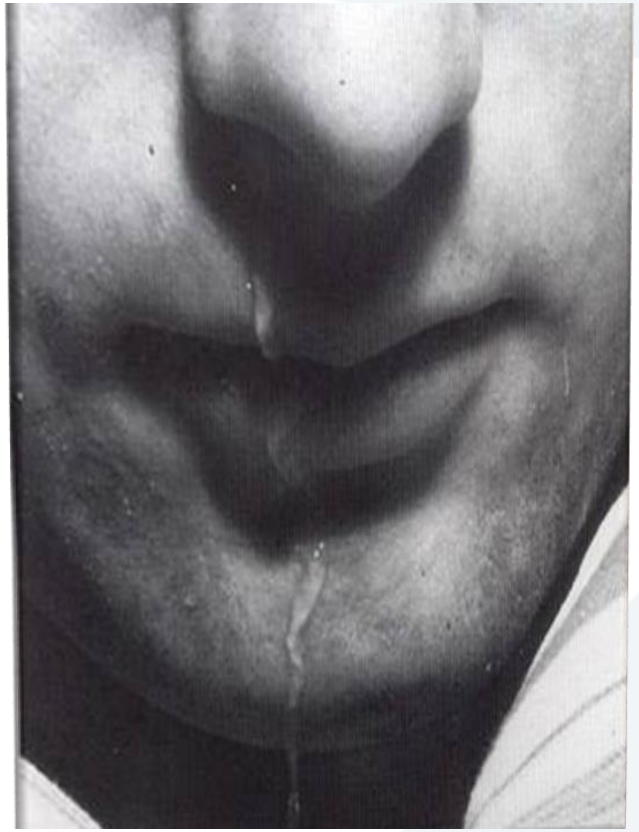

- في كسور لوفورت II و III يحدث تفتت العظم الغربالي ، وهذا قد يؤدي الى تمزق الأم الجافية في هذه المنطقة من صفيحة الغربالي مؤدية الى سيلان شديد للسائل الدماغي الشوكي علامة Halo.
- وقد يحدث تدفق السائل الدماغي الشوكي الى النسج الرخوة عن طريق كسر منزلق في سقف الحجاج بدون ظهور السائل في الحفرة الأنفية.
- قد تحدث اصابة العصب تحت الحجاج في كسور العظم الوجني وكسور لوفورت II، إما بشكل وحيد الجانب او ثنائي الجانب، وهذا يؤدي الى خدر او نمل الجلد المغطي للخد والشفة العليا.

إصابة الدماغ والأعصاب القحفيـة

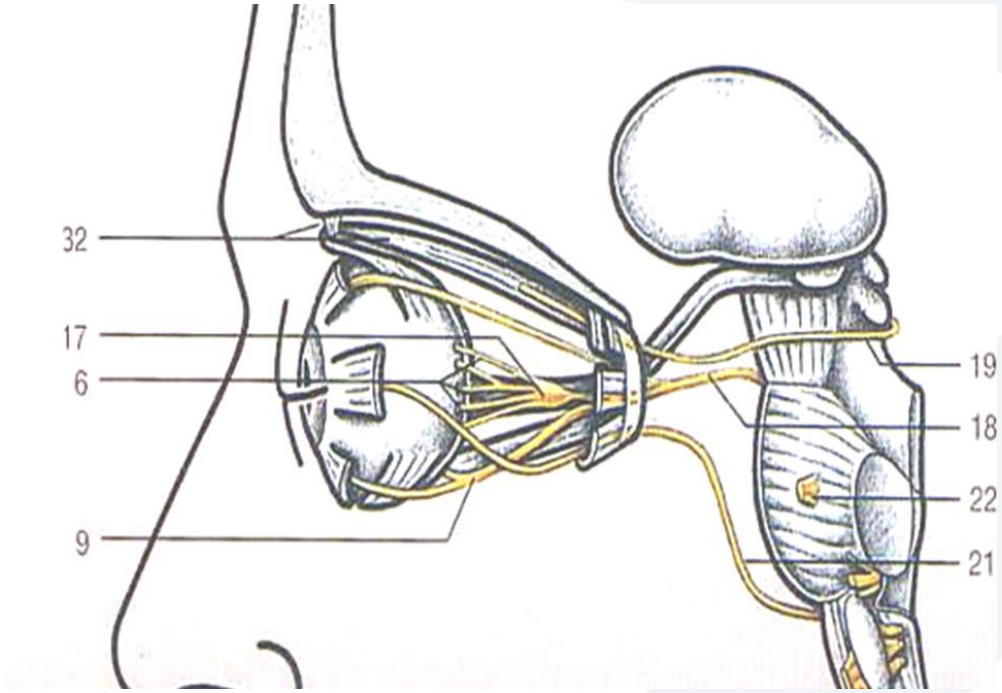

- في كسور لوفورت III,II وكسور العظم الوجني قد تصاب الأعصاب القحفية ضمن الحجاج (2، 4 ، 6).
- غالباً ما تُصاب فروع العصب القحفي الخامس والسادس ولكن احياناً فإن كل محتويات الشق الحجاجي العلوي تصاب بالكامل.
- في مثل هذه الحالة يُلاحظ شلل العين وتوسع البؤبؤ والخدر ضمن مناطق توزع الشعبة العينية من العصب القحفي الخامس.
- نادراً ما تصاب ذروة الحجاج بالكسر مؤدية الى تخرب العصب البصري والعمى.

الفحص الموضعي لمريض الأذيات الوجهيـة

- لتسهيل عملية فحص المريض بإصابة شديدة حديثة للثلث الأوسط من الهيكل العظمي الوجهي لا بد من تنظف وغسل وجهه المريض بلطف بماء دافئ أو مصل فيزيولوجي بواسطة رفادات معقمة لإزالة الدم المتجمد ويمكن ازالة الدم المتخثر في قبة الحنك ودهليز الفم بالقطن المحمول على ملقط غير مسنن.
- يجب على الجراح أن يلاحظ وبدقة كل من

الوذمة، الكدمات، تمزقات النسج الرخوة.

- تسجيل جميع التشوهات العظمية الواضحة، النزف وسيلان السائل الدماغي الشوكي.

الفحص السريري

- بعد تأمين ممر هوائي جيد، وبعد السيطرة على النزف يجب إجراء فحص كامل للمريض، لتحري وجود أذيات مهمة في الأعضاء الأخرى .

➢ أذيـات الـرأس

- تُجس الجمجمة، ويُبحث عن وجود تمزقات أو أذيات عظمية ويُحدد مستوى وعي المريض.

➢ العمود الفقـري

- يجس العمود الفقري بشكل دقيق وكامل وخصوصاً في المنطقة العنقية المتعرضة للرض او سريعة التأثر ويجب اجراء صور شعاعية مباشرة للمنطقة قبل تحريك المريض اذا توقع وجود الكسر.

➢ العينين

- يجب فحص العينين في مرحلة مُبكرة كجزء من الفحص العصبي وكذلك لتحديد وجود أذية مادية لكرة العين، يجب تسجيل الرؤية vision حجم البؤبؤ pupil-size والارتكاس للضوء.

➢ الأطـراف

- تُجس الأطراف أيضاً لكشف التشوهات أو الأذيات العظمية.

الفحص السريري

➢ تمزقات النسج الرخوة

- إن الأولوية الأكثر اهمية للمريض بكسور الثلث المتوسط هي ترميم التمزقات في النسج الرخوة.
- فمن الوجهة المثالية يجب خياطة هذه الجروح قبل حدوث الوذمة الشديدة.
- أي من 1-8 ساعات من الأذية، يمكن التعامل مع التمزقات البسيطة بالتخدير الموضعي، أما الاصابات الشديدة في النسج الرخوة في الوجه فإنها تتطلب تخديراً عاماً طويلاً للترميم الدقيق.

الفحص السريري Physical Exam

- الجـسّ
- يجب البدء بجس لطيف في مؤخرة الرأس والجمجمة وفحصهما بحثاً عن الجروح والأذيات العظمية.
- جسّ الحواف العظمية لمنطقة الوجه وذلك عن طريق الجسّ الاصبعي برفق على حواف جميع العظام:
  - ✓ الحافة العلوية والسفلية للحجاج.
  - ✓ حواف العظام الوجنية والقوس الوجنية.
  - ✓ حواف الفك السفلي.
  - ✓ تُسجّل مناطق الألم والتشوهات العظمية.

الفحص من داخل الفم

- توضع السبابة والإبهام لليد اليُسرى على خط الدرز الأنفي الجبهي وتُختبر حركة الهيكل الوجهي.
- يُمسك الارتفاع السنخي للفك العلوي بسبابة وإبهام اليد اليُمنى ويتم تحريك الفك العلوي في الإتجاهات المُختلفة لتحري وجود الحركة فيه.
- عندما تتحرك القطعة السنخية السنية بشكل مستقل عن بقية الهيكل الوجهي، هذا يدل على وجود كسر لوفورت I.
- وجود حركة في مقدمة النتوء الأنفي يشير إلى لوفورت II.
- أما حركة كامل الثلث المتوسط من الوجه فهذا يشير إلى لوفورت III.

اعـراض وعلامات كســور لوفورت I المفردة

- في الأذية الحديثة يكون هناك انتباج ووذمة خفيفة في الشفة العليا.
- بشكل مميز يوجد تكدم في الميزاب الدهليزي تحت كل القوس الوجني.
- يكون الاطباق مختلاً مع امكانية وجود كمية متغيرة من الحركة للقطعة الحاملة للأسنان من الفك العلوي.
- معظم كسور لوفورت I لا تكون متحركة، إن نمط الكسر المنفرد قد يكون ثابتاً تقريباً، ويتحرك فقط بمسك الأسنان العلوية وتطبيق حركة خفيفة.
- بعض كسور لوفورت I تكون متحركة بشكل كبير بحيث تهبط كامل القطعة العظمية (الكسر العائم).

✓ تنتج هذه الحالة عن ضربة مباشرة لجسم حاد في مقدمة الفك فوق ذرى الأسنان وعندها يحدث هناك تمزق كبير في النسج الرخوة.

الأعراض والعلامات الشائعة في كسور لوفورت II و III

- *تتشابه اعراض وعلامات* لوفورت II و III إلى حد كبير وقد يتشارك كلا النوعين مع بعضهما وعندها *تُسمى كسور مشتركة.*
- عند مشاهدة المريض بأي نوع من هذين الكسرين في المرة الاولى يكون هناك وذمة شديدة في النسج الرخوة المغطية للثلث الأوسط مشكلة المظهر المميز المسمى Moon-Face (انفتاح الوجه).
- توجد الكدمة حول العينين ثنائية الجانب بشكل حتمي كمظهر في كلا الكسرين، وهذه أيضاً تتطور بسرعة بعد الأذية.
- الانتباج السريع للأجفان يجعل فحص العينين صعباً ولكنه اساسي في المرحلة المبكرة لتحري اصابة كرة العين.
- الحجاج نفسه يتخرب بشكل كبير.

الأعراض والعلامات الشائعة في كسور لوفورت II و III

- نزف ثنائي الجانب تحت الملتحمة.
- كدمة ثنائية الجانب حول الحجاج

علامة الراكون (Raccoon sign).

- تشوه واضح في الأنف.
- نزف أنفي أو انسداد الأنف بسبب الدم المتجلط.
- رُعاف أو سيلان السائل الدماغي الشوكي، احياناً يشعر به المريض كطعم مالح.
- تقعر الوجه Dish-face مع تطاول ملحوظ احياناً.

الأعراض والعلامات الشائعة في كسور لوفورت II و III

- تحدّد في حركات العين (ناتج عن انحباس العضلة المستقيمة السفلية للعين بين حافتي الكسر في قاع الحجاج)، مع احتمال حدوث الشَفَع (رؤية مضاعفة Diplopia) والخَوَص (عدم التناظر في مستوى العينين).
- تراجع في توضع الفك العلوي بحيث لا تلتقي الأسنان الأمامية العلوية مع السفلية.
- صعوبة فتح الفم وأحياناً عدم القدرة على تحريك الفك السفلي .
- الحركة في الفك العلوي.
- احياناً ورم دموي في قبة الحنك مع وجود الجلطة الدموية، على الغالب في سقف قبة الحنك.
- حدوث صوت الطبق المكسور عند القرع على الأسنان.

العلامات الخاصة والمميزة لكسور لوفورت II

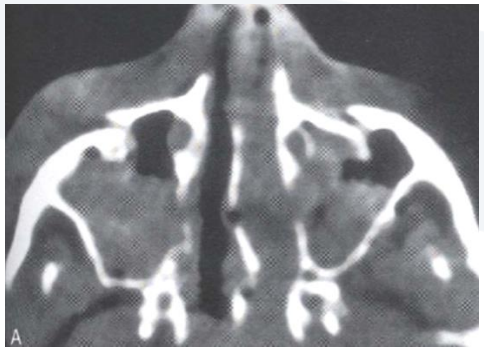

- التشوه العظمي على شكل الدرجة في الحافة تحت الحجاج الناتج عن مرور خط الكسر عبرها.
- خدر أو نَمَل في الوجه الموافق بسبب حدوث أذية مرافقة في العصب تحت الحجاج.
- يحدث التبدل في مستوى البؤبؤ إذا كان هناك كسراً مرافقاً في المركب الوجني.
- تشكل الورم الدموي في الميزاب الدهليزي العلوي من الجانبين مقابل الرحى الأولى والثانية العلوية.
- سيلان السائل الدماغي الشوكي ليس صورة سريرية ثابتة في هذه الكسور.

الأعراض والعلامات الخاصة المميزة لكسور لوفورت III

- ألم بالجس واحياناً تباعد في الدروز الجبهية الوجنية.
- حدوث التباعد والانفصال في كلا الدرزين الجبهي الوجني يُحدث تطاولاً في الوجه وانخفاضاً في المستوى العيني.
- حركة في كامل الثلث المتوسط للوجه (للتحقق يتم وضع اصبع فوق منطقة الدرز الجبهي الوجني ومسك الجزء السنخي السني من الفك العلوي باليد الأخرى ومن ثم اختبار الحركة).
- سيلان السائل الدماغي الشوكي الناتج عن تمزّق في منطقة الصفيحة المصفوية للعظم الغربالي.
- الكدمات خلف الأذن (علامة المعركة Batlle Sign) والتي تدل على كسر في قاع الجمجمة.

المعالجة النهائية definitive treatment

- الاعتبارات الخاصة في معالجة كسور الثلث المتوسط من الوجه:
- المبدأ الأساسي في معالجة كسور الثلث المتوسط هو الوصول الى الرد الصحيح للعظام وتأمين فترة كافية من التثبيت لضمان الاتحاد الثابت للعظام.
- هناك صعوبة في تحقيق هذا المبدأ بسبب المشاكل التشريحية الخاصة في منطقة الثلث المتوسط مثل تعقيد الهيكل الوجهي وعلاقته مع الممر الهوائي ومشاكل التثبيت.
- عادةً يميل الهيكل العظمي الوجهي للانكسار على طول خطوط يمكن ان نتنبأ بها بشكل عام وهي خطوط الضعف، لكن الأذية الناتجة قد تكون معقدة بشكل شديد.
- بشكل عام فإن الدليل الرئيسي لرد الكسر هو الإطباق .
- ليس هناك أي سجل دقيق يعبر عن وضع الوجه المتحرك في علاقته مع الوجهي الصحيح ويصبح العمل صعباً جداً في الكسور المعقدة جداً.

معالجة كسور لوفورت I

- يجري رد كسور لوفورت I بمسك الجزء الحامل للأسنان في الفك العلوي وتحريكه الى مكانه الصحيح (في حال الأسنان موجودة) حتى الوصول إلى الإطباق الطبيعي.
- وإذا كانت القطعة متقلقلة جداً فيمكن إجراء هذه المناورة باليد احياناً بالضغط بالأصابع فقط وعادة ما يكون ضرورياً على كل حال تحريكها بمسكها بين طرفي زوج من الكلابات (كلابة رو Rowe Disimpaction forceps).

معالجة كسور لوفورت I

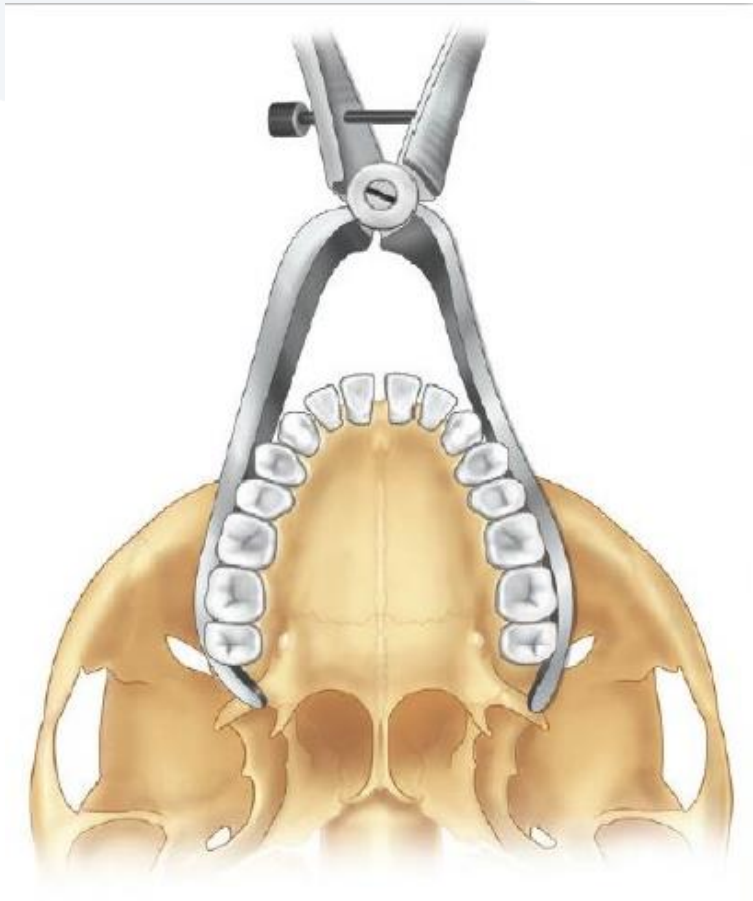

- حيث يمرر الطرف المُنحني للأعلى إلى داخل المنخرين ويدخل الطرف الآخر إلى الفم وتمسك قبة الحنك.
- بالوقوف خلف المريض يمسك الجراح قبضتي زوج الكلابات ويحرك القطعة الى مكانها الصحيح.
- أو باستخدام كلابة Hayton Williams من داخل الفم لتحريك الفك العلوي إلى الوضع الصحيح.
- إذا كانت القطعة منغرزة بقوة فقد يكون ضرورياً كشف خط الكسر من خــلال شق في الميزاب الدهليزي وتحريكها بإزميل عظم قبل تطبيق الكلابة.

معالجة كسور لوفورت II

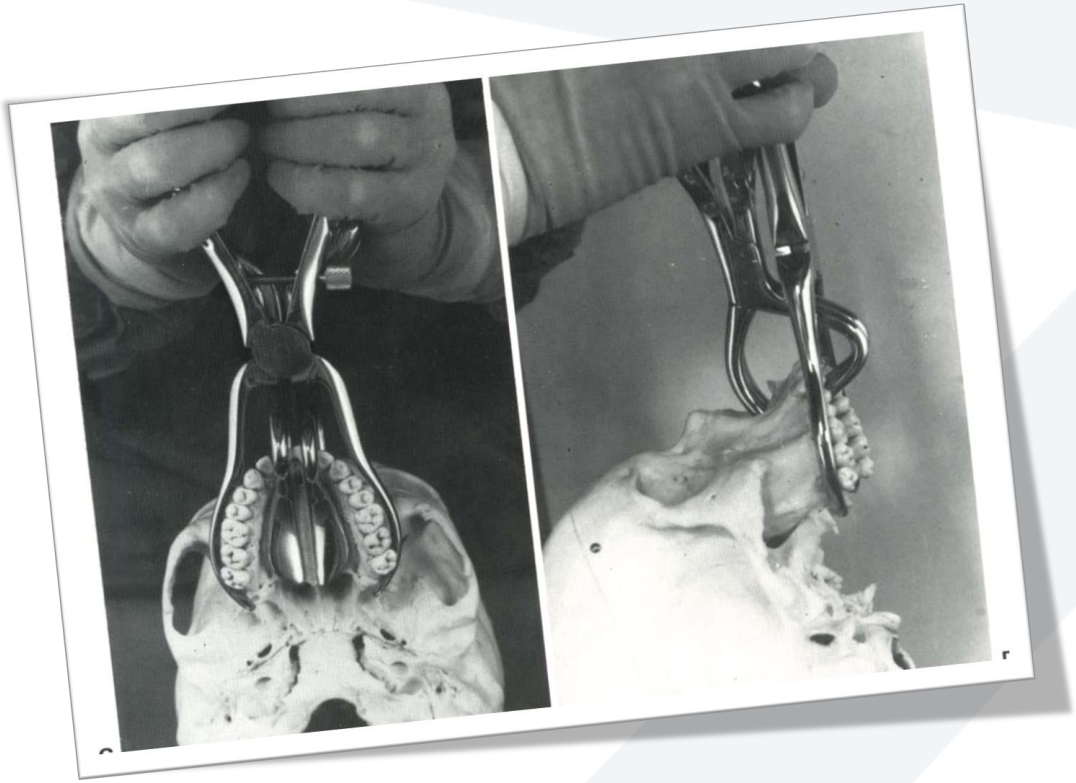

- يلقط الجزء الحامل للأسنان من الفك العلوي بين زوجي كلابات Hayton Williams، وباستخدام كلابة Rowe بوضع أحد فكي الكلابة داخل المنخر والآخر يمر داخل الفم لالتقاط الحنك.
- إذا كان انفصال العظم أقل أو أكثر في إحدى القطع الرئيسية فيجب ان تقلقل بلطف وتحرر ومن ثم تحرك للأعلى ولأمام علـى طول المستوى المائل المتشكل من العظم الجبهي وجسم العظم الوتدي.

معالجة كسور لوفورت III

- تُعتبر كسور لوفورت III من الأذيات الشديدة وعادةً ما تتضمن كسور لوفورت I II III مترافقة مع كسور المركب الوجني الأنفي ثنائية الجانب.
- لذلك يتم رد العظام وفق الترتيب التالي:
- تُرفع العظام الوجنية أولاً لأنها منحشرة مع جزء لوفورت II.
- رد الجزء الحامل للأسنان من الفك العلوي كما في لوفورت I.
- رد الجزء الأنفي الغربالي.
- يثبت المركب الوجني والمركب الأنفي.
- في حال الضرورة يتم دك الجيب الفكي.

التثبيت الجراحي لكسور لوفورت I II III

- التثبيت خارج الفم Extra-oral

▪ القحفي الفكي السفلي:

✓ الإطار المربع الصندوقي.

✓ الإطار الهلالي.

✓ القبعة الجبسية الرأسية.

▪ القحفي الفكي العلوي:

✓ الأوتاد فوق الحجاج.

✓ الأوتاد الوجنية.

✓ الإطار الهلالي.

▪ التعليق:

✓ من اطار هلالي الى قبعة رأس جبسية باستخدام الاسلاك الخدية .

- التثبيت ضمن النسـج

▪ التثبيت المباشـر:

➢ الخياطة السلكية العظمية في موضع الكسر: تطبق بشكل أكثر على:

✓ الدرز الجبهي الوجني.

✓ الحافة تحت الحجاج.

✓ الخط الأوسط لقبة الحنك.

➢ التثبيت الداخلي بأسلاك كيرشنر أو وتد ستينمان:

✓ عبر الوجـه.

✓ الوتري (الحاجزي) الوجني.

✓ الصفائح miniplate.

التثبيت الجراحي لكسور لوفورت I II III

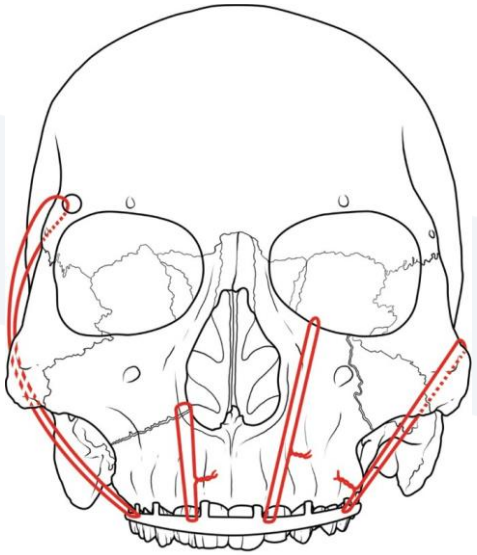

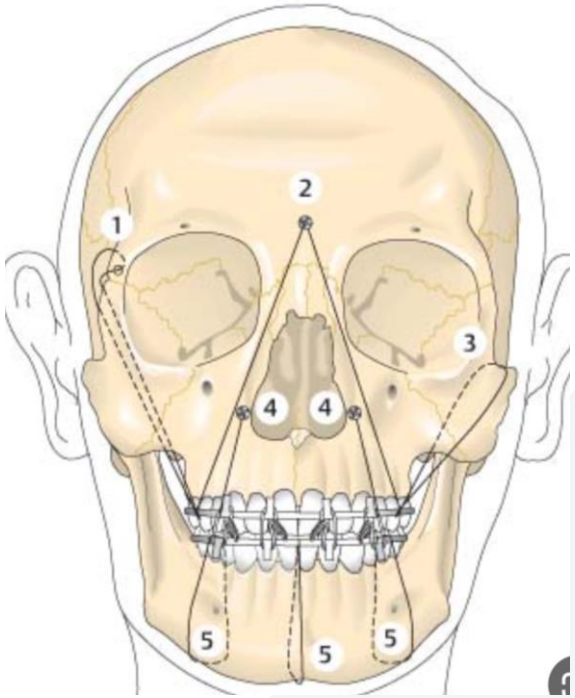

- **التعليق الداخلي بالأسلاك :**
  - ✓ الرباط حول الوجني – الفكي السفلي.
  - ✓ التعليق الوجني الفكي السفلي.
  - ✓ التعليق للحافة تحت الحجاج الفكي السفلي.
  - ✓ التعليق الجبهي الفكي السفلي.
  - ✓ الحفرة الاجاصية – الفك السفلي.
- **الدعـم :**
  - ✓ الدكة الجيبية Antral pack.
  - ✓ البالون الجيبي Ballon.

الإطار المربع الصندوقي.

الإطار الهلالي

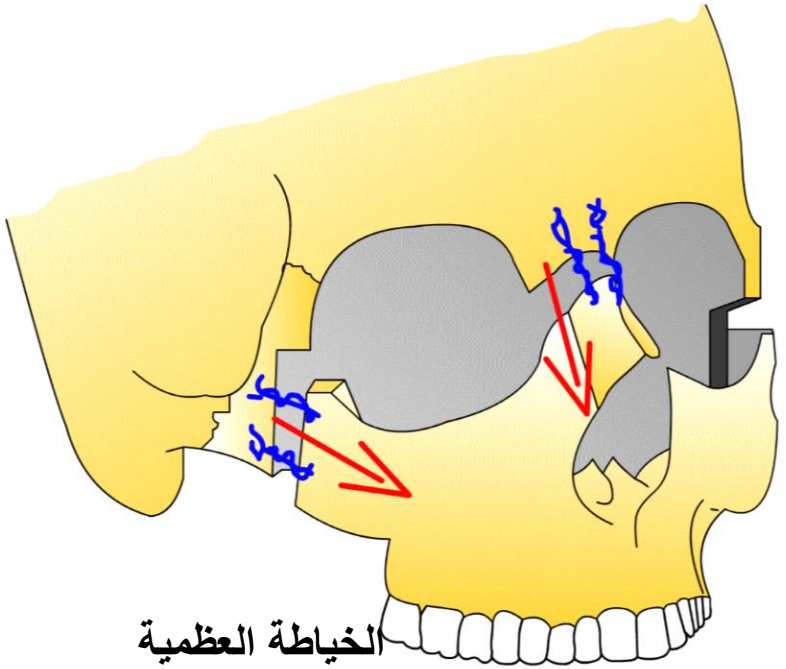

الخياطة العظمية

التثبيت بواسطة الصفائح
Miniplate Fixation

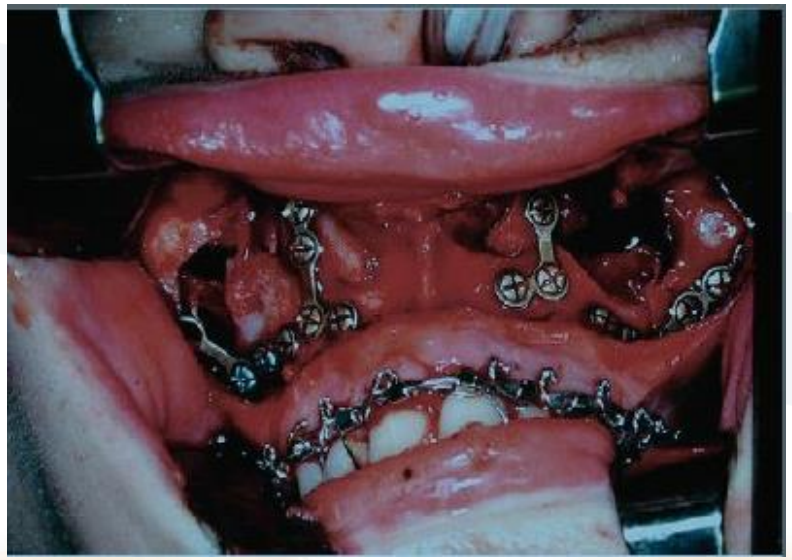

a

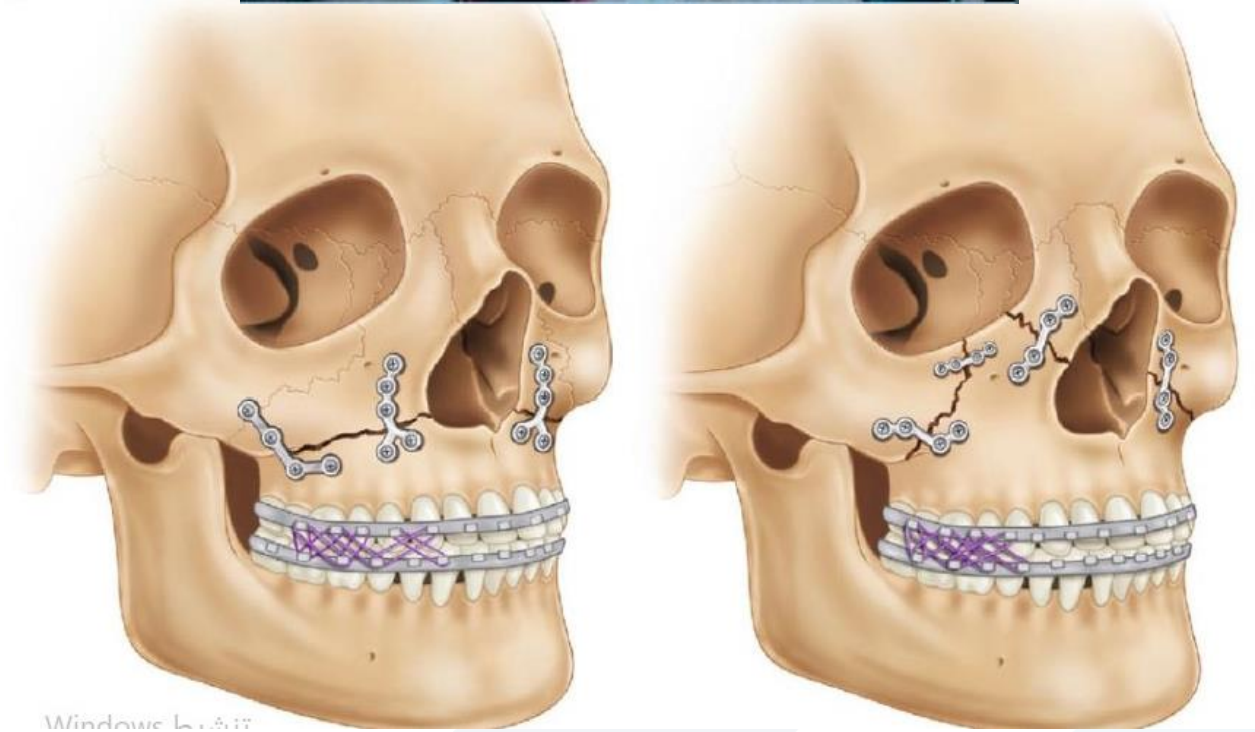

- يُسمى بالتثبيت الداخلي الصلب.
- هو الطريقة المثلى في معالجة كسور الفك العلوي.
- يتم فيه تثبيت الفك العلوي إلى البُنى الوجهية الثابتة والتي تتوضع إلى الأعلى من مستوى الكسر وتختلف حسب مستوى الكسر.
- هذا النوع من التثبيت يؤمن ثبات واستقرار العظام لفترة طويلة.
- لا تحتاج الصفائح إلى الإزالة بعد الشفاء.

معالجة كسور لوفورت I II III

- لابد من الأخذ بعين الاعتبار أن تثبيت واستقرار العظام في مكانها قد يحتاج إلى إجراء التثبيت الإضافي بين الفكين.
- يُستخدم لهذا الغرض:
  - ✓ أقواس إرك Arsh bar.
  - ✓ عُرى إيفي Ivy loops.

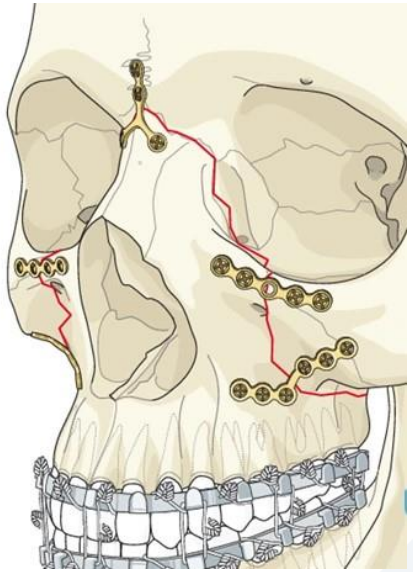

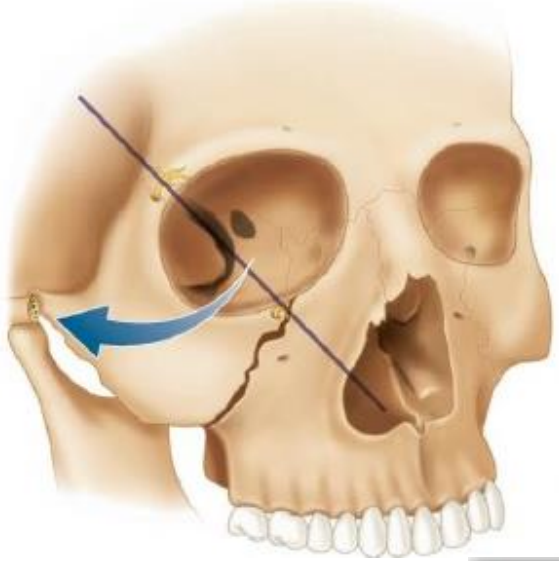

كسور العظم الوجني Zygomatic Fracture

- العظم الوجني هو جزء من عظام الثلث المتوسط للوجه.
- يسهم العظم الوجني بشكل كبير في قوة واستقرار الثلث المتوسط للوجه.
- بسبب بروز العظم الوجني من الجهتين فإنه يتلقى الصدامات الجانبية الواقعة على الوجه.
- كثيراً ما ترتبط كسور العظم الوجني بكسور الحجاج وتُظهر علامات وأعراض سريرية مشابهة.
- في بعض الحالات قد تكون هناك كسور معزولة للعظم الوجني.
- قد تكون كسور العظم الوجني بدون انزياح أو مع انزياح.

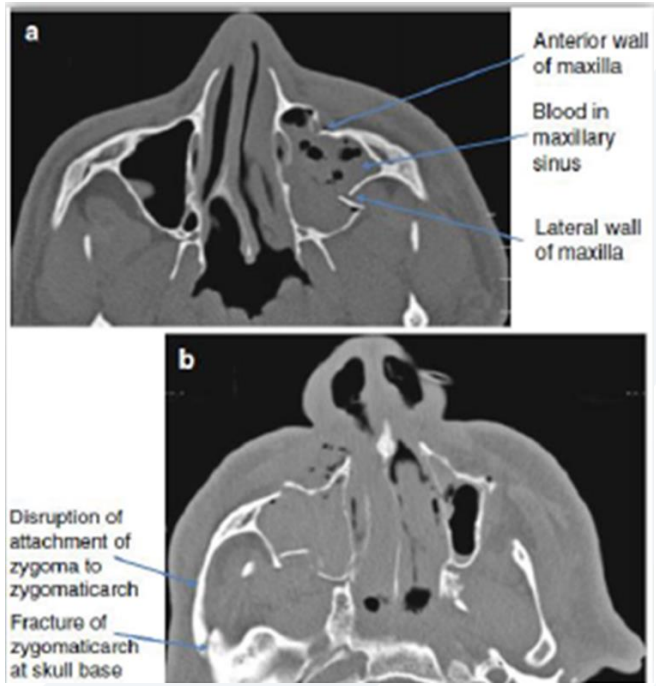

الفحص السريري لكسور العظم الوجني

- تورم أو كدمة حول الحجاج.
- نزف تحت الملتحمة.
- حس غير طبيعي في مناطق توزع العصب الفكي العلوي.
- شفع أو انزياح المقلة.
- ازدياد العرض الوجهي.
- عيب عظمي مجسوس على في الحافة السفلية للحجاج والدرز الوجني الجبهي.
- ألم عند فتح الفم.

تدبير كسور العظم الوجني

- الكسور غير المُزاحة تحتاج إلى تدبير وقائي فقط.
- الكسور المُزاحة يتم تدبيرها بالرد المغلق بتقنية Gilles أو باستخدام أداة هوك Hook
- الكسور المُزاحة يتم تدبيرها بالرد المفتوح والتثبيت بالصفائح والبراغي.

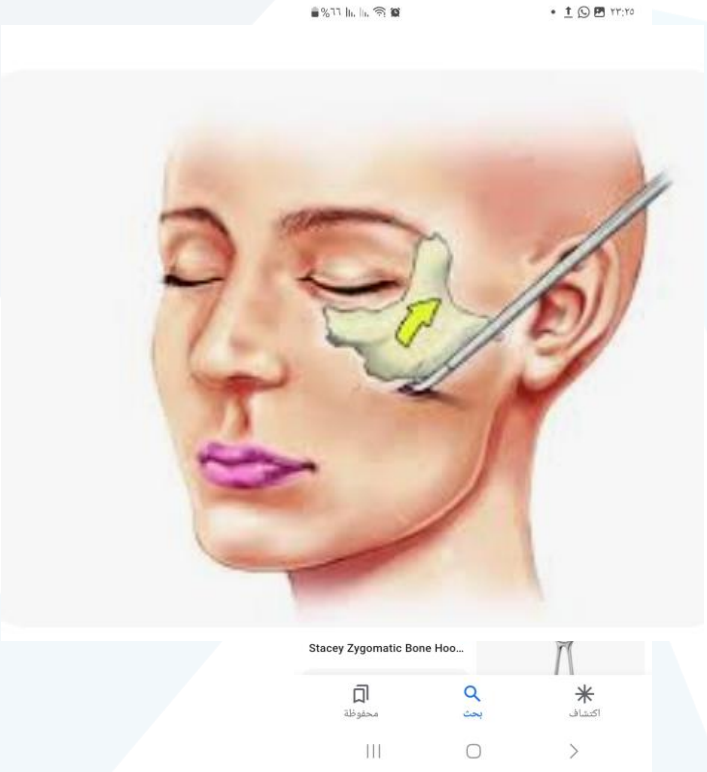

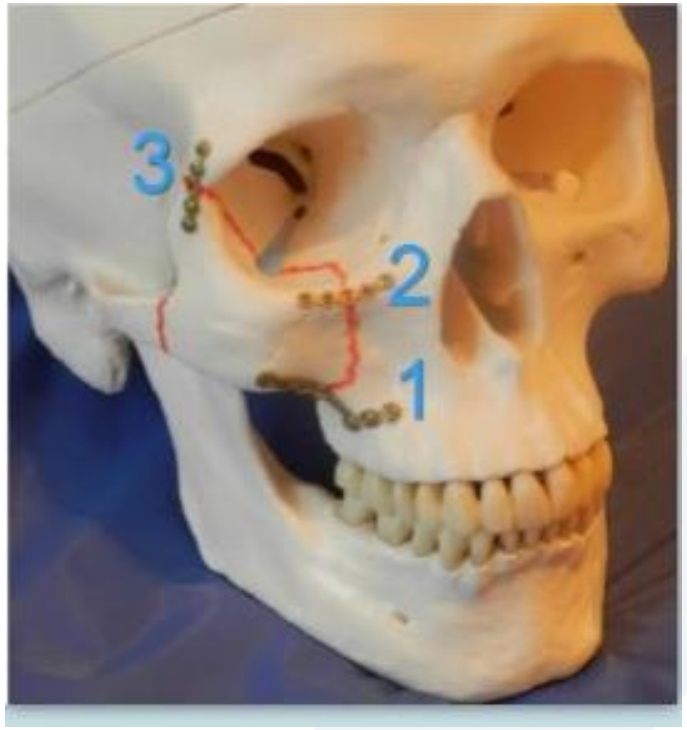


الراكون
The end