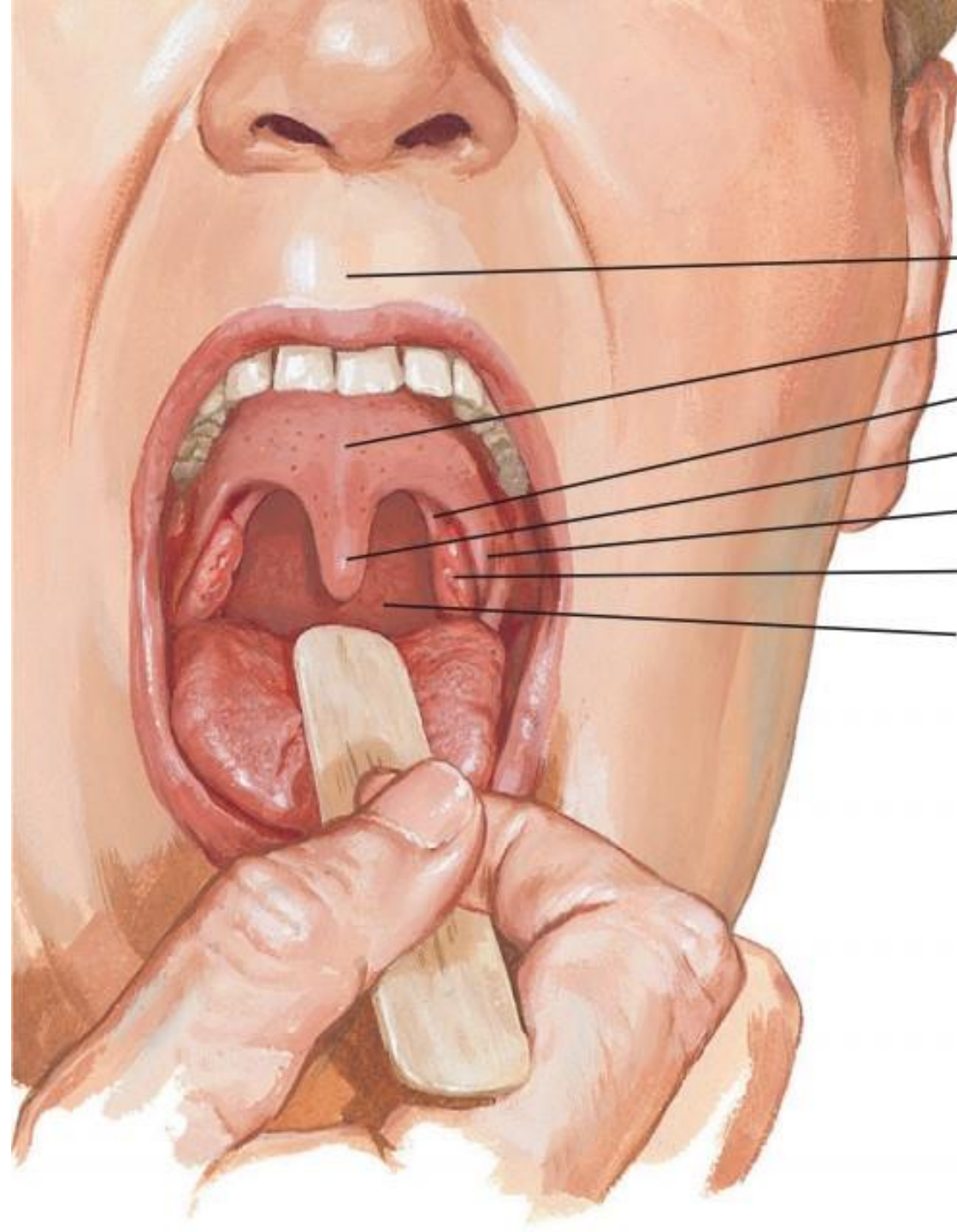


# الحفرة القموية

جامعة

د. علي يوسف شقيره

ماجستير في جراحة الفم والوجه والفكين



النثرة

الحنك الرخو

القوس الحنكية البلعومية

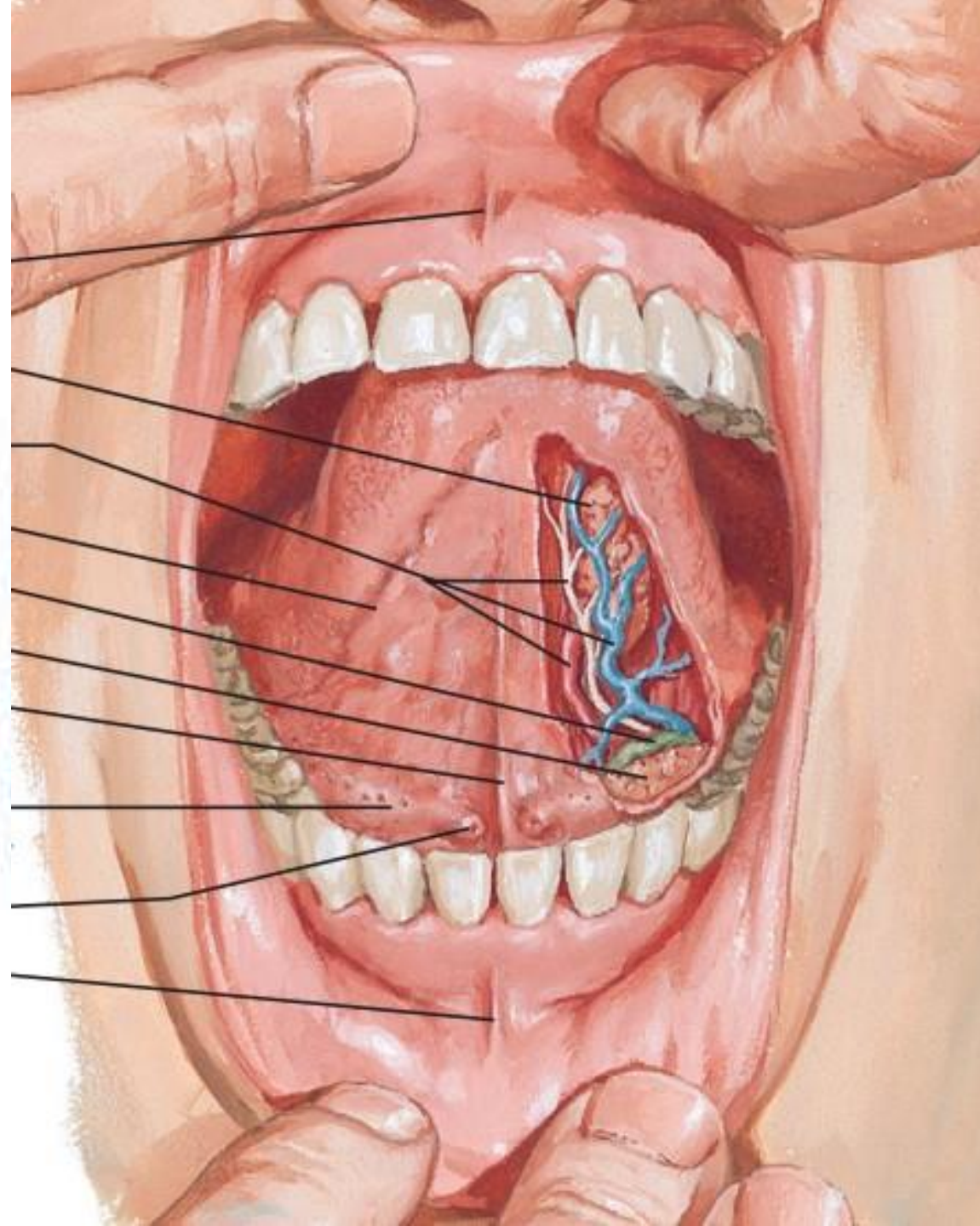
اللهاة

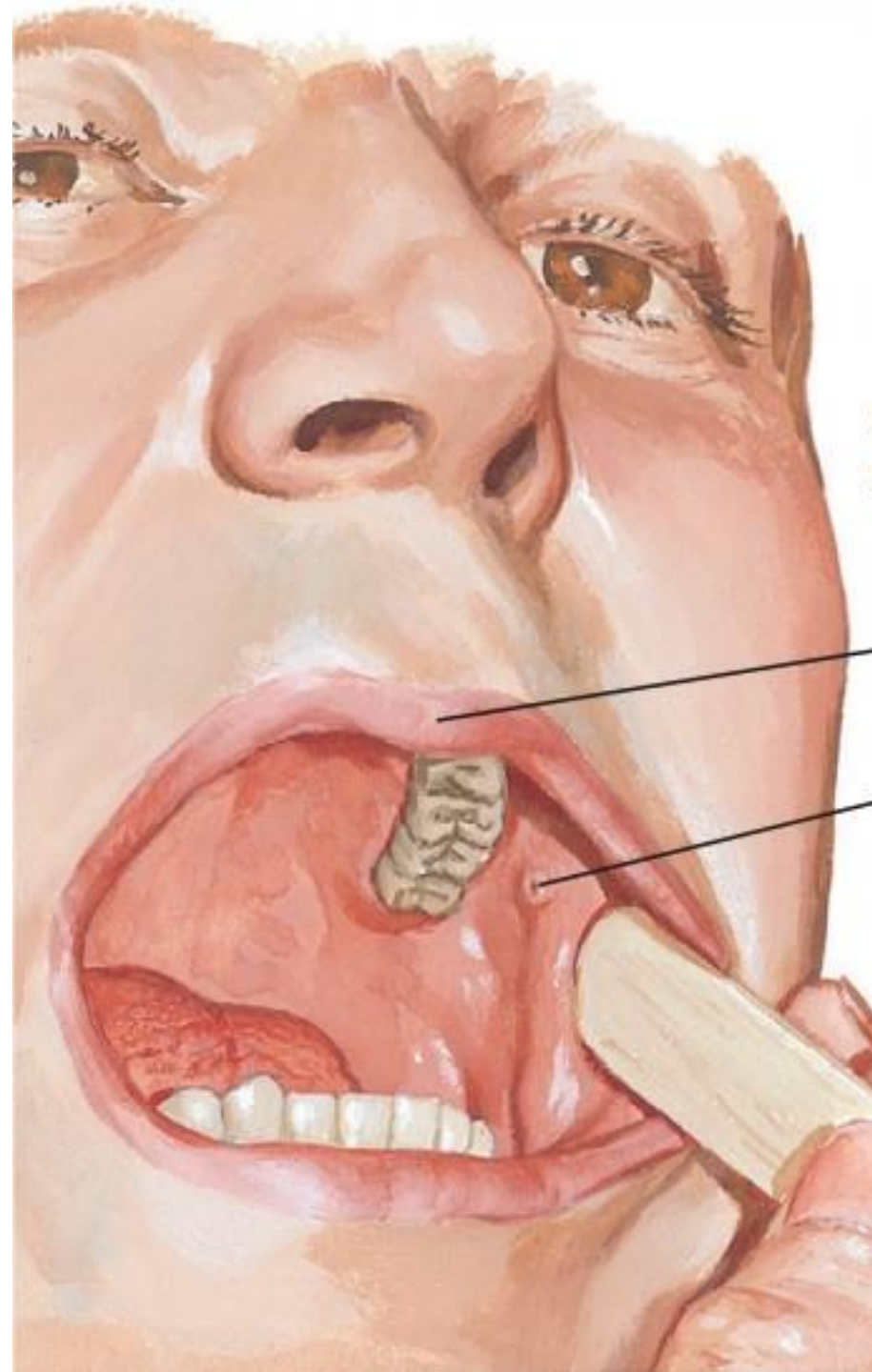
القوس الحنكية اللسانية

اللوزة الحنكية

الجدار الخلفي للبلعوم

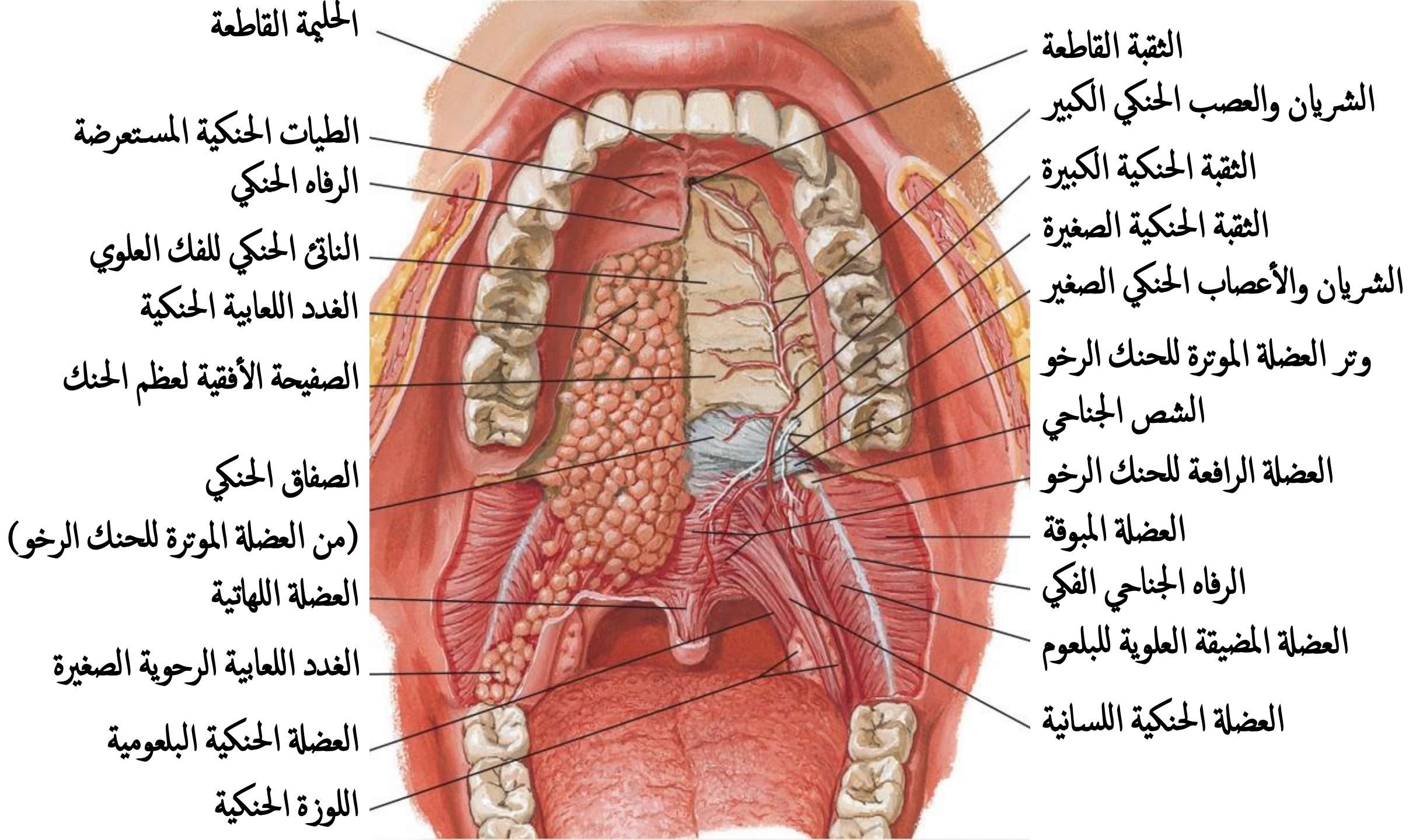
لجام الشفة العلوية  
الغدة اللعابية اللسانية الصغيرة  
الشريان والوريد والعصب اللساني  
الطية المخملية  
قناة الغدة تحت الفك (قناة Wharton)  
الغدة تحت اللسان  
لجام اللسان  
الطية تحت اللسان  
الحليمة تحت اللسان وفتحة الغدة تحت الفك  
لجام الشفة السفلية

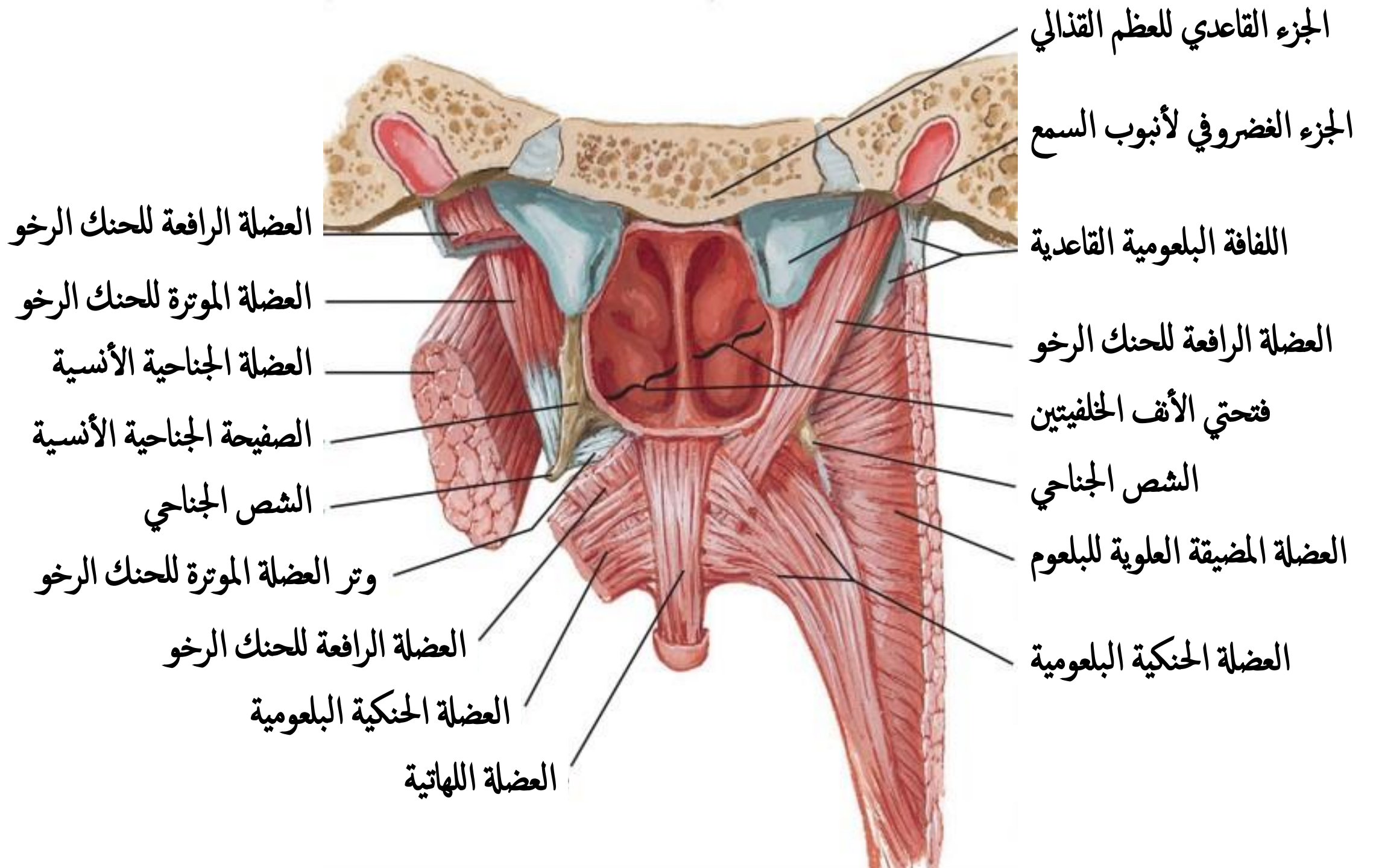


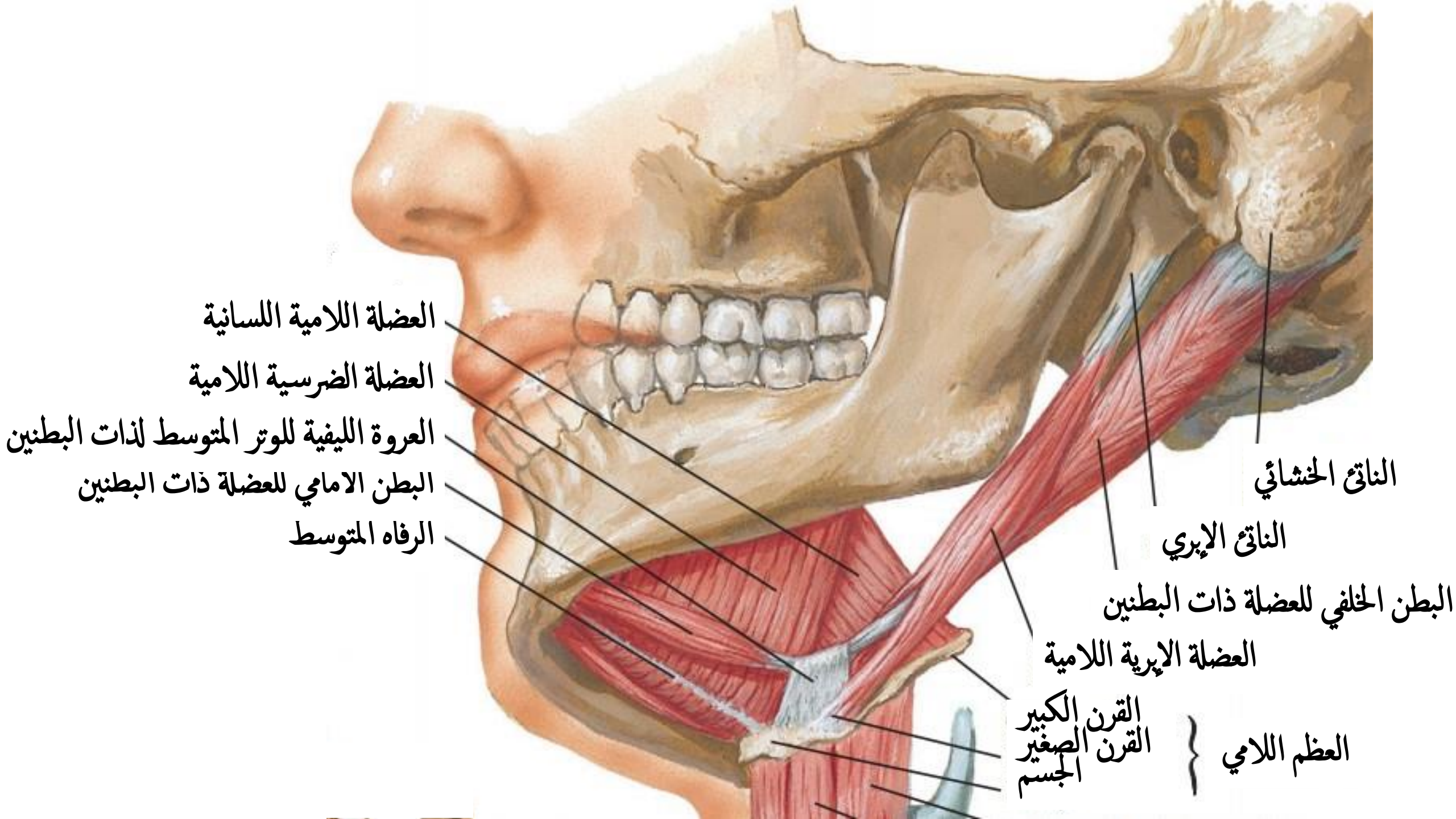


حديبة الشفة العلوية

الحليمية النكفية وفتحة قناة الغدة النكفية  
(قناة Stensen)







العضلة اللامية اللسانية

العضلة الضرسية اللامية

العروة الليفية للوتر المتوسط لذات البطنين

البطن الامامي للعضلة ذات البطنين

الرفاه المتوسط

الناتئ الخشائي

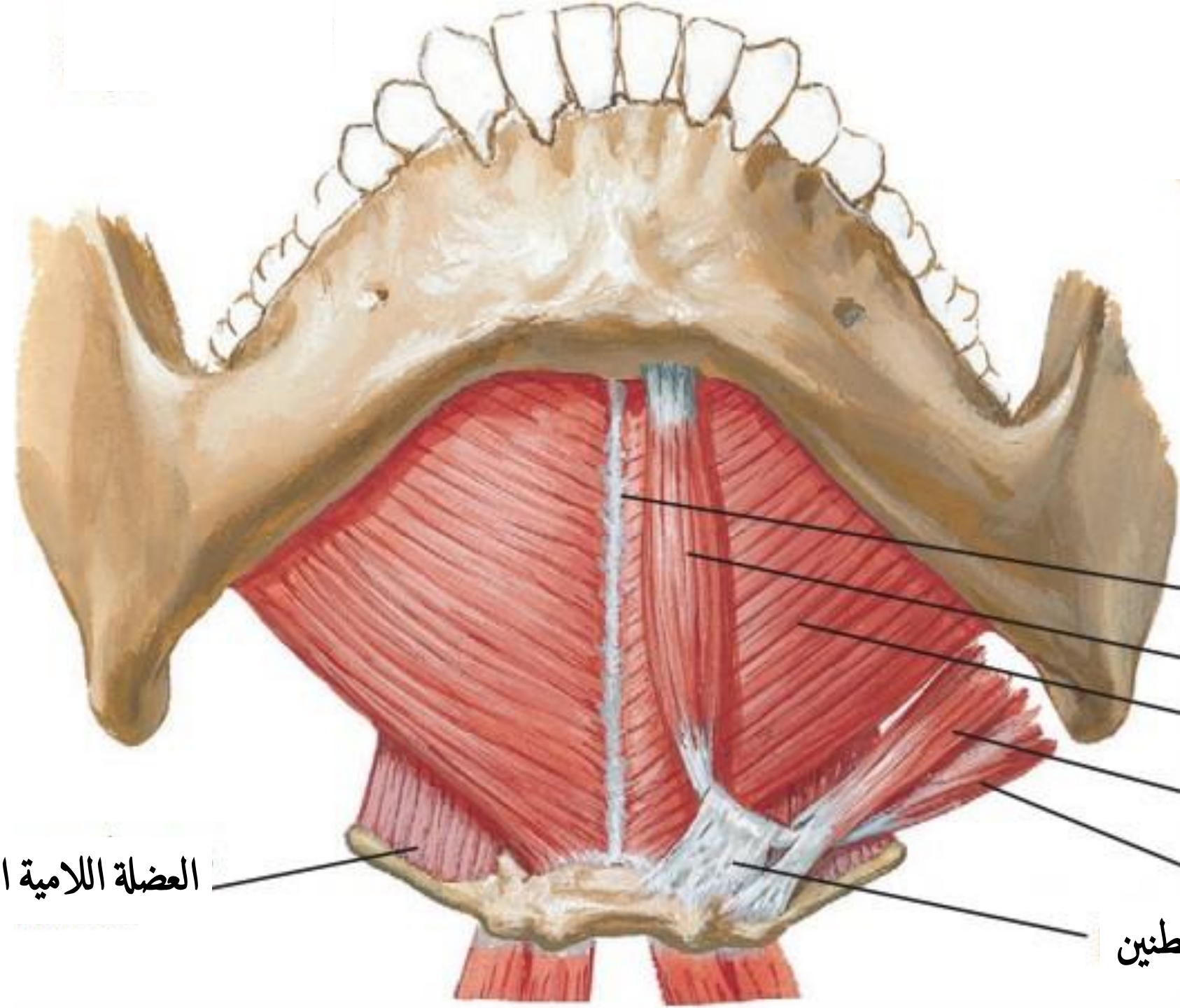
الناتئ الايبري

البطن الخلفي للعضلة ذات البطنين

العضلة الايبرية اللامية

القرن الكبير  
القرن الصغير  
الجسم

العظم اللامي



الرفاه المتوسط

البطن الأمامي للعضلة ذات البطنين

العضلة الضرسية اللامية

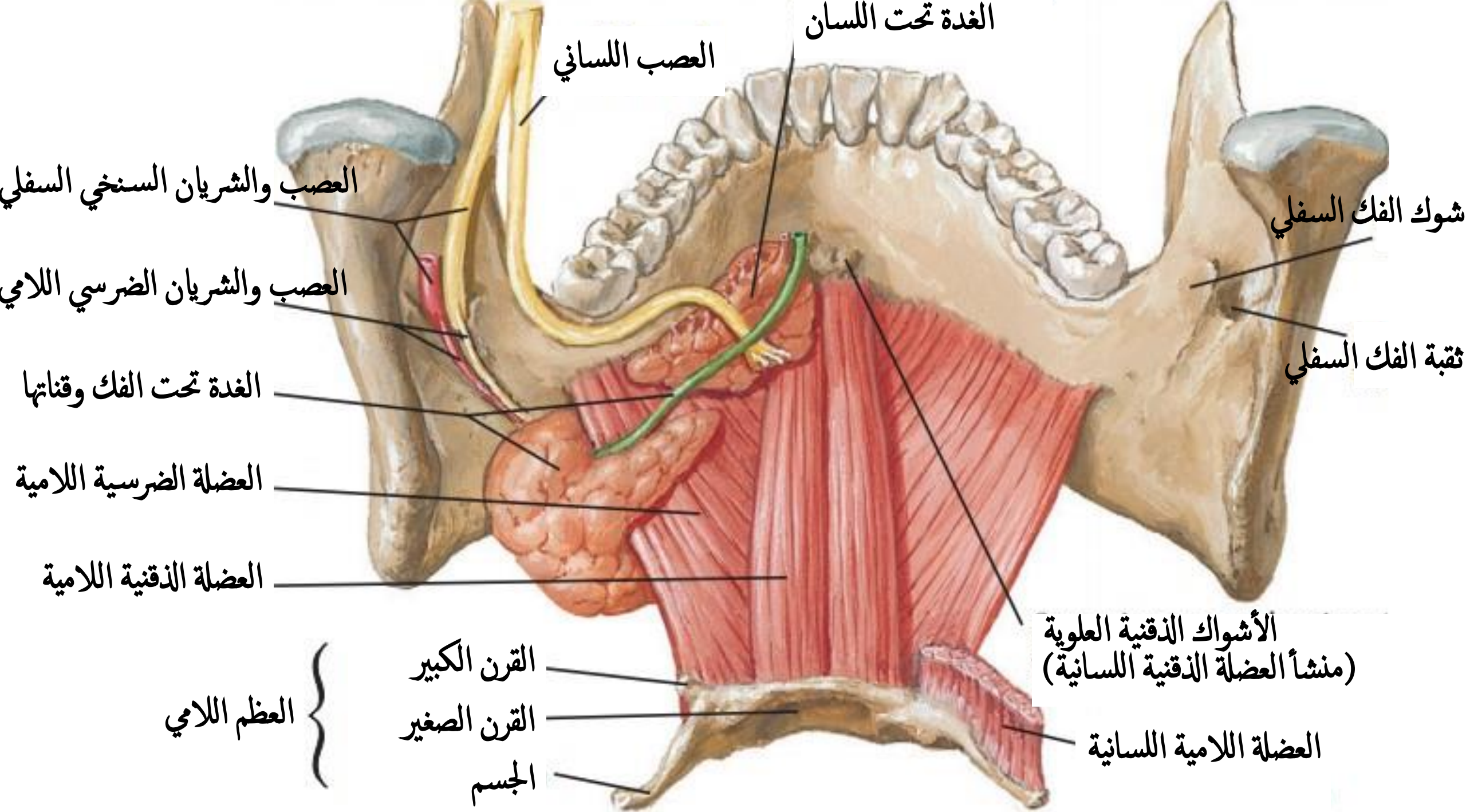
العضلة الإبرية اللامية

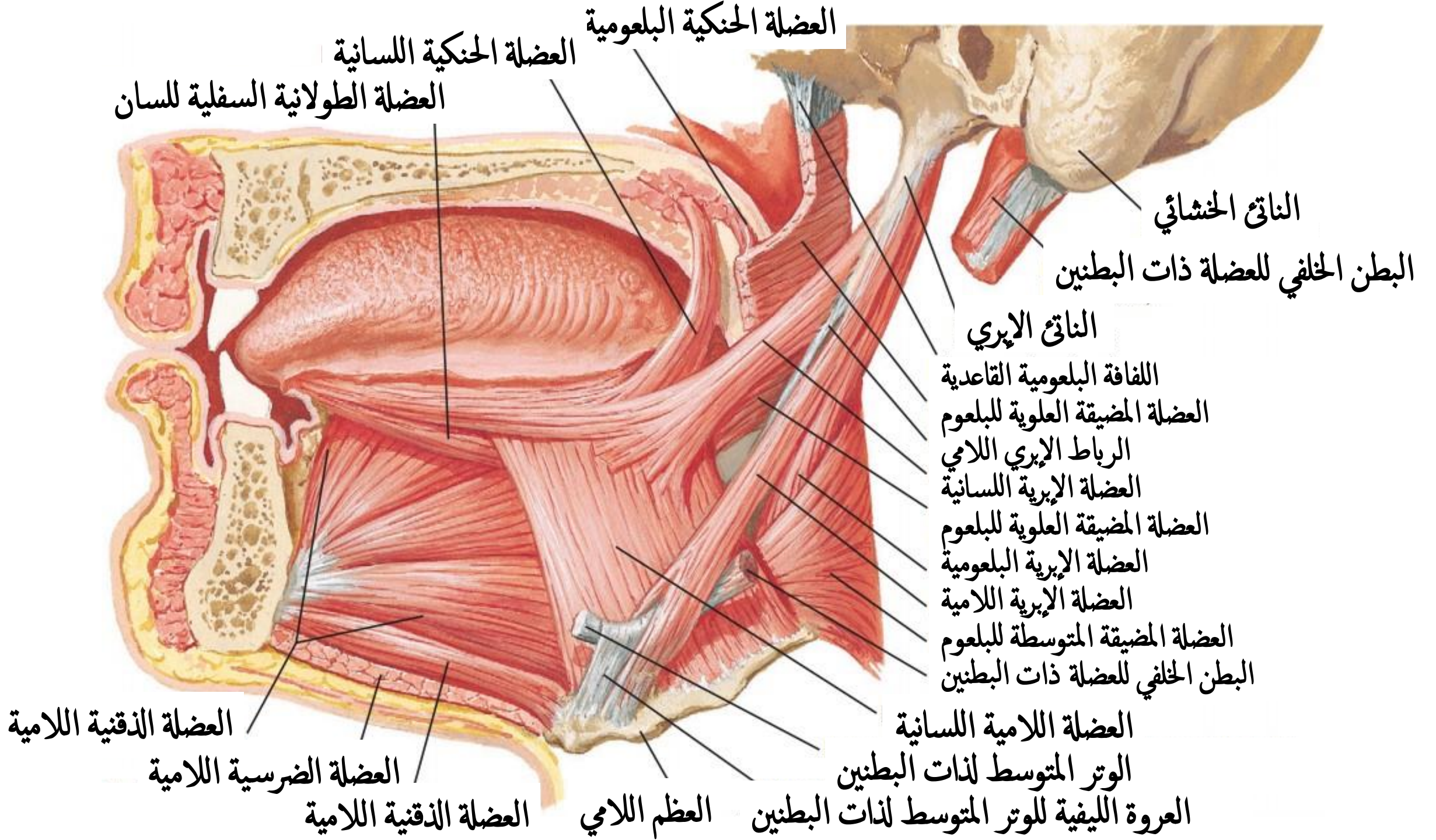
البطن الخلفي للعضلة ذات البطنين

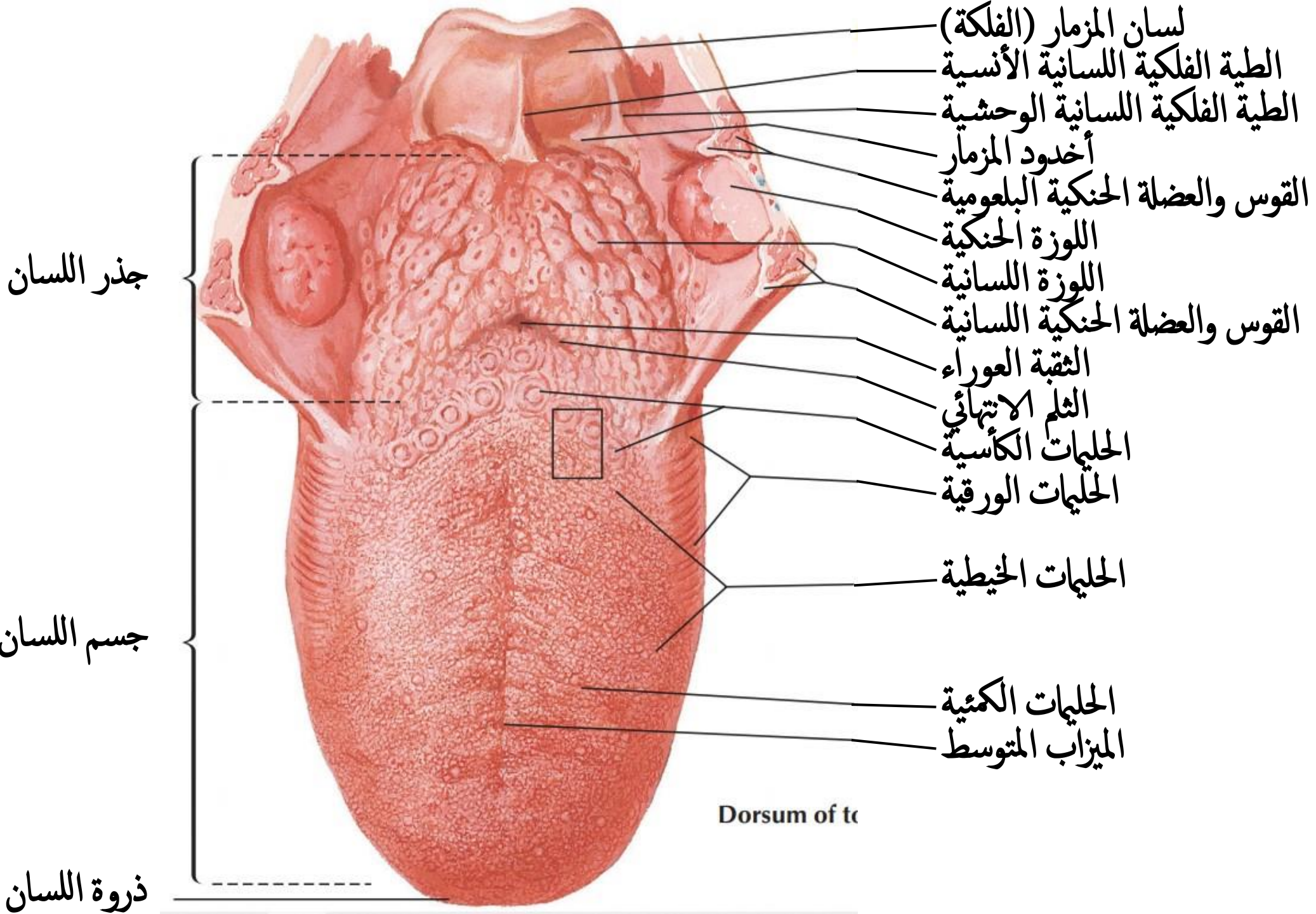
العروة الليفية للوتر المتوسط لذات البطنين

العضلة اللامية اللسانية









الحركة	حس التذوق	الحس العام	تعصيب اللسان
العصب تحت اللسان XII	عصب حبل الطبل (فرع من العصب الوجهي VII)	العصب اللساني (فرع من الانقسام الفكي السفلي للعصب مثلث التوائم V3)	الثلاثين الأماميين
	العصب اللساني البلعومي IX		الثلاث الخلفي

٨	٧	٦	٥	٤	٣	٢	١	رقم السن	
العصب الشدقي		العصب تحت الحجاج						اللثة الدهليزية	الفك العلوي
العصب السنخي العلوي الخلفي		العصب السنخي العلوي المتوسط			العصب السنخي العلوي الأمامي			الأسنان	
العصب الحنكي الكبير				العصب الأنفي الحنكي			اللثة الحنكية		
العصب الشدقي		العصب الذقني						اللثة الدهليزية	الفك السفلي
العصب السنخي السفلي						الأسنان			
العصب اللساني						اللثة اللسانية			



جامعة  
المنارة

MANARA UNIVERSITY