



تشخيص الأمراض الجلدية

Diagnosis of Skin Diseases

الاستجاب

الاستجاب الدقيق و الموجه :

-تطور الاندفاعات و طريقة انتشارها

-بدء موضع أو منتشر, حاد أو تدريجي

-وجود أعراض مرافقة و أهمها الحكمة في الأمراض الجلدية.

-معرفة السوابق المرضية و العائلية و المعالجات المستعملة سابقا و نوعها لتفسير أي تبدل في شكل الافات.

الفحص الفيزيائي للجلد

يعتمد على التأمل لملاحظة التبدلات التي تصيب الجلد و ملحقاته, بالإضافة إلى استعمال بعض الأدوات المكتملة للفحص الجلدي.



جَامِعَة
الْمَنَارَة

HANARA UNIVERSITY

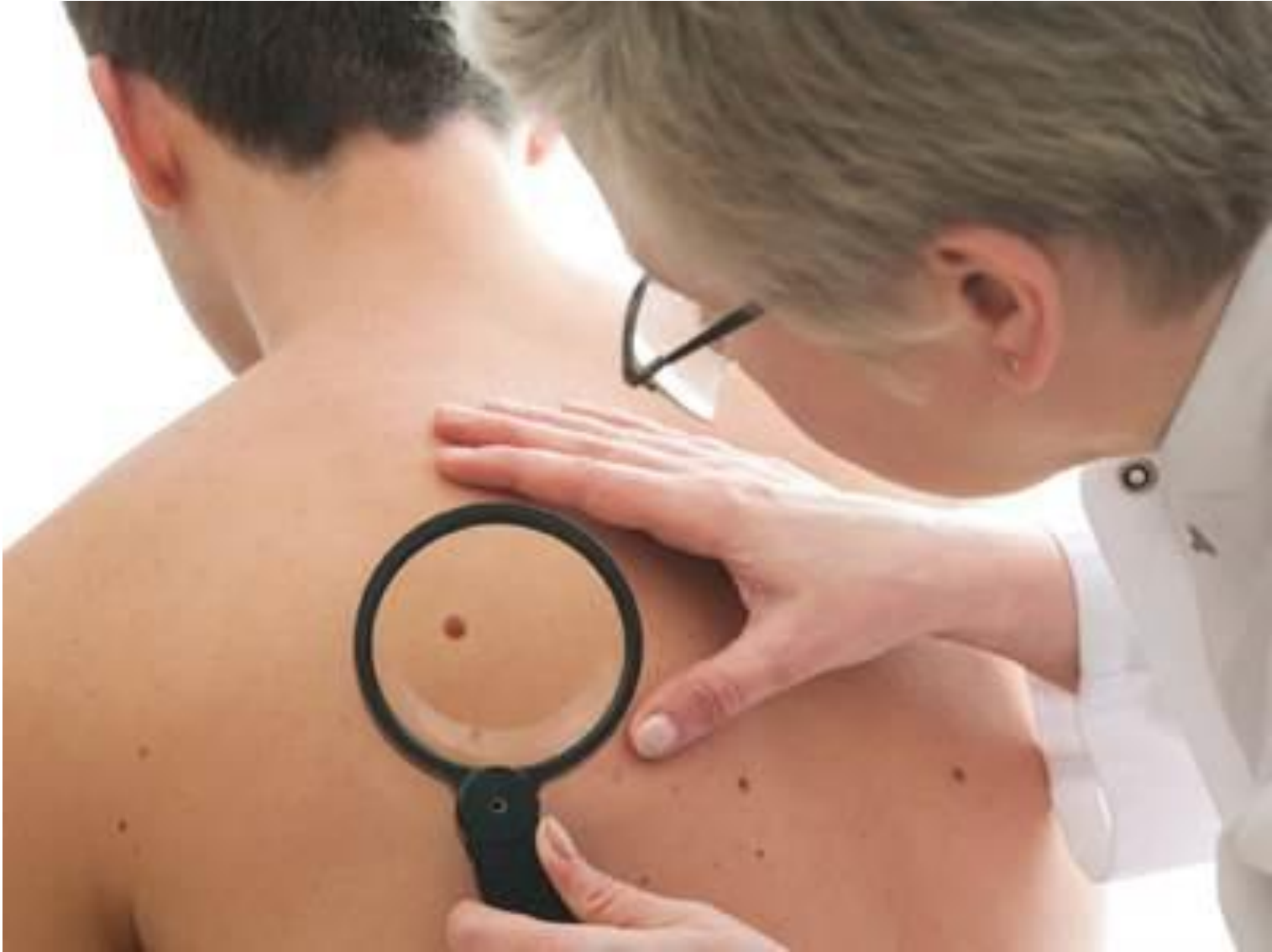الأدوات المستعملة في الفحص

كالعدسة المكبرة, المجرفة, عدسة الساعة للضغط الخارجي, ملقط نزع أشعار, القفازات.



جَامِعَة
الْمَنَارَة

HAMARA UNIVERSITY



الاندفاعات الجلدية

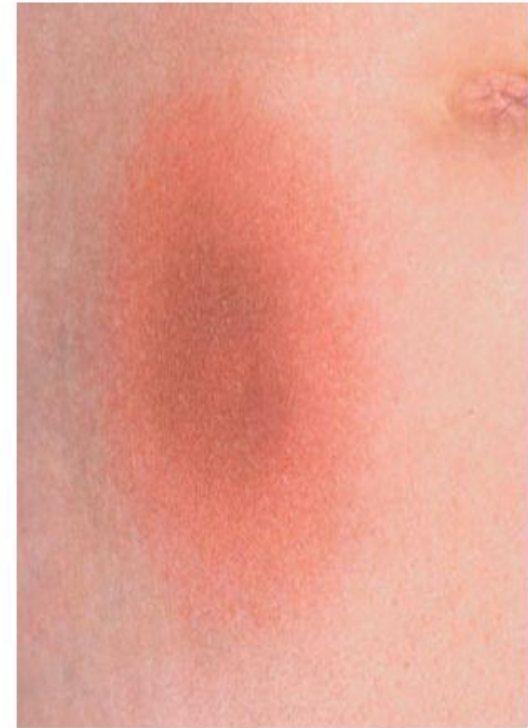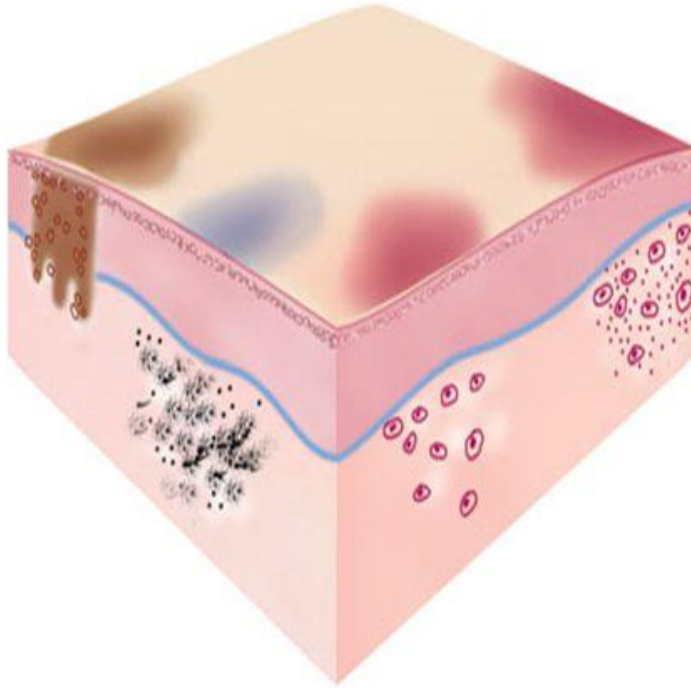
الاندفاعات الأولية: وهي التبدلات الأولية التي تظهر على الجلد حين بدء ظهور المرض الجلدي. وتشمل:



جَامِعَة
الْمَنَارَة

HAMARA UNIVERSITY

1-البقعة: وهي تبدل في اللون دون أي تغير في شكل أو قوام الجلد

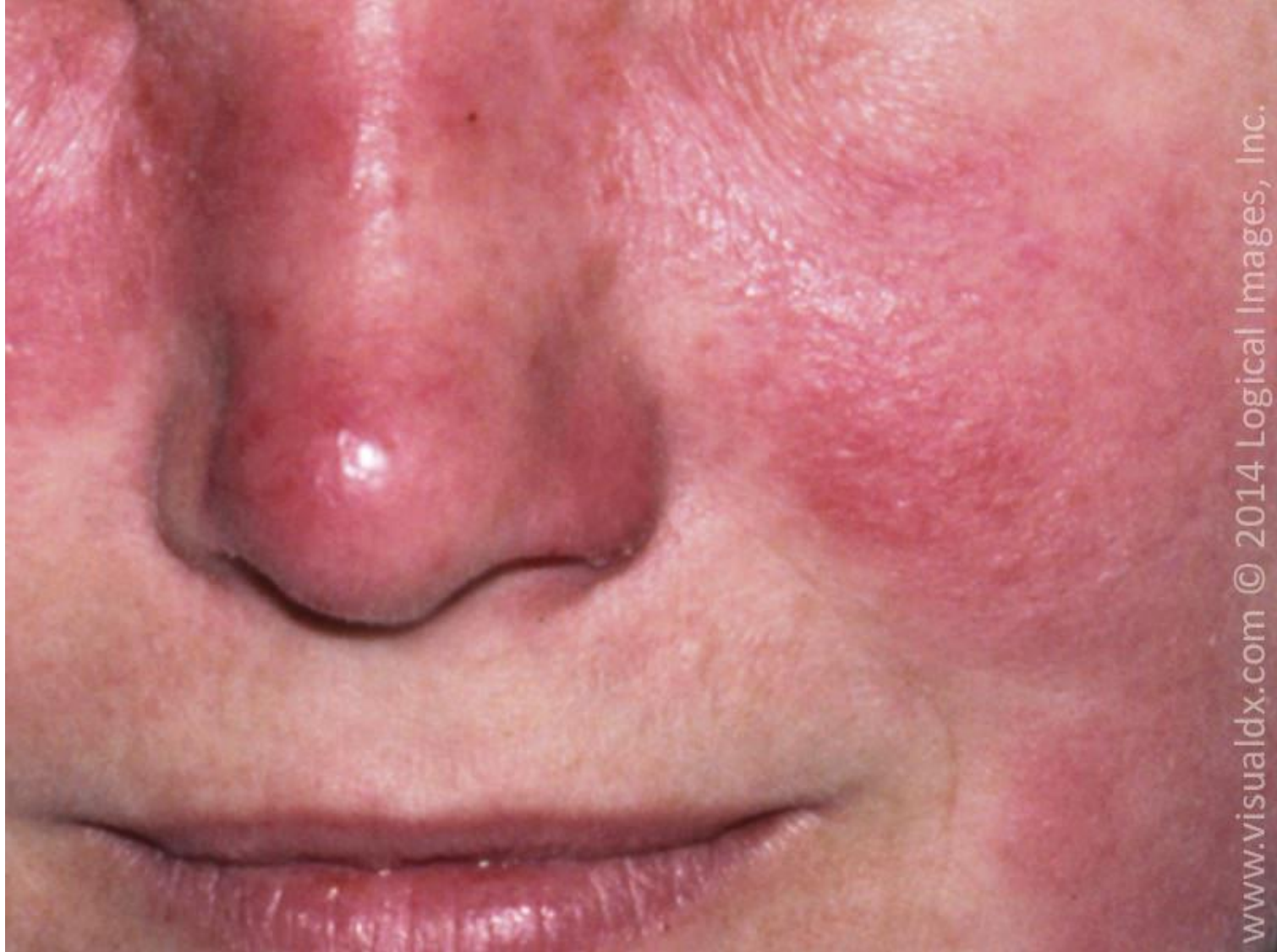

Macule (Latin: macula, "spot") $< 5\text{mm}$
is a circumscribed area of change in skin color without elevation or depression

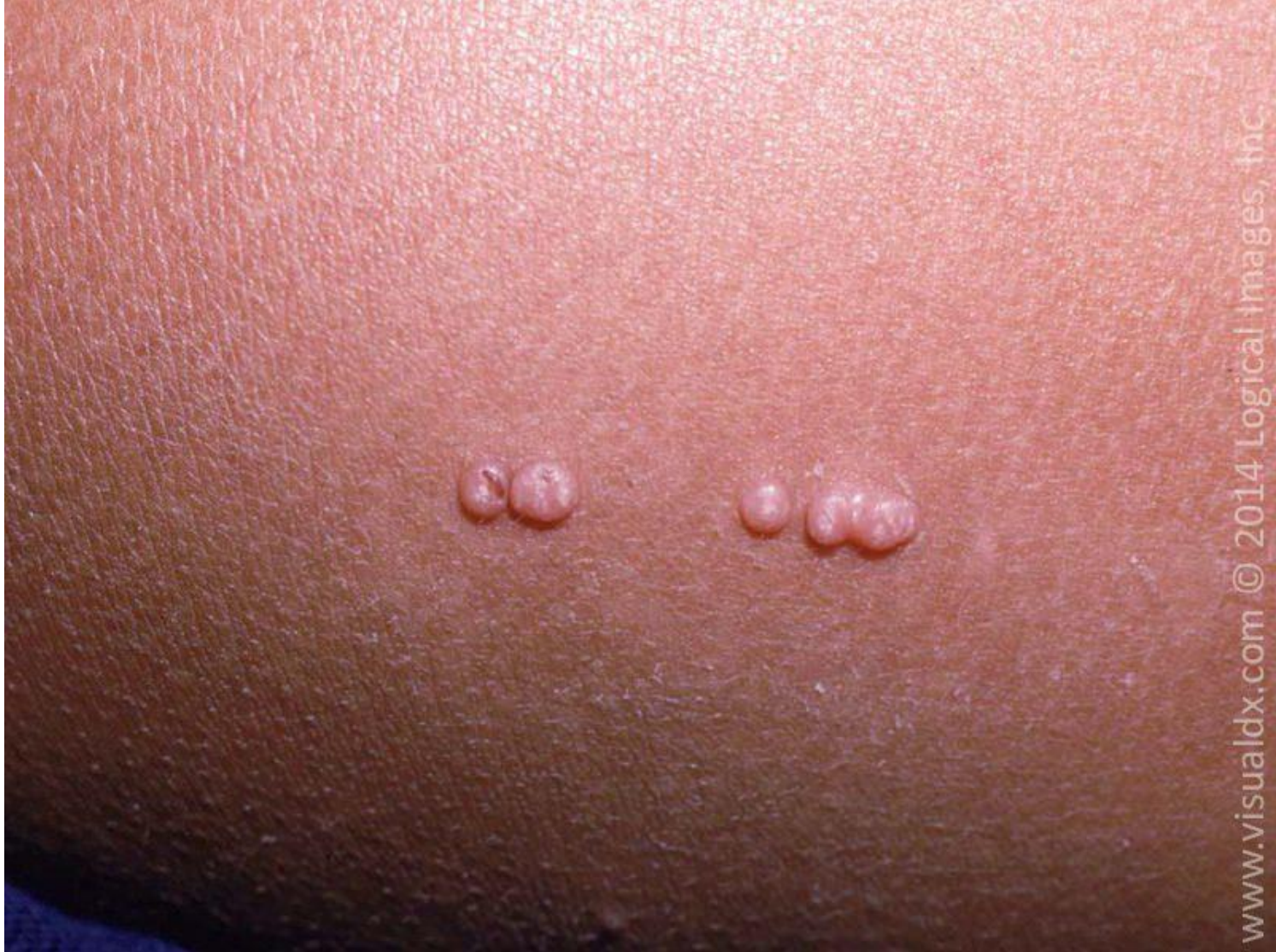Macule $< 5\text{mm}$

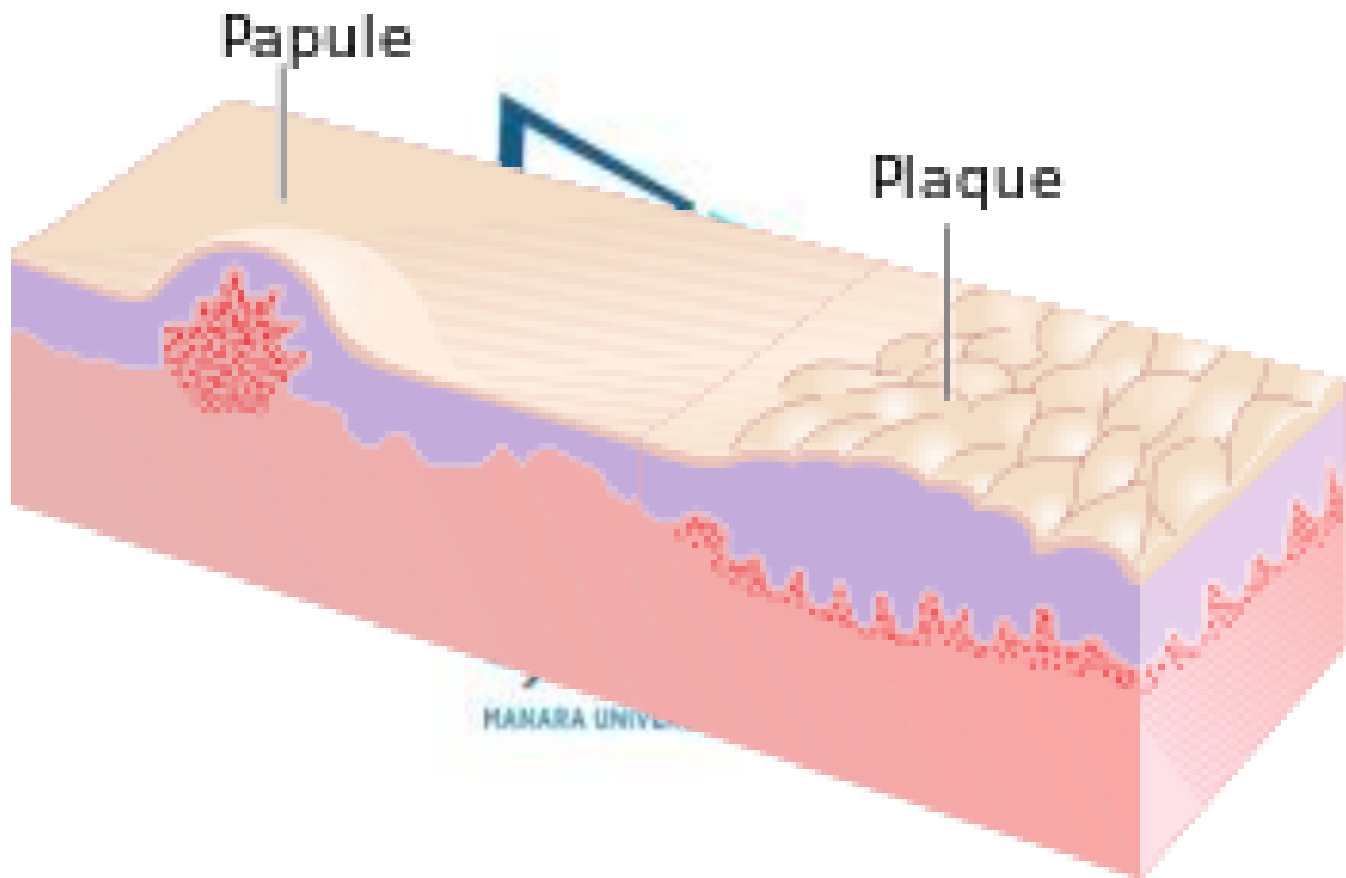
patches $> 5\text{mm}$

2-الحمامى: احمرار احتقاني ينجم عن توسع وعائي محصور في الجلد.

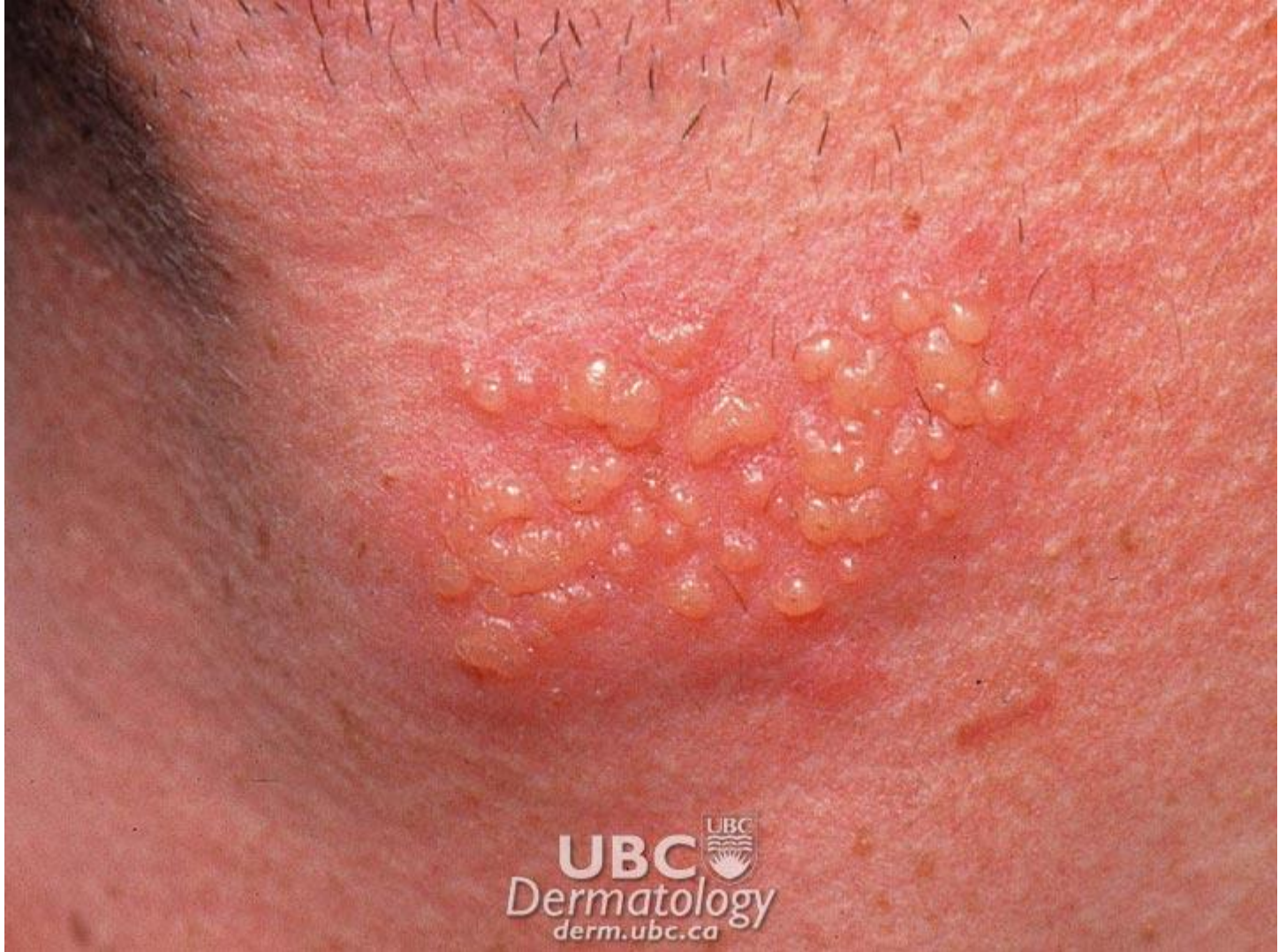

3- الحطاطة: هي ارتفاع محصور في الجلد ذو قطر أقل من 1 سم

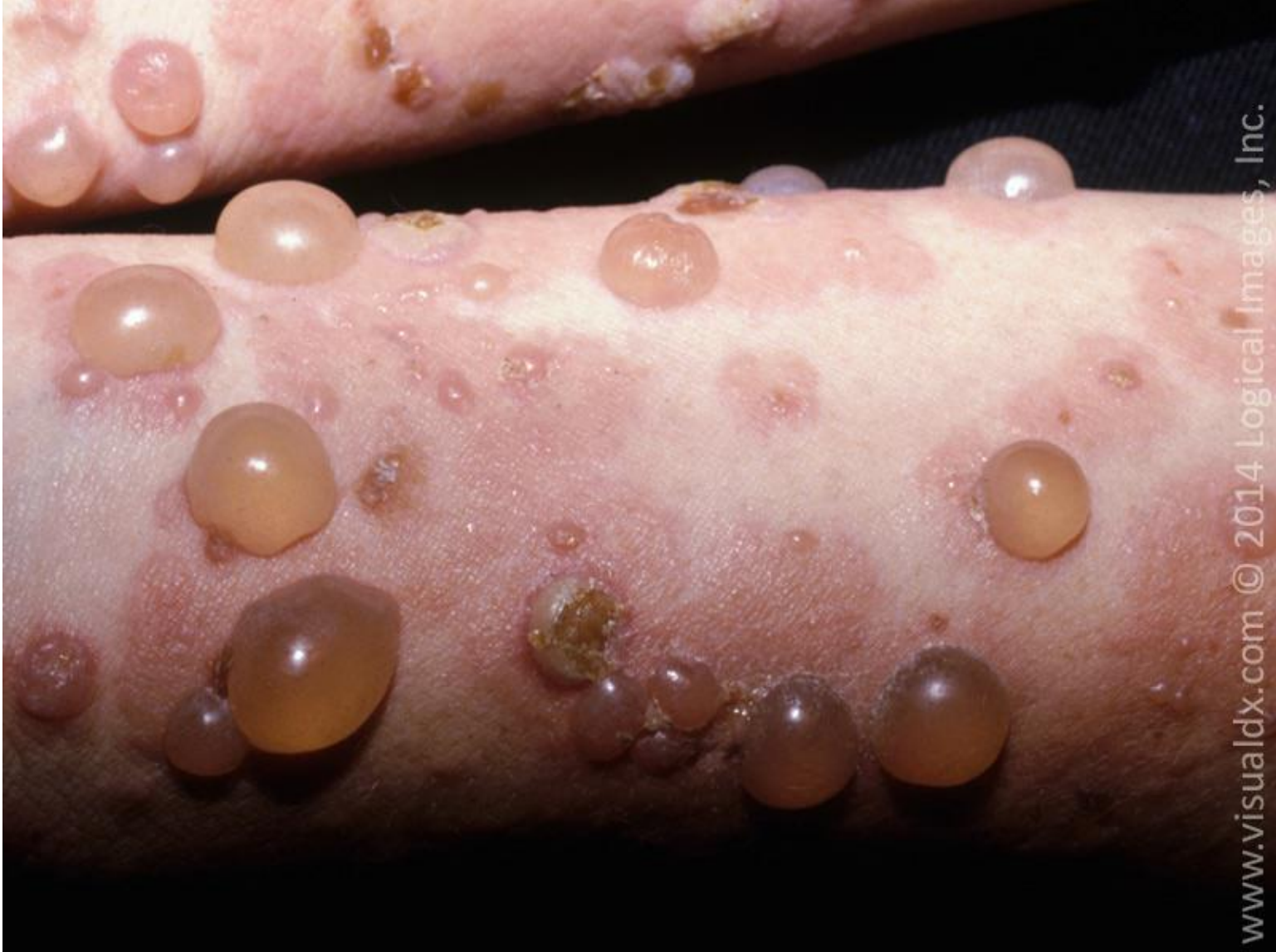



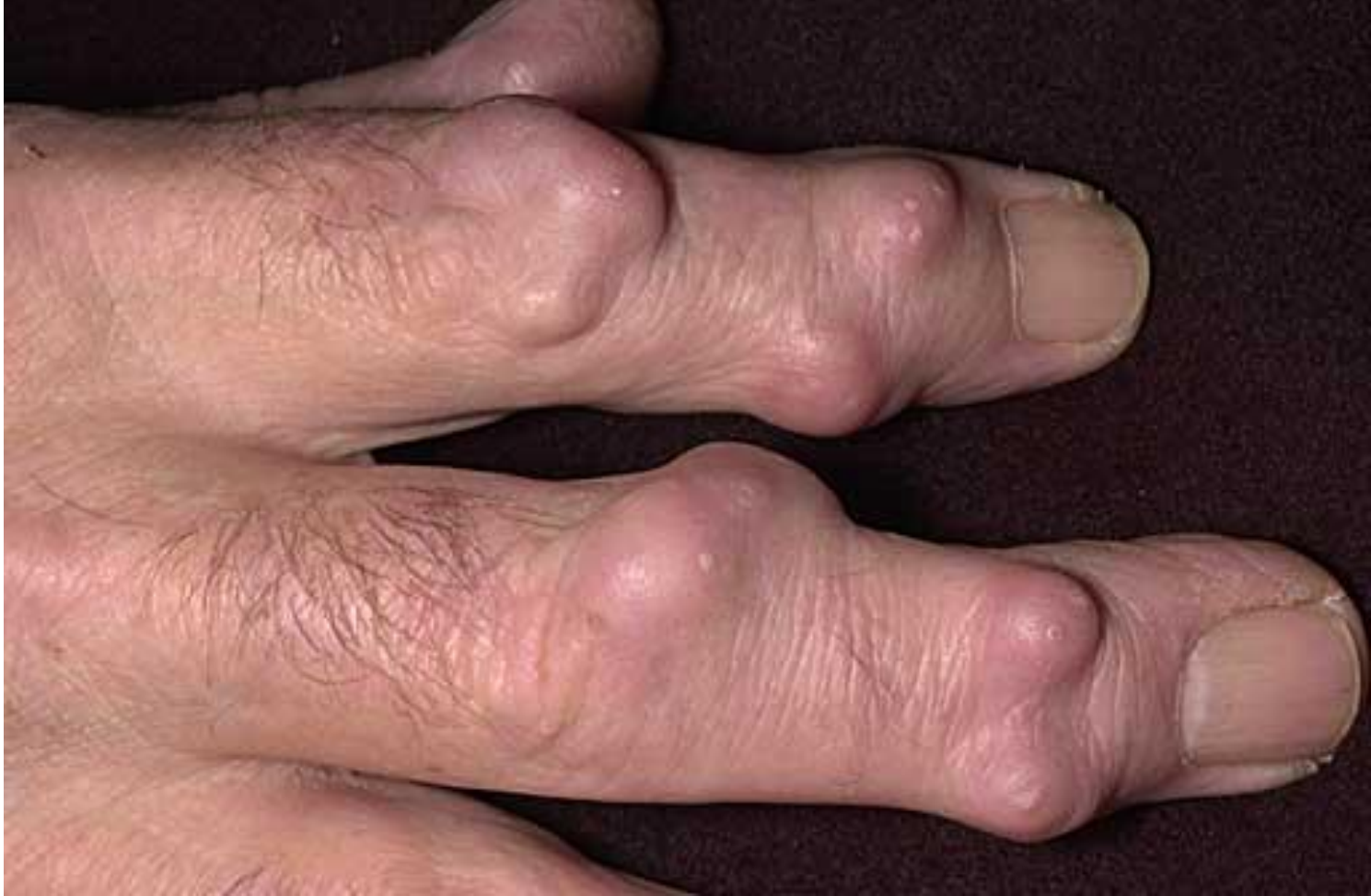4-الحويصل: تجمع صغير يحوي سائلا رائقا



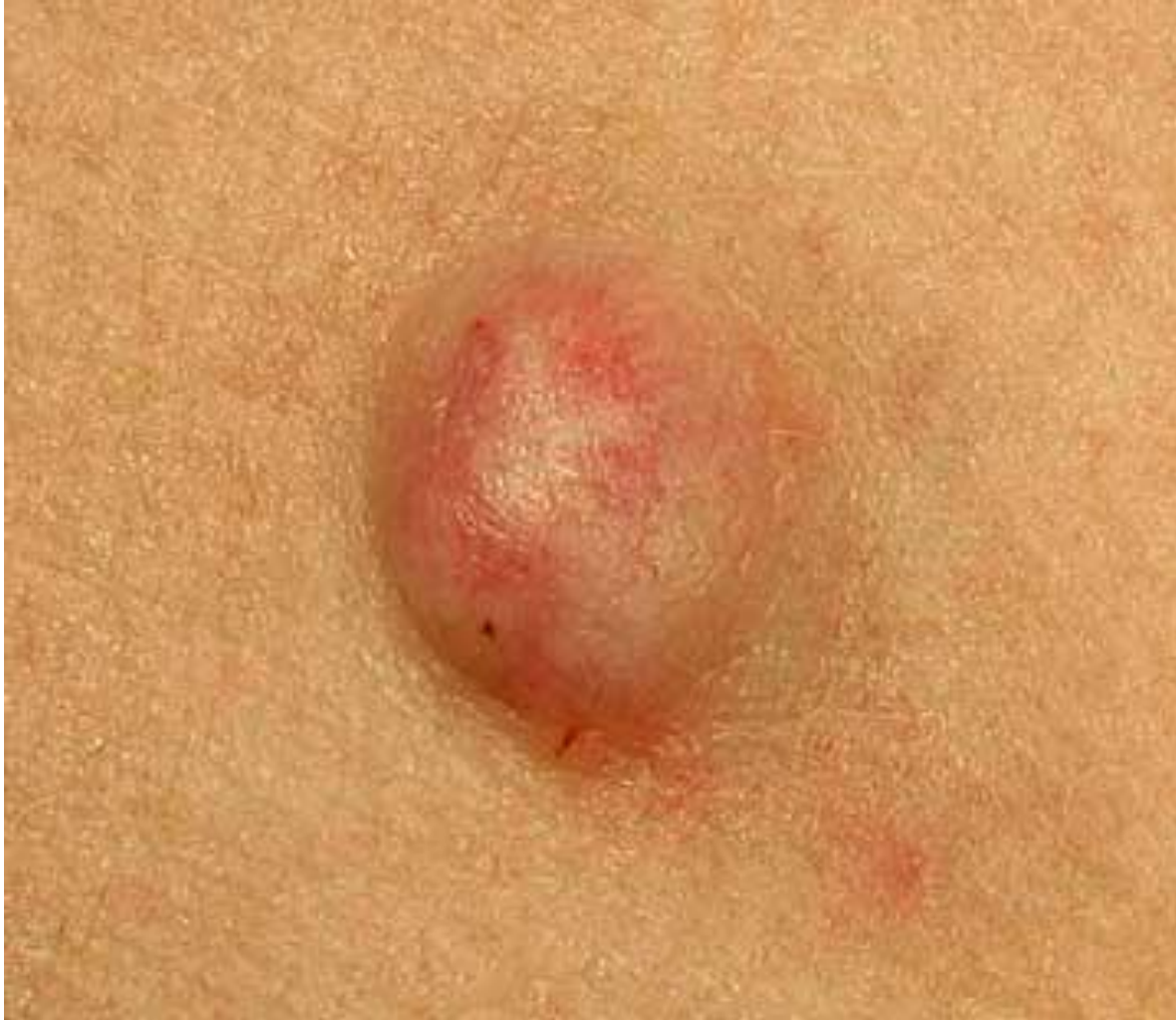5- الفقاعة: وهي أجواف كبيرة الحجم أكبر من الحويصل



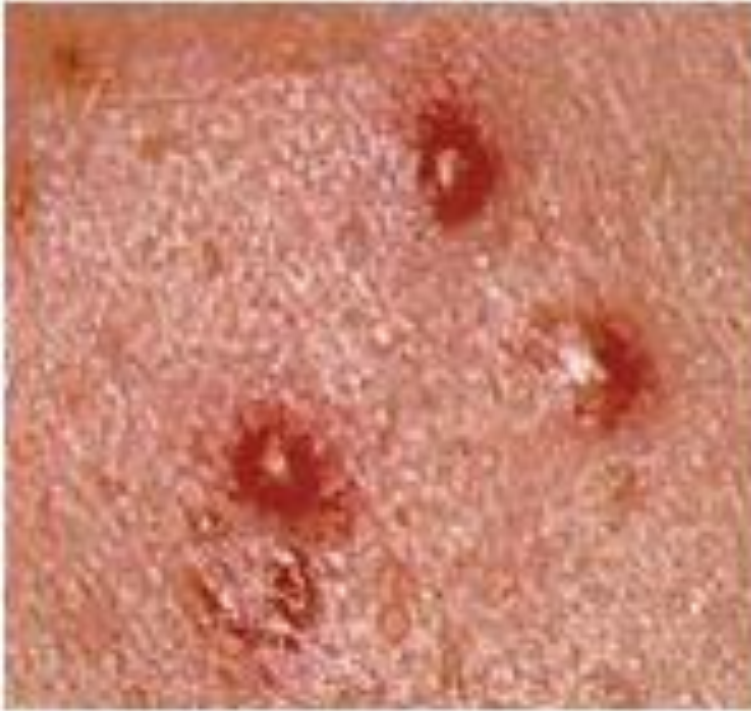6-العقيدة: الارتفاع قاس في الجلد ناتج عن توضع عميق لتفاعل التهابي ما
مغطى بجلد سليم أو حمامى



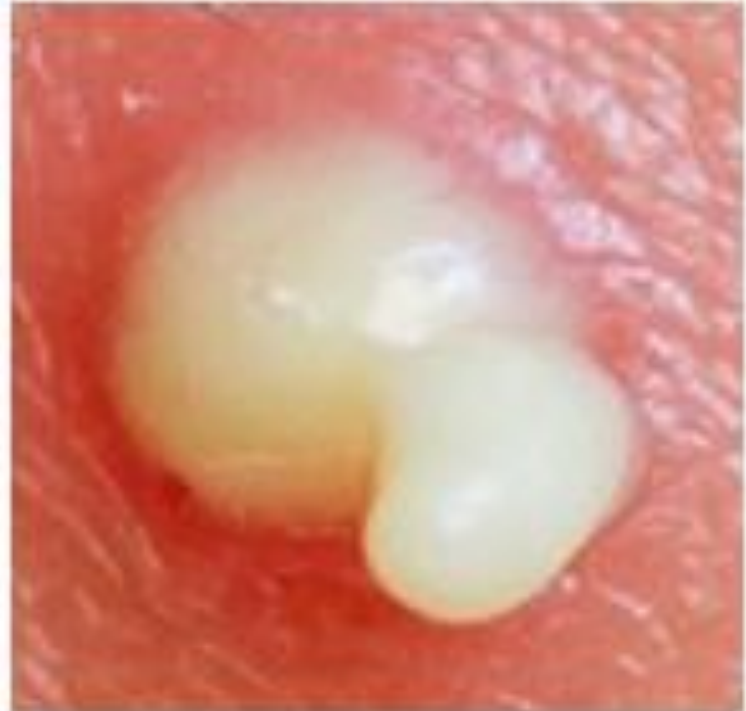7-الأورام و الكيسات:



- 8- الدرناات: تشكلات الالهابية مزمنة تتوضع في الأدمة تخرب الأنسجة و تترك مكانها تندبات
- 9- البثور: تجمعات حاوية على سائل قيحي

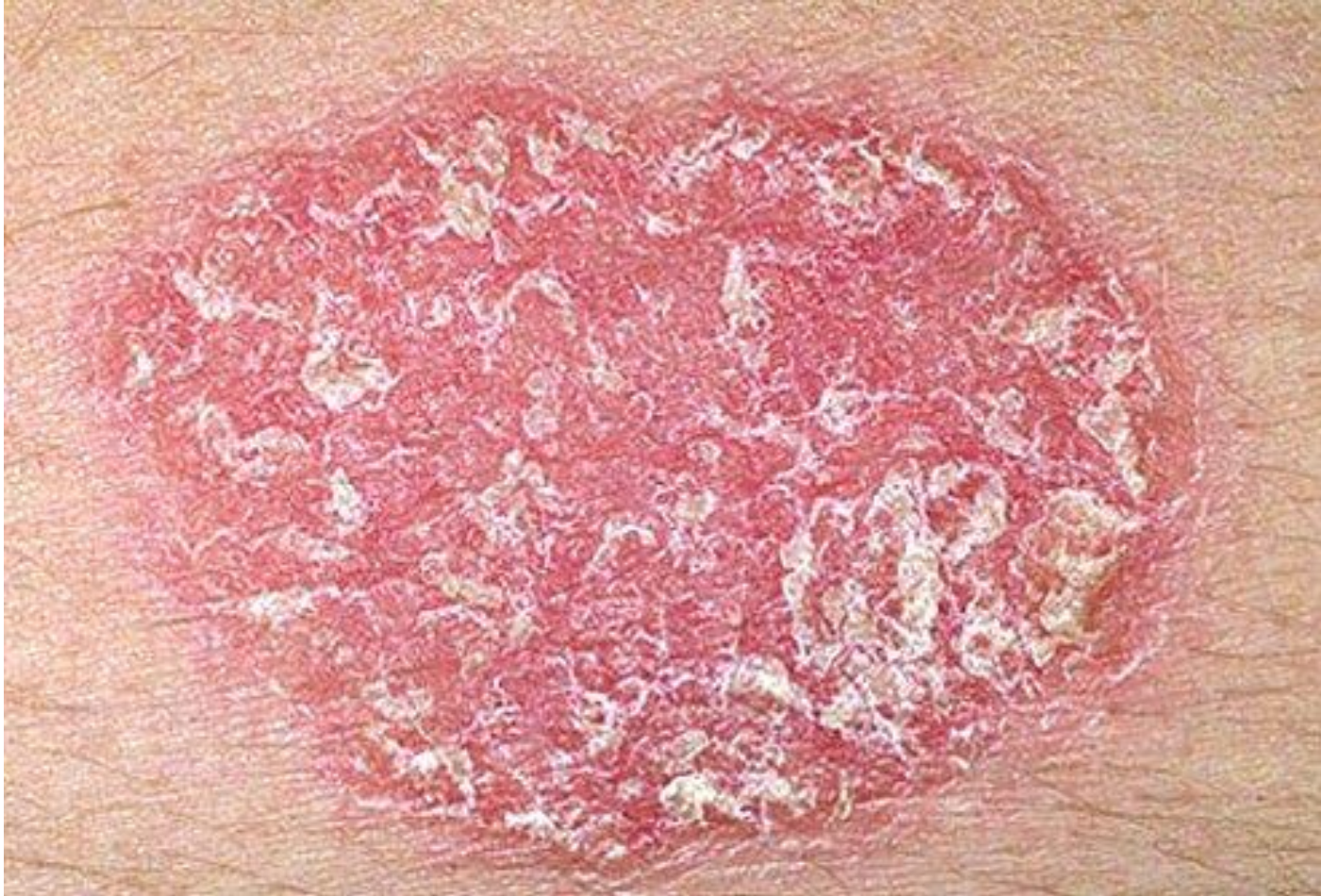

Papules

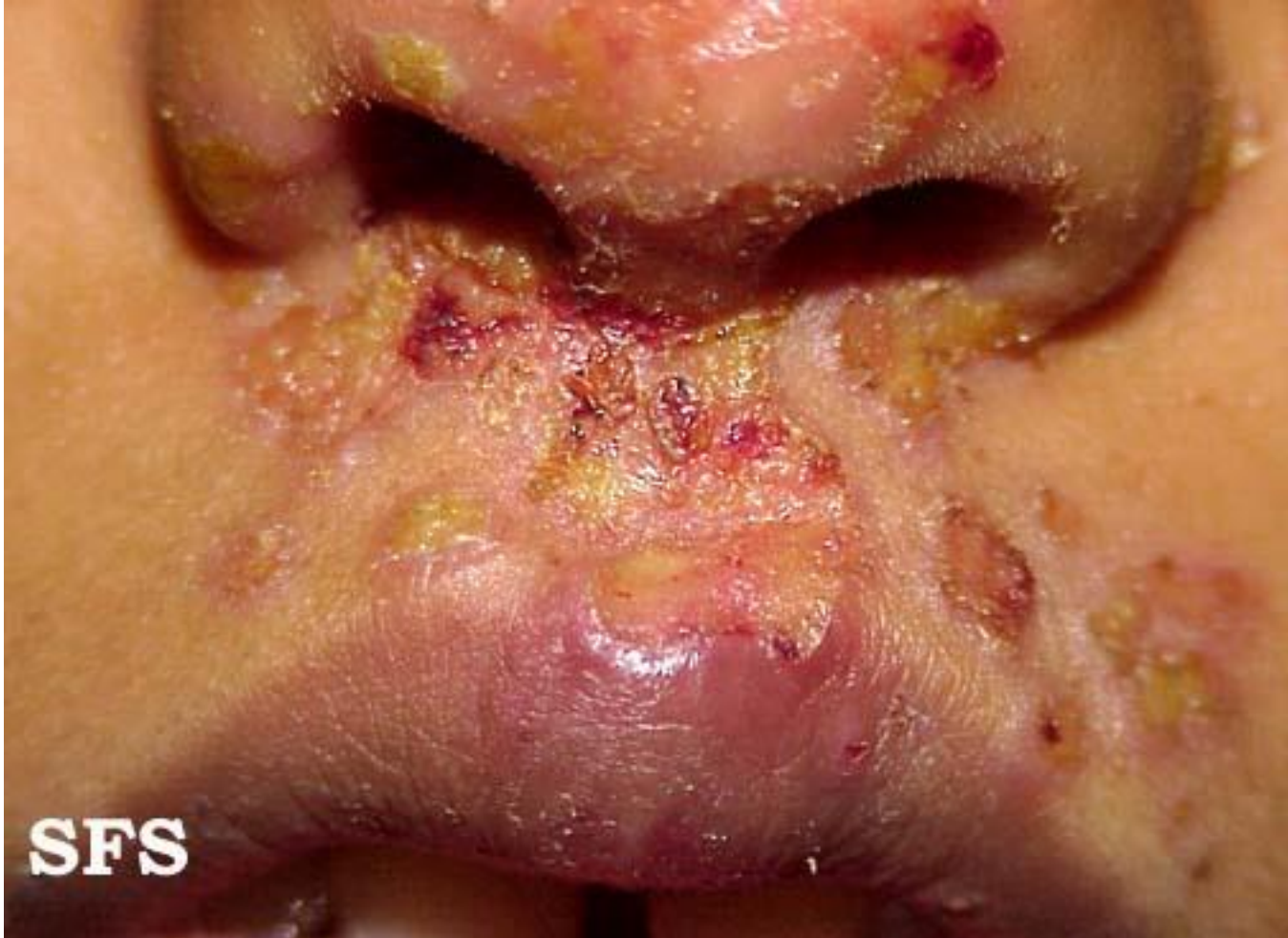

Pustules

الاندفاعات الثانوية: تبدلات جلدية لاحقة أو متأخرة تحدث نتيجة قدم الافة أو لاصابتها بخمج ثانوي أو رض أو تطور تجريجي للافة الجلدية و تشمل:
1- الوسوف: صفائح من القرنين الجاف



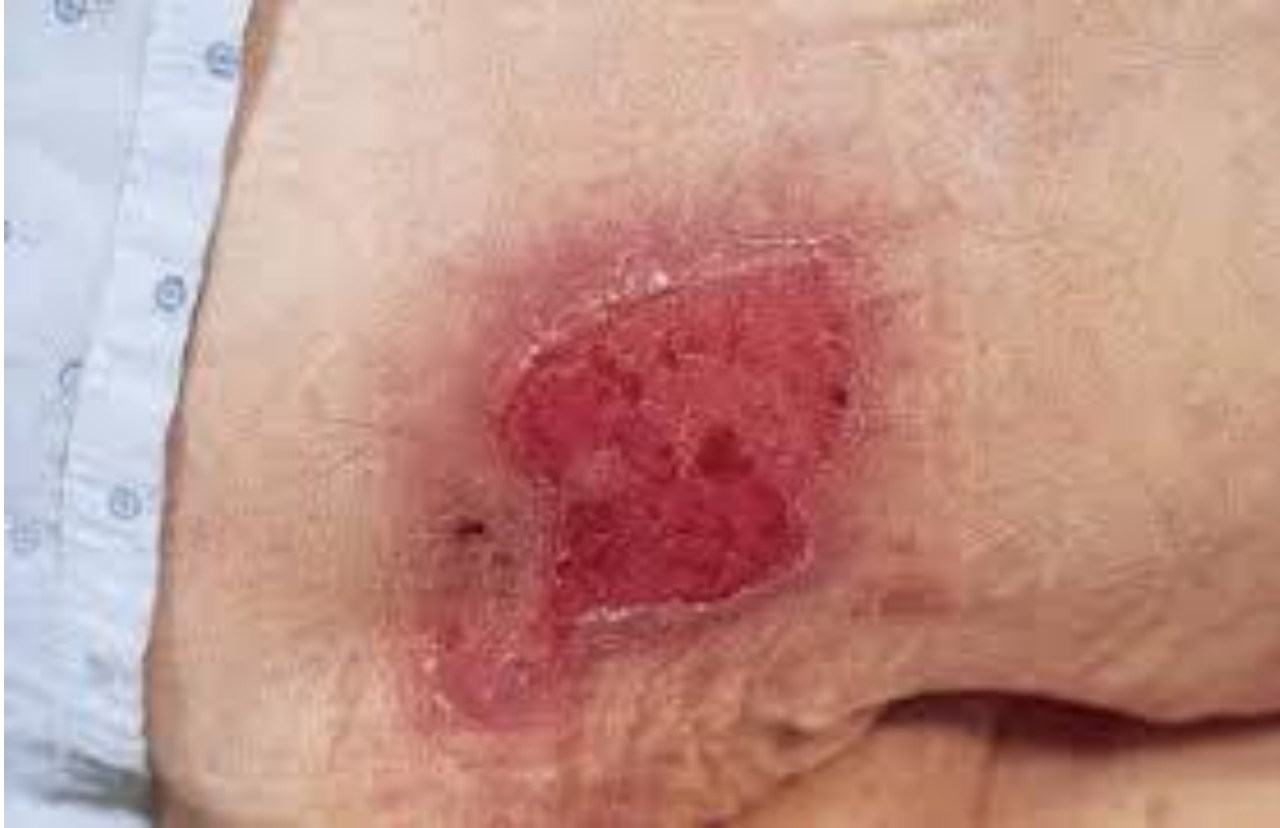2-القشور:صفائح سميكة من الوسوف المختلطة مع مفرزات رطبة مصلية
أو قيفية أو نزفية



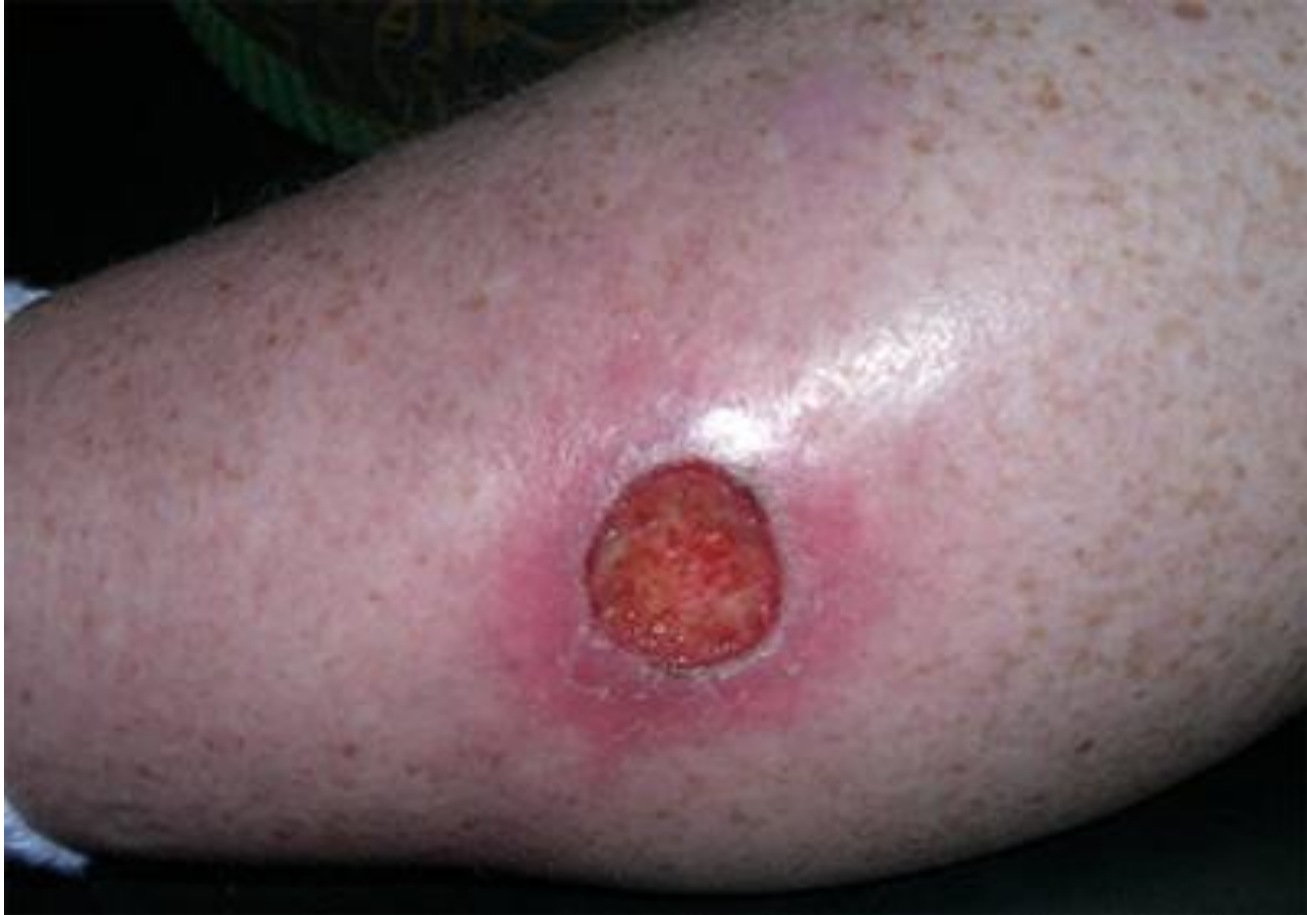3- السحجات: ضياع مادي سطحي



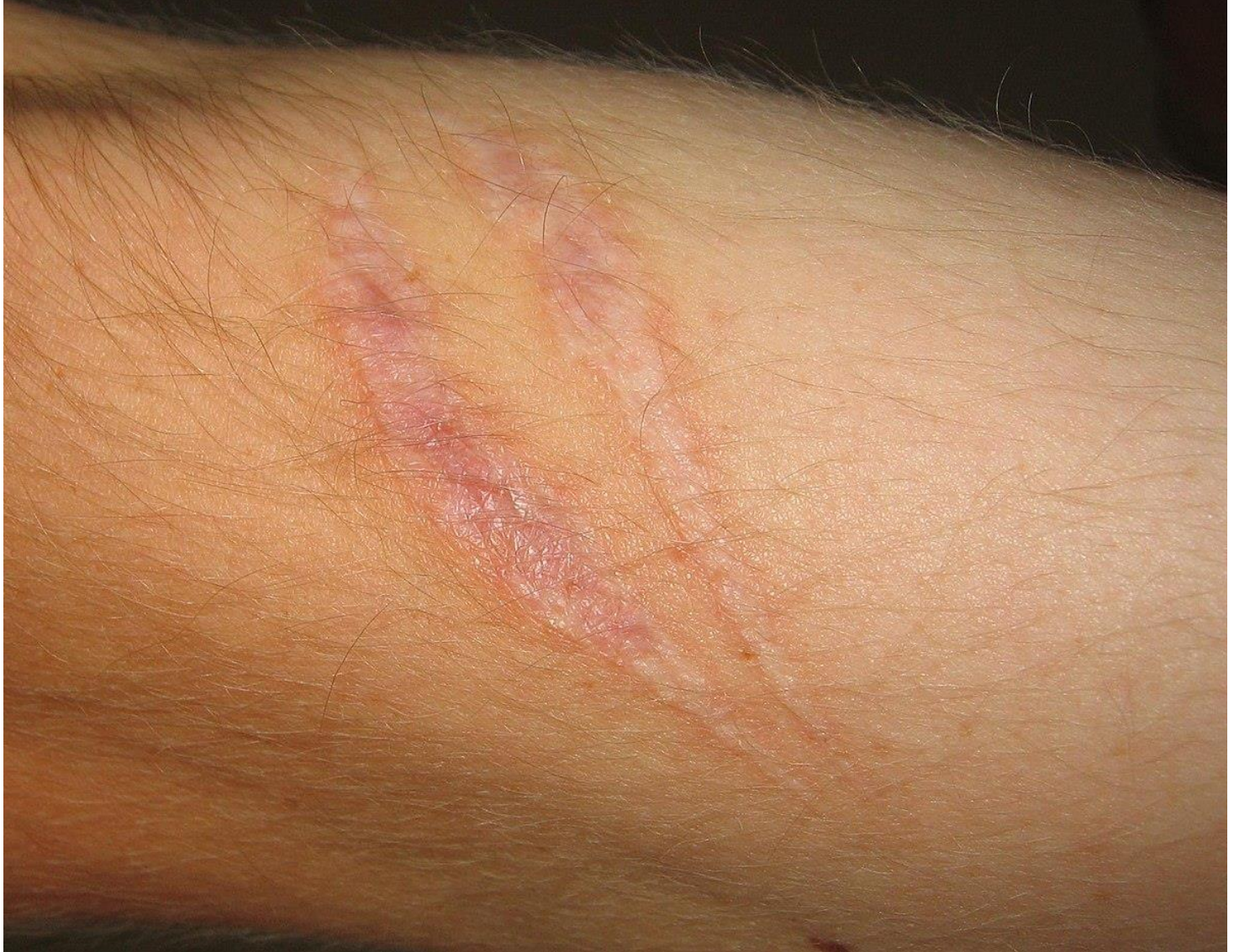4-الانتكالات: ضياع مادي سطحي يتلو انبثاق الحويصلات أو الفقاعات

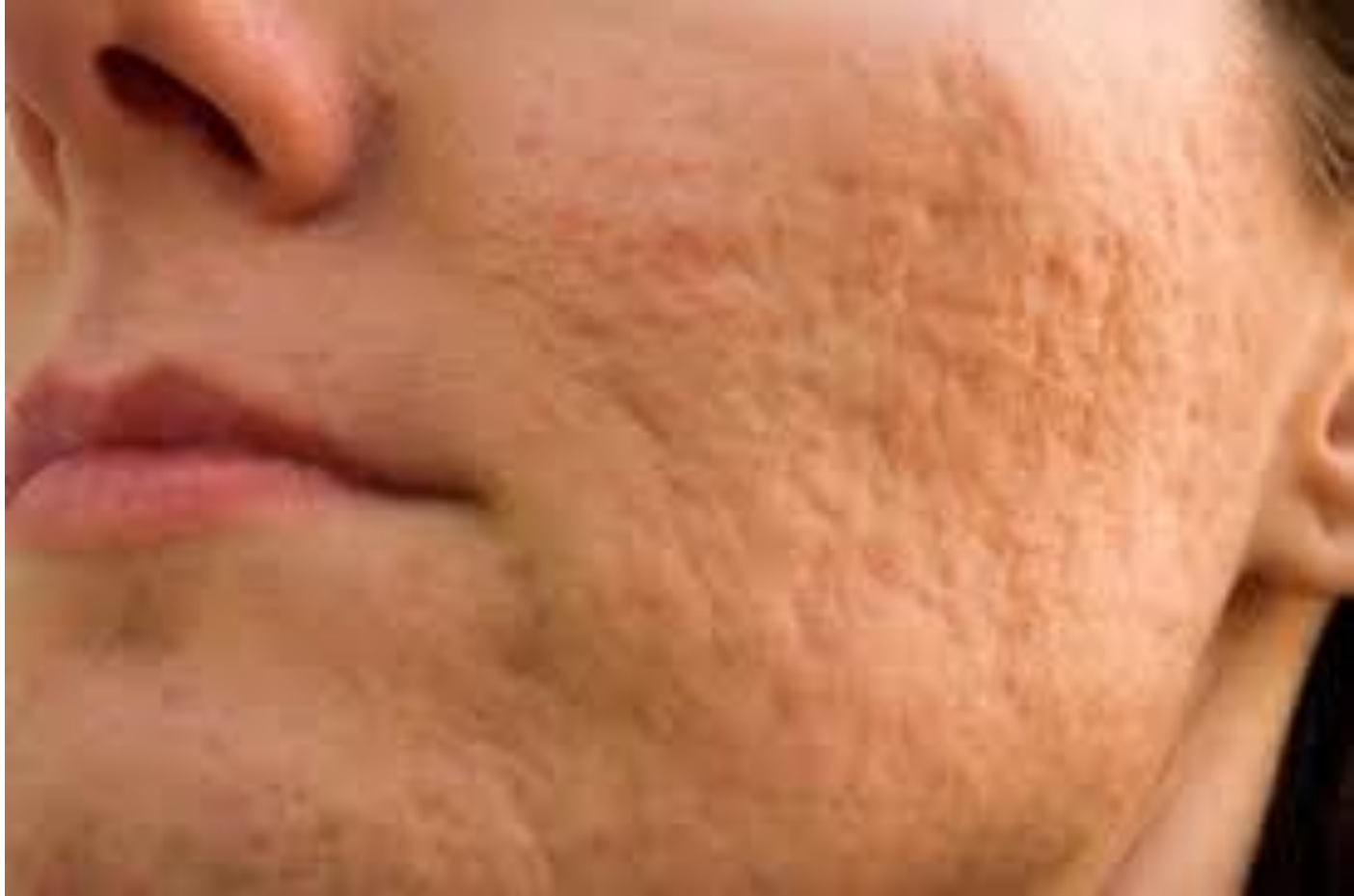

5-القرحات: ضياع مادي عميق يشمل البشرة و الأدمة أو أحيانا النسيج
تحت الجلد



6-الندبات: تبدل في طبيعة الجلد يتلو عادة افات سابقة ينجم عن خلل في توزع الياف الكولاجين





7-التحزز: زيادة في ثخانة الجلد و البشرة يؤدي إلى فرط تقرن و زيادة وضوح خطوط الجلد

