2-19

Diseases of the Mucosae

أمراض المخاطيات

Dr.Roula Baddour

جامعة المنارة
MANARA UNIVERSITY

Lips diseases أمراض الشفتين

التهاب الشفة : يدل على وجود التهاب حاد او مزمن على مستوى الشفة أو الشفتين معا بما فيه الجزء القرمزي و الحواف لكن الجلد حول الشفتين و المخاطية الفموية غير مشمول بالتعريف على الرغم من أنها قد تكون مترافقة بالاصابة في بعض الحالات و هناك بعض العلامات المشتركة في معظم اشكال التهاب الشفتين : الجفاف – التقشر – التشقق – الوذمة .

Dr.Roula Baddour

جامعة المنارة
MANARA UNIVERSITY

أنواع التهابات الشفة:

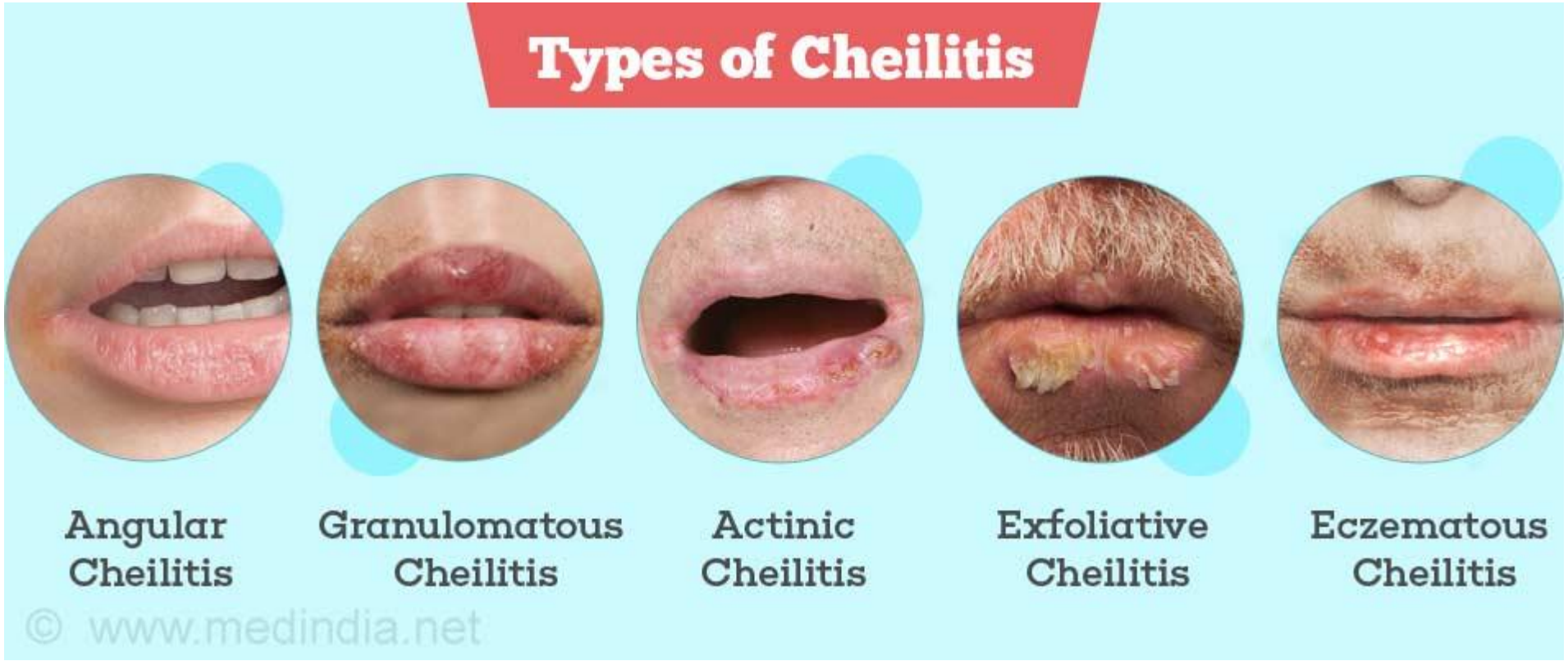

أ-التهاب الشفة الأكزيمائي:

هو الشكل الأكثر شيوعا و يبدو على شكل جفاف و حمامى و تشققات و يمكن أن يمتد نحو الجلد حول الفم و نحو مخاطية الفم و يترافق مع احساس حارق و حكة

و يقسم الى :

جامعة المنارة
MANARA UNIVERSITY

1-التهاب الشفة التخريشي :

هو الاكثر شيوعا ان **اللعق المستمر** للشفتين هو من اهم الاسباب خصوصا عند الاطفال

اضافة لعوامل اخرى مثل البرد و الجفاف و الرياح و التعرض للمخرشات الاخرى .

تعتبر مواد التنظيف و التجميل و بعض الاطعمة و بعض الادوية الموضعية او الجهازية

مثل الريتينوئيدات يمكن ان تسبب الجفاف و الالتهاب .

جامعة المنارة
MANARA UNIVERSITY

Dr.Roula Baddour

© 2008 Logical Images, Inc.

2-التهاب الشفة التحسسي :

يحدث بالية تحسسية من النمط المتأخر تصاب بها الاناث أكثر من الذكور بسبب كثرة التعرض للمؤرجات و خاصة الموجودة في المكياج و غيرها , يضاف أيضا مواد تنظيف الاسنان و بعض الاطعمة مثل المانغو و الفاكهة الحامضة . تبدو عادة على شكل حمامى على الشفتين و يمكن ان تمتد الى خارج المنطقة القرمزية لتصل الى الجلد حول الفم , وذمة , تشققات , حويصلات و بعض الائتكالات السطحية أيضا بحسب شدة الحالة ,
الأعراض :حكة احساس حارق مع مضض على الشفة و بحسب العامل المحسس و مكانه يمكن ان تترافق مع اكزيما في اماكن اخرى .

جامعة المنارة
MANARA UNIVERSITY

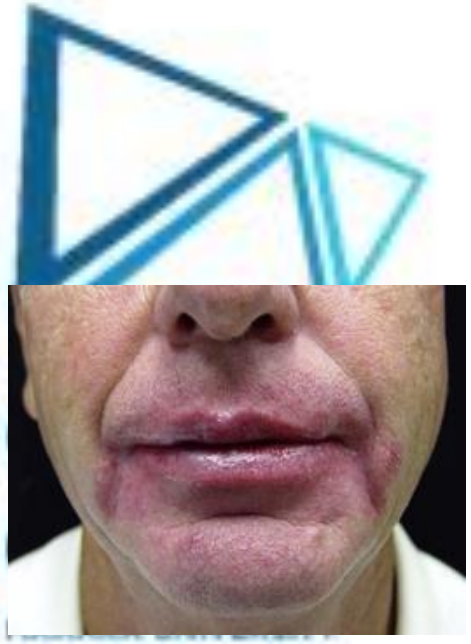

3-التهاب الشفة التأتبي :

يعتبر شائع لدى المرضى التأتبين يبدو على شكل حمامى و جفاف و توسف و تشقق في الشفتين .

التشخيص : يتم تقيم ما يلي :

فحص الجلد و المخاطية للبحث عن علامات التأتب

السوابق الشخصية و العائلية للتأتب

استجواب دقيق عم سوابق التعرض لمادة مؤرجة

اختبارات الرقعة . أهم المؤرجات:

Fragrances , nickel , laniolin , propolis , chromium , Myroxylon

العلاج : ازالة السبب , الستيروئيدات الموضعية و المطريات.

جامعة المنارة
MANARA UNIVERSITY

ب-التهاب الشفة الضيائي
Actinic Cheilitis

يعتبر تقران ما قبل سرطاني , يحدث بسبب تعرض مديد و تراكمي لأشعة الشمس , خاصة في المناطق الحارة و الجافة و لدى العمال في العراء مثل المزارعين , و تزداد لدى المسنين و الذكور , مع وجود استعداد وراثي (جفاف الجلد المصطبغ) و المهاق و النمط اللوني الفاتح(1,2) يعتقد انها تشبه الامراضية في التقران الضيائي ويمكن ان تتطور عليها سرطانة شائكة الخلايا . سريريا : جفاف و رقة و توسف في الشفة السفلية بشكل خاص و غالبا الاعمار بعد 40 سنة , ضمور و وذمة و حمامى و تقرح ...

العلاج : علاج مخرب (ازوت سائل , تخثير كهربائي , تقشير ... الخ).

معلجة ضوئية, معالجات دوائية موضعية :

Diclofenac , Retinoids , 5 fluorouracil , imiquimod

ثم الجراحة.

الوقاية : واقيات الشمس

جامعة المنارة
MANARA UNIVERSITY

© 2000 Galderma SA
025210H

ج-التهاب الشفة الزاوي :
Angular Cheilitis

يعرف أيضا باسم الصماغ و هو التهاب مزمن يصيب جلد زاويتي الشفتين يبدو على شكل حمامى و تعطن و توسف و تشقق , غالبا ثنائي الجانب . غالبا ما يظهر الخمج الثانوي بالجراثيم المكورة العنقودية و المبيضات البيض , وهو يمكن ان يحدث بأي عمر ولدى الجنسين و خاصة لدى المتقدمين بالعمر و مستعملي البدائل السنية , ولدى المصابين بمتلازمة الجفاف , و في حال نقص نظافة الفم . ان مص الابهام لدى الاطفال و لعق الشفاه يمكن ان يكون مؤهبا و كذلك نقص التغذية و السكري و نقص المناعة كلها عوامل مؤهبة .

جامعة المنارة
MANARA UNIVERSITY

Cold sores

Angular cheilitis

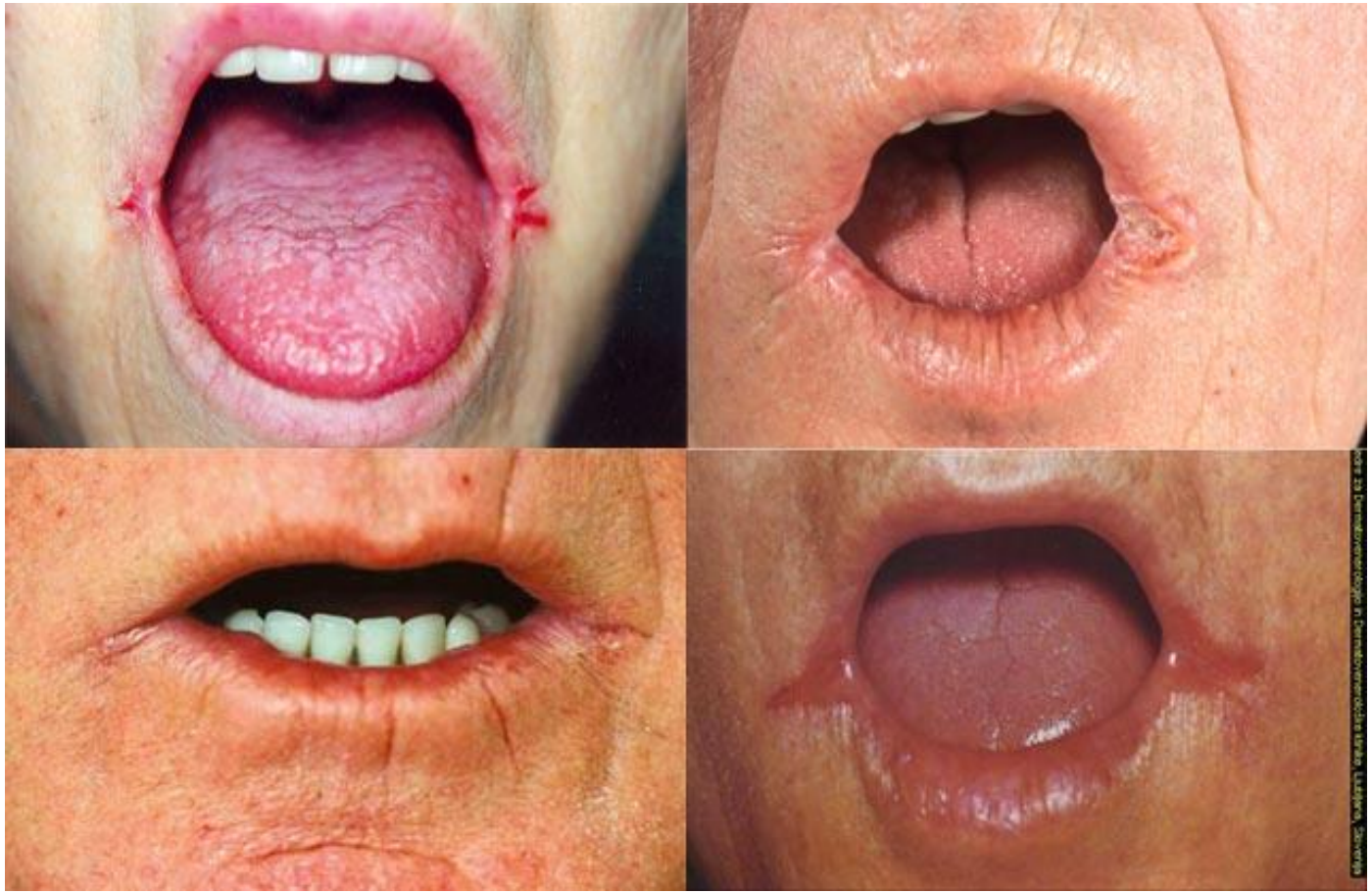
Foto: Zga Dermatovenerologija in Dermatovenerološka klinika Ljubljana, Slovenija

د- التهاب الشفة بالمصوريات :
Plasma cell cheilitis

حالة التهابية سليمة تتصف بارتشاح الشفة بالخلايا المصورية , تشبه التهاب الحشفة بالمصوريات, و تيدو على شكل لويحات جاسئة قليلا و واضحة الحدود على الشفة السفلية بشكل خاص .

جامعة المنارة
MANARA UNIVERSITY

Dermatology Oasis

Diseases of the tongue

أدواء اللسان

جامعة المنارة

MANARA UNIVERSITY

أ- اللسان الأسود المشعر
Black hairy tongue

يحدث في حالات سوء العناية بالفم حيث تتضخم الحليمات الذوقية و تتطاول و تسود , و تتراكم عليها العضيات الممرضة من جراثيم منتجة للصباغ و مبيضات بيض , يساهم التدخين بحدوثها , بسبب استعمال الصادات الحيوية مثل التتراسكلين . يبدو على شكل لطخ سوداء في الجزء الخلفي من سطح للسان .

جامعة المنارة
MANARA UNIVERSITY

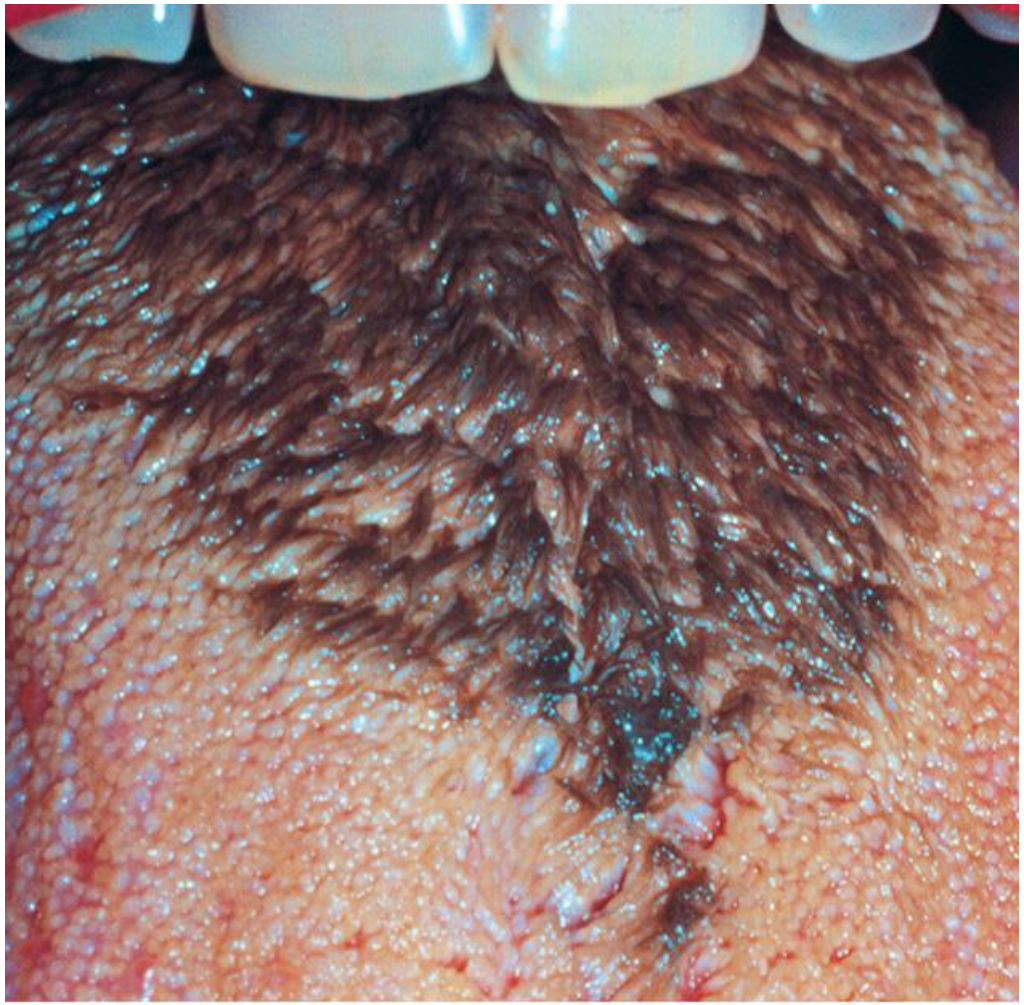

© MAYO FOUNDATION FOR MEDICAL EDUCATION AND RESEARCH. ALL RIGHTS RESERVED.

ب-اللسان الجغرافي :

Geographic Tongue

و هو حالة اتهابية سليمة مجهولة السبب , تتظاهر بشكل لطخ حمراء تشبه الخارطة غير ثابتة الشكل يحيط بها هامش مبيض متعرج , تبدأ على ذروة و جوانب اللسان ثم لاتلبث ان تمتد و تصيب سطحه و يتبدل شكلها من وقت لاخر . يصادف ضمن سياق الصداف .

جامعة المنارة
MANARA UNIVERSITY

MAMARA UNIVERSITY

ج-اللسان الصفني(المتشقق) :
Fissured tongue (scrotal)

السبب غير معروف , يبدو كخلل تطوري , فقد يكون ولاديا و احيانا مكتسب و يشاهد بمتلازمة داون ,أو مكتسب يترافق مع اللسان الجغرافي أو في متلازمة ميلكرسون . يصيب 5% من البشر , يبدو سريريا على شكل شقوق عميقة طولانية على ظهر اللسان مع طيات و ضخامة فيه .

يحتاج للنظافة و الغسولات الفموية .

جامعة المنارة
MANARA UNIVERSITY

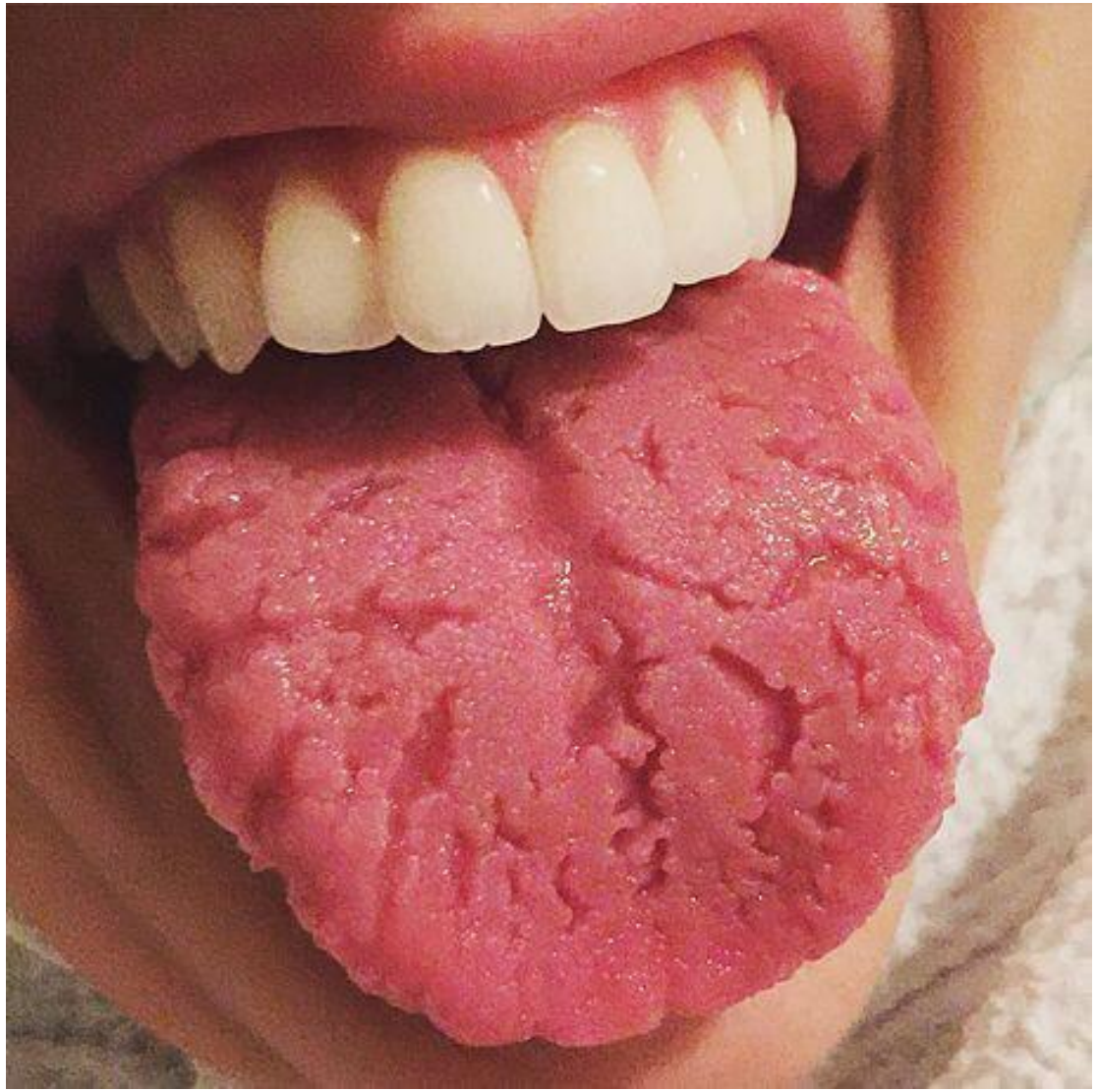

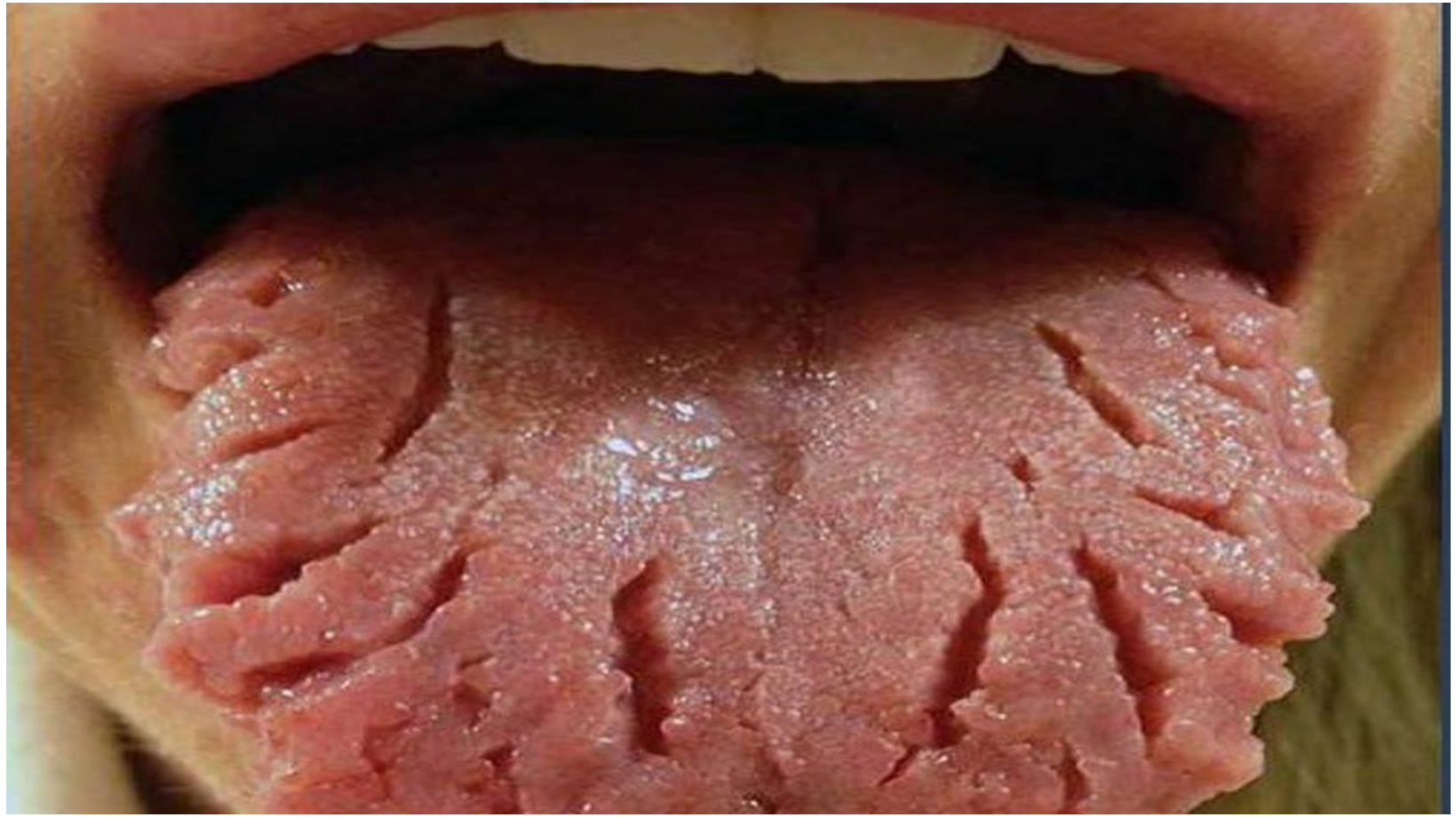

د-التهاب اللسان المعيني الناصف :
Median Rhomboid Glossitis

يدعى بالضمور الحليمي المركزي للسان . قد ينجم عن عيب تطوري و تلعب المبيضات البيض و التدخين و بدلات الاسنان دورا في احداثه . يظهر كمنطقة حمراء ضامرة الحليمات امام الثلث الانتهائي على الخط المتوسط لظهر اللسان , و قد يتواجد مركب عقيدي .

العلاج : منع التدخين , مضادات الفطور , و اجراء خزعة في حال تواجد مركب عقيدي خوفا من التنشؤ .

جامعة المنارة
MANARA UNIVERSITY

ه-التهاب اللسان العوزي :
Deficiency Glossitis

يدعى باللسان الاملس أو التهاب اللسان لمولر . ينجم عن ضمور الحليمات الخيطية في حالات نقص التغذية و أسواء الامتصاص و يدخل مع فقر الدم كبير الكريات كعلامة لفقر الدم الخبيث . يتظاهر بلطخات حمراء لامعة ملساء غير منتظمة و واضحة الحدود و مؤلمة على جانبي اللسان و ذروته بشكل خاص .

جامعة المنارة
MANARA UNIVERSITY

http://dermis.net

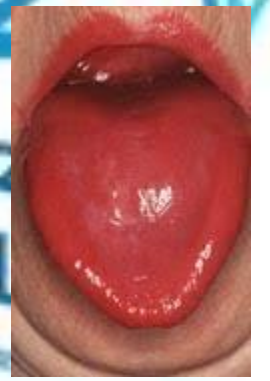

و-ألم اللسان :
Glossodynia

متلازمة اللسان أو الفم الحارق . و هي مشكلة مزعجة , يجب استبعاد الاسباب العضوية كالرضح , البيضات , السكري , حالات العوز , الادوية (الليثيوم , غريزوفولفين , صادات) و جفاف الفم . تسمى الحالة بألم اللسان الذاتي بعد نفي الاسباب العضوية , و تكون نفسية المنشأ غالبا كالخوف من السرطان و الاكتئاب .

جامعة المنارة
MANARA UNIVERSITY

أمراض الفم

Diseases of The Mouth

أ-أخماج الفم الشائعة:

1-الفطريات : المبيضات البيض

2-الفيروسات :

HSV1, VZV

وأندر HIV, EBV , HPV

3- الجرثومية.

ب-تصبغات المخاطية :

- داء أديسون(قصور قشر الكظر)
- متلازمةPeutz jegers (نمش شفوي و بوليبات معوية)
- الوحمة الميلانية و الميلانوم

بوتز جيكرز

ميلانوما

ج-الأورام و الكيسات :

- الأورام الوعائية السليمة (الورم الوعائي الدموي ,الورم الحبيبي الالتهابي المقيح)
- متلازمة راندواوسلر (توسع الشعيرات الوعائي النزفي)
- الكيسة المخاطية
- الميلانوم
- SCC
- ساركوما كابوزي لدى المصابين بـHIV

الأورام الوعائية السليمة (الورم الوعائي الدموي ,الورم الحبيبي الالتهابي المقيح)

الورم الوعائي الدموي

الورم الحبيبي الالتهابي المقيح

متلازمة اوسلر راندو (توسع الشعيرات الوعائي النزفي)

توسع الشعيرات الوعائي النزفي

الكيسة المخاطية

1

الميلانوم

SCC

ساركوما كابوزي لدى المصابين بHIV

الافات الائتكالية و التقرحية بالفم

جامعة المنارة

MANARA UNIVERSITY

أ-الأمراض الفقاعية و الجلادات :

1_ الفقاع الشائع

2_ الفقاع الفقاعاني(بشكل أقل)

3_ الذأب الحمامي الفقاعي

4_ الحزاز المسطح الفقاعي (الائتكالي)

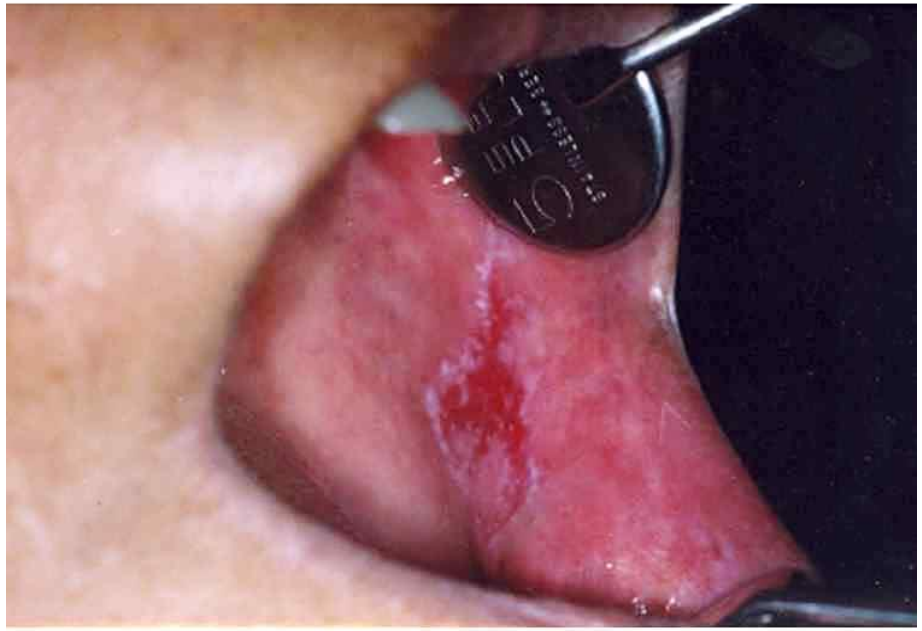

ب-الانسمامات الدوائية:

1_الطفح الدوائي الثابت

2_الحمامى عديدة الاشكال و خصوصا الشكل المخاطي (ستيفن جونسون)

Stevens Johnson Syndrome:
Progression of Tongue Necrolysis

During Toxic Epidural Necrolysis | **After Complete Denudement** | **During Healing Process** | **Current Condition**

© MediVisuals ▪ 800-899-2154

This message indicates that this image is NOT authorized for use in settlement, deposition, mediation, trial, or any other litigation or nonlitigation use. Consistent with copyright laws, unauthorized use or reproduction of this image (or parts thereof) is subject to a maximum **$150,000 fine**.

© 2006, MediVisuals Inc.

SAMPLE - Copyright MediVisuals

Exhibit# 105172-06Xv3

Symptoms & Signs of Stevens-Johnson Syndrome
Sore throat
Target lesions
Mouth ulcers
Eyelid Swelling

ج-الخمجية :

1_الحلأ البسيط

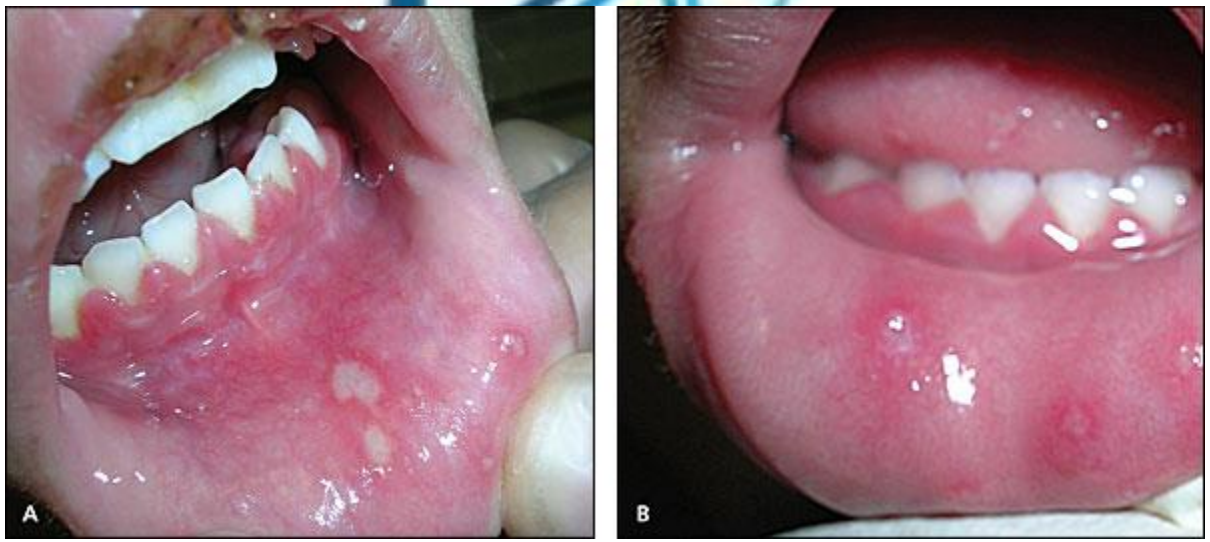
A
B

2_داء الفم-يد-قدم

HAND FOOT MOUTH

ORAL MANIFESTATIONS

Red papules

Vesicles with erythematous halo

Lesions most common on buccal mucosa, labial mucosa, tongue

Scully C. Cawson RA. Viral Infections. Medical problems in dentistry. 5TH Ed. New Delhi: Elsevier; 2005 p.398-408.

د-القلاع :

أولا: داء القلاع الناكس أو الشائع :

تقرحات مؤلمة و معاودة تصيب مخاطية الفم بالية غير واضحة ,المرض شائع يصيب 20 % من البشر و تتهم باحداثه امراضيات مختلفة أحدها التهاب الاوعية الموضع , لكن توجع عوامل مطلقة عديدة , أهمها :

1_ نقص الفيتامينB و الحديد و الفوليك

2_ الشدات النفسية

3_بعض الاطعمة خاصة الشوكولا

4_اتهمت عوامل ممرضة مثل : الجراثيم الموجودة بالفم , وفيروس الحلاء البسيط .

سريريا: قرحات دائرية ذات قاع مخاطي مغطى بطبقة قشدية و محاط بهالة حمامية , مؤلمة , و معاودة , و يختلف النكس من مريض لاخر , تتوضع في أي مكان من المخاطية , باطن الخد , باطن الشفة , اللسان ... الخ .

أشكاله السريرية : _ القلاع الصغير: بأحجام صغيرة و أعداد قليلة .

_ القلاع الكبير : أحجامه كبيرة أكثر من 10 مم و يتأخر بالاندمال .

_ القلاع الحلئي : أعداد كبيرة و أحجام صغيرة .

جامعة المنارة
MANAR UNIVERSITY

ثانيا : داء بهجت :

داء بهجت , مرض نادر , يتميز بحدوث قرحات قلاعية فموية و تناسلية مع اصابة عينية (اصابة ثلاثية الاقطاب) , اضافة الى بعض العلامات الجلدية , وصفه لاول مرة الطبيب التركي Hulusi Behcet عام 1924 .

أسبابه غير معروفة , لكنه يعتبر مرض مناعي ذاتي و جهازي , ولو كان يعتقد بوجود عوامل فيروسية غير مؤكدة يصيب خاصة سكان ما يسمى بدول الحرير , أي سكان المتوسط 1/1000 بنسبة

جامعة المنارة

سريريا : القرحات القلاعية الفموية هي العلامة الابكر : قرحات قلاعية مؤلمة , تحدث في 70 % من الحالات , وتدوم لعدة أسابيع قبل أن تندمل .

العلامات الاخرى :

1_قرحات تناسلية : قلاعية الشكل و مؤلمة و تندمل تاركة ندبا.

2_الاصابة العينية : التهاب قزحية بشكل خاص , يمكن ان تتاذى الشبكية و تؤدي للعمى .

3_ الافات الجلدية الاخرى :

_ الحمامى العقدة .

_البثور العقيمة (منظر العد الكاذب)

_ اختبار Pathergy

تحريض حدوث بثرة عقيمة في اماكن الوخز .

4_ أعراض عامة : الام المفاصل , فقد الوزن , اسهالات , الام البطن و اصابة عصبية .

يأتي المرض على هجمات , وتحدد الاصابة العصبية و العينية الانذار

التشخيص سريري و يعتمد على المعاير التالية :

على الاقل 3 حوادث لقرحات قلاعية فموية خلال العام مع اثنتين او أكثر مما يلي :

_قرحات تناسلية

_ اصابة عينية

_ايجابية اختبار Pathergy

جامعة المنارة
MANARA UNIVERSITY

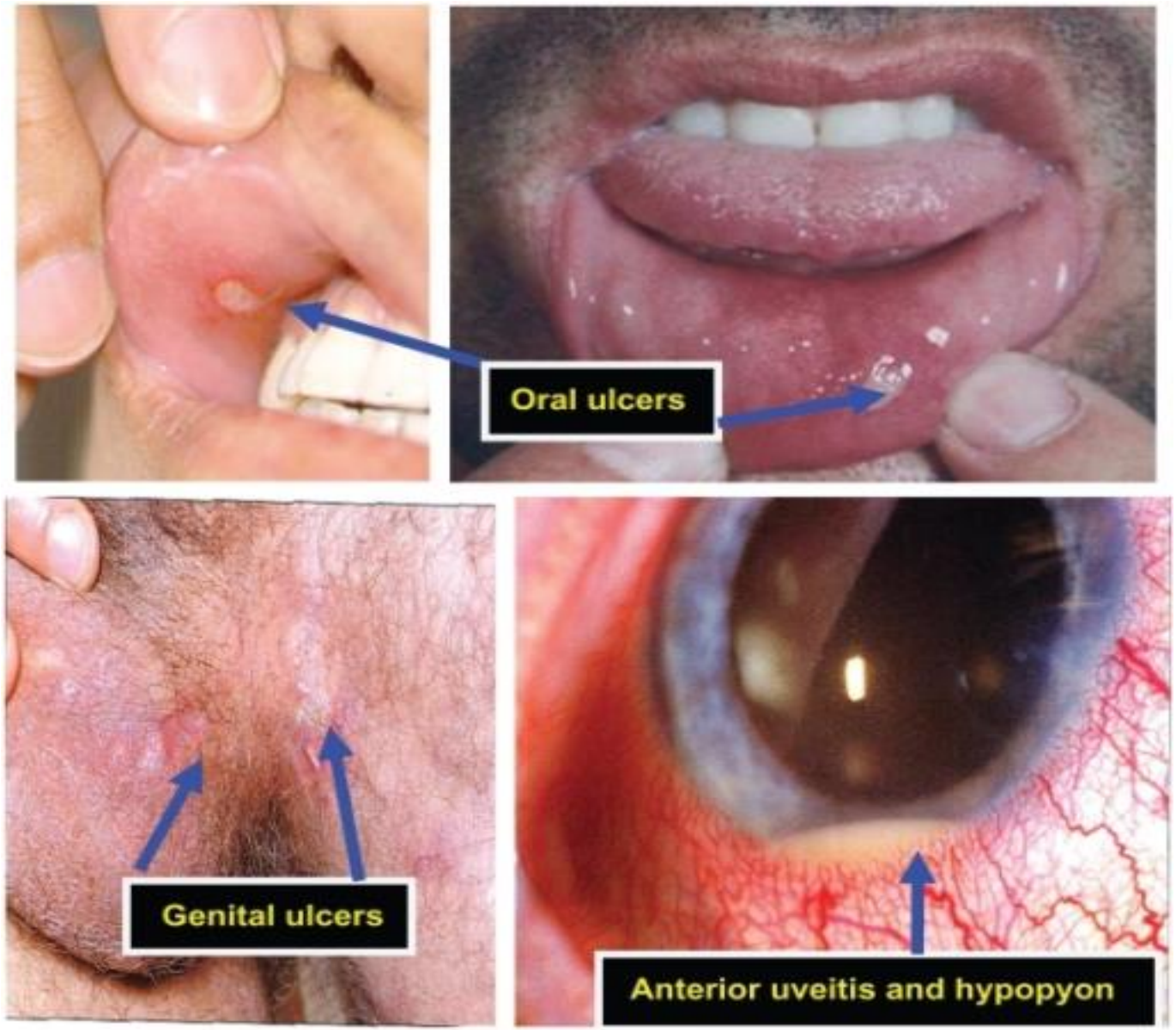
Oral ulcers
Genital ulcers
Anterior uveitis and hypopyon

Oral Lesions

Ocular Lesions

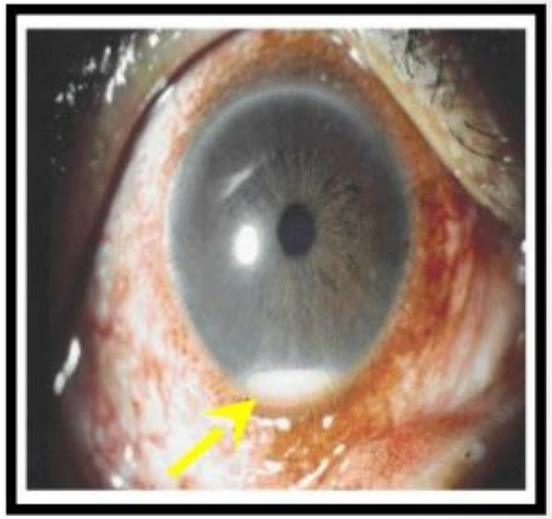

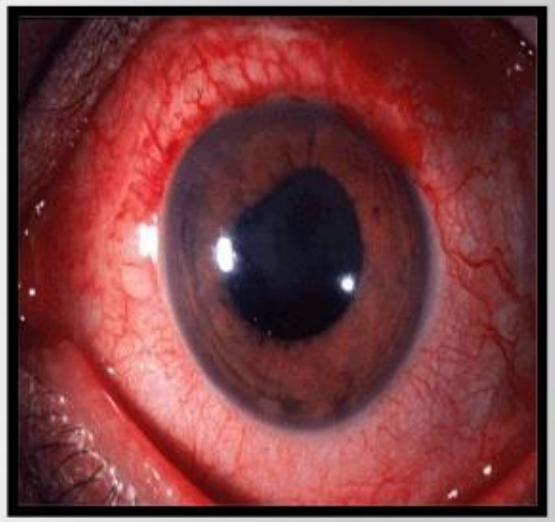

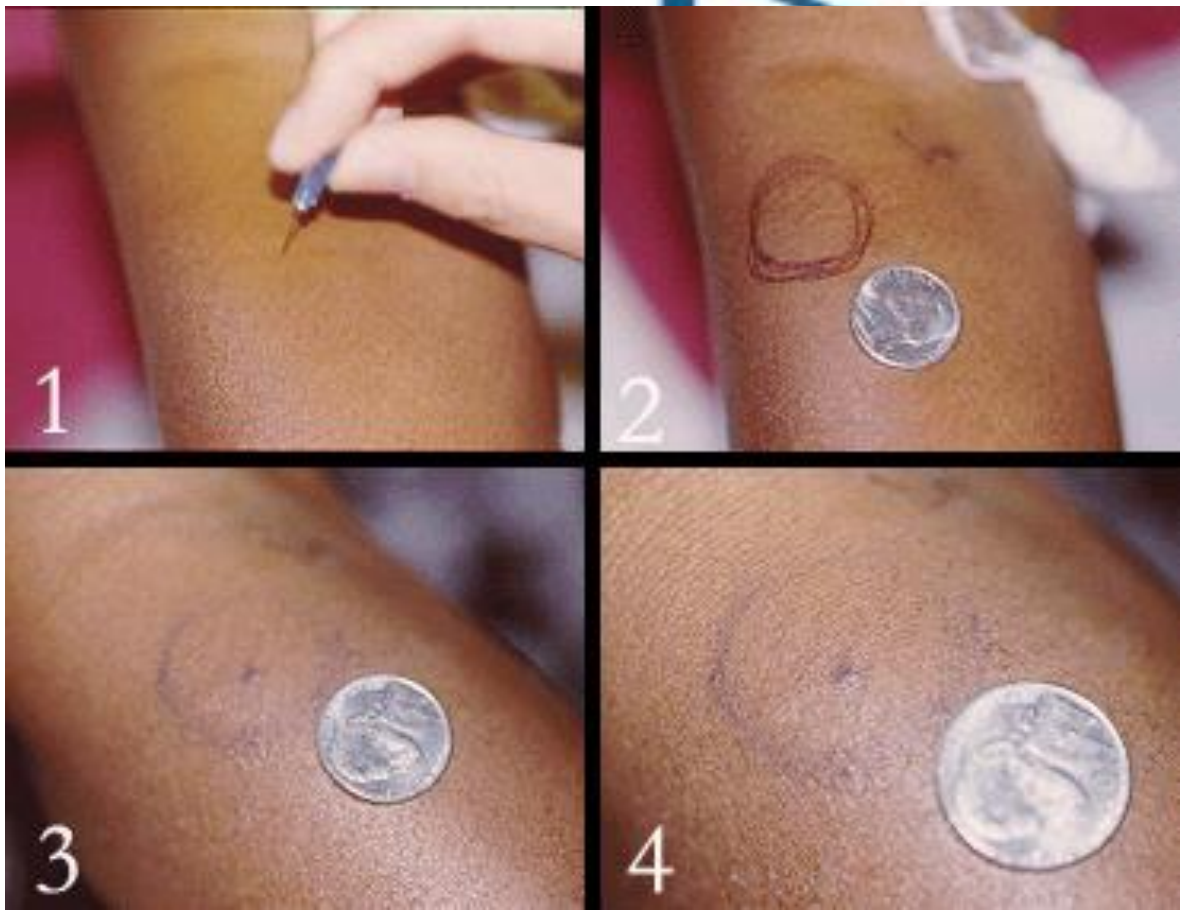
1
2
3
4

العلاج : الهدف الاساسي من العلاج هو منع حدوث الاختلاطات الخطيرة .

أهم العلاجات المستخدمة :

الموضعية : محاليل تتراسكلين , كورتيزون موضعي , والتخدير الموضعي (ليدوكائين) العلاج بالطريق العام :

_ الستيروئيدات بالطريق العام

_مضادات الالتهاب غير الستيروئيدية

_مثبطات المناعة(Azathioprine)

_ Thalidomide , Colchicine

Dr.Roula Baddour
جامعة المنارة
MANARA UNIVERSITY

أهم الافات البيضاء في مخاطية الفم :

جامعة المنارة
MANARA UNIVERSITY

أ-خمجية :

1_ السلاق : المبيضات البيض .

2_ الحطاطات البيضاء في سياق الافرنجي الثانوي

A B

3_الطلوان المشعر (خمج EBV)خاص بمرضىHIV

Dr.Roula Baddour

4_ الثأليل المخاطية (خمجHPV)

Oral warts
on tongue

ب-ضمن سياق الجلادات :

1-الحزاز المسطح .

©Mayo Foundation for Medical Education and Research. All rights reserved.

3-الذئبة الحمامية .

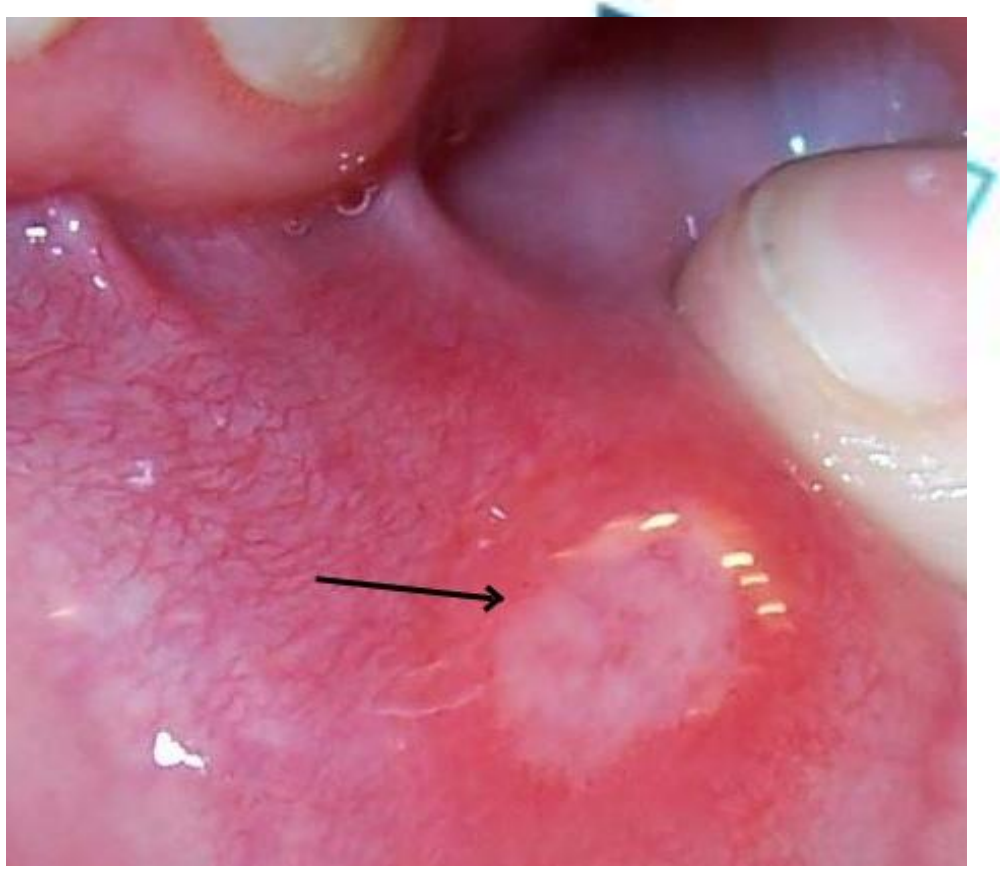

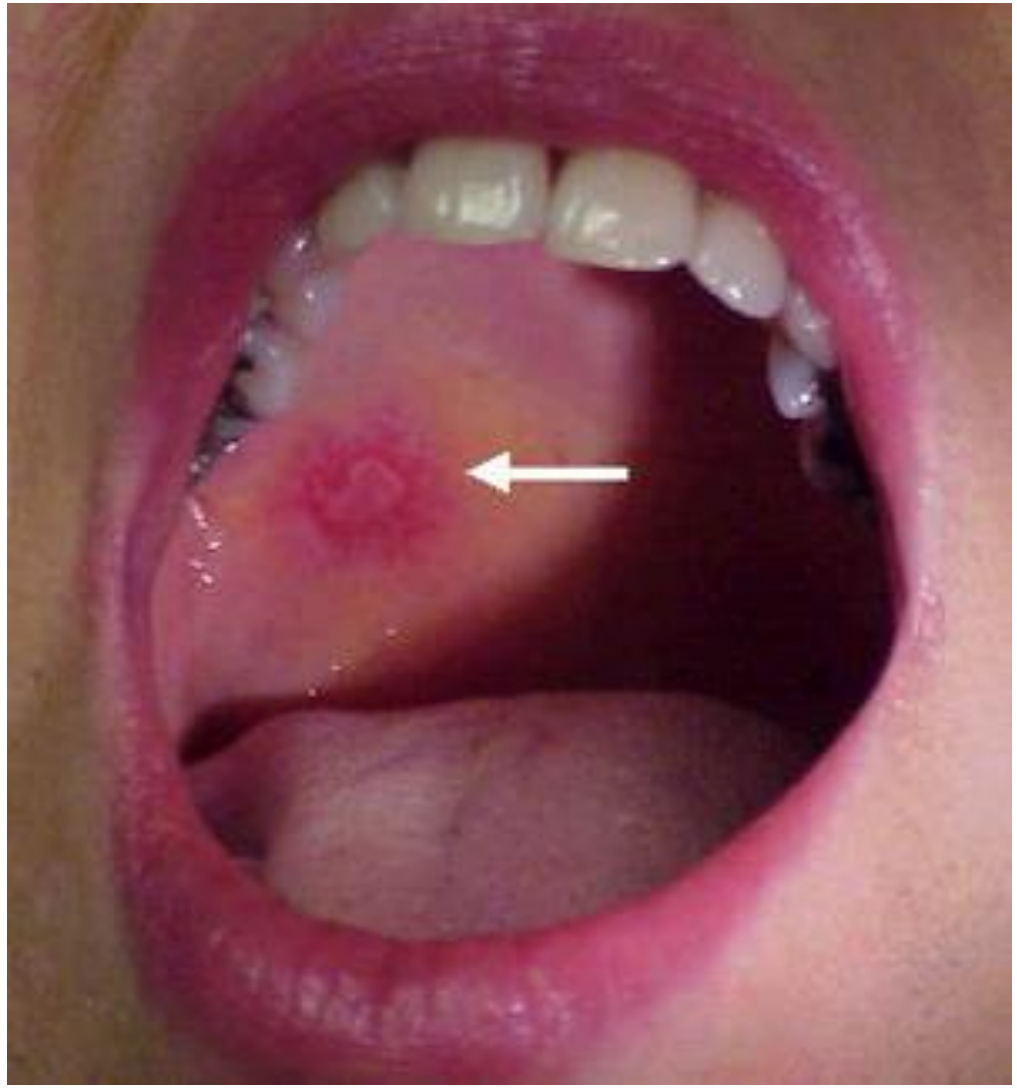

ج-وراثية :

1_ داء داريه (التقران الجريبي)
يترافق بحطاطات جريبية مفرطة التقرن
في مناطق التهاب الجلد الزهمي

Darier's disease. Erythematous cutaneous
papules on the chest.

Darier's disease. The oral mucosa may show multiple white papules

2_ الوحمة الاسفنجية البيضاء .

(5) White Sponge Nevus

- autosomal-dominant condition
- due to point mutations for genes coding for keratin 4 and/or 13.
- affects oral mucosa bilaterally
- NO treatment is required

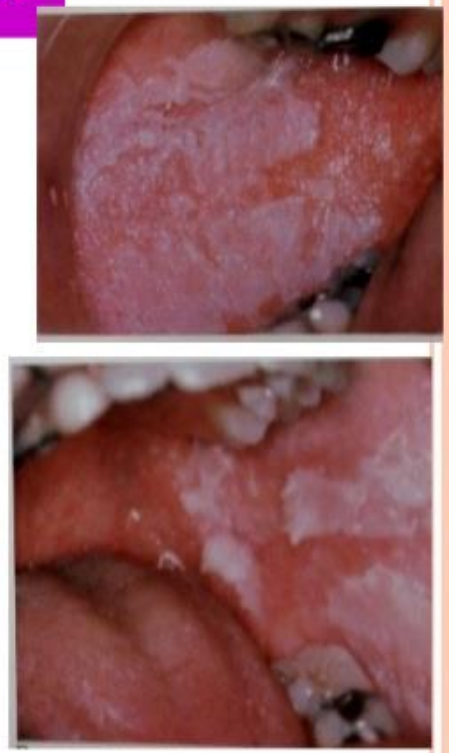

WHITE, SOFT CORRUGATED AND DIFFUSE PLAQUES IN THE ORAL MUCOSA

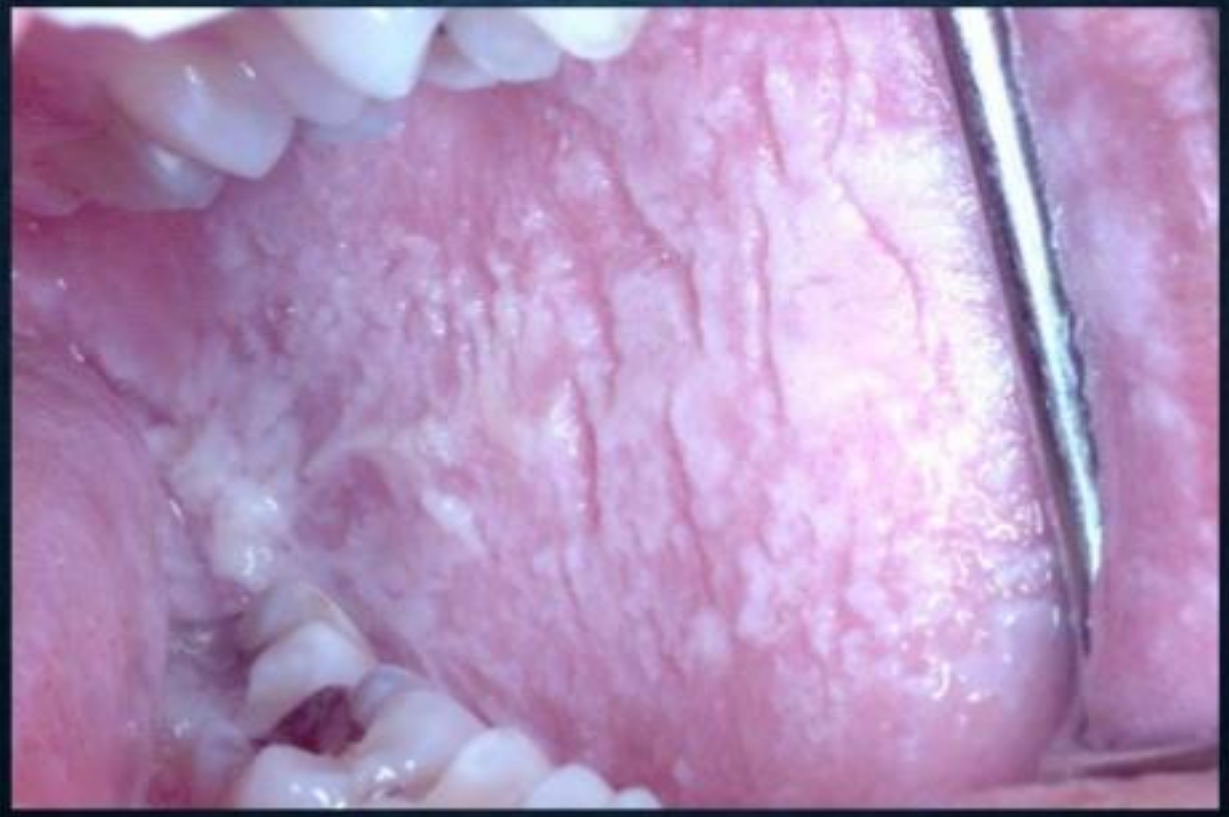

د-أمراض المخاطية بالخاصة :

1-الطلوان :Leukoplakia

لويحات بيضاء تنجم عن فرط تقرن المخاطية , لاتزول بالحك و تحدث بالية مجهولة , تساهم بها بعض العوامل مثل التدخين , و الاسنان الشئزة . ذات قابلية للتحول الخبيث حيث في 20 % من حالات الطلاوة تحدث فيها استحالة الى سرطانة شائكة الخلايا

الموجودات السريرية : لويحات بيضات متجانسة صغيرة منتظمة ملساء ملتصقة بالمخاطية , تختلف بحجمها من عدة ميليمترات الى أحجام كبيرة تملاء جوف الفم , تتوضع غالبا على مخاطية الخدين .

هناك اشكال اخرى اقل شيوعا لكنها اكثر جدية هي الطلاوة العقيدية و الثؤلولية المرقطة (الطلوان الاحمر) , و هذه الاخيرة تكون بشكل بقع أو عقيدات بيضاء على منطقة حمراء , ويكون الانتان بالمبيضات شائع فيها , و يمكن ان تترافق بزيادة الخطورة للتحول الخبيث . تزداد الخطورة أيضا في الطلوان المتوضع على أرضية الفم و ما تحت اللسان . ان التوقف عن التدخين ينقص خطر التحول السرطاني لدى المدخنين مع طلوان .

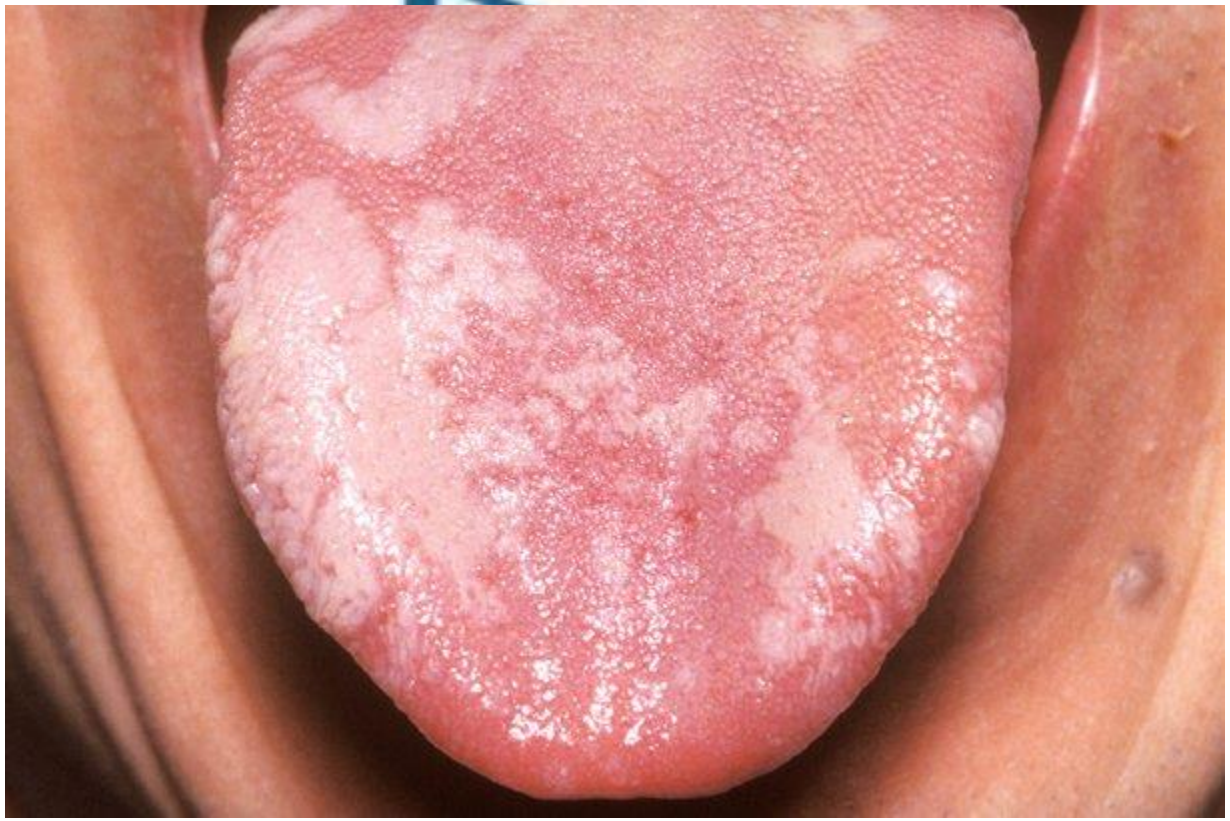

الانذار : تبدي عشر الحالات تحولا نحو الخباثة . و اكثر شيوعا لدى النساء, و بعمر أكبر من 50 سنة , و بافات متعددة . تكثر التحولات الخبيثة في حالات التقرانات تحت اللسان و المرقطة و الافرنجي . كما تزداد خطورة التحول لدى غير المدخنين . و قد يحصل تراجع تلقائي بنسبة 15 – 30 % من الحالات .

Dr.Roula Baddour
جامعة المنارة
MANARA UNIVERSITY

التشخيص : قد يكون صعب احيانا لانه حتى الكارسينوما يمكنها ان تتواجد كافات بيضاء . نجري خزعة شقية في حالات الافات الحمراء و المرتشحة أو المتاكلة أ, المتقرحة , وقد نجد صعوبة في تفريق التقران الذاتي سريريا عن الطلوان بالمبيضات البيض و عن الحزاز المسطح و الذئبة الحمامية و الطلوان المشعر .

Dr.Roula Baddour
جامعة المنارة
MANARA UNIVERSITY

العلاج :

_استبعاد الاسباب ان وجدت (كمنع الكحول و التدخين و اصلاح الاسنان المصابة و الاهتمام بغذاء غني بالفكاهة و الخضار).

_ استئصال الافات ذات التنسج المختل بشدة , تلك التي يمكن الوصول اليها بسهولة , ومراقبة **كل 3 الى 6 أشهر** , و تعاد الخزعة في حال وجود تبدلات تشير للخباثة .

_الكي البارد , حمض الريتينوئيك (مشتقات فيتامين A) موضعيا و جهازيا , و المراقبة .

Dr.Roula Baddour

2-تقرانات اخرى :

تقران المدخنين : افة سليمة تظهر على سقف الحلق بشكل حطاطات مسطحة بيضاء رمادية صغيرة في مركزها احمرار يتوافق مع فتحات الغدد المخاطية .

تقران خط الاطباق الفموي (عضة الخدين) : تقران سليم من منشأ رضي و قد يحدث لدى الدرد مع عدم استخدام البدائل السنية .

Dr.Roula Baddour
جامعة المنارة
MANARA UNIVERSITY