



جامعة
المنارة
MANARA UNIVERSITY

التندب

Cicatrisation

• الاطلاع على المراجع:

- **Ref1:** Browse introduction to the symptoms & signs of surgical Diseases 4th edition. P: 1-27.
- **Ref 2:** Lawrence W. way, Gerard M. Doherty, Current surgical diagnosis & treatment, 11th ed.2002.
- **Periodical:** The American journal of surgery

العناوين الرئيسية:

- 1- التعريف
- 2- أنواع التندب
- 3- أشكال الندبات

جامعة
المنارة
MANARA UNIVERSITY

1.1. التعريف:

التندب: هو الترمم التالي لجرح أو لتمزق جلدي وهو يتم عفويًا أو بعمل جراحي الشكل (44).

1.2. أنواع التندب:

هناك نوعان من التندب:

1- التندب بالمقصد الأول وهو هدف الخياطة: إن النسيج الضام الجديد والبشرة التي تشكل سطح الجلد متينتان بشكل كافٍ.

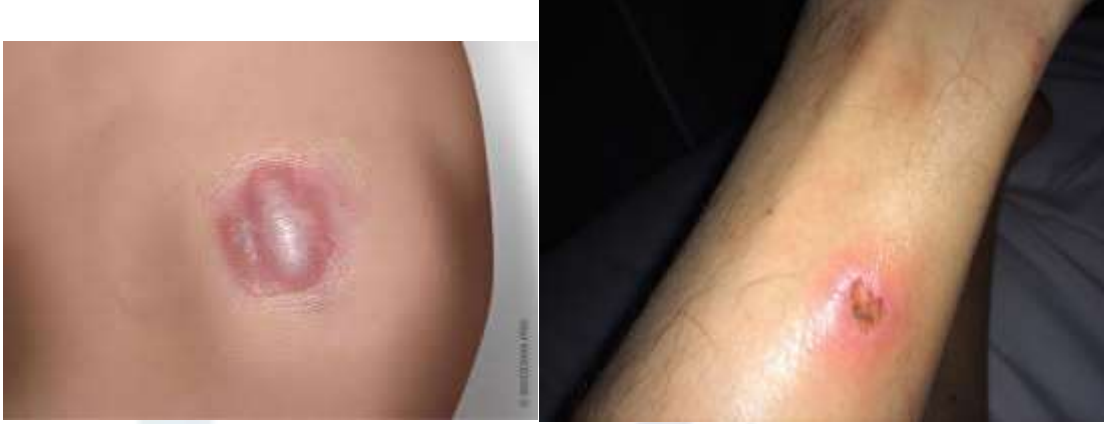2- التندب بالمقصد الثاني: ويتم عندما يترك الجرح مفتوحاً دون خياطة ويبدأ التندب بعد ثلاثة أسابيع بظهور أرضية حمراء مبرعمة ثم يبدأ تشكل البشرة بالظهور اعتباراً من محيط الجرح. إن تغير التندب ينجم عن حدوث التقيح والذي بدوره ينشأ من عاملين:

أ- وجود بقايا نسيجية.

ب- نقص التوعية.

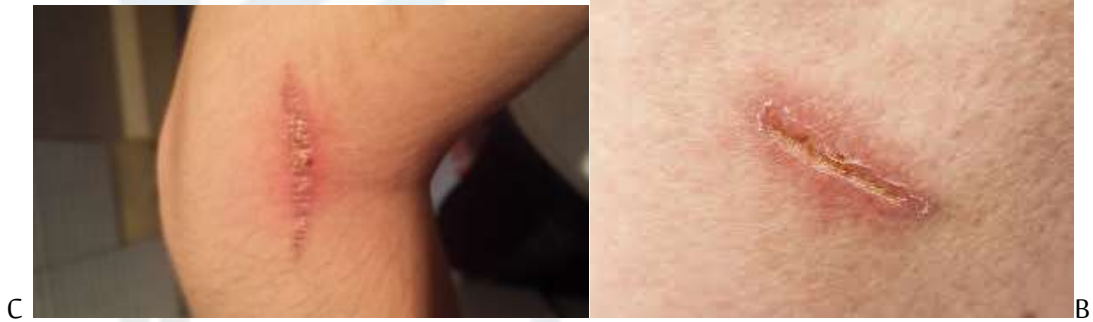1.3. أشكال الندبات:

إن خياطة جرح قاطع قد تترك ندبات مختلفة جداً بحسب توضعها وبحسب جلد المريض الشكل (43)، وهي:



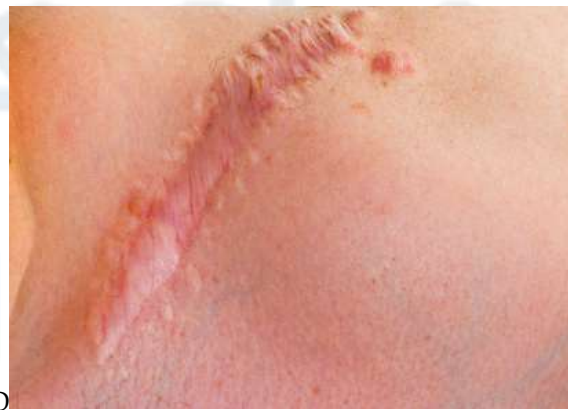A

الشكل (43): ندبتين ضخاميتين



C

B



D

الشكل (43): أشكال مختلفة غير طبيعية من الندبات:

أ - ندبة ضخامية (A) - ب - ندبة مفرطة التقرن (B)

ج- ندبة كموشة (C) - د - ندبة متفجرة (D)

1- ندبة طبيعية:

تكون خطية وغير مرئية تقريباً. بعد نزع الغرز، وفي الأيام التالية تظهر قساوة مرافقة لاحمرار وحكة في منطقة الندبة.

2- ندبة ضخامية:

في نهاية الأسبوع الثالث، يكون النسيج الندبي مكاناً لضخامة مختلفة الحجم، تبلغ أقصى حجم لها في الشهر السادس في الحالات الشديدة، مشكلة ما يسمى بالجُدرة CHELOIDE.

3- ندبة كموشة RETRACTILE:

كل الندبات يمكن أن تنكمش، إذ يقصر طولها أكثر من سماكتها، وإن الندبة التي تجتاز عمودياً ثنية تنكمش وتشكل لجاماً، نادراً ما يعيق الوظيفة ولكنه دائماً غير جميل. إن الزمن والتدليك يحسنان قليلاً هذه الندبة المشوهة.

4- ندبة متفجرة DEHISCENTE:

وهي ندبة شائعة إذ تكون عريضة ولها ثنيات وغير جميلة.

5- ندبة سيئة الاصطباغ Dyschromic:

بعض الندبات تبقى حمراء لمدة طويلة.

6- ندبة غير ثابتة INSTABLE:

تقع على الثنيات وتتقرح بشكل مزمن، ويجب أن تستأصل جراحياً بشكل جيد، حتى لا تشكل سريراً للسرطان.

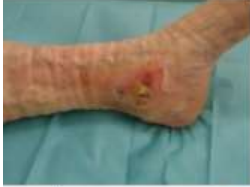7- ندبة مفرطة التقرن Hyperkeratosis:

لا تشاهد إلا في أخمص القدم والكعب.

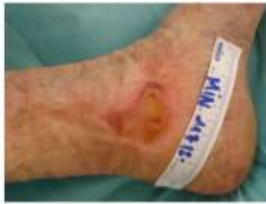8- ندبة مؤلمة:

إن وجود ألياف عارية لعصب تحت الجلد مندخلة ضمن الندبة، يفسر فرط الحساسية لبعض الندبات.

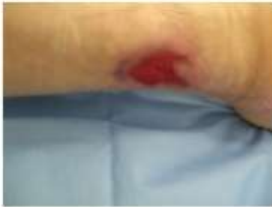Phase d' épidermisation



⇒ pansement gras, interfaces (si peu ou pas d' exsudats)



⇒ acide hyaluronique



⇒ urgostart

⇒ hydrocellulaire (mince) si exsudats modérés

soins espacés

TheraShare.tv
www.therashare.tv

الشكل (44) مراحل التندب (الترمم)

إضافات مدرس المقرر




جامعة
المنارة

NAMARA UNIVERSITY



جامعة
المنارة
MANARA UNIVERSITY



جامعة
المنارة
MANARA UNIVERSITY