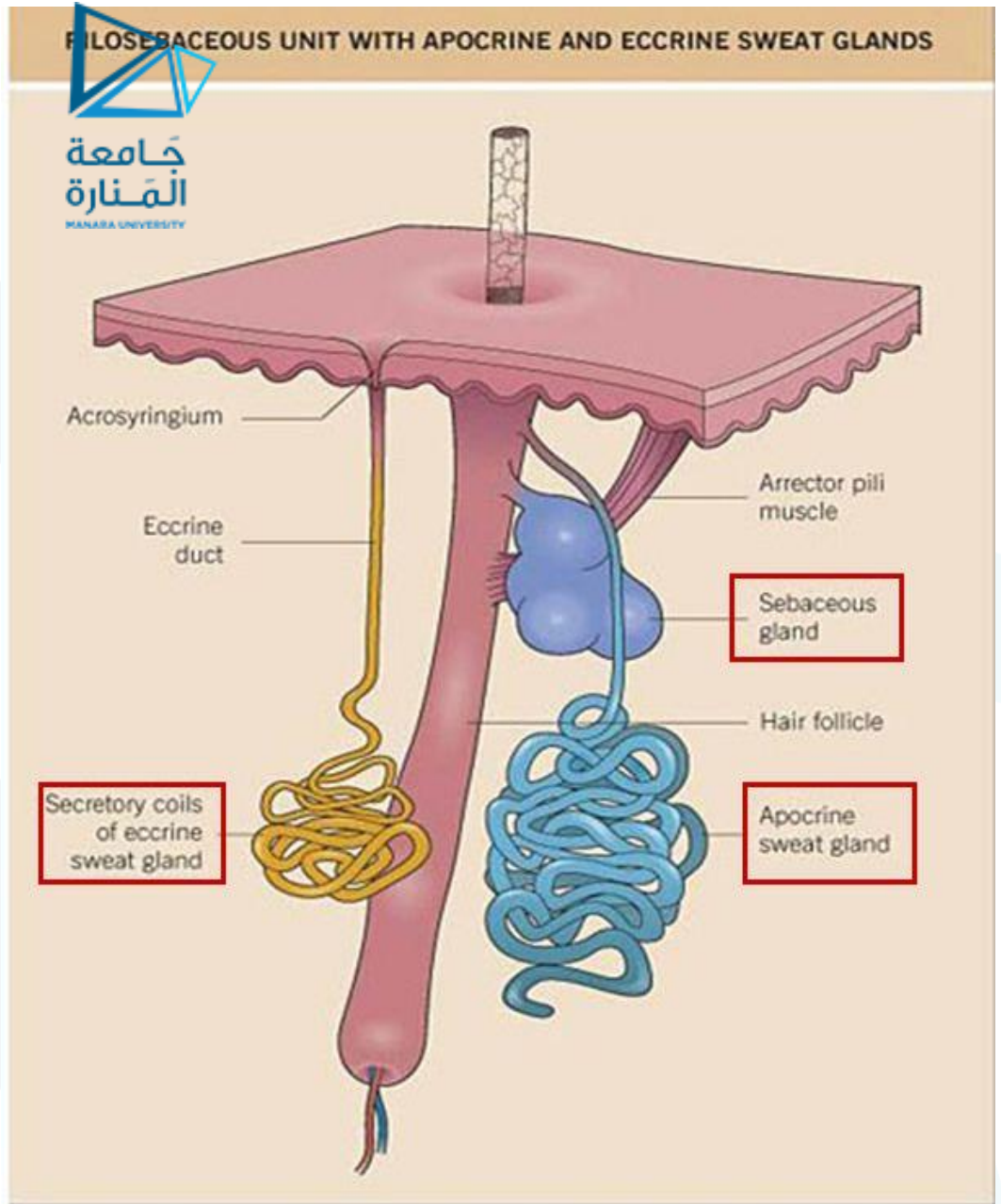
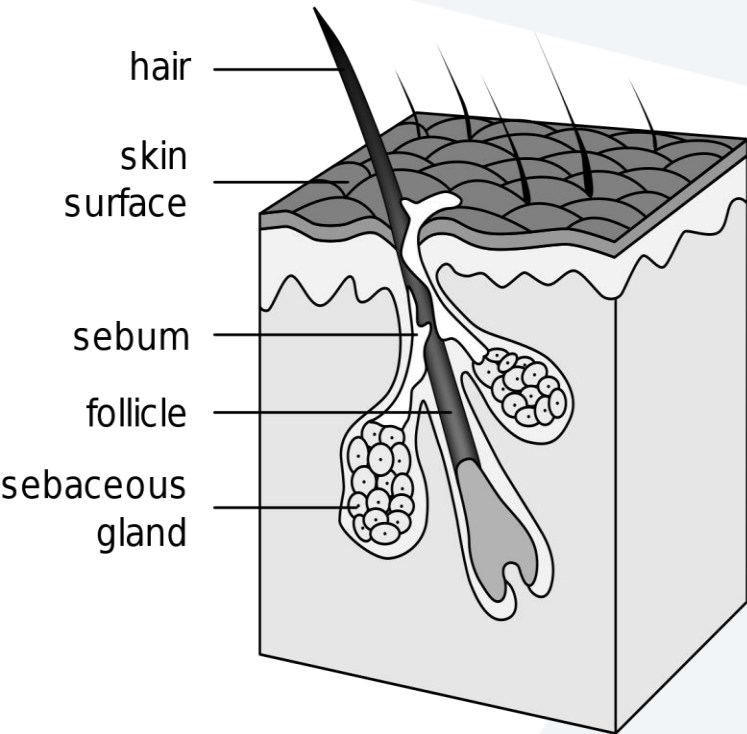


Dr.Roula Baddour

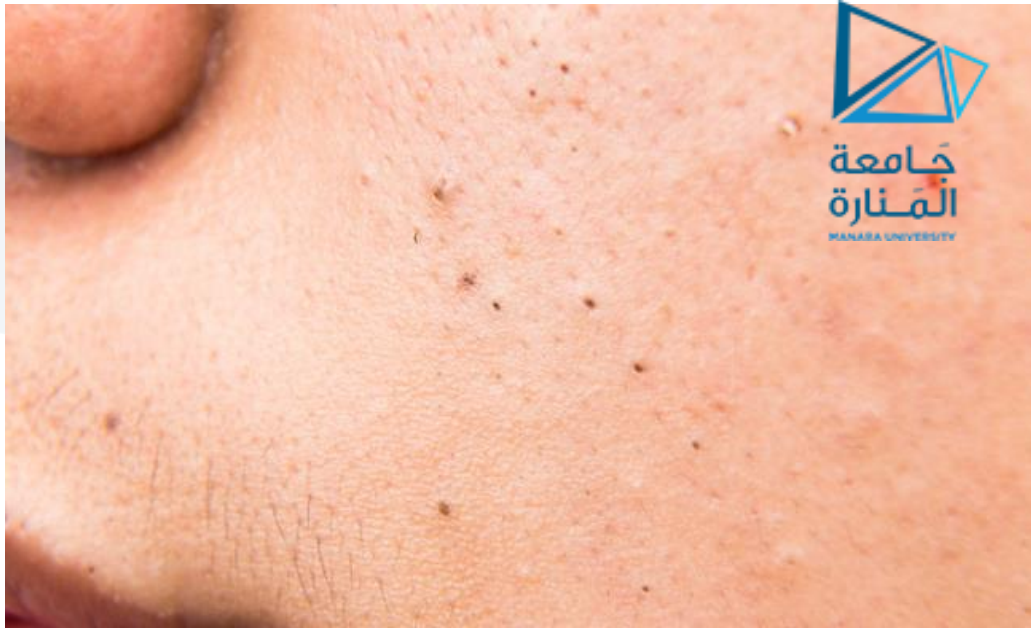

العد الشائع.

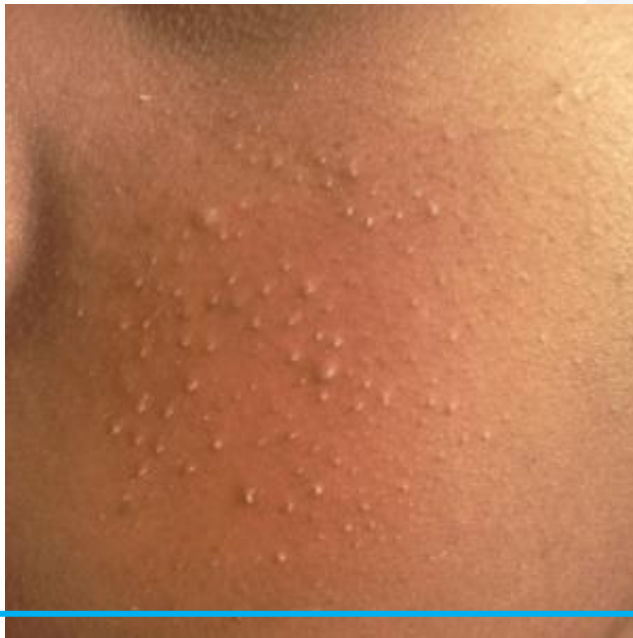Structure

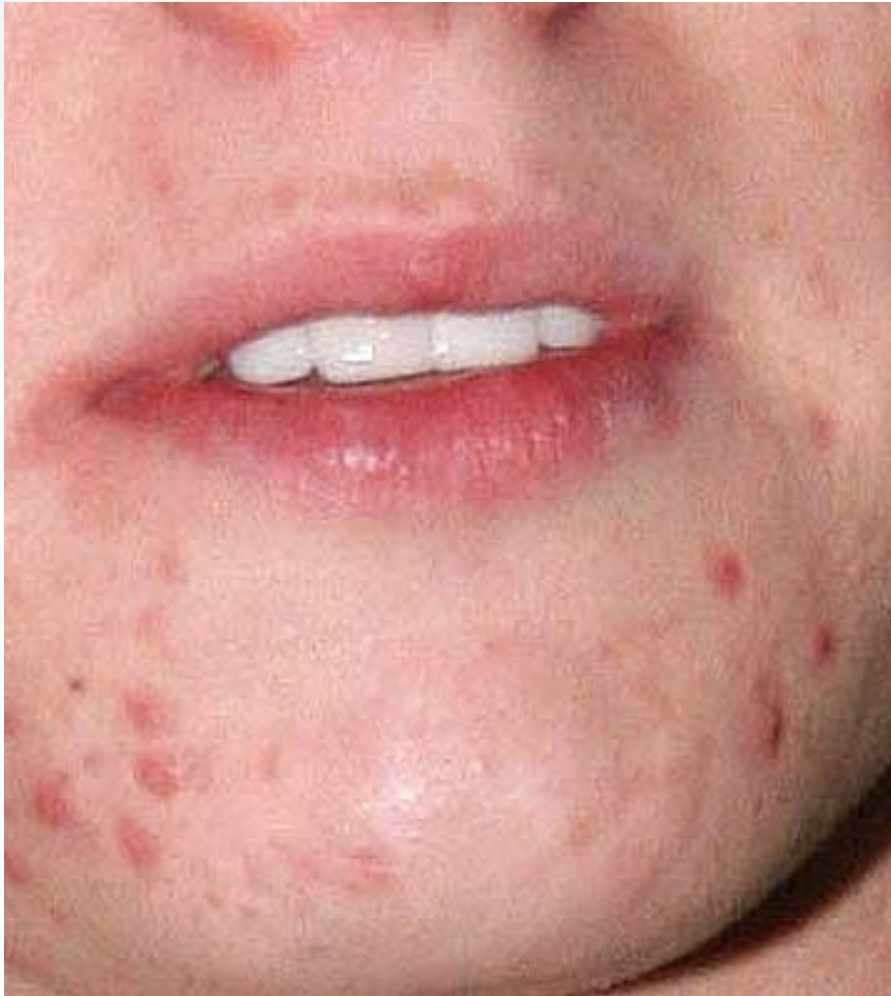

- التعريف: جلال التهابي للجريب الشعري الزهمي
- عناصره الاندفاعية متنوعة
- زؤانات
- حطاطات
- بثرات
- عقيدات
- كيسات

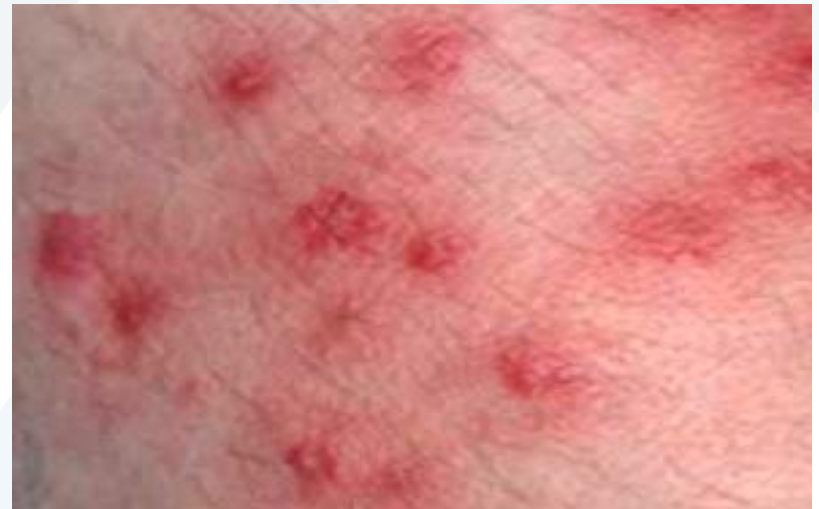

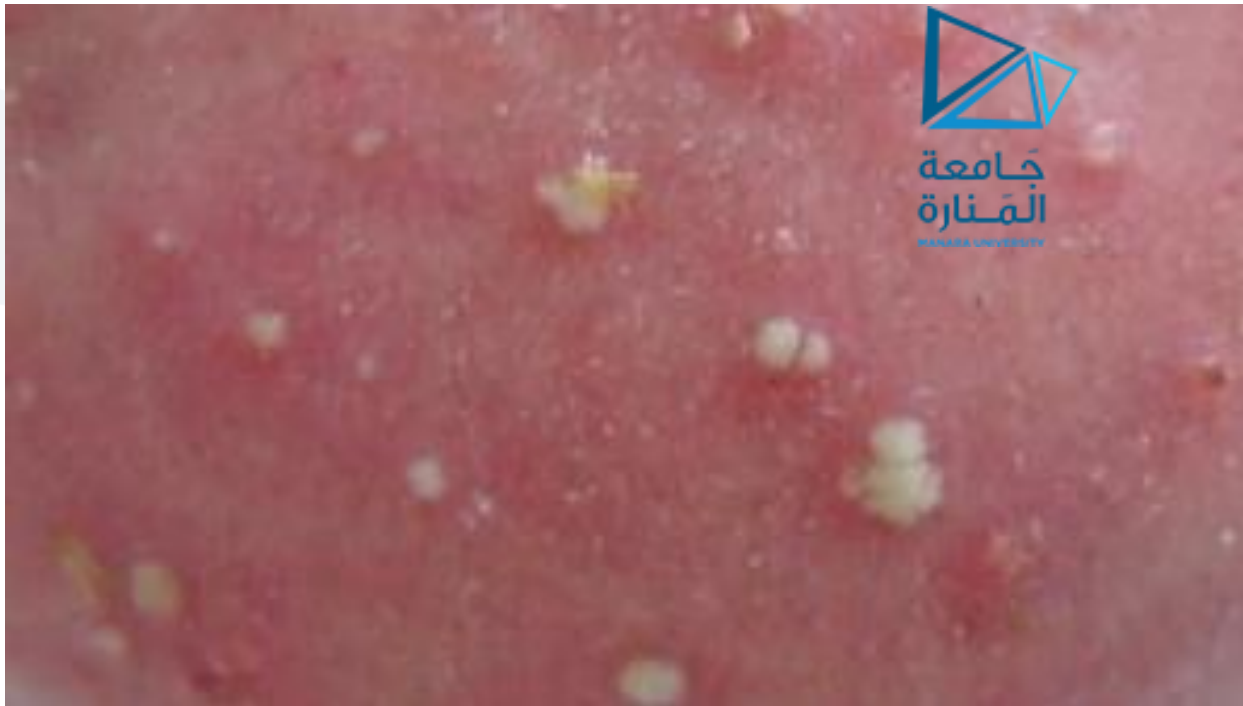Comedones



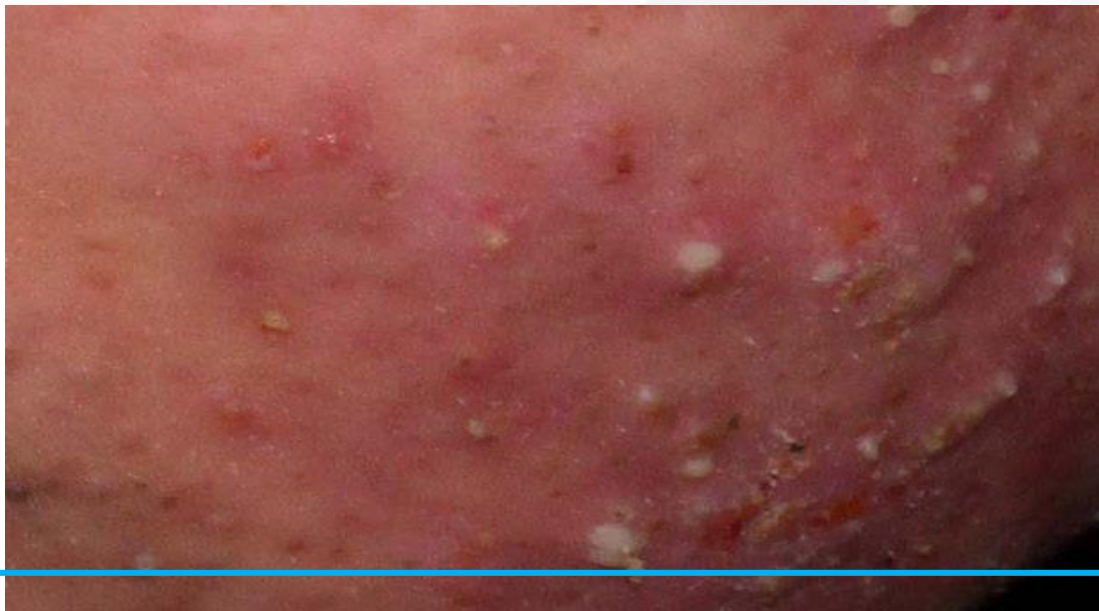

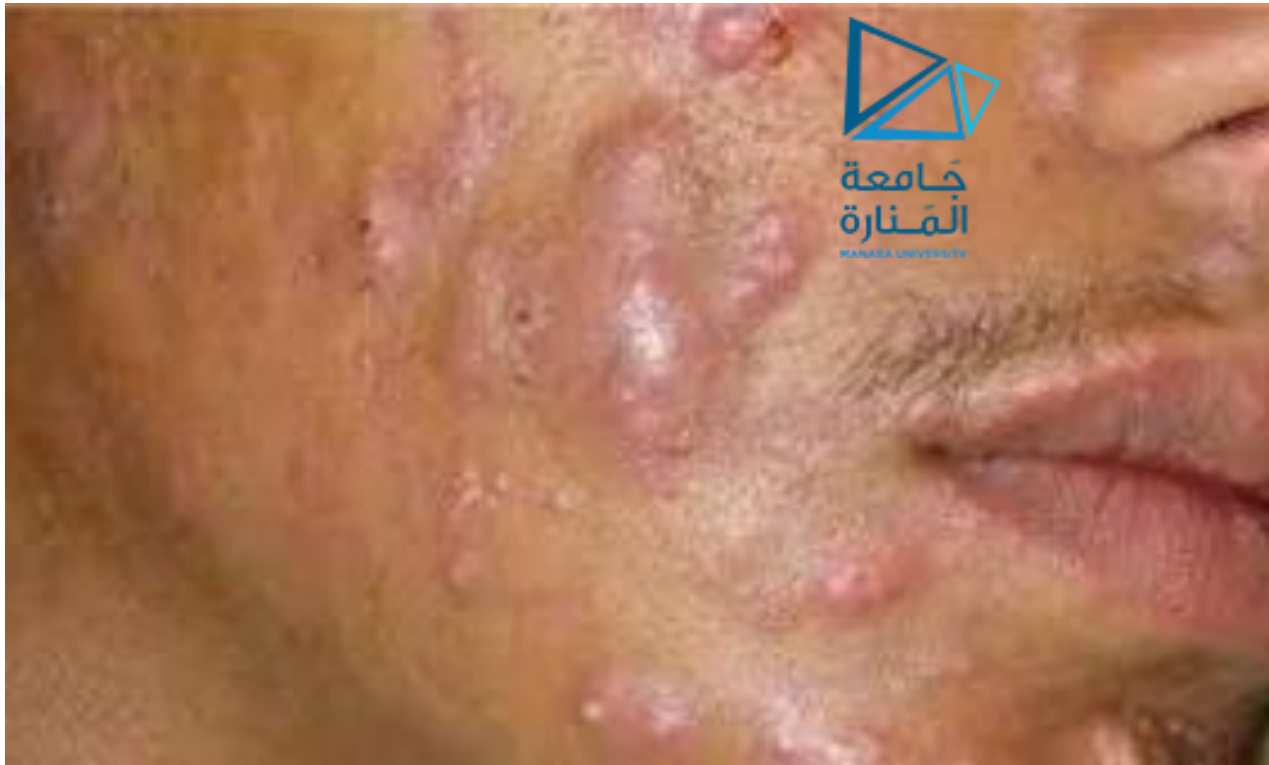Papules



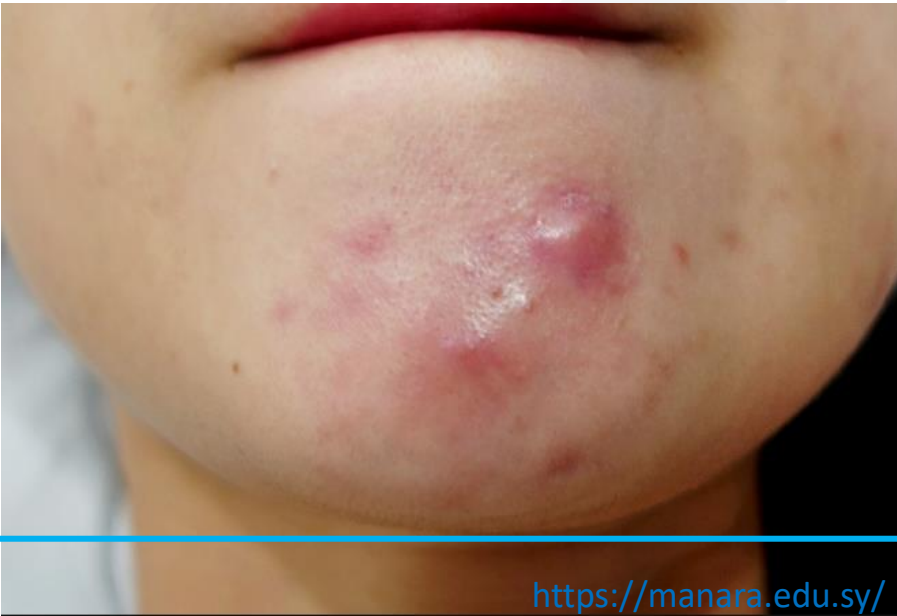

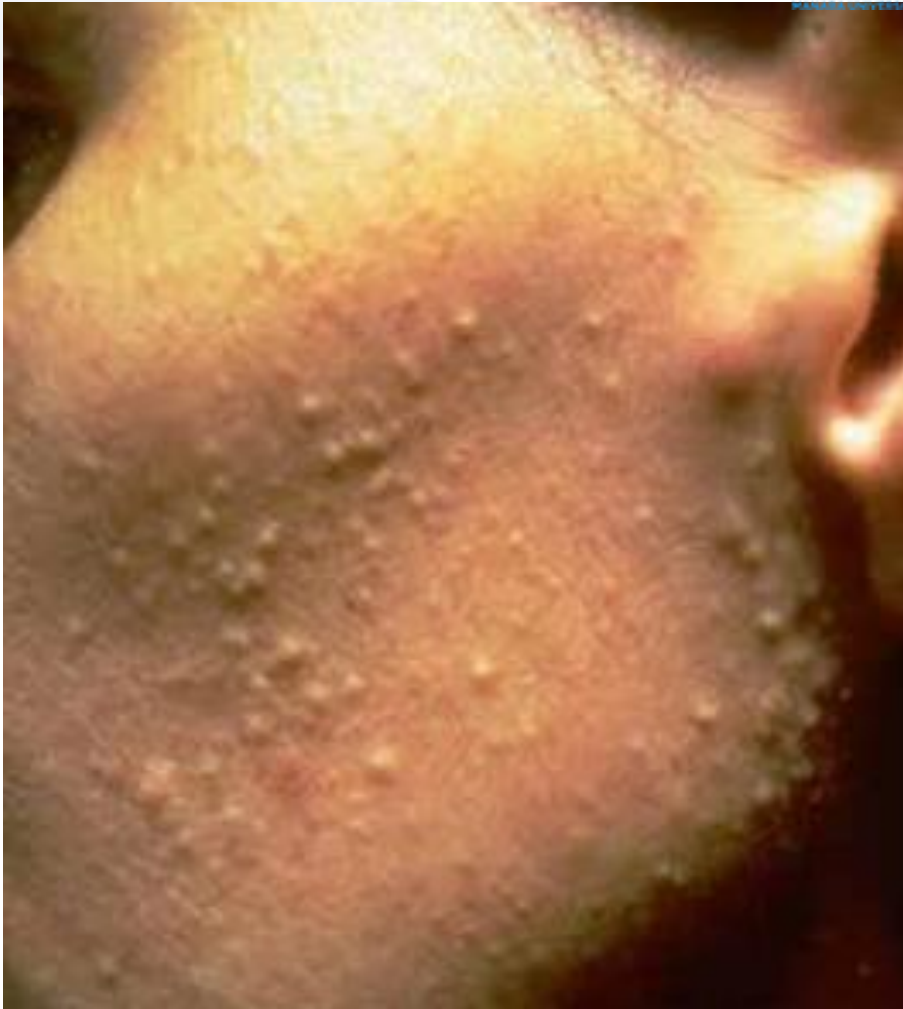Pustules



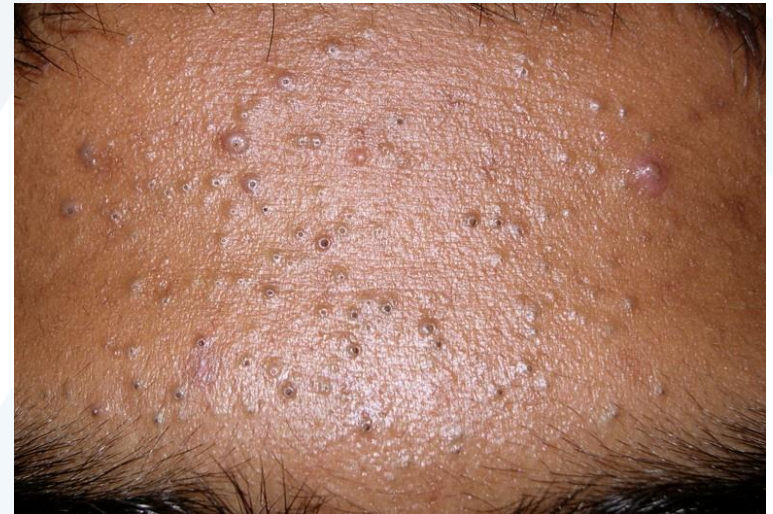

Nodules and Cysts

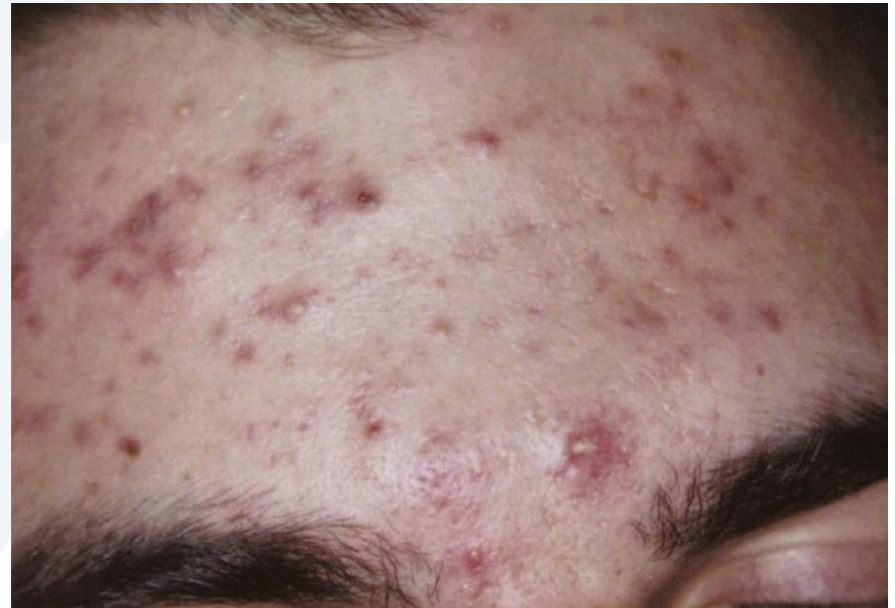
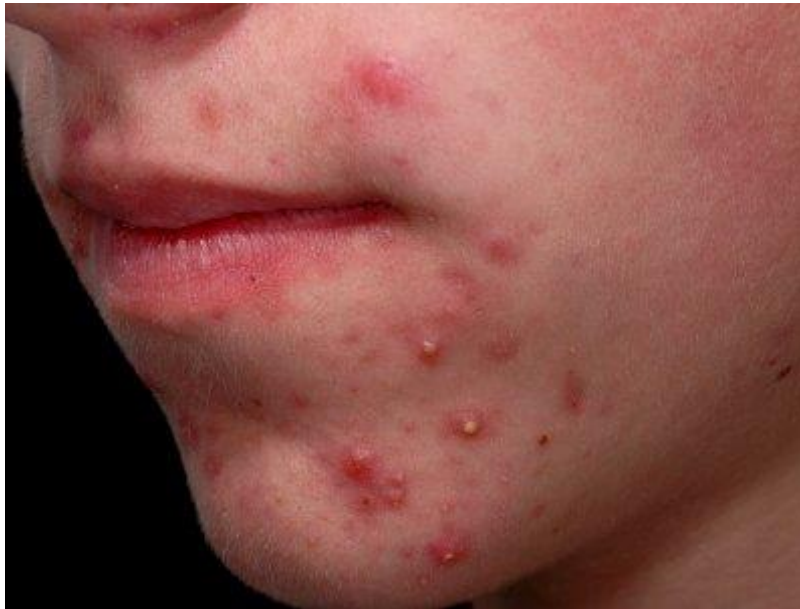
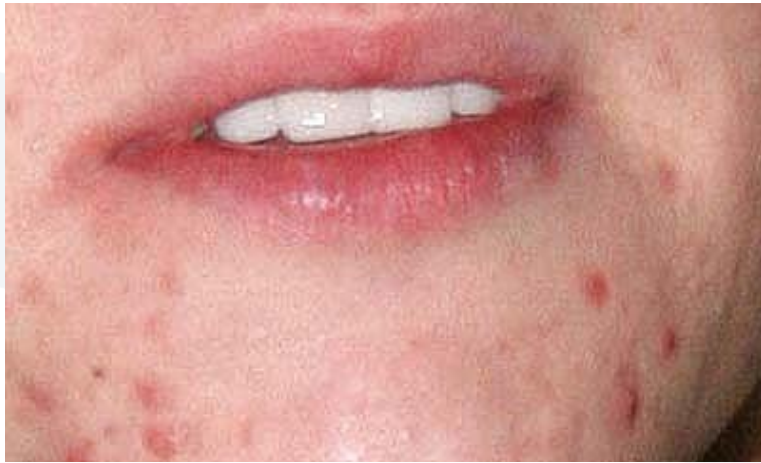

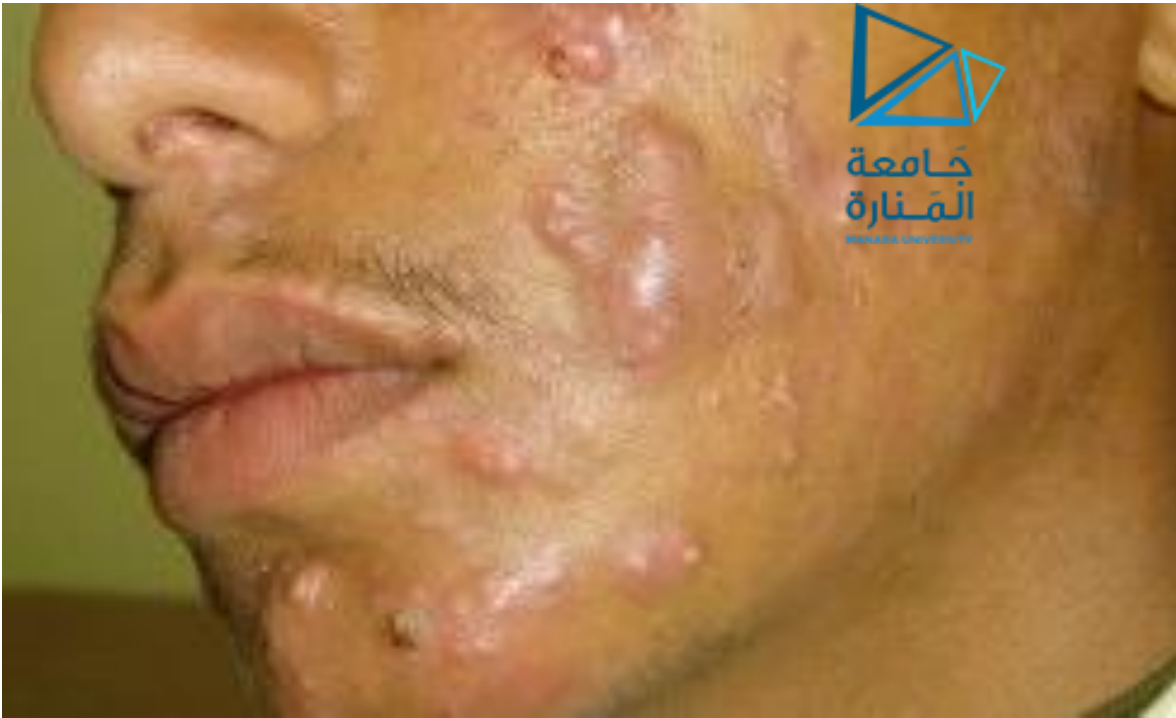Comedonal Acne

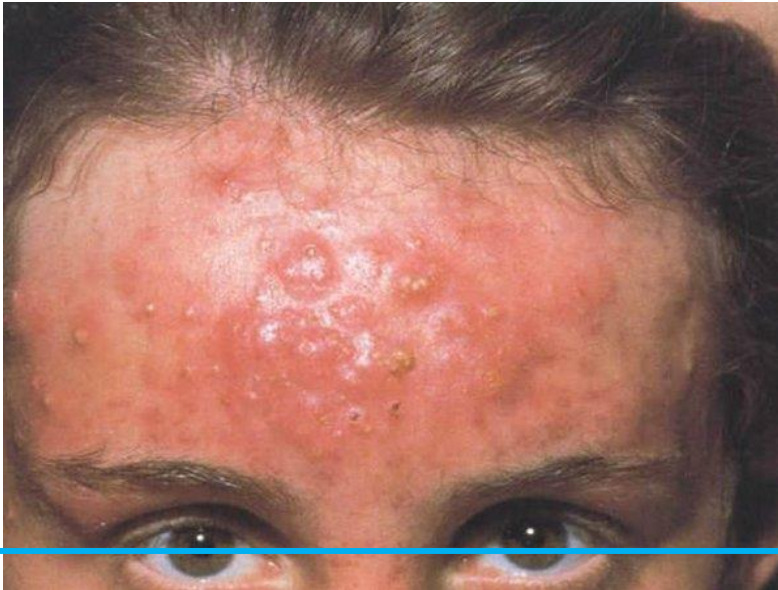

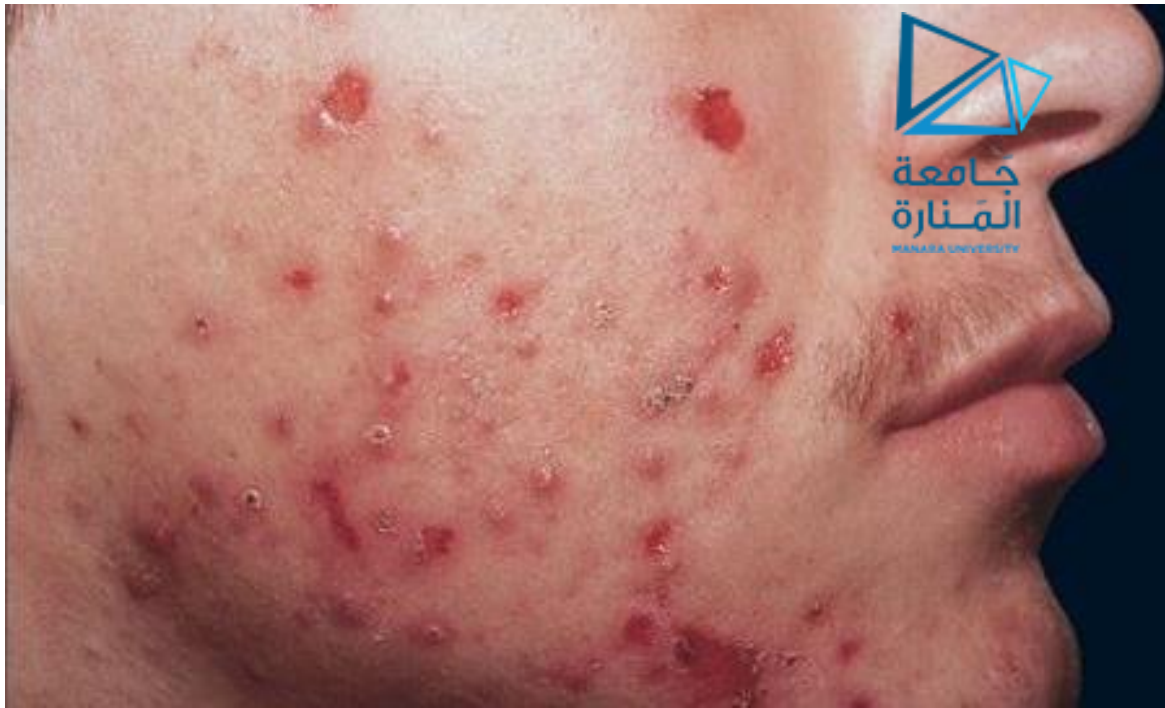Papulopustular Acne



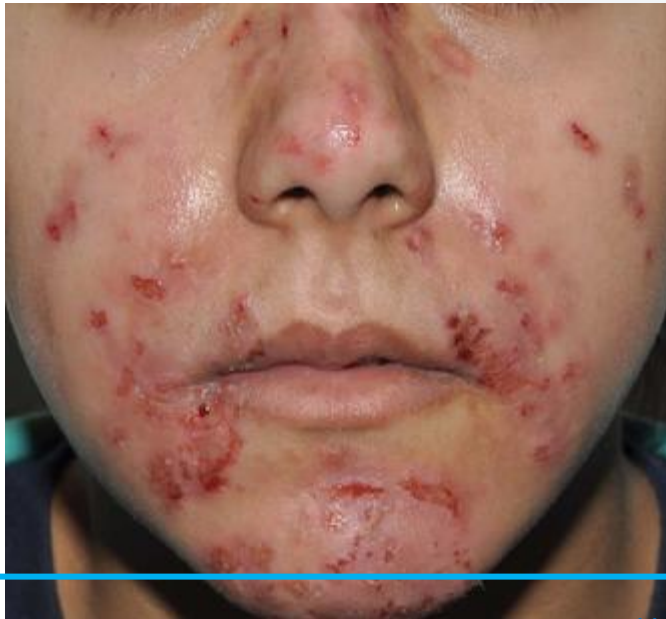

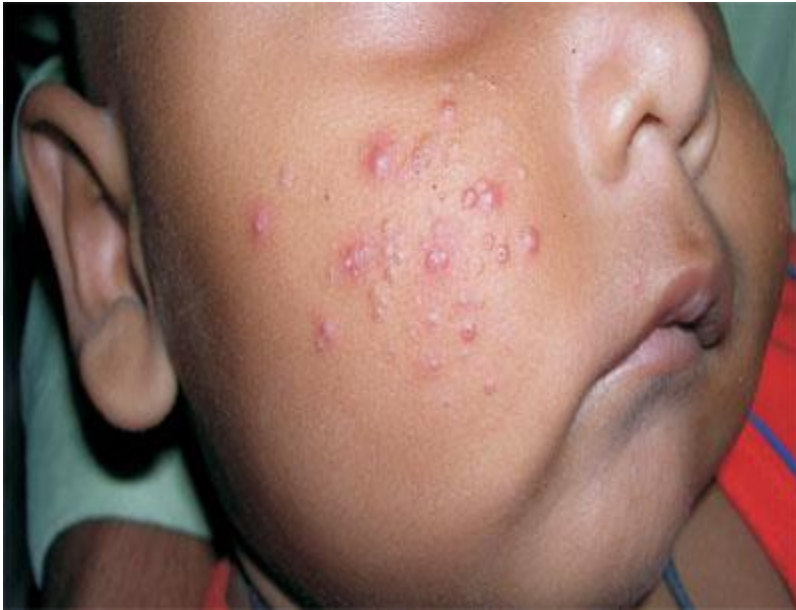Nodulocystic
Acne



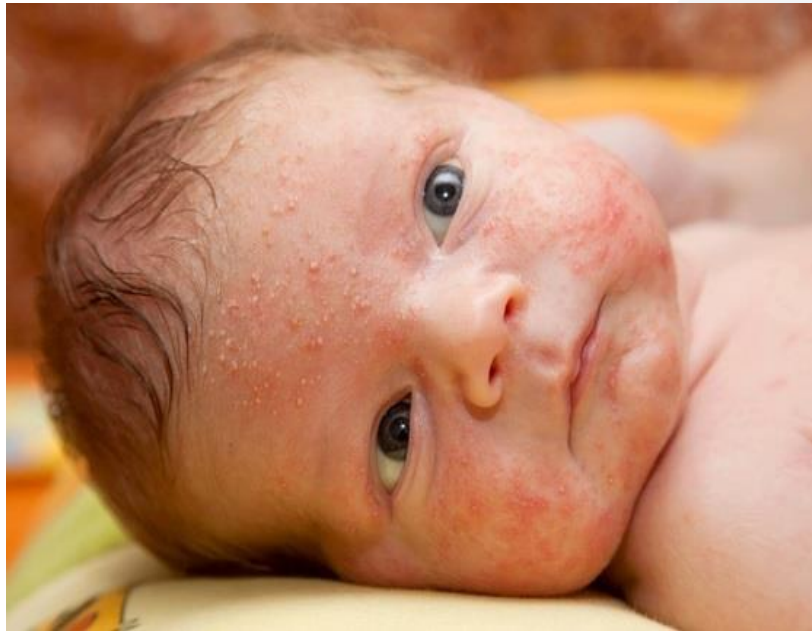

Acne
Excoriee

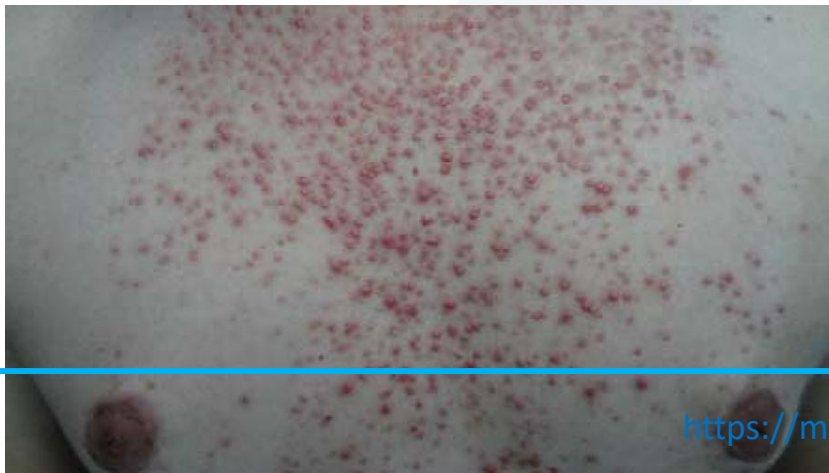
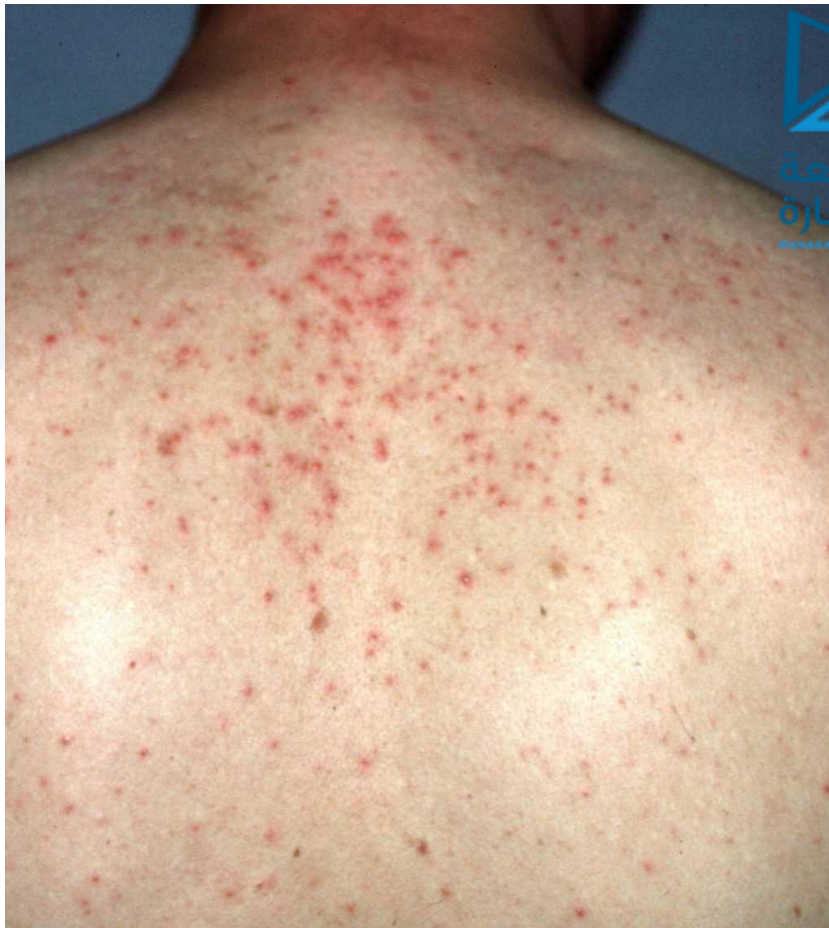



Infantile Acne



Drug-Induced Acne



- الطفح عدي الشكل
- يتميز بظهور اندفاعات وحيدة الشكل وهو غالبا دوائي المنشأ
- أهم مسبباته
- الستيروئيدات القشرية وفيتامينات
- B1,B6,B12
- الأندروجينات

Benzoyl Peroxide موضعيا للعد الالتهابي الخفيف

Antibiotics موضعيا كالكليندامايسين أو جهازيا كالسيكلينات والماكروليدات للعد الالتهابي الشديد

Retinoids موضعيا للعد الزؤاني الخفيف وجهازيا للعد الشديد بكل أشكاله وتركيبه العلمي هو الإيزوتريتينوئين بجرعة تتراوح من 0.2 إلى 1 ملغ لكل كغ وزن لعدة أشهر ويجب الحذر حين إعطائه من تشوهات الأجنة لدى المرأة الحامل لذلك يجب إيقافه قبل الحمل ب شهرين. أهم آثاره الجانبية جفاف الشفتين الشديد وارتفاع خمائر الكبد والكوليسترول والشحوم الثلاثية