علم أمراض النسج حول السنية
CLIN.PERIODONTOLOGY

1- يدرس البنية التشريحية والنسيجية للنسج حول السنية في الطبيعة والمرض

2- علم أسباب المرض حول السني (الجراثيم – اللويحة –القلح – العوامل الموضعية والعامة

3- مبادئ وأدوات وطرق الفحص والتشخيص وتصنيف الأمراض حول السنية

- 4- أهداف ومبادئ طرق المعالجات المختلفة (الميكانيكية والدوائية والجراحية والتعويضية والتقويمية المختلفة
- 5- مبادئ وطرق المعالجة الداعمة وأساليب الوقاية والتوعية الصحية والمتابعة والمراقبة الدورية
- 6- طرق الحماية الشخصية ومكافحة العدوى

تشريح و بنية و وظيفة

النسج حول السنية

Anatomy, Structure, and Function of the Periodontium

النسج حول السنية The Periodontium

- هي النسج المحيطة بالأسنان والداعمة لها وتضم نسيجين رخوين – لثة ورباط – وآخرين متكلسين – ملاط وعظم سنخي
- اللثة : the gingiva هي جزء من المخاطية الماضغة المحيطة بأعناق الأسنان والمغطية لجزء من العظم السنخي

Oral Mucosa المخاطية الفموية

- I. Masticatory mucosa المخاطية الماضغة تغطي اللثة و قبة الحنك
- II. Specialized mucosa المخاطية التخصصية تغطي اللسان وفيها الحليمات الذوقية
- III. Lining mucosa المخاطية المبطنة وهي تبطن بقية اقسام الحفرة الفموية مثل الشفة و دهليز الفم و باطن الخد

- **اللثة :**
- اللثة الطبيعية عند البالغ تغطي العظم السنخي و جذور الاسنان حتى الاعناق و تقسم الى حفافية و ملتصقة و لثة بين سنية تبعا لبنيتها النسيجية و ثخانتها لكن الاقسام الثلاثة جزء لا يتجزأ من الجهاز الداعم و وظيفتها الحماية من عوامل الخطورة الميكانيكية و الجرثومية وهي من حيث :

- **المظهر : texture لها سطح مجعد يشبه قشرة البرتقال في 60% من الحالات (حسب العمر وموقع اللثة) والباقي سطح أملس للمخاطية السنخية .**
- اللون :Color زهري يتعلق بثخانة البشرة ودرجة التقرن والتوعية الدموية وأحيانا تحتوي تصبغات قيتامينية في (الطبقة القاعدية أو الشائكة للبشرة الفموية)

Fig. 3.1 Normal gingiva in a young adult. Note the demarcation (mucogingival line) *(arrows)* between the attached gingiva and the darker alveolar mucosa.

Fig. 3.3 Mean width of the attached gingiva in the human permanent dentition.

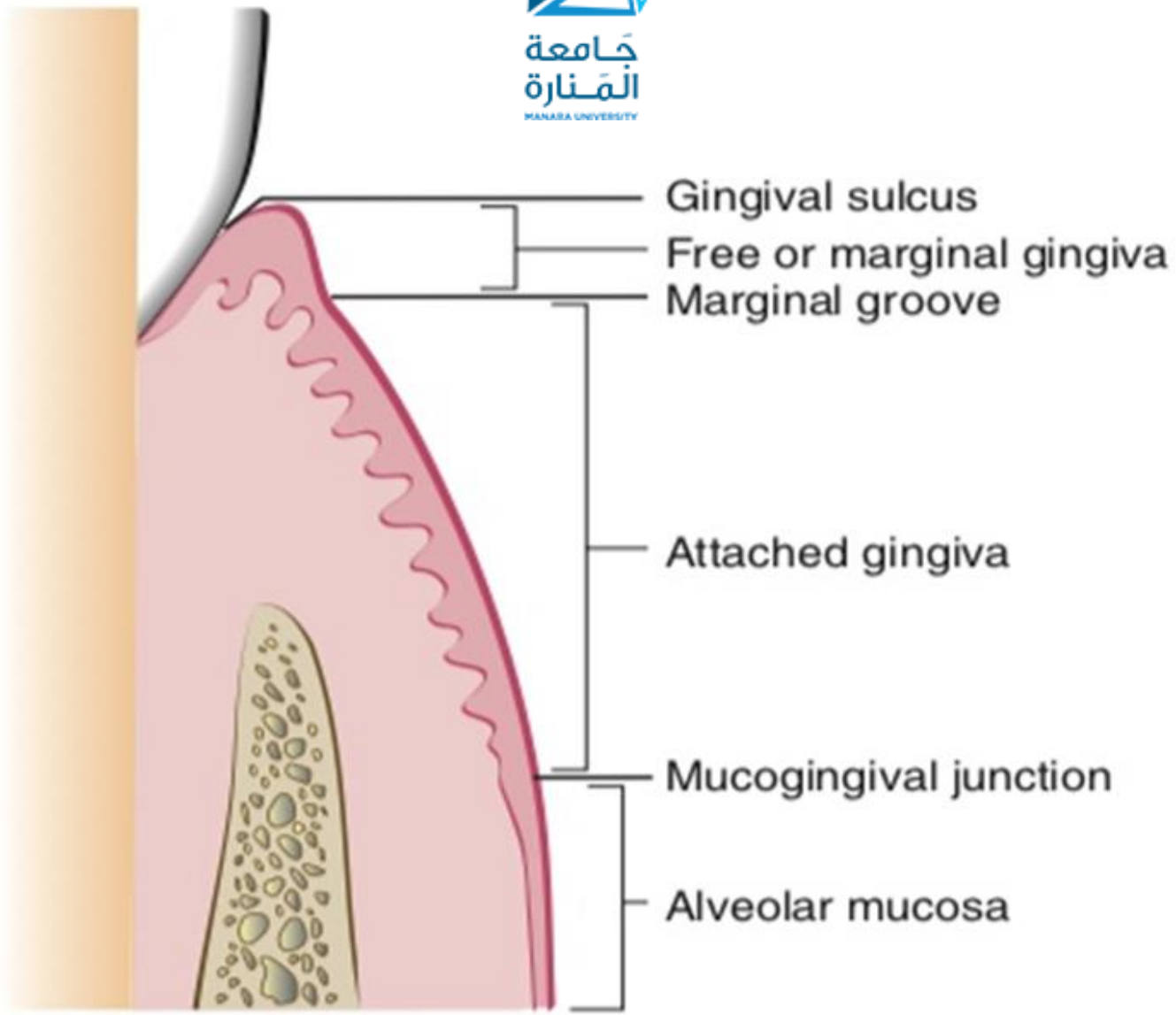

Fig. 3.2 Diagram showing the anatomic landmarks of the gingiva.

- **المحيط والحواف Contour:ترسم اللثة الحفافية حول السن شكلا اهليليجيا**
- القوام Consistence:قاسية ومتماسكة
- التوضعPosition أو الموقع :هو مستوى ارتباط اللثة بسطح السن وهو متعلق أيضا بالعمر (قبل أوبعد بزوغ السن) ولكن عموما يكون قاع الميزاب في مستوى الملتقى الميناني الملاطي

البنية التشريحية الطبيعية للثة:

- تقسم اللثة سريريا الى ثلاثة أقسام :
- اللثة الحافية أو اللثة الحرة Marginal gingiva-Free: وهي ذلك الجزء الرخو للميزاب والمحيط بالسن وتمتد من الحافة الحرة الى اللثة الملتصقة ونميز فيها :
- الثلم اللثوي Gingival groove على شكل شطب أو انخماص لثوي يفصل بين اللثة الحافية والملتصقة على شكل تقعر بسط أو طية ويكون أكثر وضوحا على السطوح الدهليزية عند ما نسبته 35%من الأشخاص وهو يناسب أو يساير قاع الميزاب و الملتقى الميناني الملاطي ولكن بشكل عام فإن موقعه ليس ثابتا ولا يدل على شيء

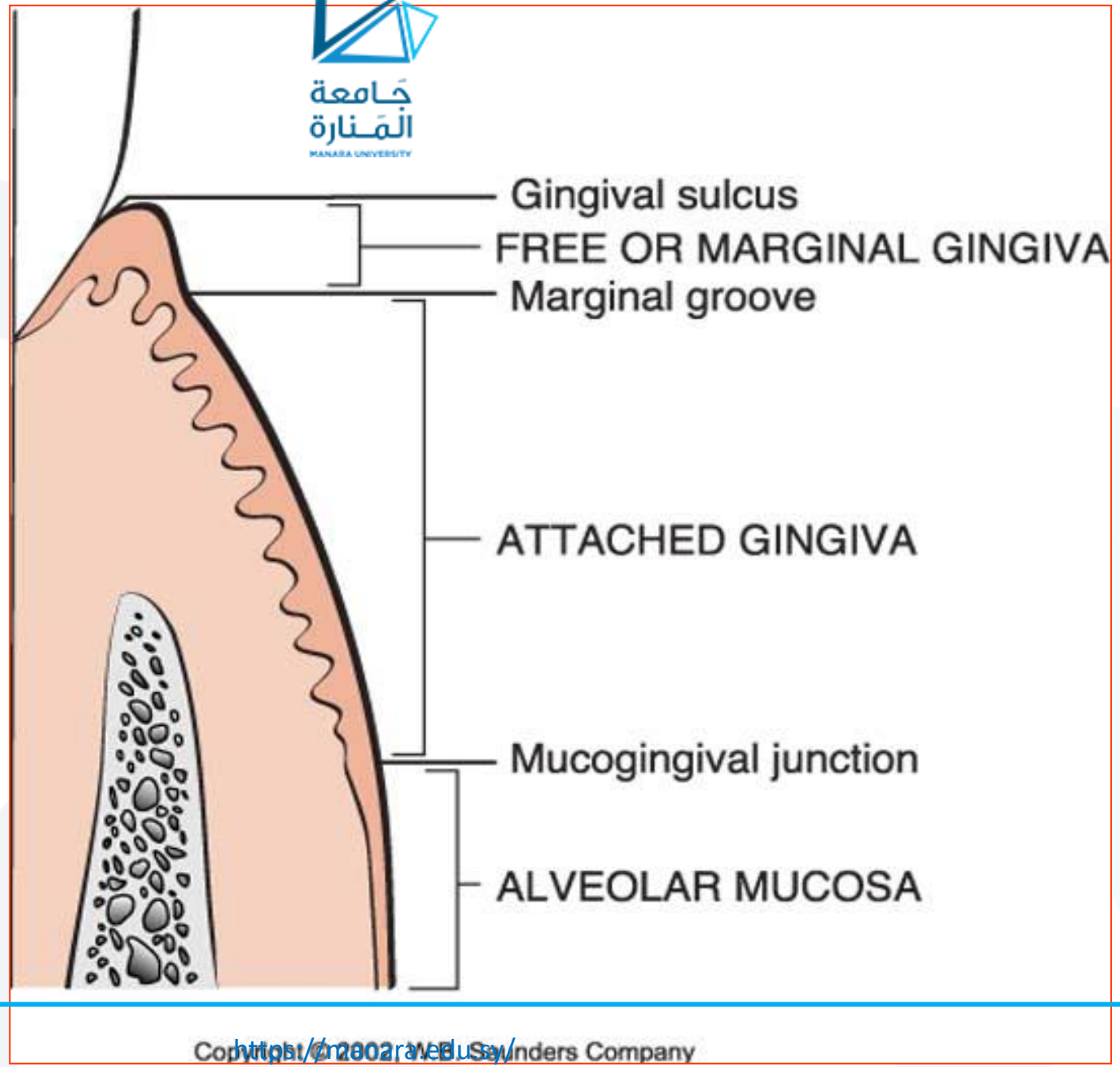

https://manarat.edu.sy/

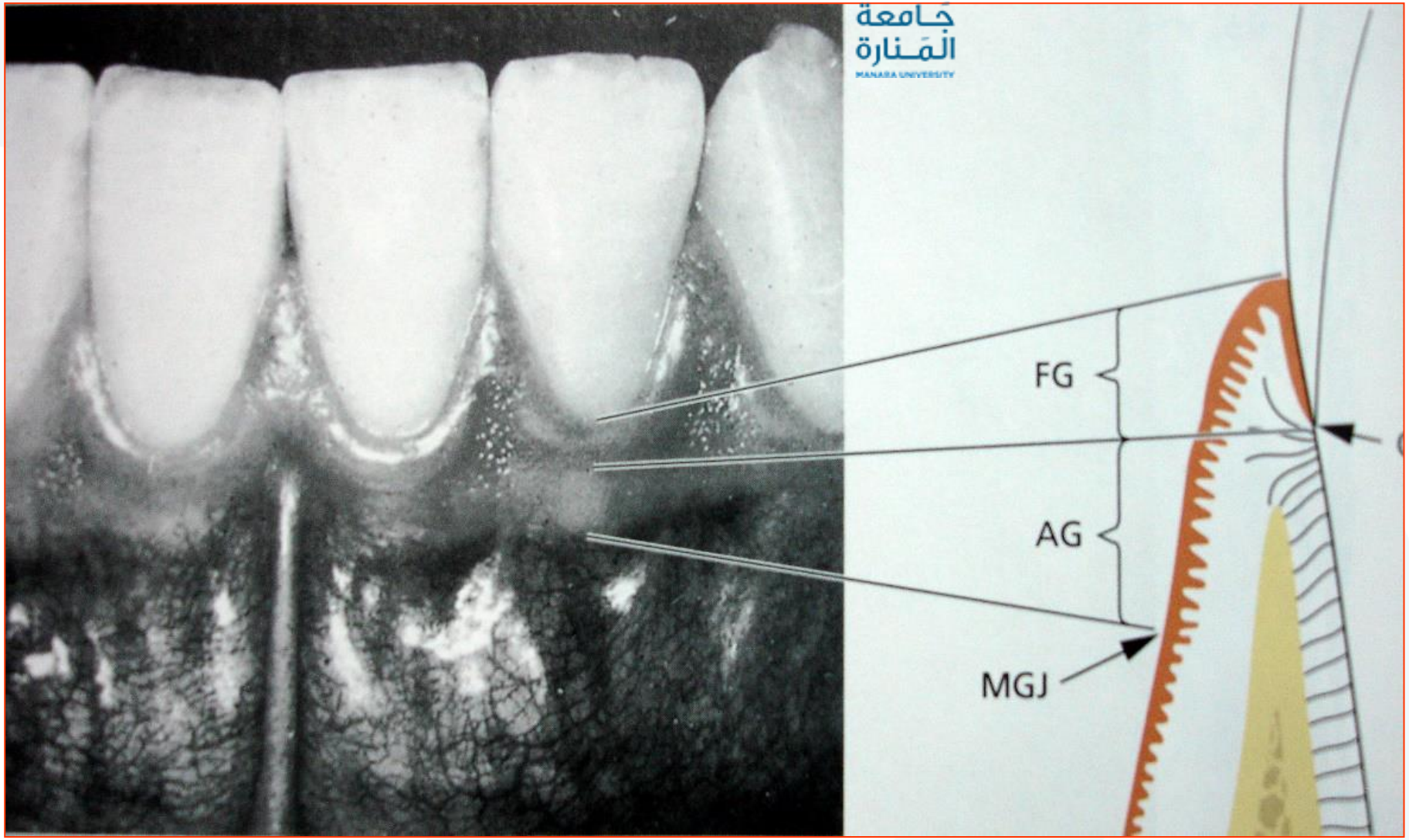
FG
AG
MGJ

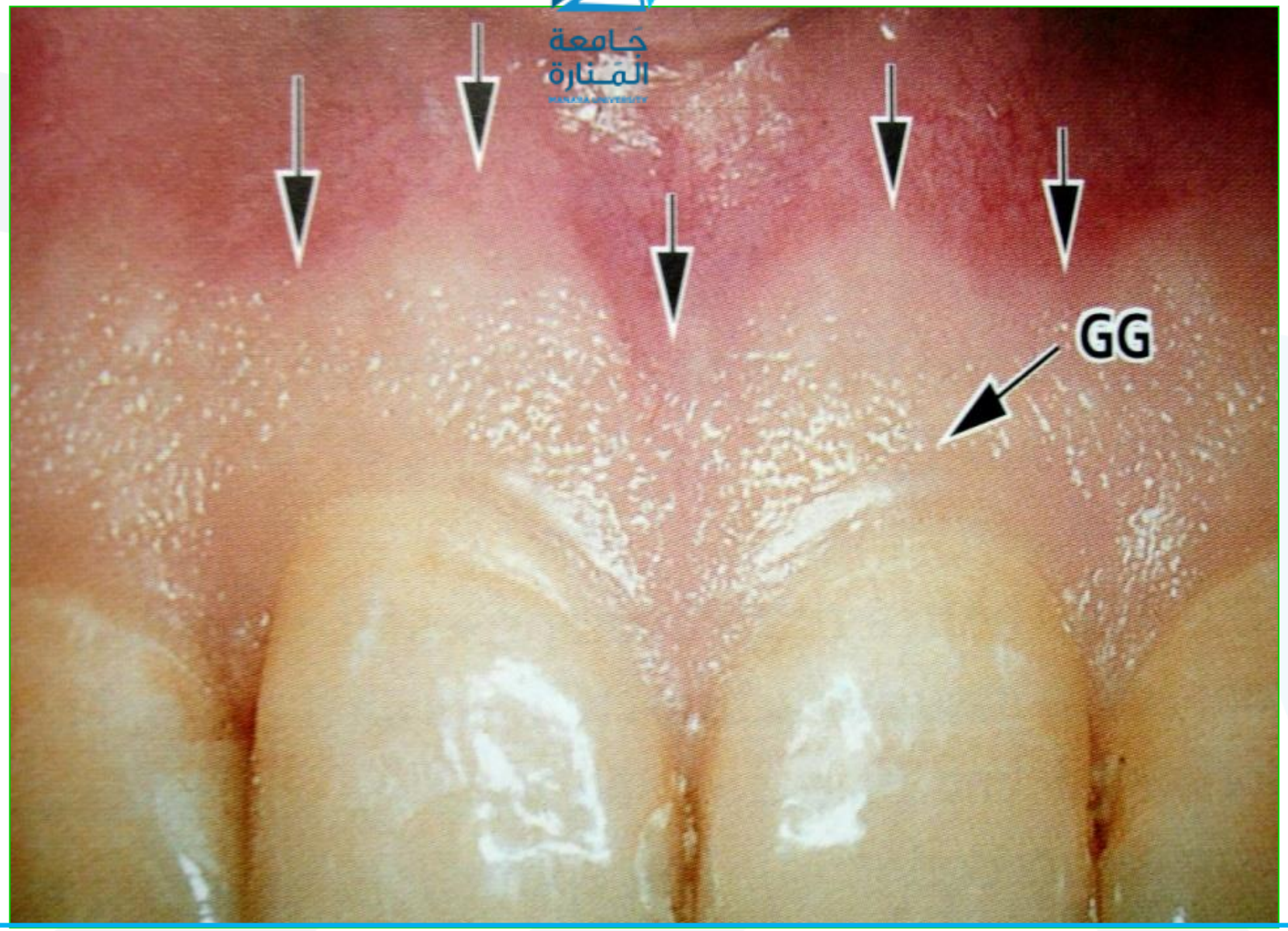
GG

- الميزاب اللثوي Gingival Sulcus: هو ذلك الفراغ المثلثي الممتد بين قمة اللثة الحفافية وسطح السن وتشكل الحافة الحرة أو الرخوة من اللثة الحفافية جداره الرخو بينما يشكل الميناء الجدار القاسي أما قاعه فمؤلف من بشرة الارتباط ويتراوح عمقه بين 0 و3مم .

Biologic widthالبعد الحيوي

- -هو المسافة المحددة من ظهارة الارتباط و النسيج الضام حتى سطح جذر السن . و يعرف أيضا بأنه الارتفاع بين اعمق نقطة في الثلم اللثوي و قمة العظم السنخي.
- يجب أن يتم احترام هذه المسافة أثناء إجراء عملية تحضير الأسنان.
- و يختلف العرض الحيوي من مريض لأخر و يقدر وسطيا ب 0.75-4.3ملم

اللثة الحليمية (الحليمة)Papillary Gingiva

- هي ذلك الجزء من اللثة التي تملىء المسافات بين السنية تحت مناطق التماس وتاجيا بالنسبة لقاع الميزاب اللثوي ,يتشكل الجزء الجانبي والتاجي من اللثة الحفافية ولا ترتبط بالنسيج العظمي أما الجزء المركزي فيتألف من اللثة الملتصقة .وتعتمد بنيتها التشريحية على توضع الأسنان وحجم المسافات بين السنية ونقاط التماس والبنية التشريحية للملتقى الميناني الملاطي وشكل الأسنان والعظم الداعم .

- تكون اللثة الحليمية في المنطقة الأمامية مخروطية هرمية لتشكل الحليمات اللثوية وتمتد الحليمات في المنطقة الأمامية على طول موافق لنصف طول التاج السني .لكن في المنطقة الخلفية تتسطح هذه الحليمات في الاتجاه الدهليزي اللساني وتشكل ذروتين دهليزية ولسانية (أو حنكية)تلتقيان بوهدة أو عنق اللثة بحسب نقطة التماس بين السنية . وفي حال غياب نقاط التماس بين الأسنان تلتصق اللثة على العظم مباشرة ويصبح سطحها مدورا وأملسا دون ظهور الحليمات أو العنق

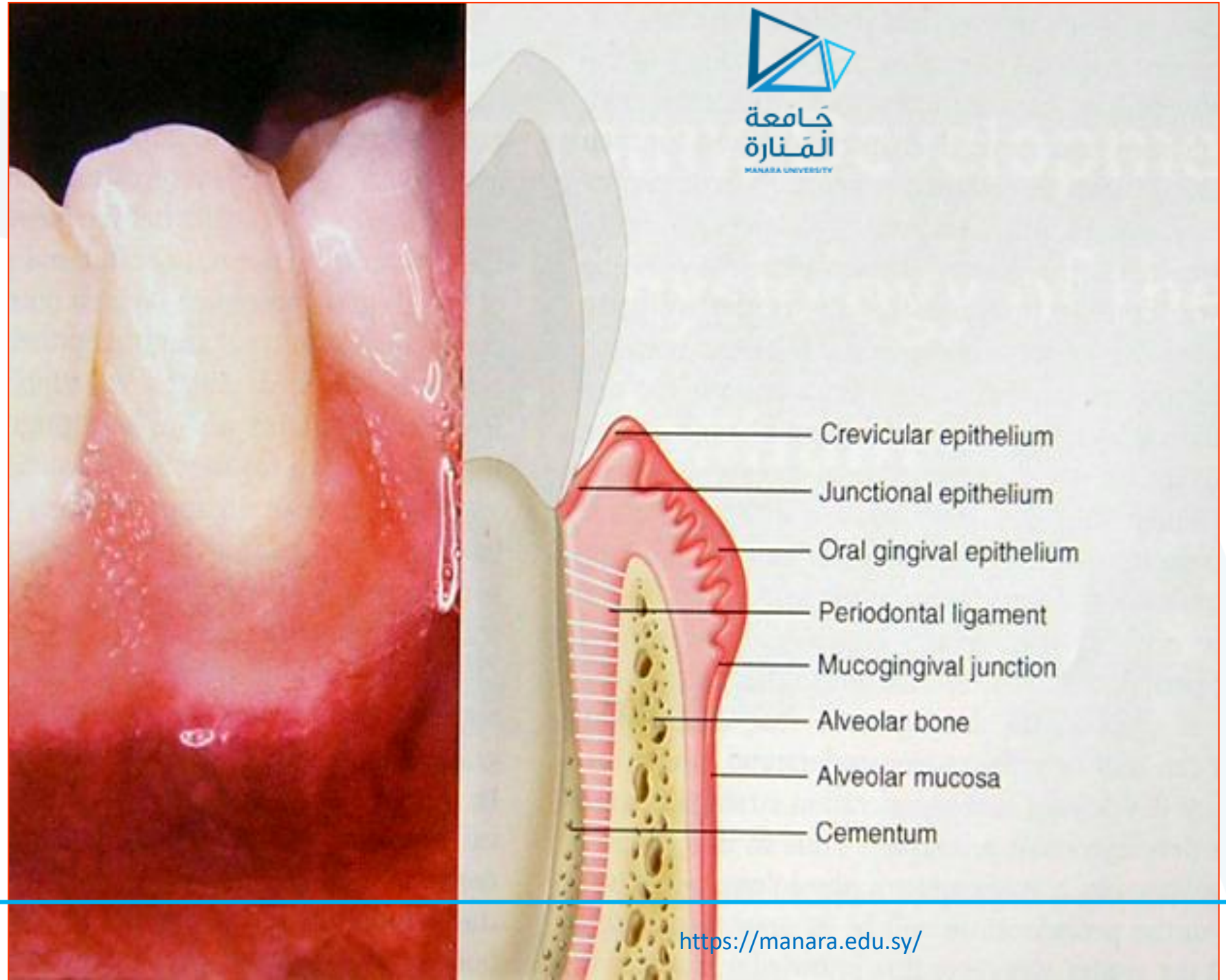
Crevicular epithelium
Junctional epithelium
Oral gingival epithelium
Periodontal ligament
Mucogingival junction
Alveolar bone
Alveolar mucosa
Cementum

Attached Gingiva: اللثة الملتصقة

- هي اللثة الممتدة بين اللثة الحافية و الملتقى اللثوي المخاطي ونذكر هنا أنه في قبة الحنك لايوجد ملتقى لثوي مخاطي لعدم وجود مخاطية سنخية أصلا .
- يعد عرض اللثة الملتصقة من علامات صحة النسج حول السنية ويختلف من شخص لآخر ومن موقع لآخر في القوس السنية كما يتباين حسب توضع الأسنان وارتكاز الألجمة والانحسار اللثوي والقلع السني **. ويكون الأعرض حول القواطع ثم الأنياب ليزداد حول الأرحاء وهو بين 1-9 مم ويختلف بين فك علوي وسفلي ويزداد بعد الطفولة والتقدم التدريجي بالعمر نحو البلوغ**

- Mucogingival junction الملتقى اللثوي المخاطي
- هو خط متعرج يفصل بين اللثة الملتصقة و المخاطية السنخية و يمكن تمييزه بالعين المجردة

البشرات اللثوية Gingival Epithelium

- يمكن أن نميز بين 3 أنواع من البشرات اللثوية :
- 1-البشرة اللثوية الفموية 2-البشرة الميزابية 3- بشرة الإرتباط
- البشرة اللثوية الفموية Oral Gingival Epithelium
- هي البشرة اللثوية المغطية للسطوح الدهليزية واللسانية والحنكية للثة الحرة والملتصقة والحليمية وتتألف من أربع طبقات تنفصل عن النسيج الضام بالغشاء القاعدي هي :
- الطبقة القاعدية والشائكة والحبيبية والقرنية

Sulcular Epithelium: البشرة الميزابية

- تشكل الحافة الرخوة للميزاب اللثوي وهي بشرة رصفية مطبقة غير متقرنة تعمل كحاجز نصف نفوذ تمر من عبره المنتجات الجرثومية من الميزاب اللثوي والسائل اللثوي الى الأوعية الدموية وتتألف من أربع طبقات قاعدية وشائكة وحبيبية وسطحية

Junctional Epithelium
بشرة الأرتباط

- تشكل 10% من اللثة وتكون بتماس مباشر مع النسج السنية الصلبة وتمتد لمسافة 2-3مم على سطح الميناءوتتمادى مع البشرة الميزابية وتشكل قاع الميزاب اللثوي وهي بشرة رصفية مطبقة غير متقرنة تتألف من 3-4 طبقات عند الصغار وتصبح 10-20 طبقة في سن النضج يتراوح طولها بين 0,25 -1,35مم وفيها طبقة قاغدية وفوق قاعدية وخلايا السطح الحر لبشرة الارتباط

الارتباط البشري Epithelia Attachment

- وهوعبارة عن غشاء قاعدي داخلي يتوضع ما بين بشرة الارتباط وسطح السن الصلب ويتألف من :
- أجسام نصف واصلة
- لويحة شافة ولويحة عاتمة و تحت شافة وقشيرة سنية

النسيج الضام اللثوي Gingival Connective Tissue

- تشكل ألياف الكولاجين 50% من حجمه
- المادة الأساسية بين الخلوية والأوعية الدموية واللمفاوية ولأعصاب 35%حيث:
- تشكل صانعات الليف fibroblasts نصف الخلايا والنصف الآخر من الخلايا الليفية fibrocytes
- والخلايا الدفاعية بنسب ضعيفة :البالعات الكبيرة والعدلات واللمفاويات

التروية الدموية واللنفاوية والتعصيب في اللثة

- هناك ثلاثة مصادر للتروية الدموية في اللثة:
- المصدر الأول: من الأوعية الدموية ما فوق السنخية والتي هي الفروع النهائية لشرايين عديدة (الشريان تحت اللساني, الذقني, الخدي, الوجهي, السني العلوي, تحت الحجاجي والحنكي الكبير).
- المصدر الثاني: أوعية دموية قادمة من الرباط ما حول السني
- المصدر الثالث: من شرينات تنبثق من قمة الحواجز بين السنية (العظم السنخي) وتتفاغر مع أوعية اللثة والرباط ما حول السني.

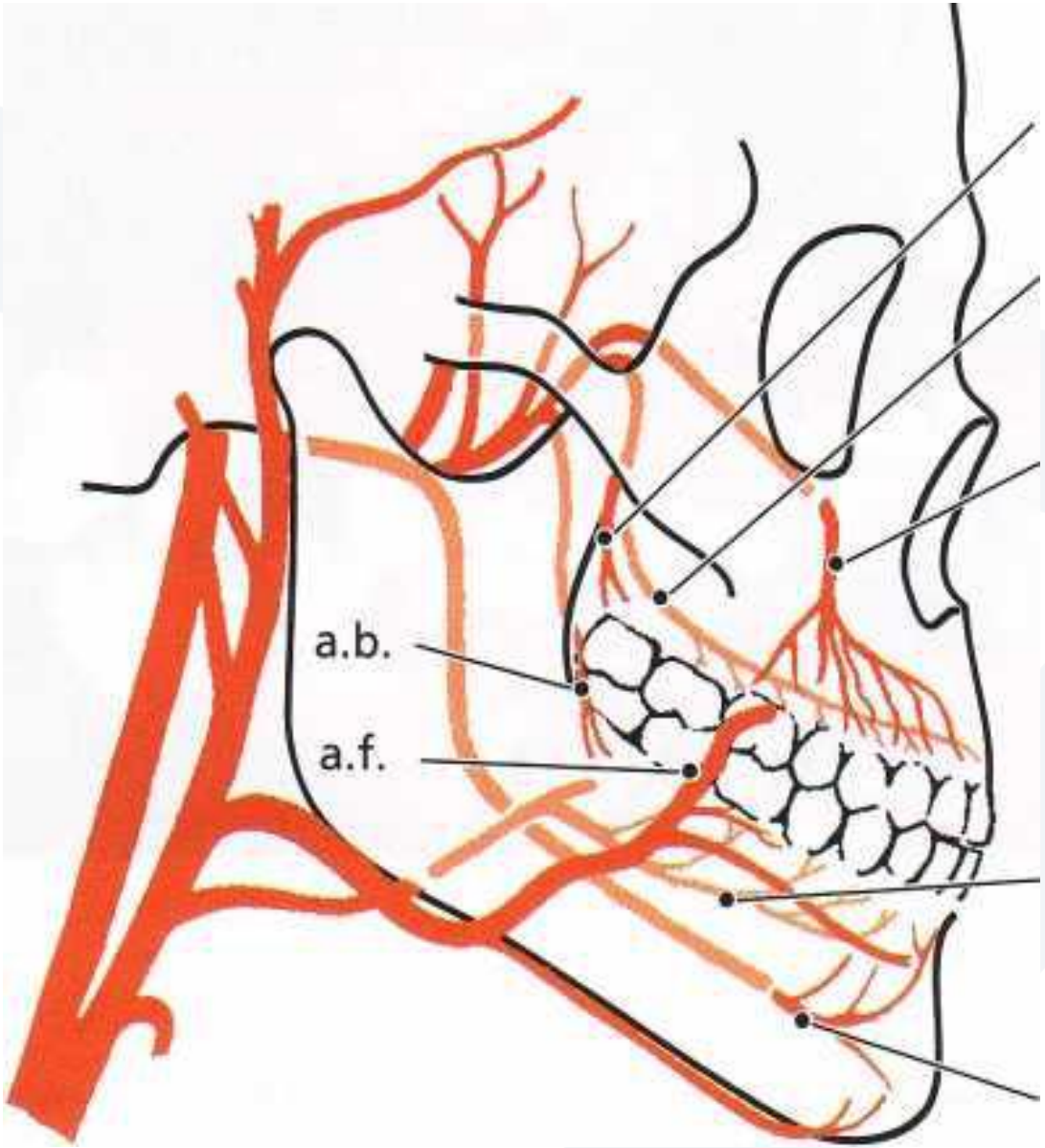

- تبين هذه الصورة التروية الدموية للثة التي تأتي بشكل رئيسي من الأوعية الدموية ما فوق السمحاقية والتي هي الفروع النهائية لشرايين عديدة aap posterior dental artery شريان سني علوي خلفي
- af facial artery , شريان وجهي
- am mental artery , شريان ذقني
- as sublingual artery شريان تحت لساني
- ap palatine artery شريان حنكي كبير
- ab buccal artery شريان خدي
- ai infraorbital artery , شريان تحت حجاجي

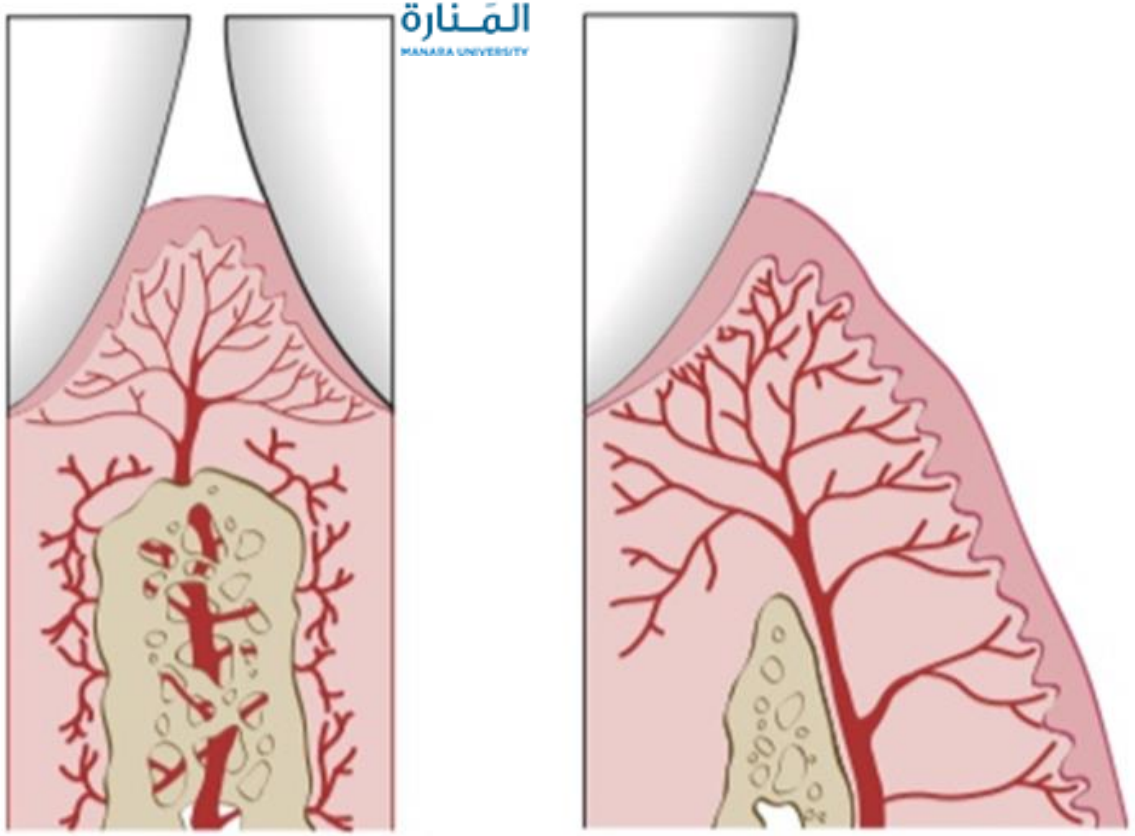

Fig. 3.22 Diagram of an arteriole penetrating the interdental alveolar bone to supply the interdental tissues *(left)* and a supraperiosteal arteriole overlying the facial alveolar bone, sending branches to the surrounding tissue *(right)*.

- أعصاب الجهاز حول السني دقيقة جداً وتتبع في مسيرها بشكل عام الأوعية الدموية. ينشأ التعصيب اللثوي من الحزم العصبية الموجودة في الرباط السني السنخي ومن الأعصاب تحت الحجاج والعصب الجناحي الحنكي والعصب تحت اللساني والخدي والذقني.

الرباط حول السني Periodontal Ligament

هو نسيج ضام ليفي يحتوي على خلايا وألياف ومادة أساسية بين خلوية (تضم ألياف الكولاجين والغليكوبروتين والبروتوغليكان) وأوعية دموية ولمفية ونهايات عصبية ويحيط بجذور الأسنان ويؤمن اتصالها بالعظم السنخي .

شعاعيا يظهر على شكل مسافة واضحة وشافة ما بين الجذور والعظم السنخي بدءا من الذروة وأدنى ب1مم من الملتقى الميناني الملاطي .

وهو مكون من :50%ألياف كولاجين – حزم ألياف رباطية – مادة أساسية بين خلوية تحوي خلايا رباطية مختلفة مثل : صانعات الليف والعظم والملاط وكاسرات العظم وبقايا ملاسية وخلايا دفاعية مختلفة

للرباط وظائف فيزيائية وتصنيعية وتغذوية وحسية

حزم الألياف الرباطية

- تجتمع في ثلاث حزم رئيسية :
- 1- الحزمة السنية السنخية وتمتد بين الملاط والعظم
- 2- الرباط المعترض وتمتد أليافه من الملاط الى العظم لتنغرس في ملاط السن المجاور
- 3- الرباط اللثوي حيث تمتد الألياف من الملاط لتنتشر في النسيج الضام اللثوي

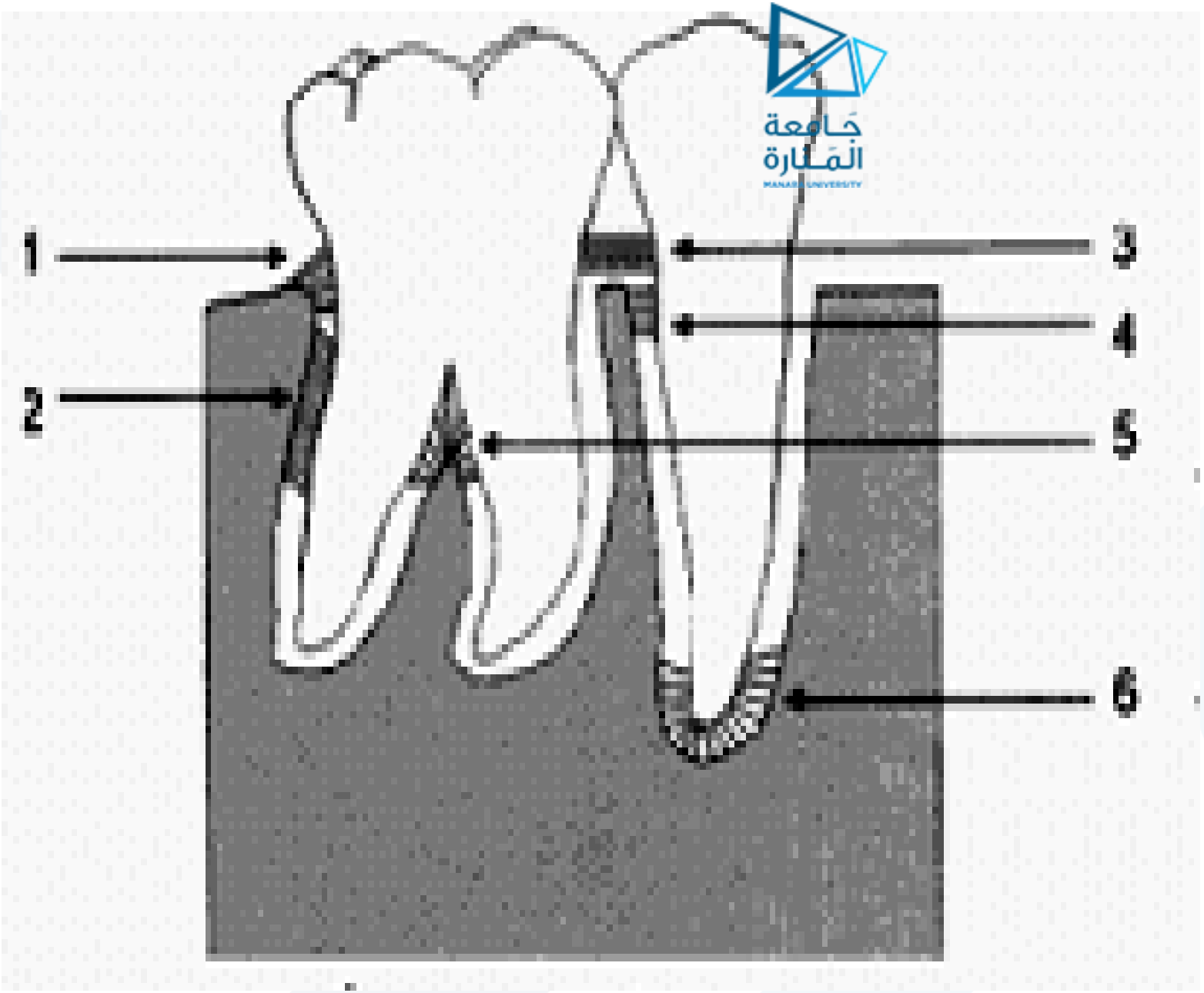

الشكل ٢-١-

حزم الألياف الرباطية:

١- حزمة سنية سنخية صغيرة

٢- الحزمة المنحرفة

٣- الرباط المعترض

٤- الحزمة الأفقية

٥- الحزمة بين الجذرية

٦- الحزمة الذروية

- **الحزمة السنية السنخية:** تتكون من خمسة أقسام:
- حزمة سنية سنخية صغيرة وهي مجموعة من الألياف السنية-السنخية الصغيرة تمتد من الملاط إلى العظم السنخي تحت الارتباط البشري.
- الحزمة الأفقية Horizontal group: تمتد من الملاط إلى العظم السنخي بشكل عمودي على العظم و المحور الطولي للسن.
- الحزمة المنحرفة Oblique group: وهي أهم الحزم تمتد بشكل مائل تاجي من الملاط إلى العظم السنخي وظيفتها امتصاص القوى الإطباقية.
- الحزمة الذروية Apical group: تمتد من الملاط إلى العظم السنخي بشكل حزمة شعاعية من ذروة السن إلى العظم
- الحزمة بين الجذرية في الأسنان متعددة الجذور تمتد من قمة العظم بين الجذور إلى الملاط في منطقة مفترق الجذور.

- **الرباط المعترض:** ألياف تربط ما بين سنين متجاورين حيث تمتد ألياف الرباط المعترض من الملاط إلى قمة العظم المجاور أي بين سنين متجاورين لتنغرس في ملاط السن المجاورة.

- **الرباط اللثوي أو الألياف اللثوية** وهي خمسة حزم تربط بين اللثة والملاط تخرج من الملاط لتنتشر في قمة اللثة الحرة وأفقيا" إلى اللثة الملتصقة وإلى قمة العظم لترتبط بالسمحاق وهناك الألياف الدائرية التي تمتد في اللثة الحرة والحليمية و تحيط بالسن والألياف المعترضة التي تخرج من تحت الارتباط البشري إلى قمة العظم.



الشكل ٢-٢-
ألياف شاربي والخلايا
الرباطية
١- العاج ٢- الملاط
٣- الرباط ٤- العظم

المادة الأساسية بين الخلوية

- تمتلئ المسافات بين الخلوية بين الألياف والخلايا بالمادة بين الخلوية التي تتألف من الغلكوزآمينوغليكان GAGs من الحمض الهيالورني والبروتوغليكان والغليكوبروتين من الفيبرونكتين واللامينين وتحتوي نسبة عالية من الماء 70%. يحتوي الرباط على مادة متكلسة "الأجسام الملاطية التي قد تتصل بسطح الجذر أو منفصلة". تتطور الأجسام الملاطية من البقايا البشرية في الرباط حول جزيئات صغيرة انفصلت بسبب رضي من الملاط أو العظم إلى الرباط, كما يحتوي ألياف شاربي المتكلسة وعلى خثرات وعائية ضمن الرباط.

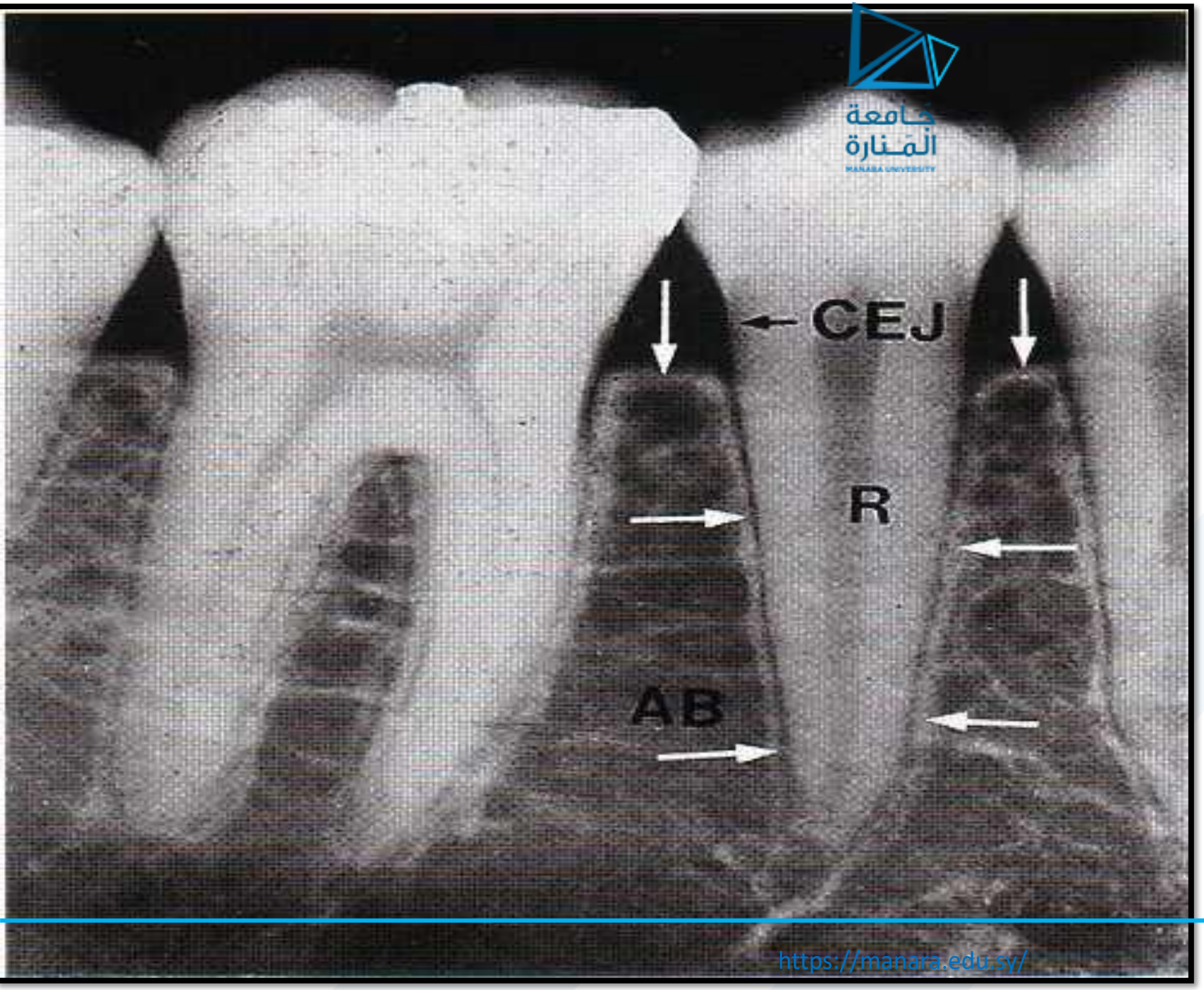

المظاهر الشعاعية للنسج حو ل السنية السليمة

Function of the periodontal ligament وظائف الرباط

- يقوم الرباط بوظائف هامة منها :
- الوظائف الفيزيائية مثل :
- 1- نقل القوى الاطباقية الى العظم
- 2-تأمين ارتباط السن بالعظم
- 3- حماية وتأمين ارتباط اللثة على السن
- 4- امتصاص قوى الشد والضغط المطبقة على السن
- 5- حماية الأوعية الدموية والأعصاب من تأثير القوى الاطباقية

. تكيف السن مع القوى الإطباقية وبنية الرباط

- تتراوح ثخانة الرباط الطبيعية بين 0.1-1.2ملم. يمكن للرباط السني السنخي وضمن الحدود الفيزيولوجية أن يتكيف مع الوظائف المفرطة بزيادة الثخانة من زيادة ثخانة حزم الألياف وقطرها وعدد ألياف شاربي.
-
-
-
-

- تسبب القوى الإطباقية المفرطة أذى في الرباط السني السنخي تدعى بالرض الإطباقي . عند توقف السن عن القيام بوظائفها أو عند غيابها تنقص ثخانة الرباط ويضمحل atrophies ويتراجع عدد الألياف وتنتظم بشكل مواز لمحور السن. وبالإضافة فإن الملاط يمكن أن لا يتأثر أو تزداد ثخانة وتزداد المسافة ما بين الملتقى الميناني-الملاطي وقمة العظم السنخي.

- **وظائف إعادة التشكل Formative Function**
- إن الرباط والملاط والعظم بحالة تشكل مستمر تقوم صانعات الليف الرباطية بتشكيل ألياف الكولاجين والمكونات النسيجية أخرى للرباط كما تساهم الخلايا الرباطية في تشكل وامتصاص الملاط والعظم التي تحدث مع الحركة الفيزيولوجية للسن ومع تلاؤم النسج حول السنية مع القوى الإطباقية وترميم الأذيات.
-

- يشارك العديد من الأنزيمات مثل الهيدروجيناز Hydrogenase والإيستيراز Esterase غير النوعية مع عمليات التجديد وتتحول صانعات الليف الرباطية إلى صانعات الملاط عند تماسها مع السطح الملاطي وإلى صانعات العظم عند تماسها مع النسيج العظمي. إن تجدد Turn-Over الألياف والمادة الأساسية بين الخلوية في الرباط مرتفع جدا".

- وظائف التغذية والحساسية Nutritional and Sensory Functions
- يزود الرباط كل من الملاط والعظم واللثة بالعناصر الغذائية اللأزمة عن طريق الأوعية الدموية واللنفاوية وتزود النهايات العصبية باحساسات اللمس التي تستكشف وتحدد القوى الخارجية المطبقة على كل سن و تؤدي دورا" مهما" في الآليات العصبية-العضلية المسيطرة على الوظائف الماضغة.
-

- **الهجرة الإنسية الفيزيولوجية Physiologic Mesial Migration**
- إن الهجرة الإنسية للأسنان هي حركة فيزيولوجية طبيعية لكنها تختلف حسب العمر ونوع التغذية ووضع الأسنان وتقدر ما بين 0.05-0.7 ملم/ السنة. لها أسباب خارجية مثل الحركة الإطباقية وضغط النسج الرخوة وأخرى داخلية مثل توضع وامتصاص العظم وتقلص الألياف المعترضة. أما الحركة السنية المرضية فتكون تالية للمرض حول السني.
-
-

- التوعية والنهايات العصبية في الرباط
- **Vascularization and Inervazation**
- الرباط غني جدا" بالأوعية الدموية التي تأتي من الشريان السنخي العلوي والسفلي والنهايات العصبية كثيرة تنقل احساسات الألم والضغط واللمس.
-

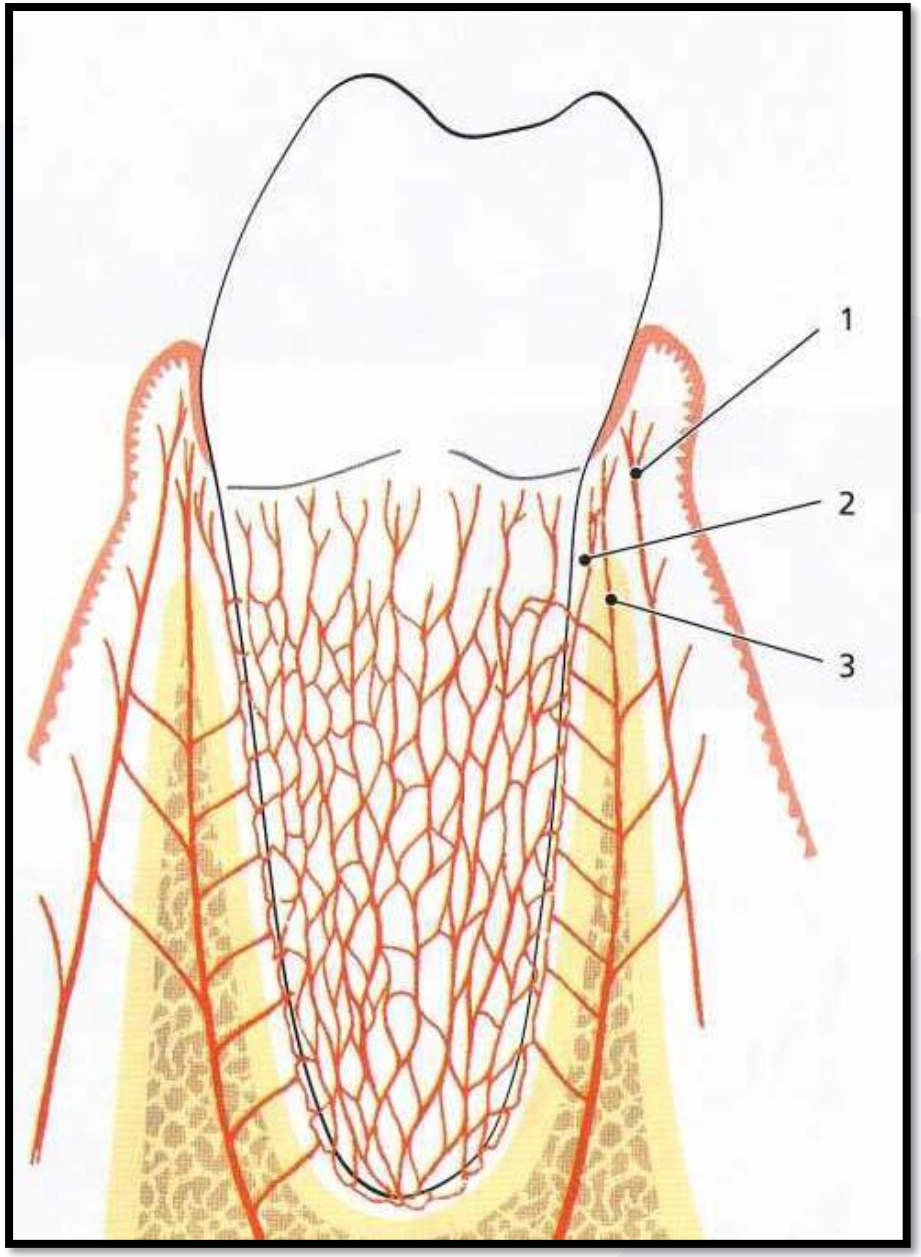

1 – الأوعية فوق السمحاقية
2 – أوعية من الرباط حول السني
3 – أوعية من العظم السنخي

رسم تخطيطي يوضح الأوعية الدموية التي تخترق الرباط حول السني وتشكل شبكة متعددة السطوح وتحيط بالجذر . وتوضح أن التروية الدموية للثة تتأمن من :

- توضح هذه الصورة رسم تخطيطي للتروية الدموية للسن والنسج حول السنية المصدر الرئيسي للدورة الدموية في الرباط هي الشريان السنخي العلوي او السفلي
- aai superior or inferior alveolar artery الذي يعطي فرع الشريان السني dental artery(ad) والذي يتفرع عنه فروع عبر حاجزية(معترضة)ai intraseptal artery قبل ان تندخل الى سنخ السن اما الفروع الانتهائية من الشرايين عبر الحاجزية rrp rami perforantes تخترق العظم السنخي بالخاصة عبر قنوات على مستوى سنخ السن (صورة 1-76)
- فالتروية الدموية تشكل شبكة من الاوعية الدموية
- تحيط بالسن تاتي من الجزء الذروي للرباط حول السني وفروع انتهائية من الفروع عبر الحاجزية (ai).)

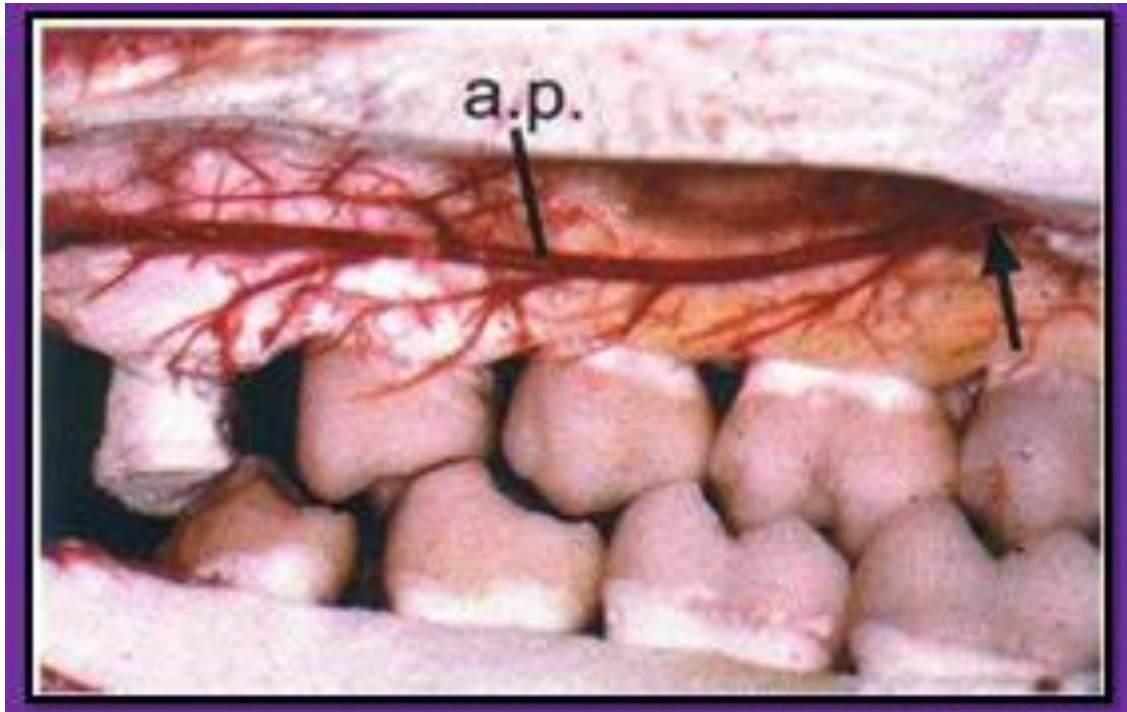

Fig. 1-94.

(صورة ١ – ٩٤)

توضح هذه الصورة مسير الشريان الحنكي الكبير (ap) عند نوع معين من القرود التي شرحت وأشبعت بمادة لدنة (بلاستيك) مما أدى إلى إحلال النسج الرخوة وظهر الشريان الحنكي الكبير (ap) بشكل واضح الذي هو فرع من الشريان الحنكي الصاعد (من الشريان الحنكي العلوي الباطن) حيث يمر خلال القناة الحنكية الكبيرة (أسهم) إلى صفيحة الحنك .

وعندما يسير هذا الشريان بالاتجاه الجبهي يتفرع إلى فروع تغذي اللثة والمخاطية المناسبة للصفيحة الحنكية .

الجزء الثاني

الملاط السني :Cementum

- نسيج ضام متكلس يغطي جذور الأسنان ويختلف عن العظم بأنه
- لايحوي أوعية دموية ولانهايات عصبية
- لايحدث فيه تجدد فيزيولوجي لكن يحدث توضع مستمر طول الحياة سواء كانت الأسنان حية أو مستأ صلة اللب وله أنواع : أولي – ثانوي –تاجي –جذري – ليفي – غيرليفي – خلوي – ولاخلوي .

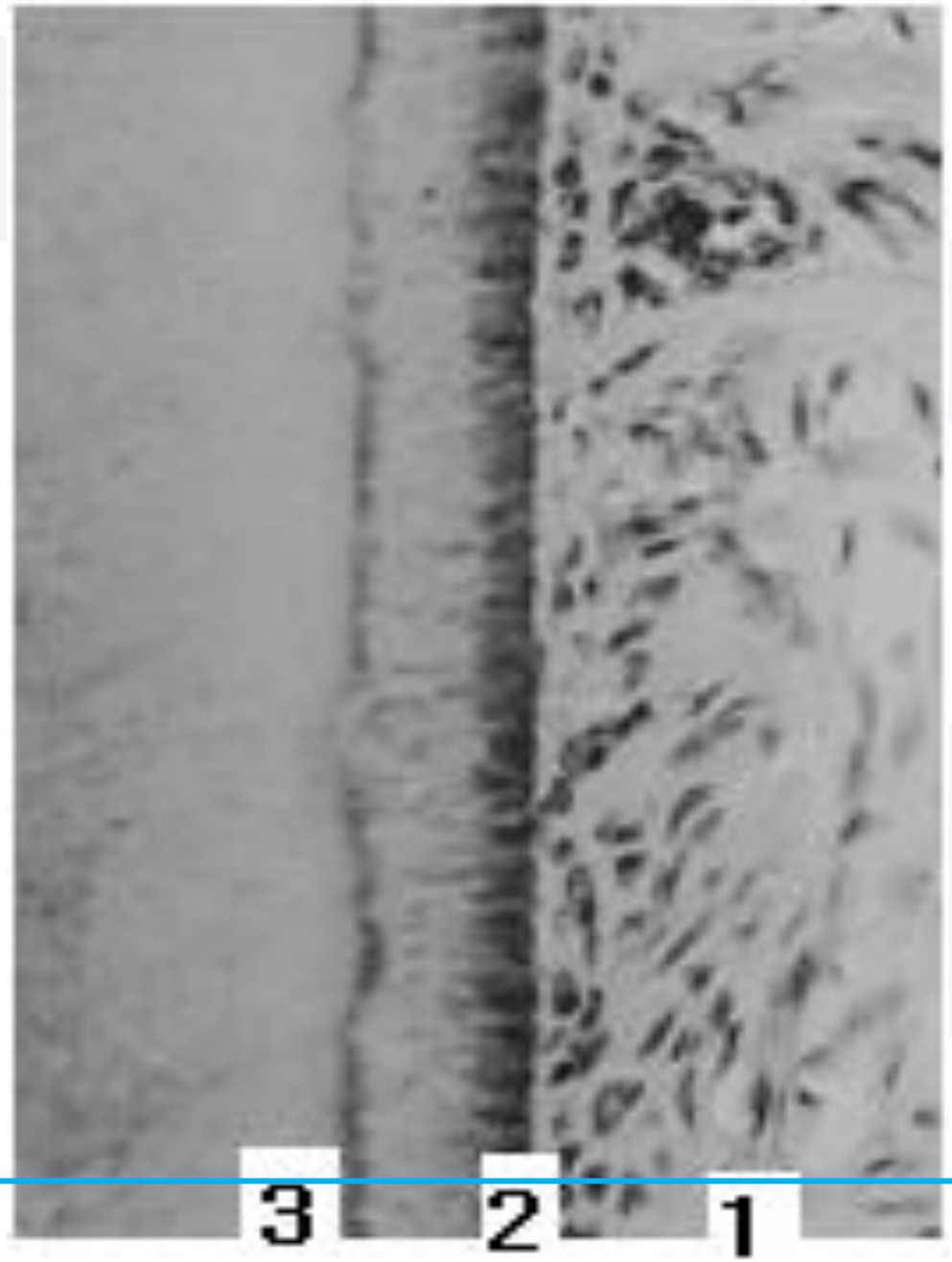

الشكل ٣-١-

البنية النسيجية للملاط

اللاخلوي ١- المسافة الرباطية ٢-

الخلايا المصورة للملاط ٣-الملاط

اللاخلوي

المادة الأساسية للملاط:

- تتألف بشكل رئيسي من ألياف الكولاجين نوع I, II, III وبلورات الهيدروكسي أباتيت ومن متعددات السكاكر المعتدلة والحامضية وسلفات الكوندراتين وتؤلف المادة المعدنية 40-66% ومن 25% مادة عضوية و 12% ماء.

- الخصائص الفيزيائية للملاط:
  - أقل قساوة من الميناء والعاج.
  - لون أصفر فاتح وأوضح من العاج.
  - أقل مقاومة للسحل 5 مرات من الميناء.
  - نفوذ وأكثر نفوذية عند اليافعين.

- **فيزيولوجية الملاط:**
- يمكن القول أن هناك تشابهاً فيزيولوجياً وبنيوياً كبيراً بين الملاط والعظم لكن نسبة المادة المعدنية من الهيدروكسي أباتيت أقل حيث تبلغ 46% بالملاط و70% بالعظم. وقد وجدت عمليات توضع وامتصاص في الملاط والعظم لكنها لا تشكل في الملاط جزءاً من الاستقلاب العام للأملاح المعدنية للنسيج العظمي.

- **التوضع Formation:**
- يساعد التوضع المستمر للملاط طيلة حياة السن على الحفاظ على المسافة الرباطية وهذا ما يترافق مع تشكل عظمي مستمر على السطح العظمي ويسمح التوضع الذروي للملاط بالحفاظ على الطول السريري للجذور عند تعرضها لفعل السحل.

- الامتصاص Resorption: يقاوم الملاط الامتصاص أكثر من العظم ولا يوجد في الملاط امتصاص فيزيولوجي مقابل للتوضع كما في التجدد العظمي لأنه لا يوجد أوعية دموية ويقتصر الامتصاص الفيزيولوجي للملاط عند سقوط الأسنان المؤقتة. كما لوحظ وجود خلايا كاسرات الملاط Cementoclasts في ذروة السن و هي أكثر على السطوح الدهليزية والإنسية من السطوح اللسانية والوحشية يبدو أن هذا الامتصاص يترافق مع حركة السن الفيزيولوجية. يترافق الامتصاص مع مناطق توضع ملاط بشكل يتناسب مع قوى الإطباق.

- يحدث الامتصاص المرضي مع الحركات التقويمية الرضية والمرض حول السني والالتهاب والآفات الذروية وإعادة زرع الأسنان. ينقص الالتهاب عدد صانعات الملاط ويزيل طبقة طليعة الملاط ولا يحدث الامتصاص إلا بوجود التهاب حاد أو مزمن والاستجابة الطبيعية لامتصاص الملاط هو هجرة الارتباط البشري. قد ينكشف العاج بعد الجراحة حول السنية وتسوية الجذور بعد تجريف الملاط مما يؤدي لامتصاصه.

- تسبب القوى الإطباقية الكبيرة امتصاص الملاط الذروي ودلت الدراسات على وجود خلايا عرطلة متعددة النوى تشبه كاسرات العظم ويتبع امتصاص الملاط تشكل للملاط حيث أن انكشاف العاج وتماسه مع ا لخلايا الرباطية يحرض تمايز الخلايا الميزانشيمية إلى صانعات الملاط لتقوم بتشكيل الملاط اللاخلوي.

الشكل ٣-٧:-

الامتصاص الملاطي المرضي

بسبب المرض حول السني.

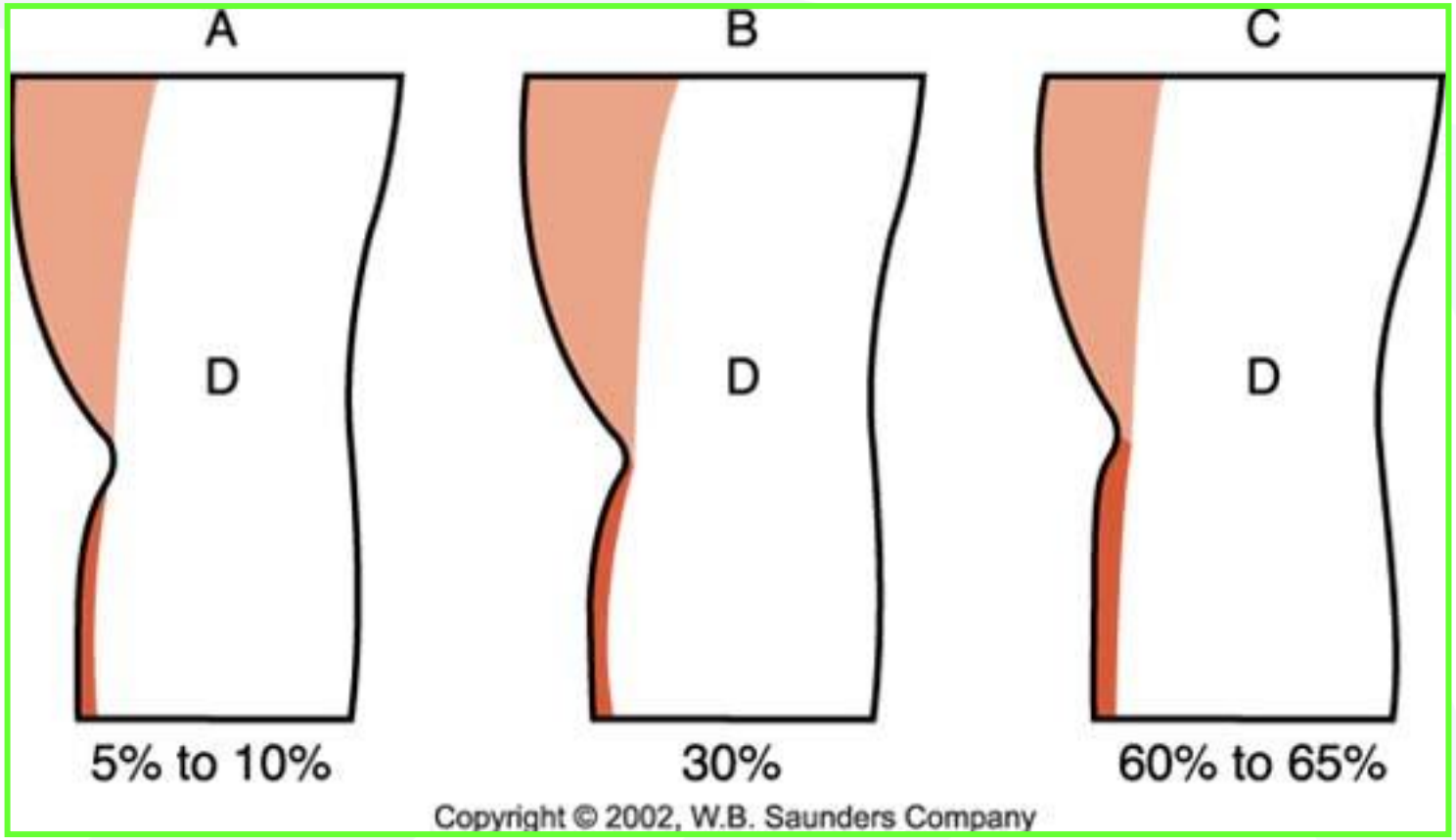
A
B
C
D
D
D
5% to 10%
30%
60% to 65%
Copyright © 2002, W.B. Saunders Company

- **بنية الملاط** : للملاط قالب كولاجيني متكلس تنغرس فيه ألياف "شاربي" وبلورات "هيدروكسي أباتيت " وخلايا ملاطية وصانعة للملاط وألياف الملاط الخلوي
- المادة الأساسية للملاط مكونة من ألياف الكولاجين وبلورات الهيدروكسي أباتيت ومتعددات السكاكر وسلفات الكوندراتين
- المادة المعدنية تشكل 40-66%
- العضوية 25%
- **الماء 12%**

- **تختلف ثخانة الملاط من الأسفل الى الأعلى 150- 200 ميكرون ويستمر توضعه مع العمر حسب الوظيفة والضغوط الإطباقية**
- **علاقة الميناء بالملاط :(C E J)**
- من 60 الى 65% من الحالات يغطي الملاط الميناء
- في 25 -30 %يكون بتماس مباشر وخطي معه
- فقط في 5% من الحالات يكون العاج منكشف ويسبب الحساسية السنية
- هناك علاقة بين الملاط والرباط والملاط والارتباط البشري

الملاط والمرض حول السني:

- يشكل الملاط الجدار الصلب للجيب حول السني ويساعد في التصاق اللويحة والقلح ويمكن أن ينكشف بالانحسار ، كما يمكن للقلح أن يرتبط بالملاط بعدة أشكال :
- بواسطة قشيرة ثانوية تتوضع بين الملاط والقلح
- التغلغل والنفوذ في الملاط عن طريق الحفر والشقوق
- غزو ونفوذ الجراثيم اليه
- **غؤورات أو حفر امتصاص .**

الشكل ٣–٨–

صورة سطح الملاط السليم بالمجهر الإلكتروني الماسح

الشكل ٣–٩–

صورة سطح الملاط المرافق للجيب حول السني بالمجهر الإلكتروني الماسح: سطح خشن مدبب

معالجة الملاط المرضي :

- تهدف الى تحريض تصنيع الملاط وإعادة انغراس ألياف شاربي لتحفيز إعادة هجرة الرتباط وتشكله على طول سطح الجذر ويتم ذلك عن طريق :
- التقليح والتسوية أو التنضير حول السني (المعالجة الميكانيكية)وتهدف الى إزالة القلح والنسج المريضة الموؤفة والمستعمرات الجرثومية . ومع ذللك يحتفظ الملاط بالكثير من البؤر والجراثيم التي تستطيع أن تتكاثر من جديد

- المعالجة الكيماوية لسطح الجذر بهدف نزع الاملاح المعدنية بواسطة حمض الليمون أو التتراسيكلين الحامضي ph=3 وتعقيم الملاط
- باستخدام الليزر حيث جرت دراسات كثيرة لتكييف سطح الجذر

العظم السني السنخي
The Alveolar Bone

- هو ذلك الجزء من عظم الفك العلوي والسفلي الذي يحيط بجذور الأسنان ويدعمها. إن وجود العظم السنخي السني مرتبط ببزوغ الأسنان وظهورها داخل الحفرة الفموية لأنه يمتص ويضمر بعد قلع الأسنان.
-

- العظم السنخي : النتوء السنخي : هو ذلك الجزء من عظم الفكين العلوي والسفلي الذي يشكل ويدعم السنخ ويحيط بالسن ويتطور النتوء السنخي بشكل متلازم مع تطور وبزوغ السن

- ويشكل العظم السنخي جهاز ربط للسن معا مع الملاط والرباط حول السني با لاضافة إلى الوظيفة الرئيسية له وهي تبديد امتصاص القوى الناتجة عن المضغ مثلا أو أنواع أخرى تطبق على السن

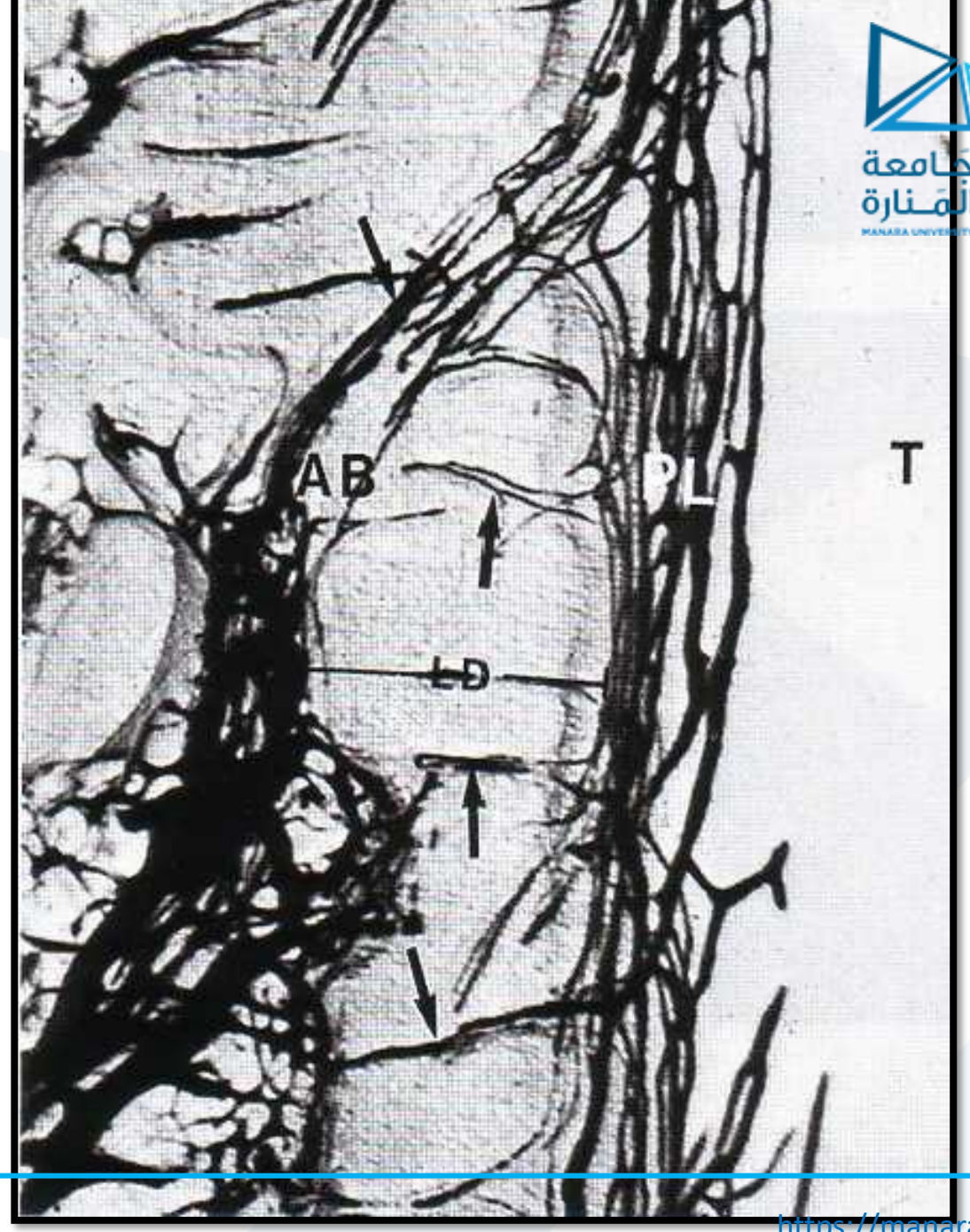

مقطع يشمل الرباط حول السني PL والسن T والعظم السنخي AB حيث تبدو الأوعية الدموية بلون أسود لأنها مشبعة بالحبر .

ويسمى العظم الكثيف (الصفيحة العظمية الخاصة) التي تحيط بجذور الأسنان بالصفيحة العظمية السنخية الداخلية القاسية (1 – 57) وتكون مثقبة (أقنية فولكمان) لتسمح بمرور الأوعية الدموية واللمفية والأعصاب من العظم السنخي إلى الرباط وفيها تنغرس الألياف الرئيسية للرباط حول السني ويسمى العظم الذي تندخل فيه ألياف شاربي (بالعظم الحزمي)

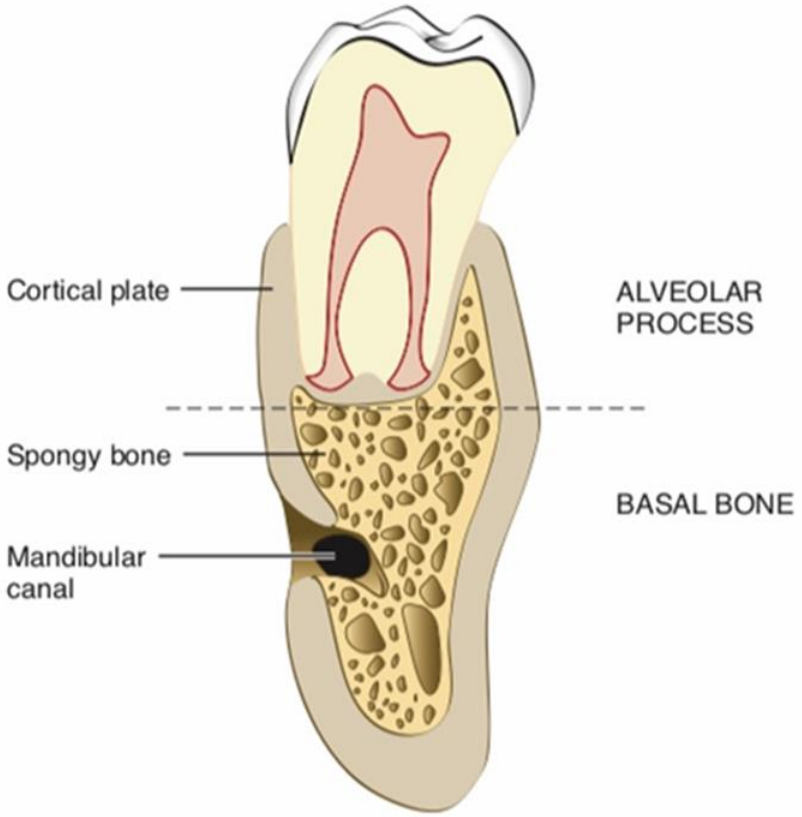
Cortical plate
Spongy bone
Mandibular canal
ALVEOLAR PROCESS
BASAL BONE

النتوء السنخي__alveolar process

- هو جزء من الفكين العلوي و السفلي , الذي يشكل و يدعم تجاويف الأسنان.
- يتشكل عند بدء بزوغ الأسنان كي يوفر الاتصال العظمي بالرباط حول السني و يزول تدريجيا بعد فقدان الأسنان .
- و نظرا لكونه يتطور و يتشكل مع تشكل و بزوغ الأسنان فهو يعد بنية مرتبطة بالأسنان* .
- إن حجم و موقع و وظيفة الأسنان تلعب دورا في تحديد شكل هذا العظم .

- يتضمن العظم 99% من شوارد الكالسيوم في الجسم و هو المصدر الرئيسي لإطلاق الكالسيوم عندما تنخفض مستوياته في الدم و هذا يتم تحت إشراف جارات الدرق.
- **الحاجز السنخي-interdental septum**
- يتألف الحاجز السنخي (بين السني) من عظم إسفنجي تحده الصفائح المشكلة لجدار التجويف السني (أي الصفيحة القاسية و العظم السنخي) للأسنان المتقابلة و النواحي الدهليزية و اللسانية

السمحاق و بطانة العظم
periosteum &Endosteum

- تغطي طبقات النسيج الضام المتمايز كل أسطح العظم
- النسيج الذي يغطي الطبقة الخارجية (السطحية) من العظم يدعى السمحاق
- بينما النسيج الذي يغطي الطبقة الداخلية فيدعى ببطانة العظم.

- يتألف السمحاق من:
- 1: طبقة داخلية مكونة من بانيات العظم محاطة بخلايا طليعة العظم و التي لديها القدرة على التمايز لبانيات العظم , و تعد هذه الطبقة طبقة مكونة للعظم
- 2- طبقة خارجية غنية بالأوعية الدموية و الأعصاب و مؤلفة من الكولاجين و الخلايا الليفية , إذ يقوم الكولاجين باختراق السمحاق و ربطه مع العظم , و هذه الطبقة هي طبقة ليفية

تركيب العظم السنخي :

- يتكون العظم من 3/2 بنية لا خلوية و 3/1 من بنية خلوية.
- البنية اللاخلوية تتركب من معادن أساسية مثل الكالسيوم , الفوسفات , هيدروكسيل الكربون , السيترات و جزيئات أخرى مثل الصوديوم , المغنزيوم و الفلور* .
- تكون الأملاح المعدنية على شكل بلورات هيدروكسي الأباتيت و تشكل حوالي ثلثي بنية العظم.
- البنية العضوية (الخلوية) * تتكون بشكل رئيسي من ألياف الكولاجين من النمط الأول و التي تشكل 90% من هذه البنية وكمية قليلة من البروتينات اللاكولاجينية .

- تتكون بطانة العظم من طبقة واحدة من بانيات العظم و أحيانا كمية قليلة من النسيج الضام.
- **جدار التجويف السني- the socket wall**
- يتألف جدار التجويف السني من صفائح عظمية كثيفة بعضها مرتب في حزم هافرسية و من عظم حزمي.
- العظم الحزمي هو مصطلح يطلق على العظم المجاور للرباط حول السني و الذي يحتوي على عدد كبير من ألياف شاربي .*و يتميز هذا العظم بصفائح رقيقة مرتبة في طبقات موازية لسطح الجذر.

▫البنية Structure

يتألف العظم السني السنخي من قشرتين داخلية وخارجية تحصران بينهما طبقة من العظم الإسفنجي.

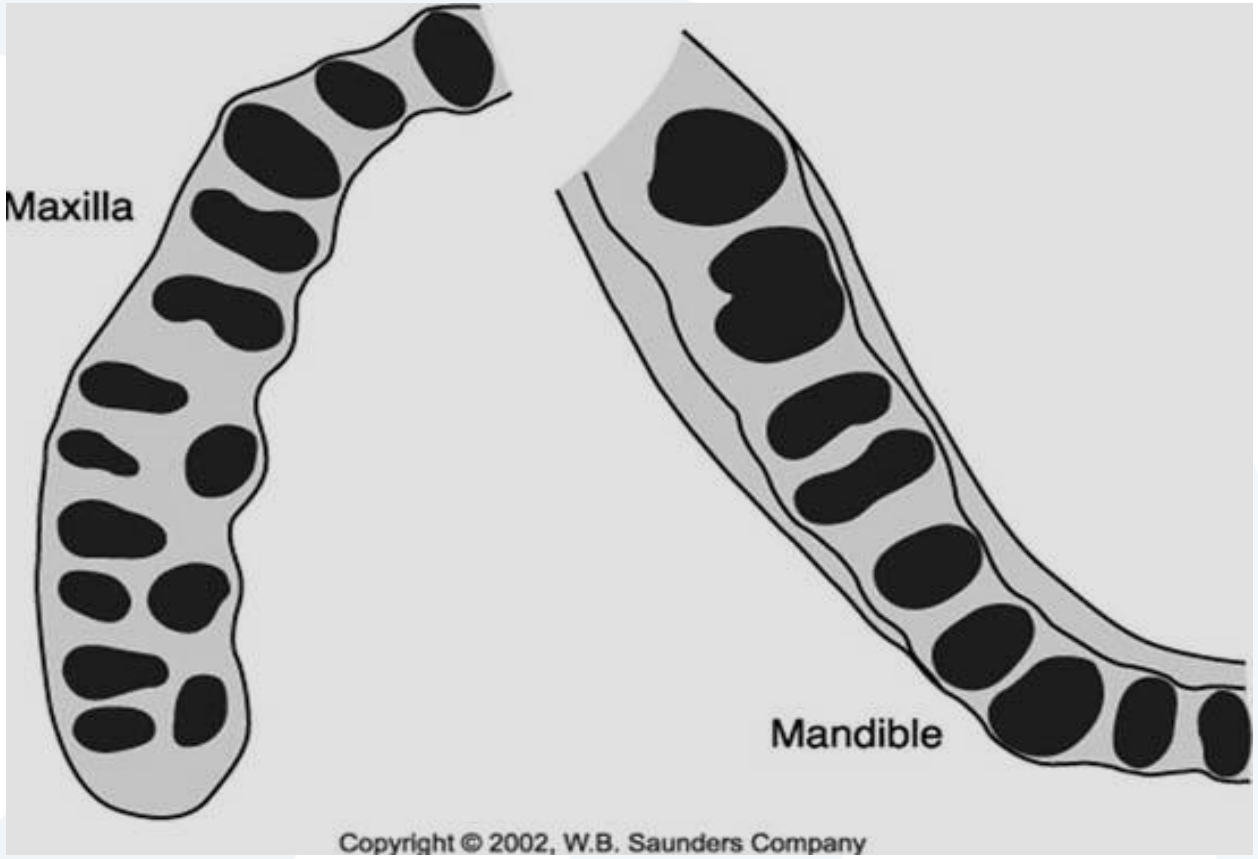

الشكل ٤ – ١ – مقطع عرضي يبين شكل الجذور والعظم في الفك العلوي والفك السفلي

https://manara.edu.sy/