جَامعة المَنارة
MANARA UNIVERSITY

الأستاذ الدكتور عمار مشلح
Prof. Dr. Ammar Mashlah

ANATOMIC LANDMARKS
المعالم التشريحية للفكين

ANATOMIC LANDMARKS

المعالم التشريحية

Principles
مبادئ

- Normal is a range not an ideal or absolute.
- المظهر الطبيعي هو مجال وليس شيء مطلق
- Appearance of landmarks depends upon projection geometry and contrast.
- مظهر المعلم يعتمد على الاسقاط الهندسي والتباين
- Radiolucent vs Radiopaque.
- الشفافية مقابل الظلالية

Tooth and supporting structures
السن والنسج الداعمة

- Enamel (radiopaque)
- الميناء ظليل
- Dentin and Cementum (radiopaque)
- العاج والملاط ظليل
- Pulp space (radiolucent)
- الحجرة اللبية شافة
- Lamina dura (radiopaque)
- الصفيحة القاسية ظليلة
- Periodontal ligament space (radiolucent)
- المسافة الرباطية شافة
- Alveolar bone (radiopaque)
- العظم السنخي ظليل

Variations in teeth
اختلافات في الأسنان

- Type of tooth (incisor, canine, premolar, molar; primary vs secondary…)
- نوع السن (قاطع،ناب،ضاحك، رحى ،مؤقت أو دائم)
- Root morphology (e.g. fused; dilacerated…)
- شكل الجذر(مستدق، مسطح...)
- Stage of development
- مرحلة التطور

Stage of Development
مرحلة التطور

- 6, 12 and 18 year molars.
- الأرحاء تبزغ في ٦ و١٢ و١٨ سنة
- Root formation completed approx. 3 years after eruption.
- اكتمال تشكل الذرى بعد ٣ سنوات من البزوغ

العظمBone

- Mineral density varies.
- تباين الكثافة العظمية
- Trabeculation in maxilla relatively rounded and fine.
- الحجب في الفك العلوي مدورة بشكل نسبي ورقيقة
- Appearance of periodontal ligament space very dependent on tangency.
- مظهر المسافة الرباطية معتمد بشكل كبير على التماس

Remember تذكر ...

- Radiographs are two-dimensional representations of objects that occupy three dimensions.
- الصور الشعاعية ثنائية الأبعاد وهي تمثل أجسام ثلاثية الأبعاد
- Facial, central and lingual features are superimposed.
- المظاهر اللسانية والمركزية و الوجهية متراكبة

Radiographs may be considered 2-D shadows of 3-D objects: facial, lingual/palatal and “in between” structures are superimposed on one another.

الصور الشعاعية ثنائية الأبعاد وهي تمثل أجسام ثلاثية الأبعاد، المظاهر اللسانية والمركزية والوجهية متراكبة

Anatomic Landmarks

- MAXILLA
- الفك العلوي

Central Incisor View (Maxilla)
مظهر القاطعة المركزية

- Premaxillary/median palatal suture (radiolucent).
  الدرز المتوسط الحنكي (شاف)
- Incisive fossa and foramen (radiolucent). الثقبة القاطعة (شافة)
- Nasal passages (radiolucent). القنوات الأنفية (شافة)
- Nasal septum (radiopaque). الحاجز الأنفي (ظليل)
- Anterior nasal spine (radiopaque). شوك الأنف الأمامي(ظليل)
- Soft tissues of nose and lips (radiopaque).
  النسج الرخوة للأنف والشفاه

الحاجز الأنفي **Nasal septum**

الحفرة الأنفية **Nasal passage**

شوك الأنف الأمامي
Anterior nasal spine

الدرز المتوسط الحنكي
Premaxillary suture

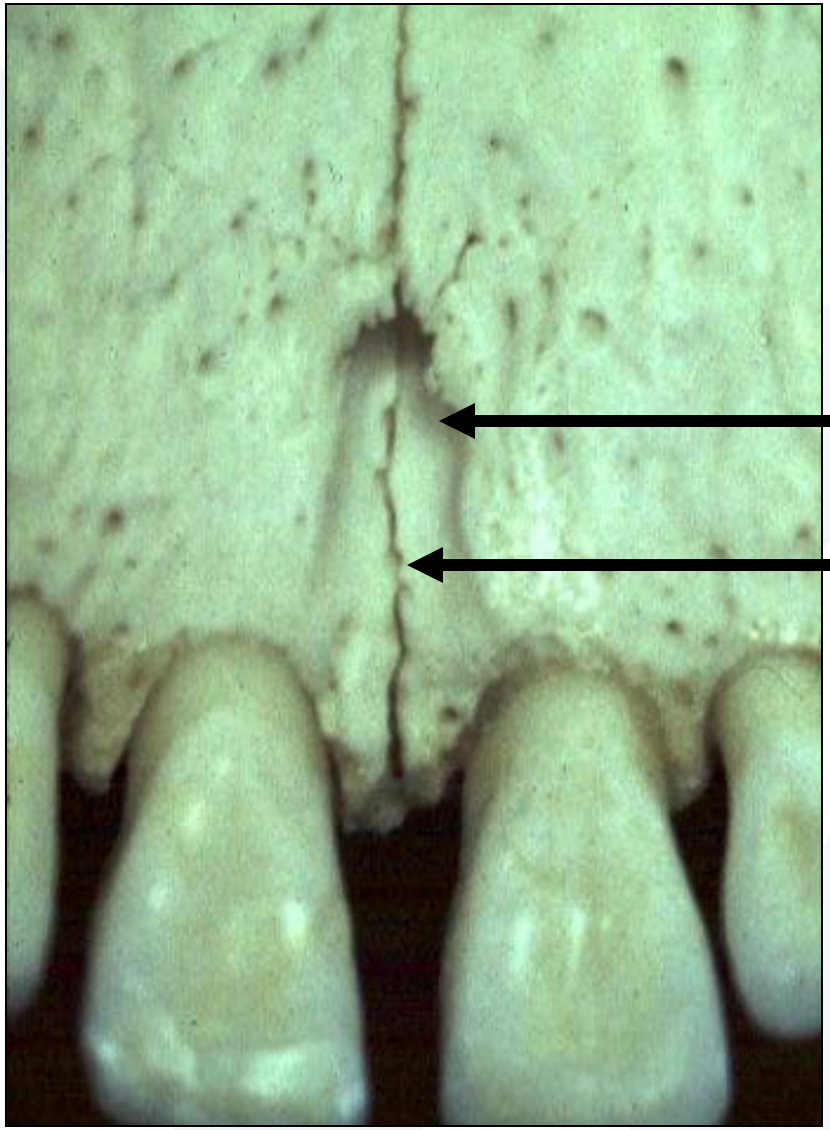

Incisive fossa

الثقبة القاطعة

Premaxillary suture

الدرز المتوسط الحنكي

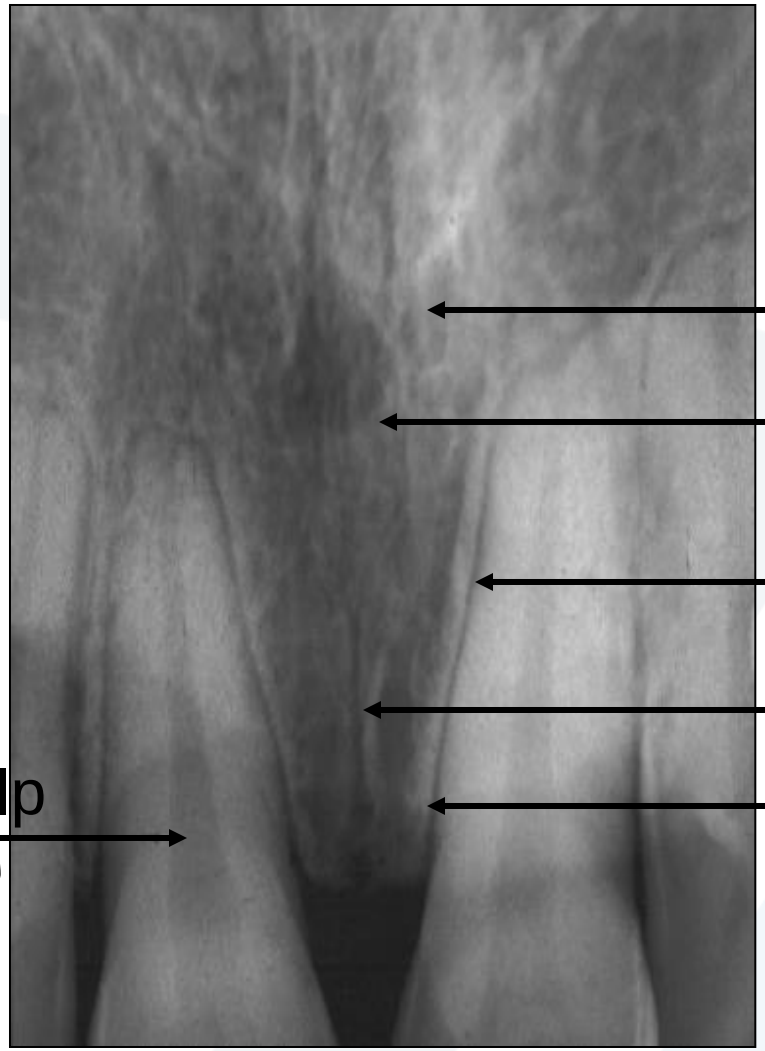

Anterior maxilla (periapical radiograph)

الفك العلوي من الأمام (صورة ذروية)

الحاجز الأنفي **Nasal septum**

Nasal passage

الحفرة الأنفية

Anterior nasal spine

شوك الأنف الأمامي

Soft tissue shadow of nose

ظل النسج الرخوة للأنف

Premaxillary suture

الدرز الحنكي المتوسط

Dental caries

نخور سنية

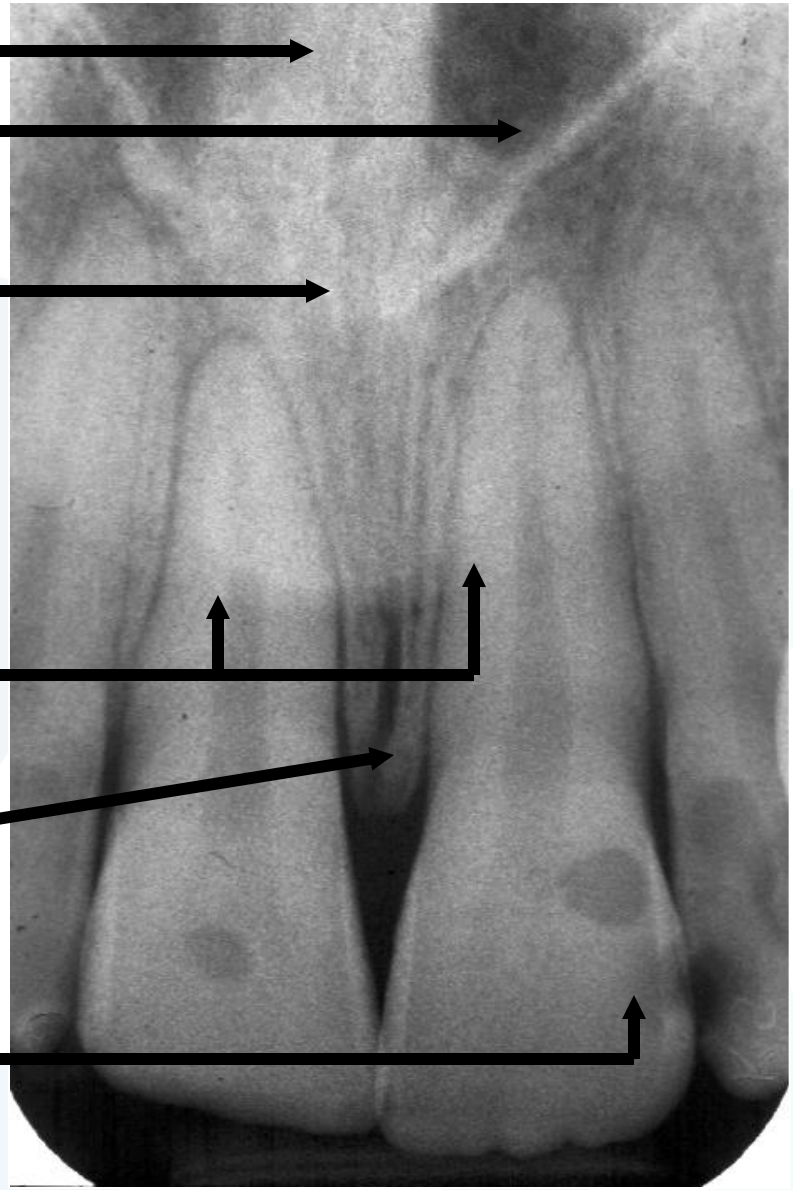

Floor of nasal Passage
قاع القناة الأنفية

Soft tissue shadow of Nose
ظل النسج الرخوة للأنف

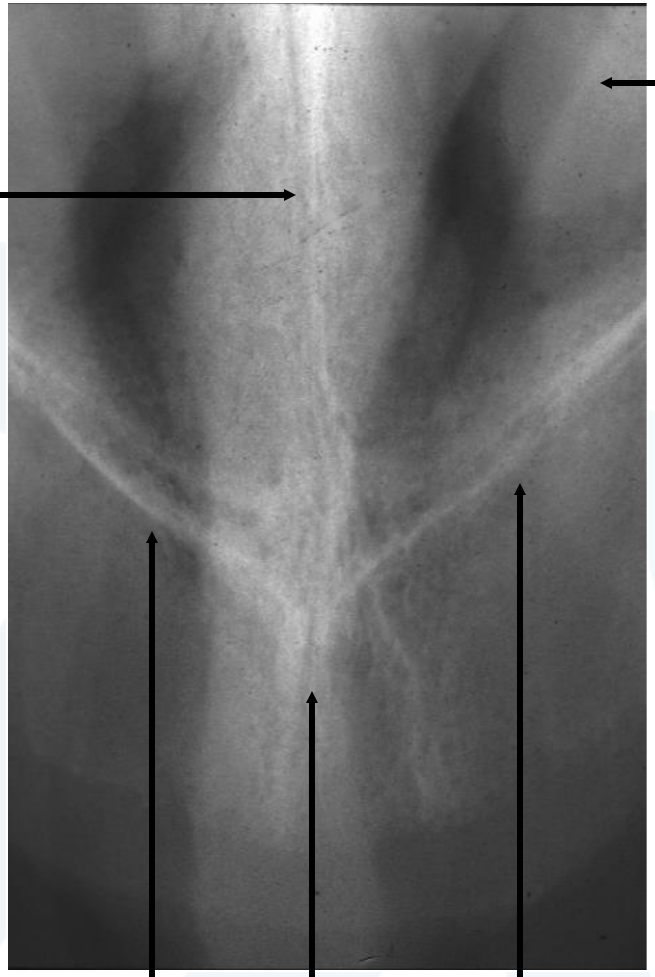

Inferior conchae

Nasal septum
الحاجز الأنفي

Bracket-shaped line (anterior nasal spine and lower wall of nasal passage)
شوك الأنف الأمامي والجدار السفلي للحفرة الأنفية

Inferior conchae

Bony nasal septum
الحاجز الأنفي العظمي

Incisive fossa
الحفيرة القاطعة

Cartilagenous nasal Septum
الحاجز الأنفي الغضروفي

Edentulous anterior maxilla
الفك العلوي الأمامي عند الأدرد

Differentiationتمييز

- The incisive fossa can be superimposed on central incisor apices.

قد تتراكب الثقبة القاطعة على ذروة القاطعة المركزية

- Same Lingual Opposite Buccal: The incisive fossa being lingually situated moves on the resulting image in the same direction as the movement of the tubehead.

اللساني مقابل الخدي : الثقبة القاطعة تصبح متوضعة لسانياً تتحرك على الصورة في نفس اتجاه حركة رأس الأنبوب

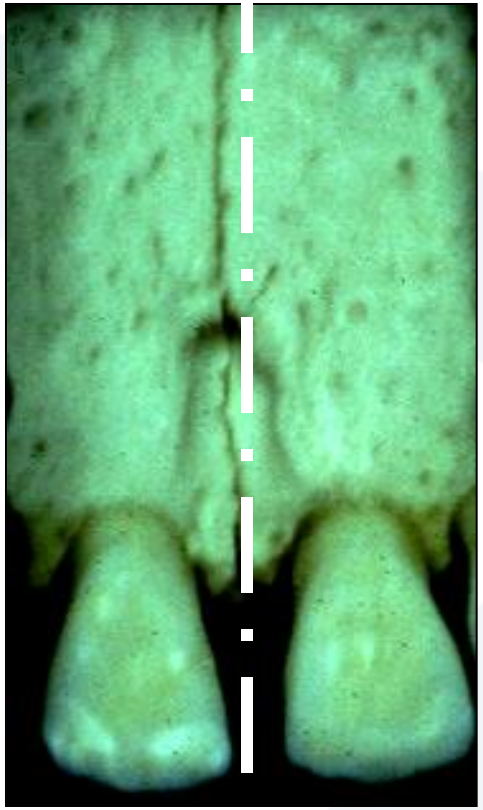

Central versus lateral projection Geometry

الإسقاط الهندسي الجانبي مقابل المركزي

Note how shadow of the incisive fossa moves in the direction of the movement of the tubehead. The fossa becomes superimposed over the root apex of the central incisor.The periodontal ligament space is intact. لاحظ تحرك ظل الثقبة القاطعة باتجاه حركة أنبوب الأشعة

تتراكب الثقبة القاطعة على ذروة القاطعة المركزية المسافات الرباطية سليمة

Lateral/Canine (Maxilla)
الناب(الفك العلوي)

- Structures found on central incisor view are displaced - lingual structures appearing more posteriorly and facial structures more anteriorly.

تشاهد البنى على المظهر القاطعي مزاحة – البنى اللسانية تظهر أكثر خلفية والبنى الوجهية أكثر أمامية

- Inverted “Y”: Lateral wall of nasal passage and anterior wall of maxillary sinus (if you look carefully it is really an “X”!).

واي المقلوبة : الجدار الجانبي للقناة الأنفية والجدار الأمامي للجيب الفكي

Nasal passage

الحفرة الأنفية

Anterior nasal spine

شوك الأنف الأمامي

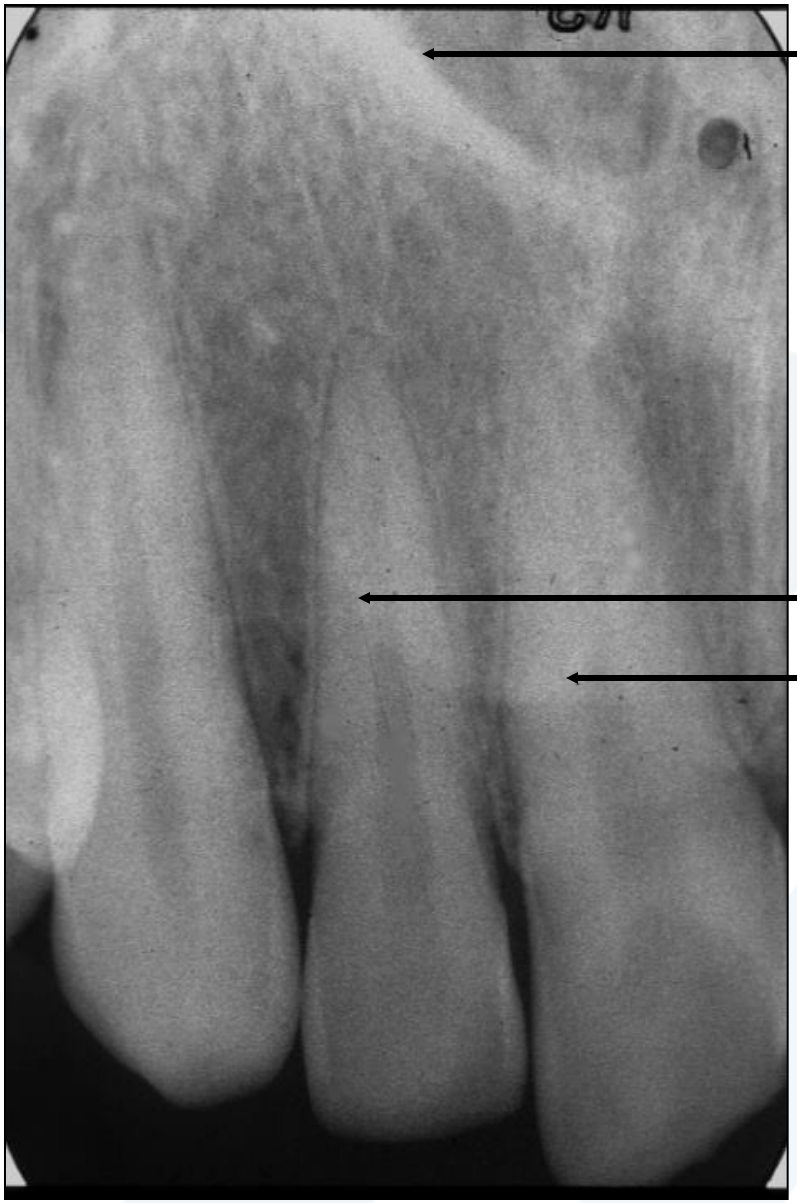

Anterior wall of nasal passage

الجدار الأمامي للحفرة الأنفية

Soft tissue shadow of nose

ظل النسج الرخوة للأنف

Anterior wall of maxillary sinus
الجدار الأمامي للجيب الفكي

Maxillary sinus
الجيب الفكي

Lateral wall of nasal fossa
الجدار الجانبي للحفرة الأنفية

Lateral wall of nasal fossa الجدار الجانبي للحفرة الأنفية

Edentulous maxillary canine region indicating the two parts of the "Inverted Y" radiographic landmark

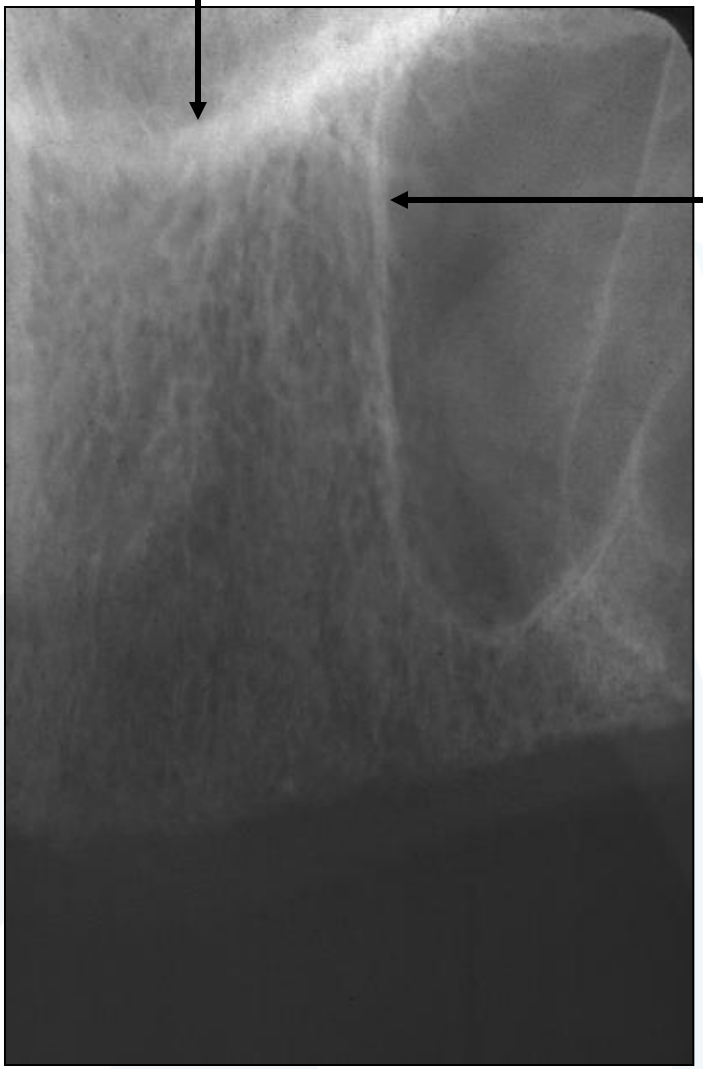

Anterior wall of maxillary sinus (antrum)
الجدار الأمامي للجيب الفكي

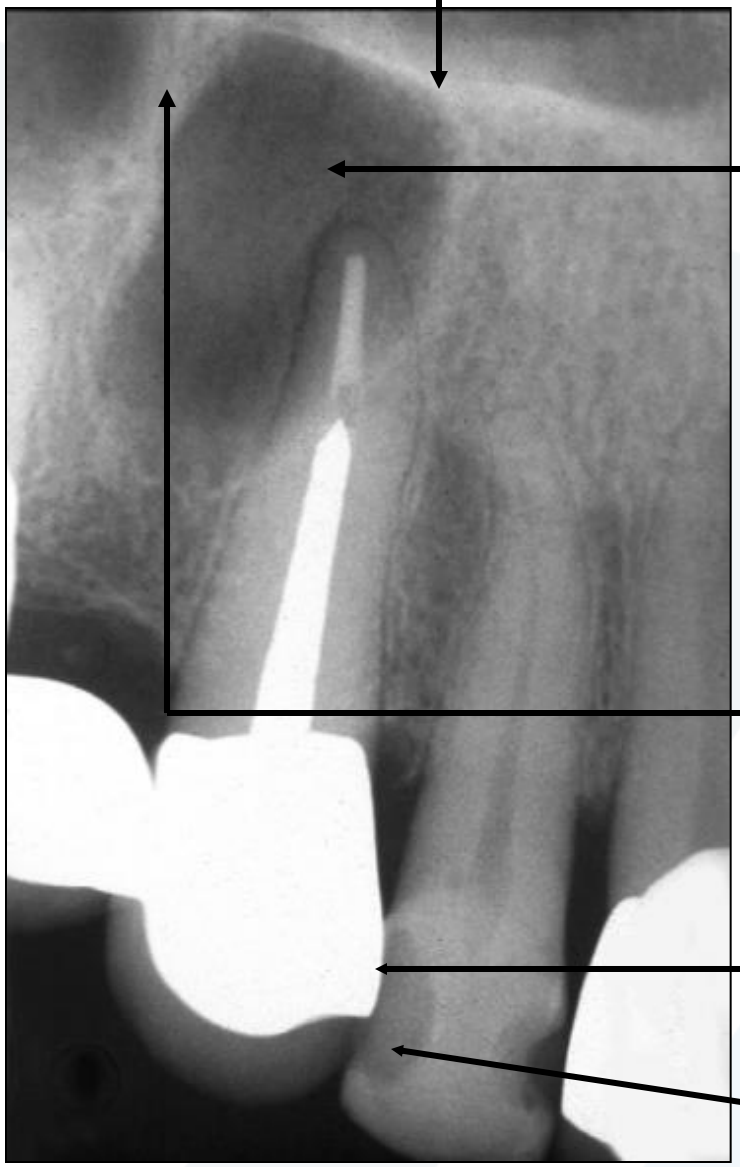

Inverted “Y”

Y المقلوبة

Locule in maxillary sinus: note tooth periodontal ligament space intact

تجويف في الجيب الفكي

لاحظ سلامة المسافة الرباطية،

Septum in maxillary Sinus

حاجز في الجيب الفكي

Bridge unit in porcelain Fused to metal

جزء من جسر خزفي معدني

Radiolucent anterior filling material

حشوة أمامية شافة

Premolars (maxilla)
الضواحك (الفك العلوي)

- Maxillary sinus (radiolucent).
  الجيوب الفكية (شافة)
- Maxillary sinus floor and septums (radiopaque).
- قاع الجيب الفكي والحاجز (ظليل)
- Nutrient canals (radiolucent). الأقنية المغذية (شافة)
- Occasionally: lateral wall of nasal passage (radiopaque).الجدار الجانبي للحفرة الأنفية (ظليل)
- Soft tissue shadow of lips/cheeks.
  ظل النسج الرخوة للشفاه والخدود

Premolar region: maxilla

منطقة الضواحك

Floor of maxillary sinus

قاع الجيب الفكي

Maxillary molar region showing septum in sinus

منطقة الأرحاء يظهر حاجز في الجيوب

Zygomatic process of maxilla

الناتئ الوجني للفك العلوي

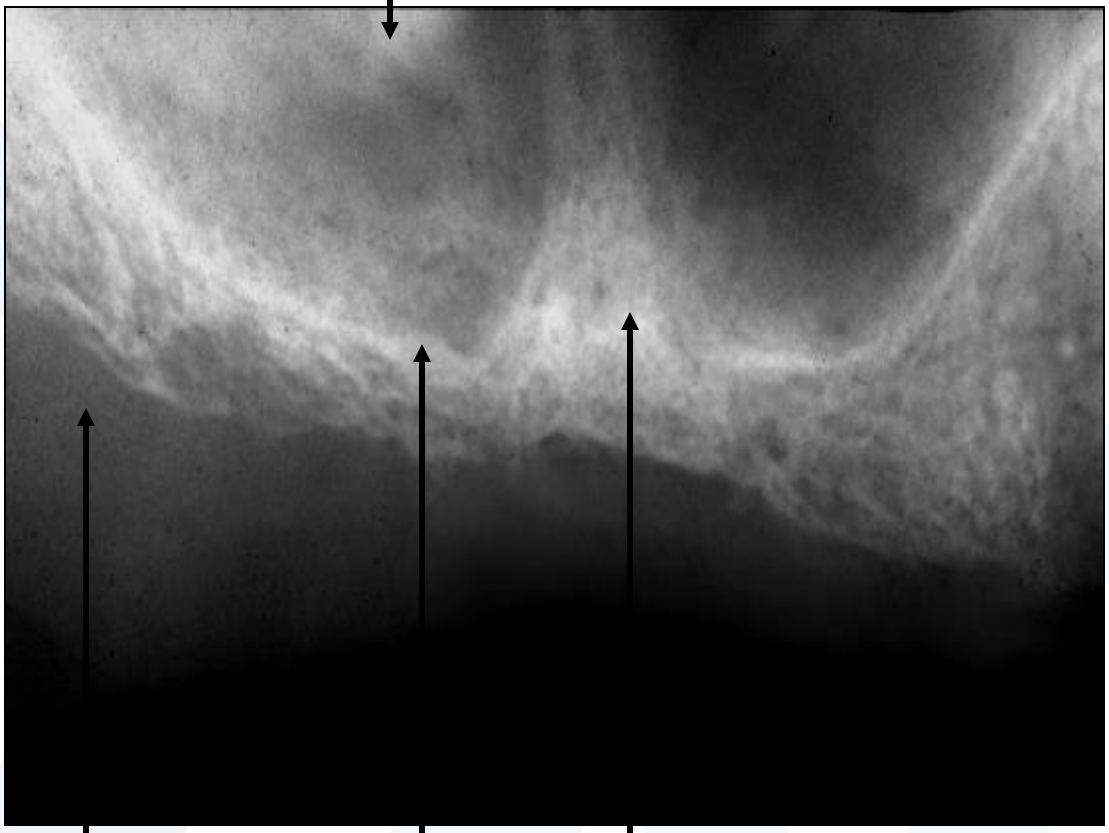

Soft tissues

النسج الرخوة

Floor of maxillary sinus

قاع الجيب الفكي

Septum in sinus

حاجز في الجيوب

First/Second Molar (Maxilla)
الأرحاء الأولى والثانية (الفك العلوي)

- Maxillary sinus floor and septums (radiopaque). قاع الجيب الفكي والحاجز (ظليل)
- Maxillary sinus (radiolucent). الجيوب الفكية شافة
- Nutrient canals (radiolucent). الأقنية المغذية (شافة)
- Zygomatic process of the maxilla (“U”- shaped radiopacity). الناتئ الوجني للفك العلوي
- Zygomatic arch/zygoma (radiopaque).
- القوس الوجني (ظليل)
- Less commonly: Lateral wall of nasal passage (radiopaque).
- أقل شيوعاً : الجدار الجانبي للحفرة الأنفية (ظليل)

Structures anterior to green line seen on intraoral radiographs

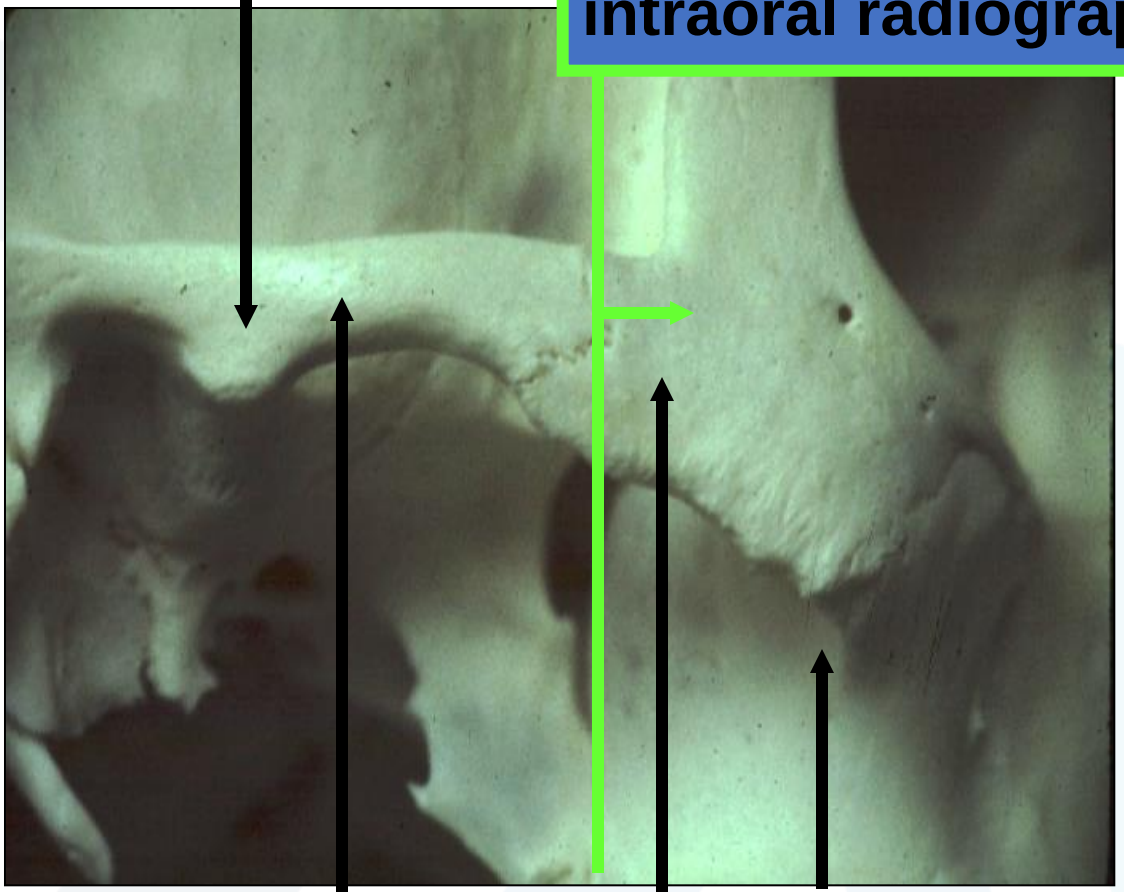

Articular eminence
البارزة المفصلية

Zygomatic process of temporal bone
الناتئ الوجني للعظم الصدغي

Zygoma
الوجنة

Zygomatic process of maxilla
الناتئ الوجني للفك العلوي

Zygomatic process of the maxilla الناتئ الوجني للفك العلوي

Endodontically treated tooth
سن معالج لبياً

Zygomatic arch shadow
ظل القوس الوجني

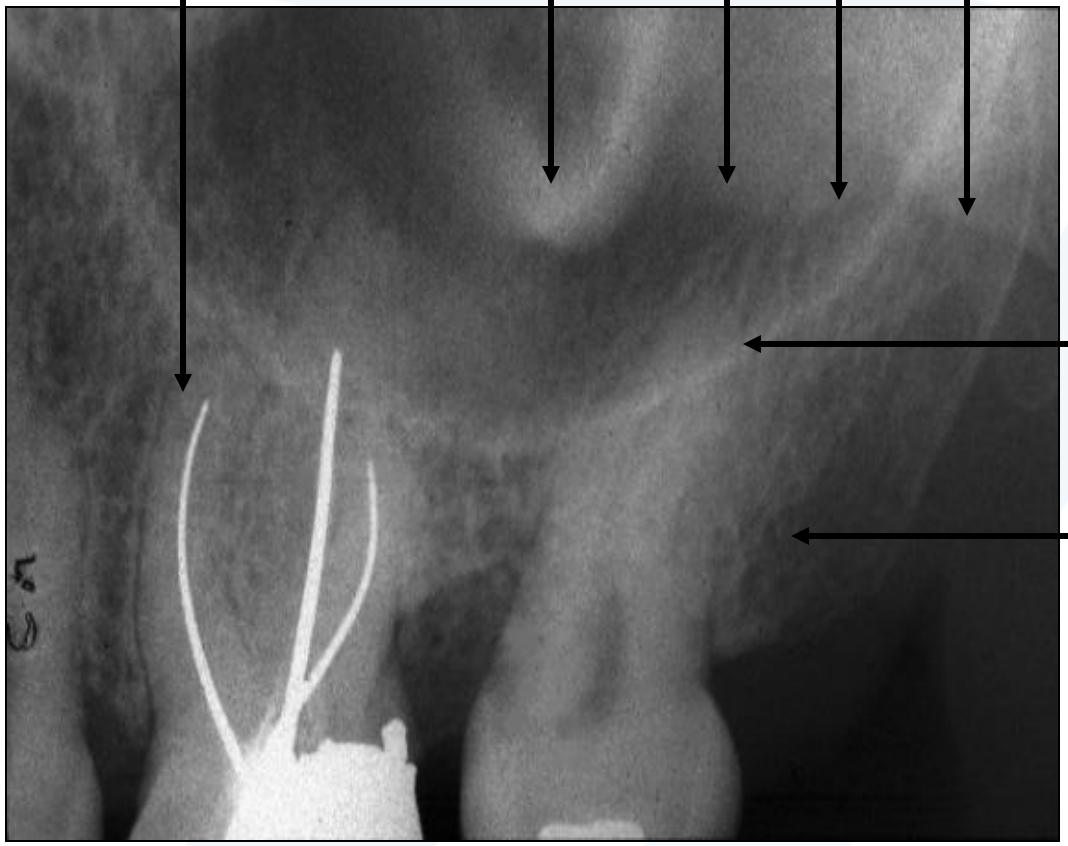

Floor of maxillary Sinus
قاع الجيب

Maxillary Tuberosity
الحدبة الفكية

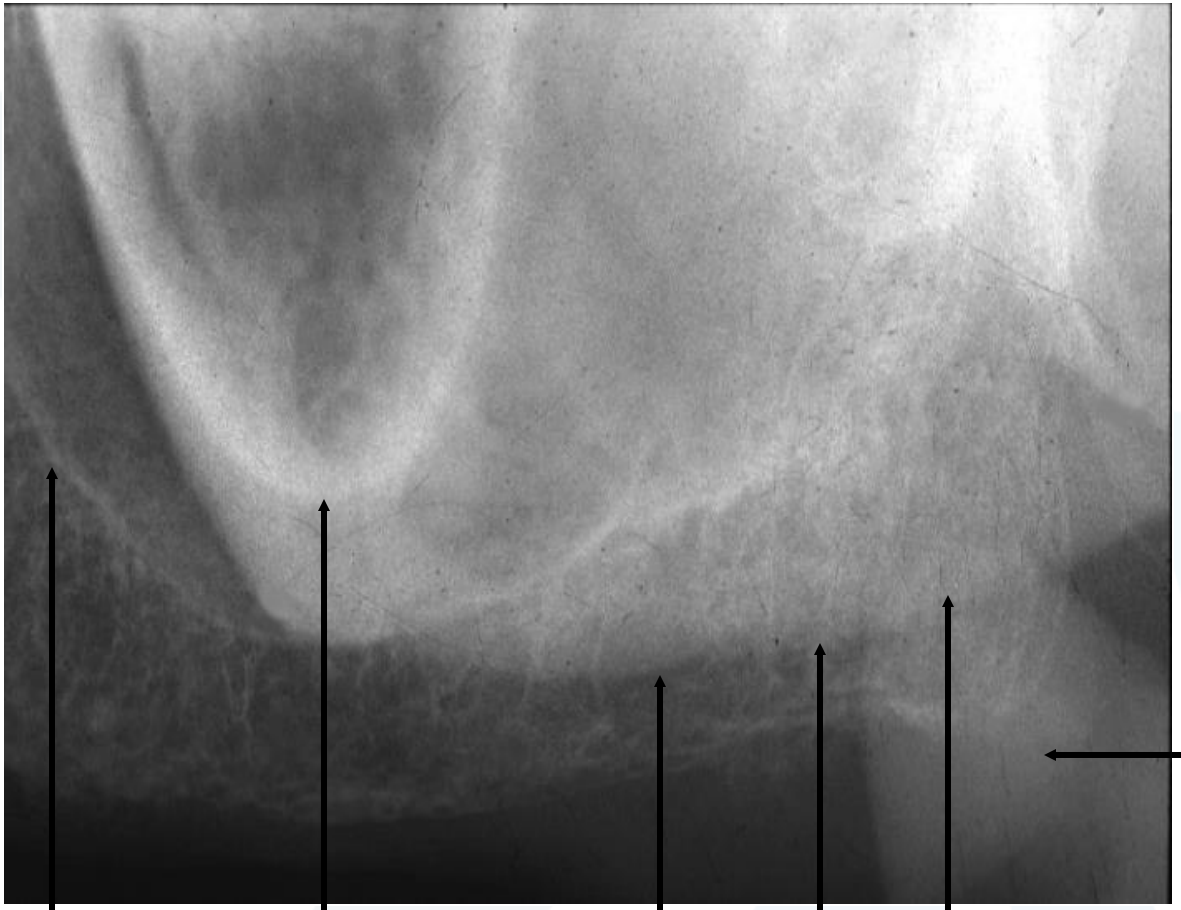

Coronoid Process *(mandible)*

الناتئ المنقاري

Shadow of zygomatic arch

Zygomatic process of the maxilla

Floor of maxillary sinus

قاع الجيب

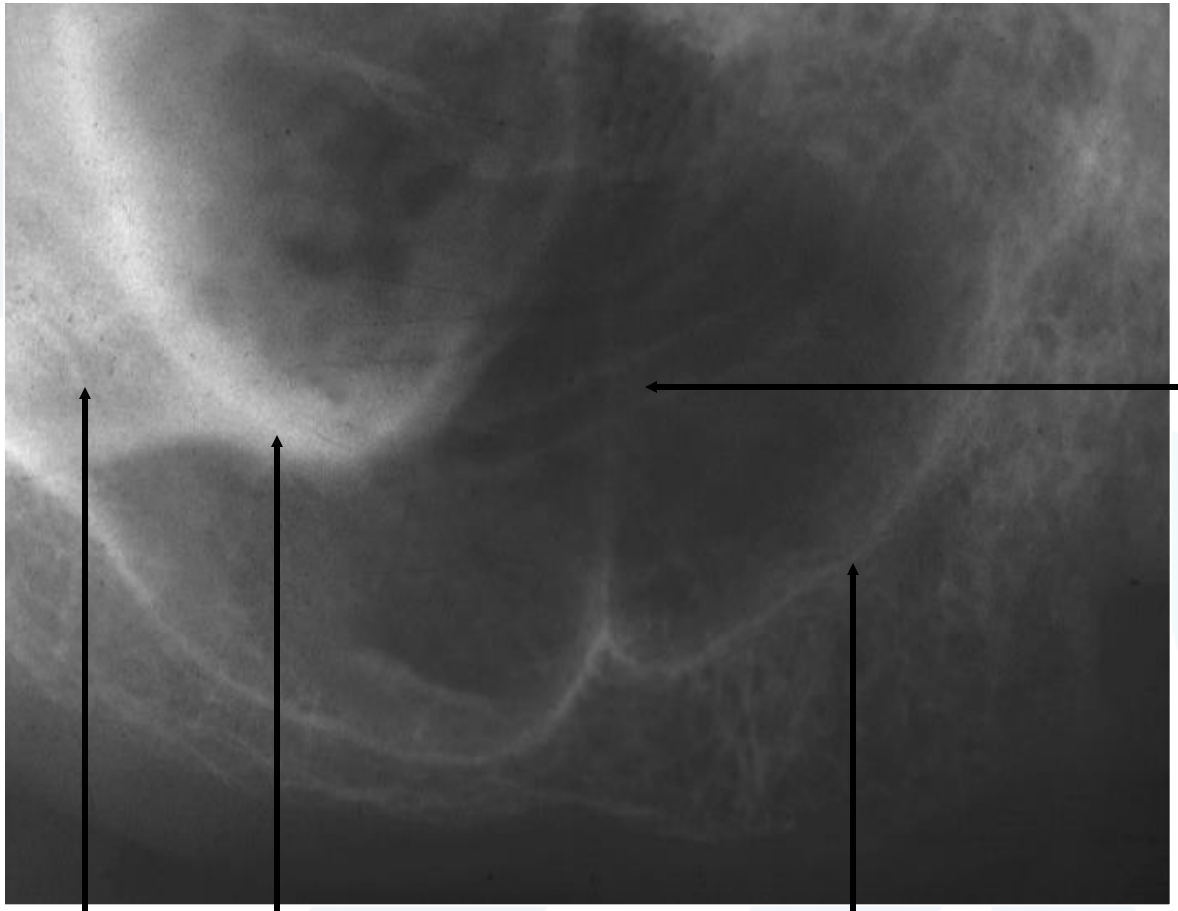

Nutrient Canal
القناة المغذية

Zygomatic process of maxilla
الناتئ الوجني للفك العلوي

Zygomatic Arch
القوس الوجنية

Floor of maxillary sinus
قاع الجيب

Second/Third molar (maxilla)
الأرحاء الثالثة والثانية (الفك العلوي)

- Coronoid process of mandible (radiopaque)
  الناتئ المنقاري للفك السفلي ظليل
- Maxillary tuberosity (radiopaque). الحدبة الفكية ظليلة
- Posterior wall of maxillary sinus (radiopaque). الجدار الخلفي للجيب الفكي ظليل
- Maxillary sinus (radiolucent). الجيوب الفكية شافة
- Pterygoid hamulus (radiopaque).الناتئ الجناحي ظليل
- Pterygoid notch (radiolucent).الحفرة الجناحية شافة
- Lateral pterygoid plate (radiopaque). الصفيحة الجناحية الوحشية ظليلة

Maxillary Tuberosity
الحدبة الفكية

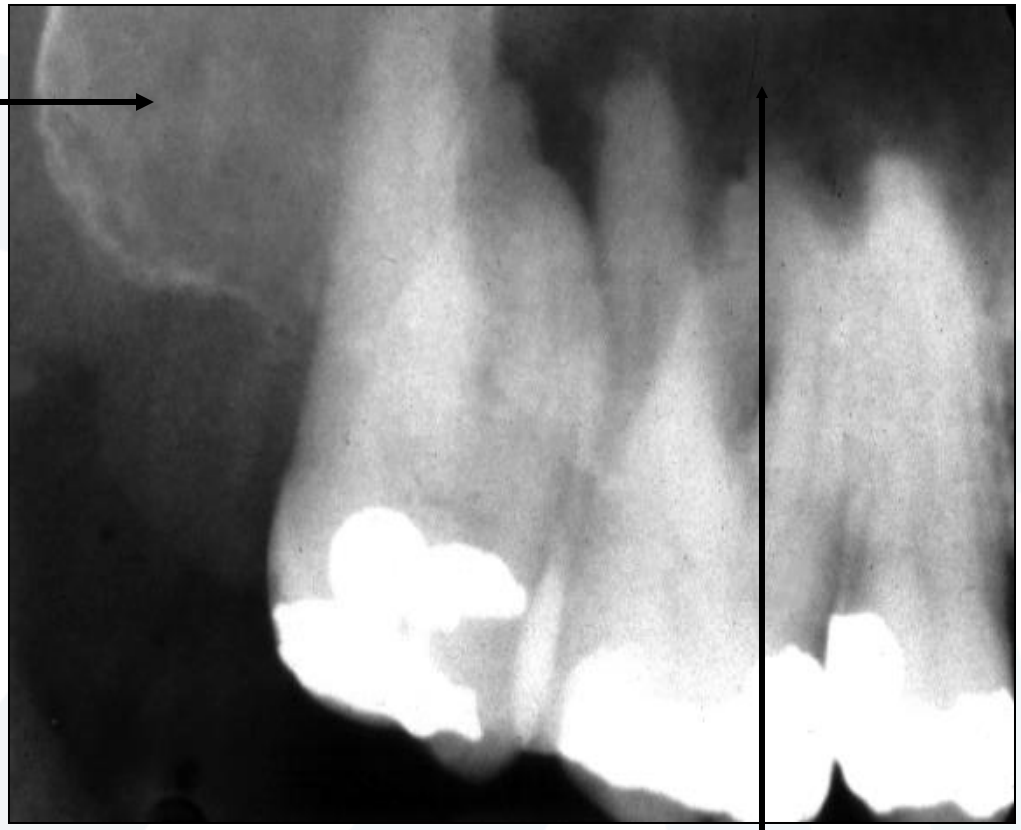

Maxillary sinus (antrum)
الجيب الفكي

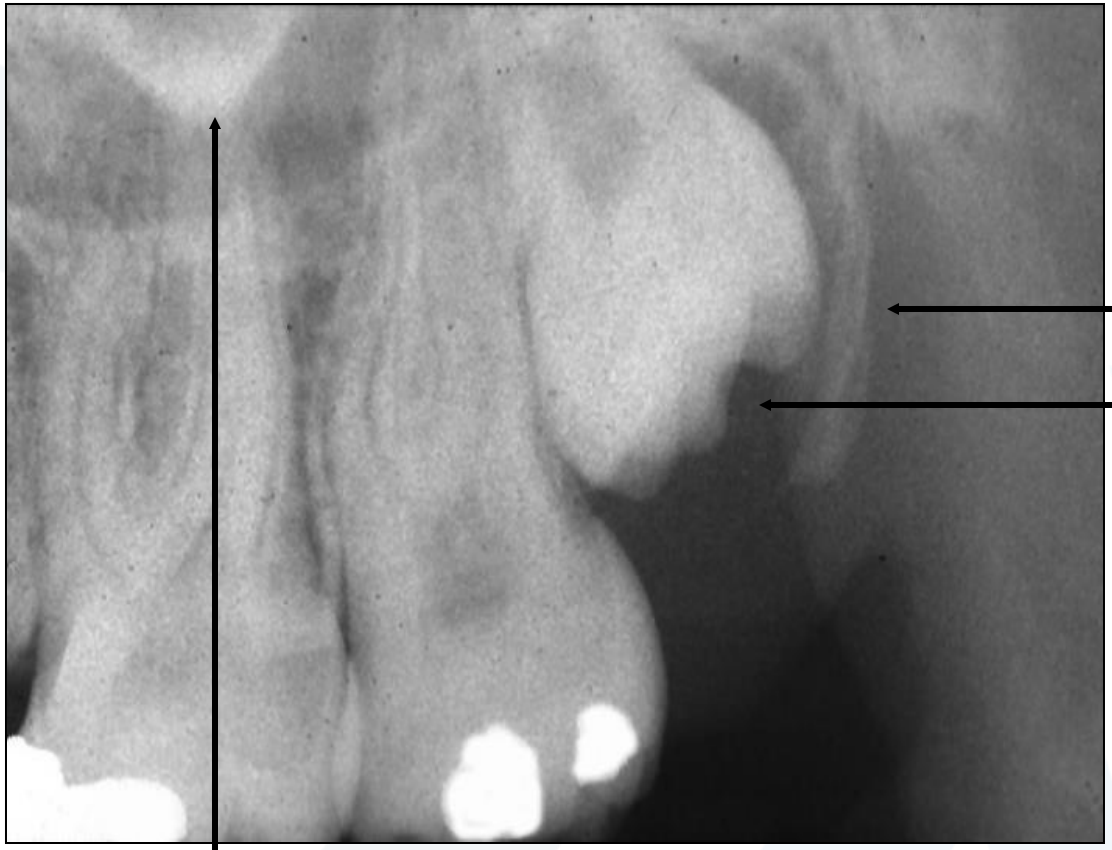

Tuberosity

Dental follicle Space
المسافة الجرابية السنية

Zygomatic process of the maxilla
الناتئ الوجني للفك العلوي

Lateral pterygoid plate الصفيحة الجناحية الوحشية

Pterygoid hamulus
الناتئ الجناحي

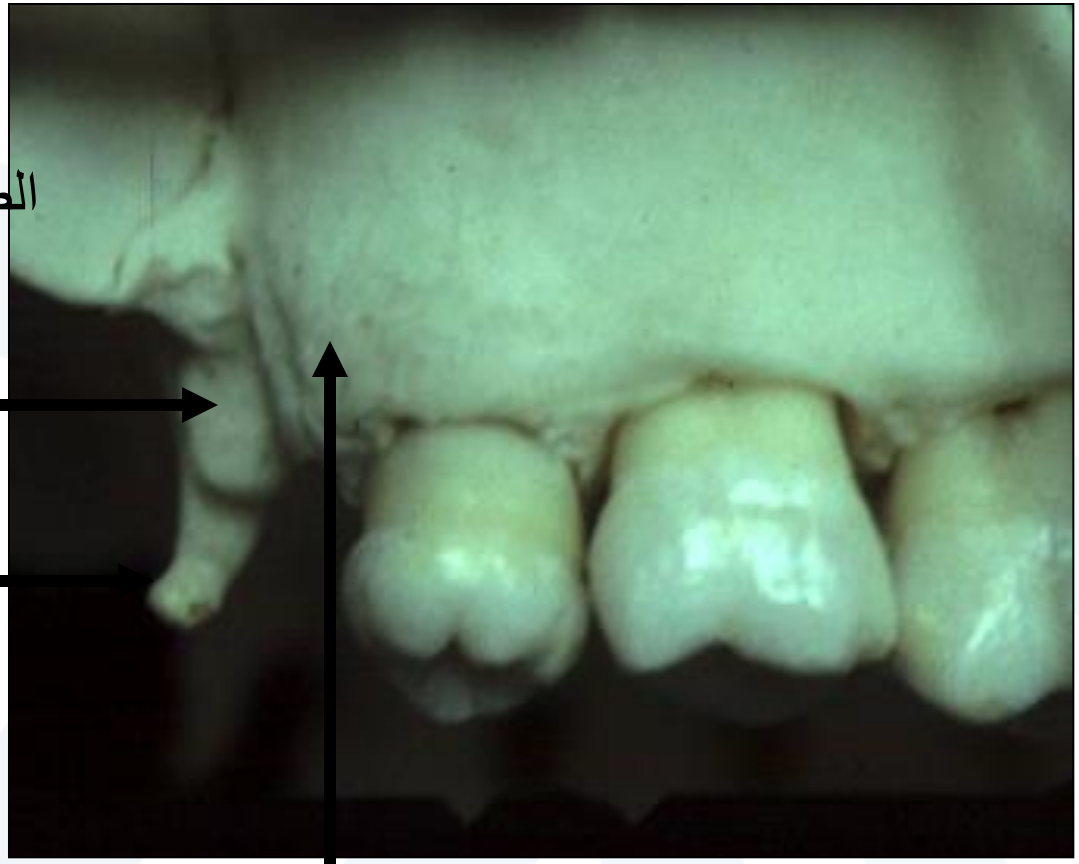

Maxillary tuberosity
الحدبة الفكية

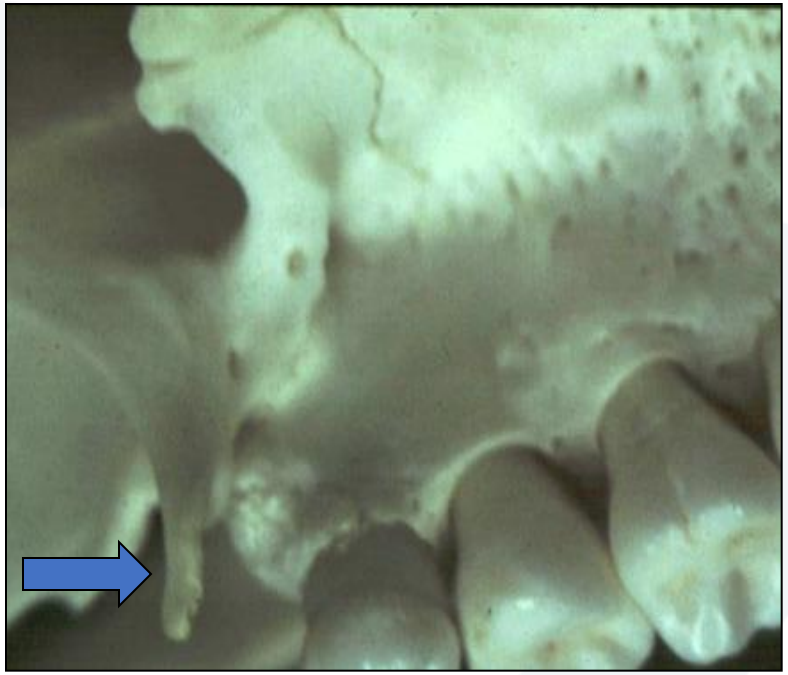

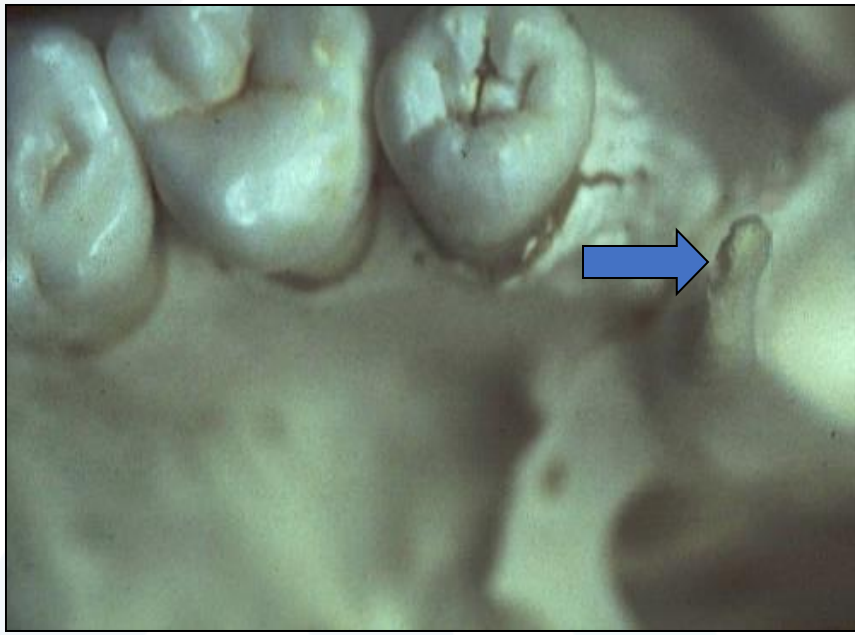

Pterygoid Hamulus

الناتئ الجناحي

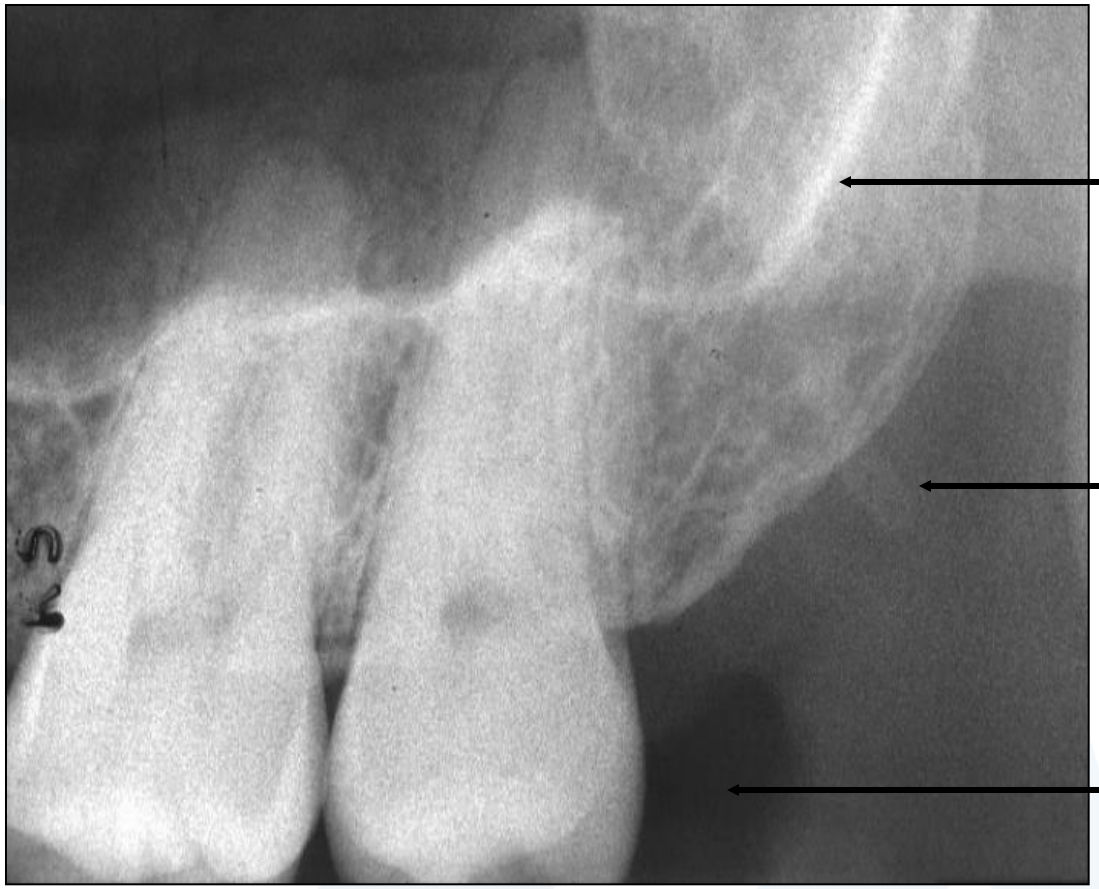

Posterior wall of maxillary sinus الجدار الخلفي للجيب الفكي

Pterygoid hamulus
الناتئ الجناحي

Air space

Zygomatic process of maxilla

الناتئ الوجني للفك العلوي

Zygomatic arch

القوس الوجنية

Pterygoid Hamulus

الناتئ الجناحي

Coronoid process of mandible

الناتئ المنقاري للفك السفلي

Floor of maxillary sinus

قاع الجيب

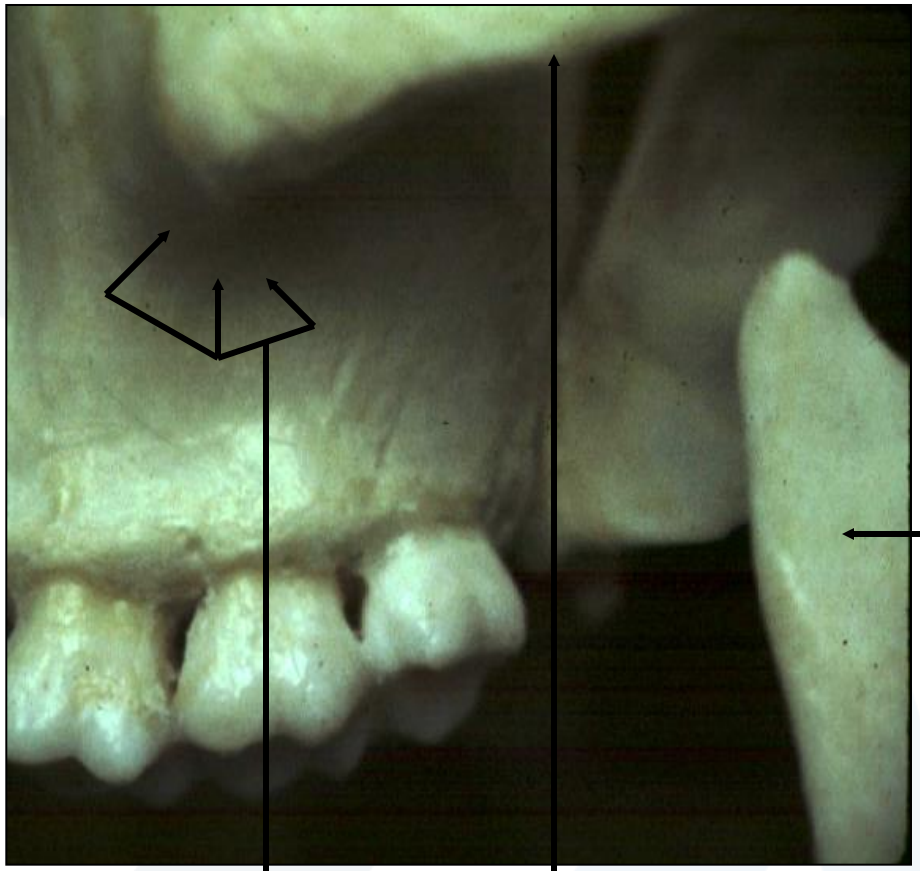

Coronoid process of mandible
الناتئ المنقاري للفك السفلي

Zygomatic process of maxilla **الناتئ الوجني للفك العلوي**

Zygomatic arch القوس الوجنية

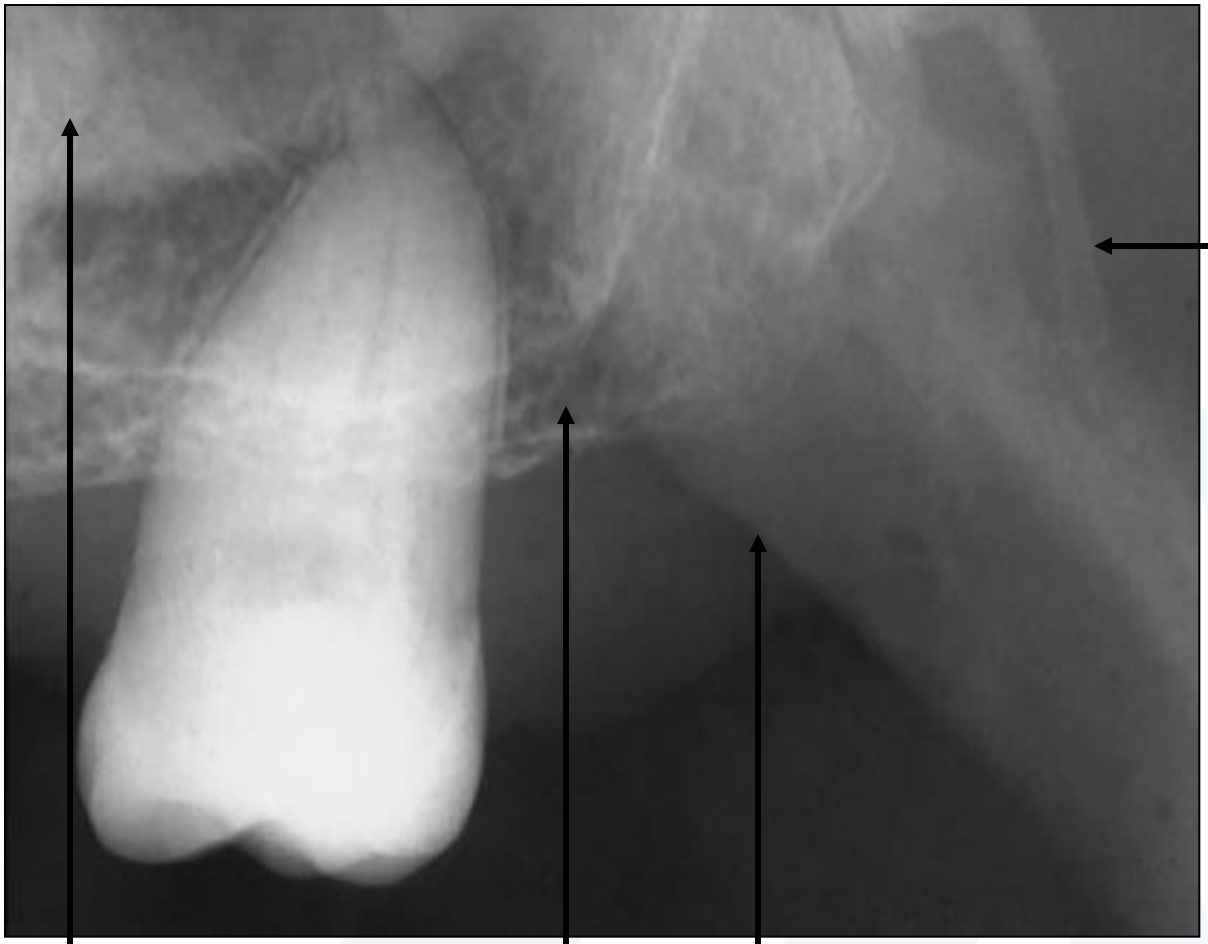

Pterygoid Hamulus
الناتئ الجناحي

Shadow of zygomatic arch
ظل القوس الوجنية

Maxillary Tuberosity
الحدبة الفكية

Coronoid process of mandible
الناتئ المنقاري للفك السفلي

Anatomic Landmarks

- **MANDIBLE**
- **الفك السفلي**

Incisors (Mandible)
القواطع (الفك السفلي)

- Lingual foramen (radiolucent).الثقبة اللسانية شافة
- Genial tubercles (radiopaque).الحديبات ظليلة
- Soft tissue shadow of lower lip (radiopaque).

النسج الرخوة للشفة السفلية

- Mental ridges (radiopaque). الحافة الذقنية ظليلة
- Nutrient canals (radiolucent).الأقنية المغذية شافة

Facial وجهي **Lingual لساني**

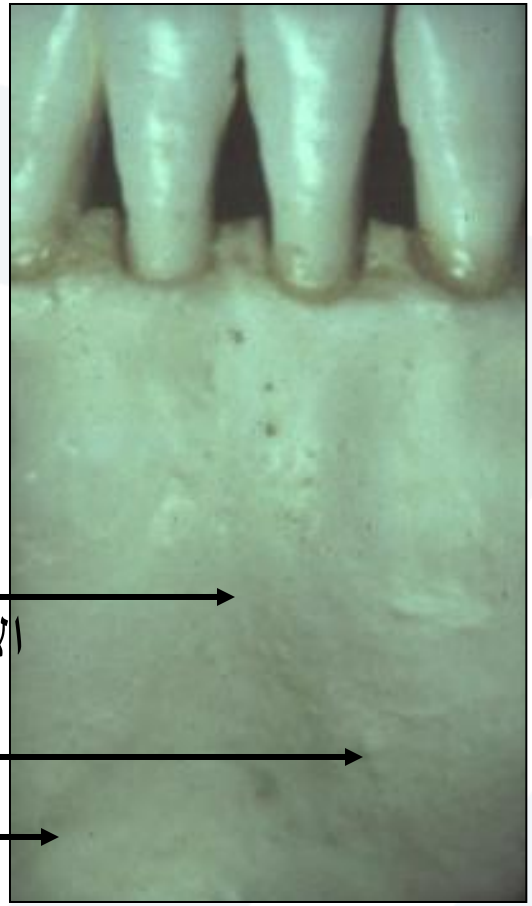

Mental Depression
الانخماص الذقني

Mental Ridge
الحافة الذقنية

Lingual Groove
لثلم اللساني

Genial tubercles
الحدبيات الذقنية

Soft tissue shadow of lower lip
النسج الرخوة للشفة السفلية

Mental ridge
الحافة الذقنية

Cortex of lower border of Mandible
قشر الحافة السفلية للفك السفلي

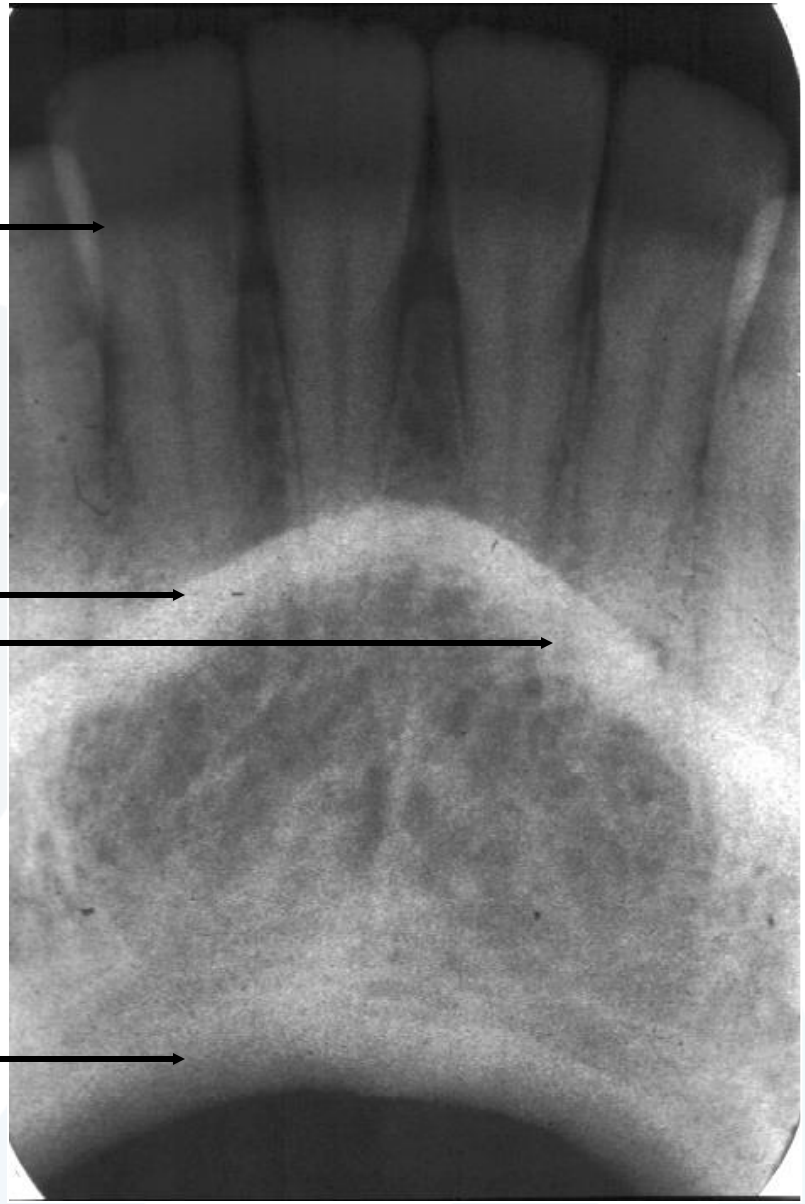

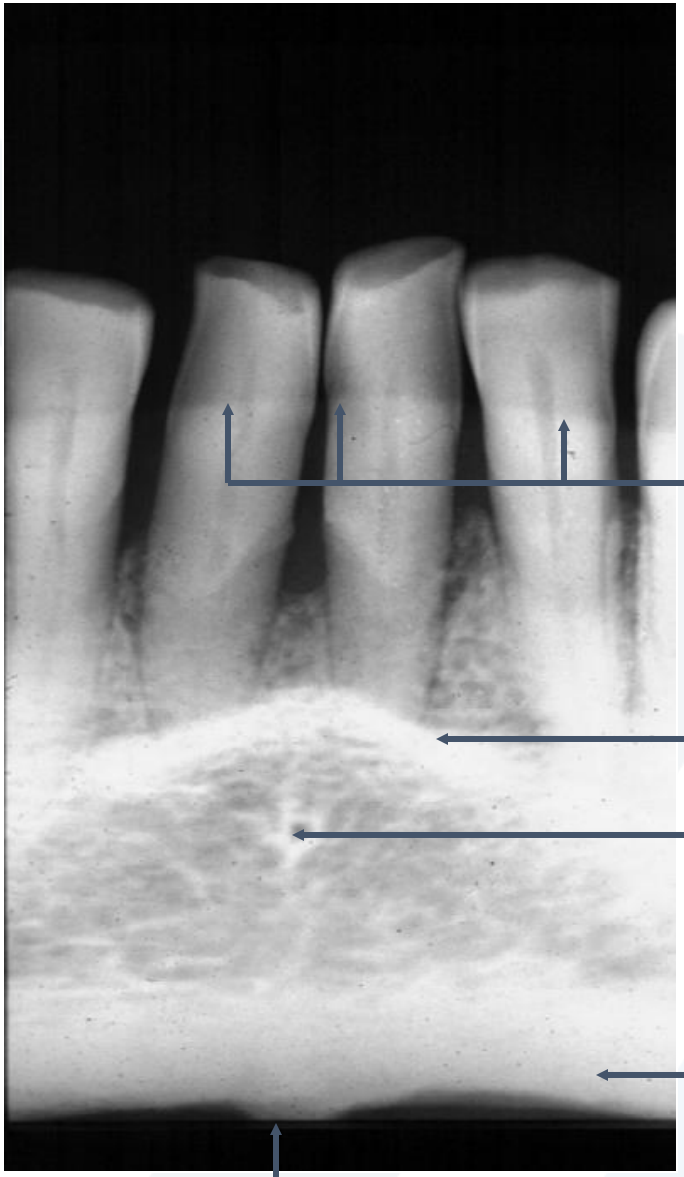

Soft tissue shadow of lower lip النسج الرخوة للشفة السفلية

Mental ridge الحافة الذقنية

Lingual foramen
الحفرة اللسانية

Cortical plate of lower border of mandible
قشر الحافة السفلية للفك السفلي

Genial tubercles
الحديبات الذقنية

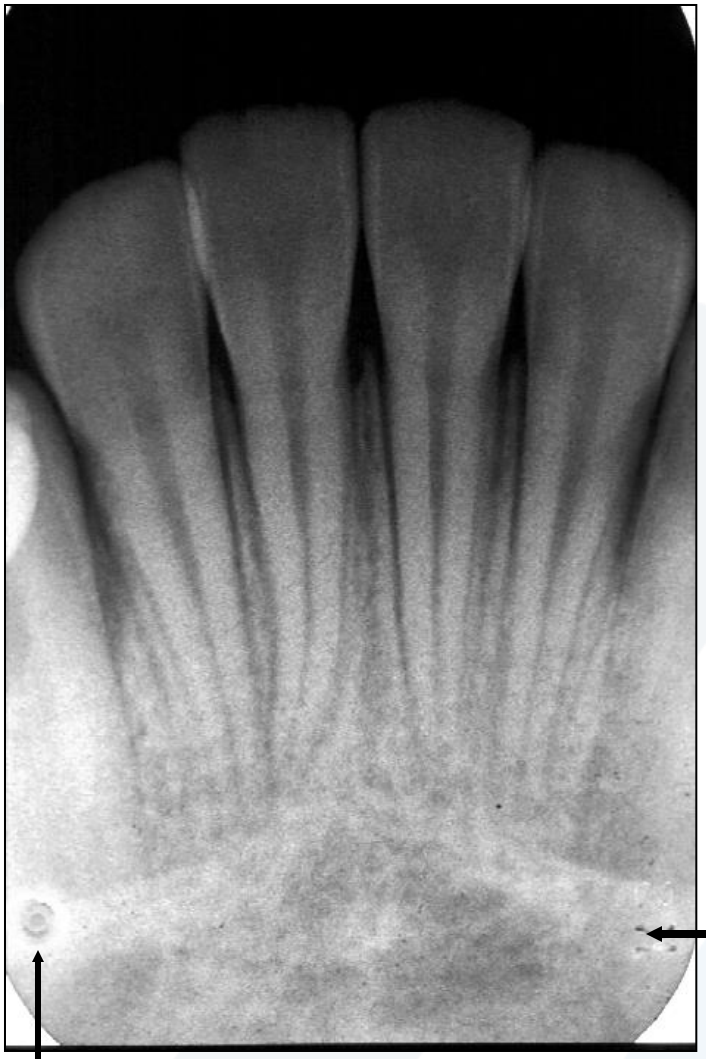

Mental ridge
الحافة الذقنية

Embossed (locating) dot
النقطة الناتئة

Periodontal ligament Space
المسافة الرباطية

Second shadow of periodontal ligament space due to shape of root
الظل الثاني للمسافة الرباطية ناتج عن شكل الجذر

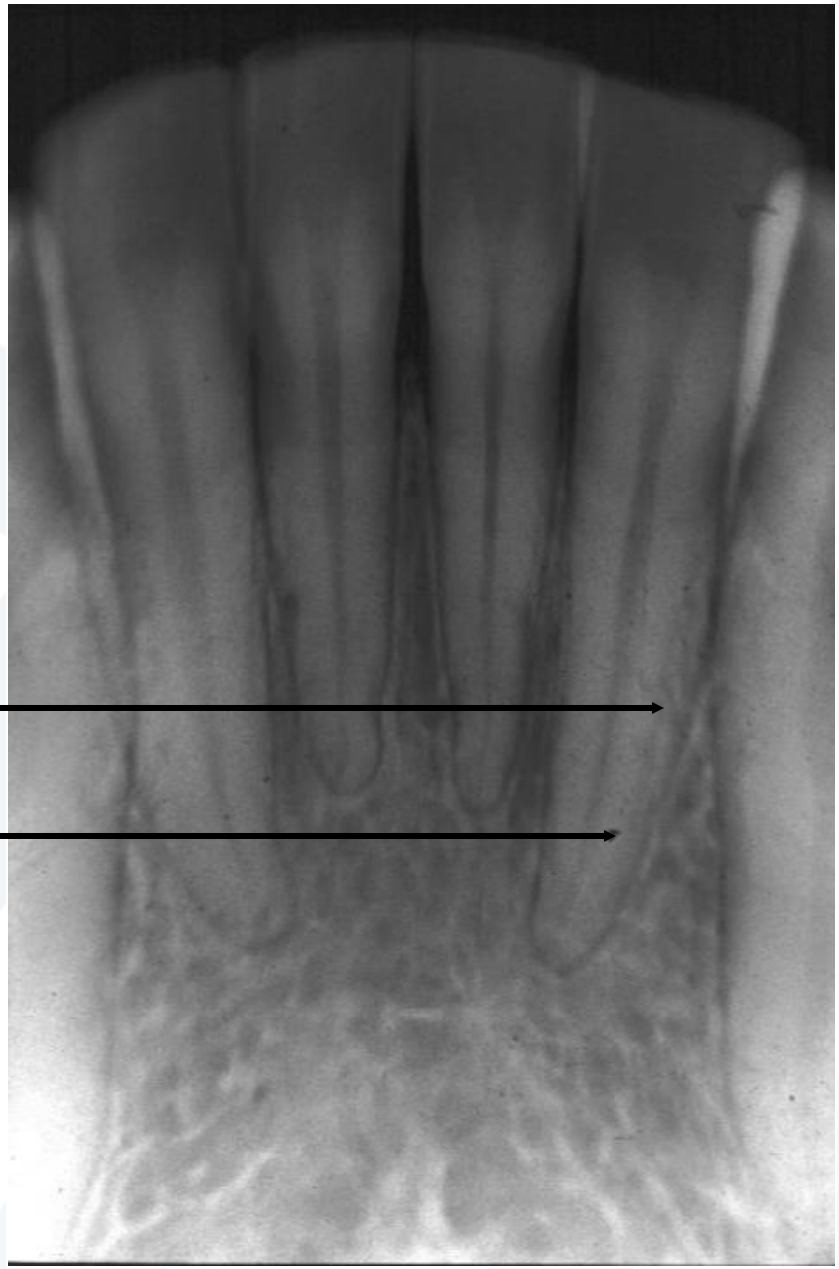

Nutrient canals are found in all bones but are most frequently seen in the anterior mandible of the elderly.

الأقنية المغذية موجودة في كل العظاموخاصة أكثر ما تشاهد في الفك السفلي الأمامي عند كبار السن

Nutrient canals

الأقنية المغذية

Nutrient canals

الأقنية المغذية

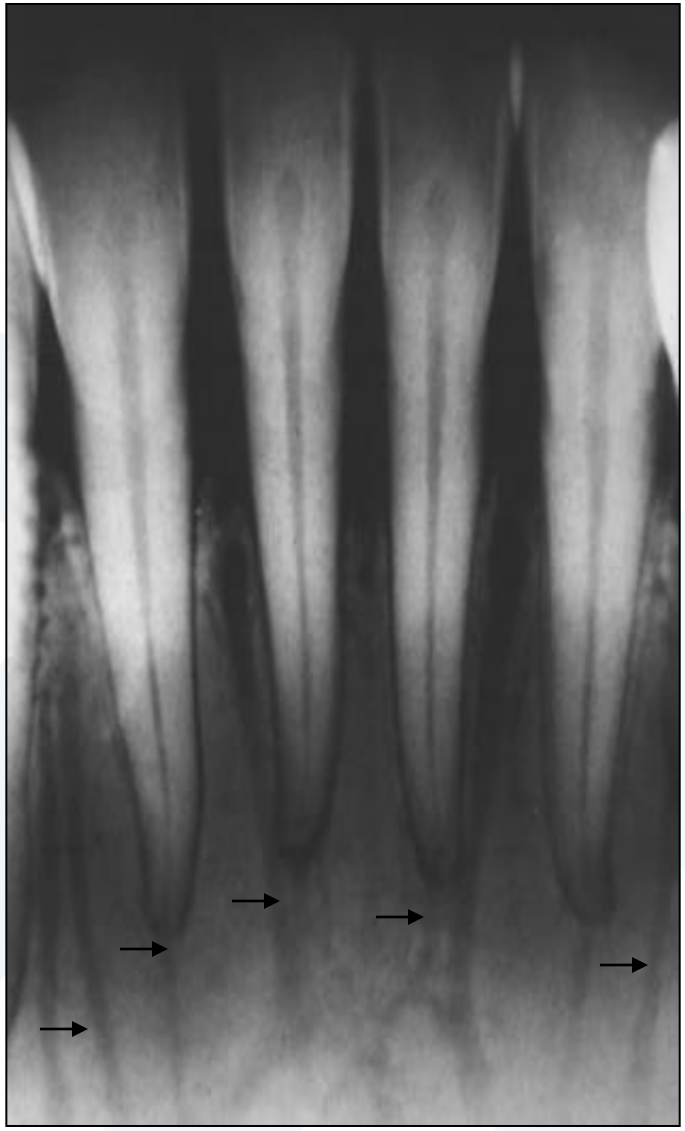

Nutrient canals
***(arrowed)* in**
anterior mandible (الأسهم) **الأقنية المغذية**
في الفك السفلي الأمامي

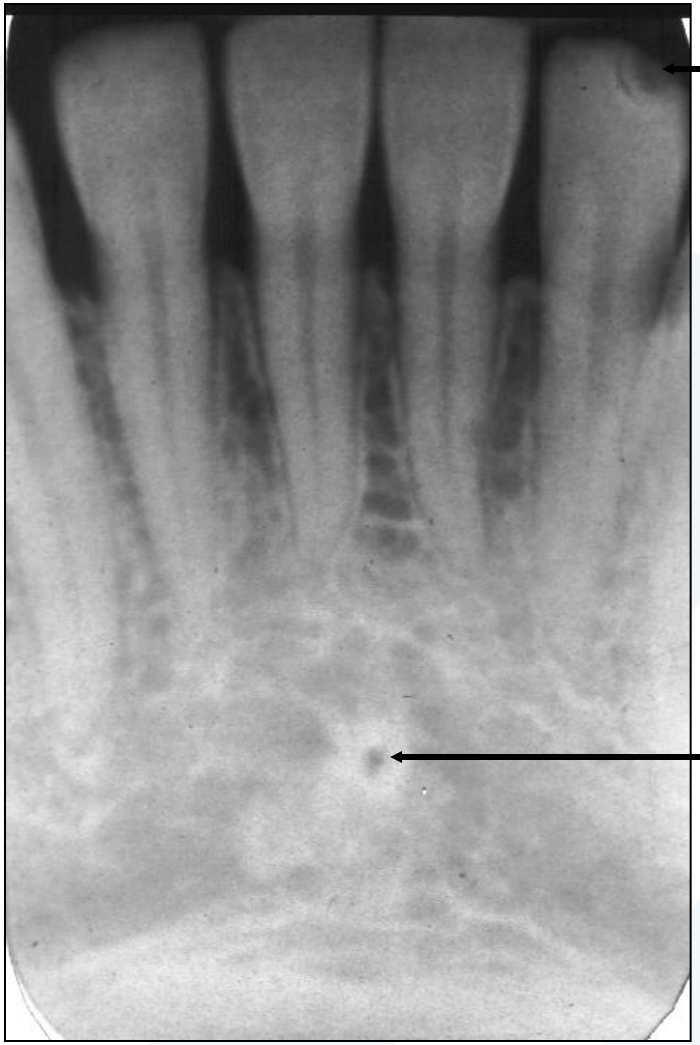

Embossed dot
النقطة الناتئة

Lingual foramen
الحفيرة اللسانية

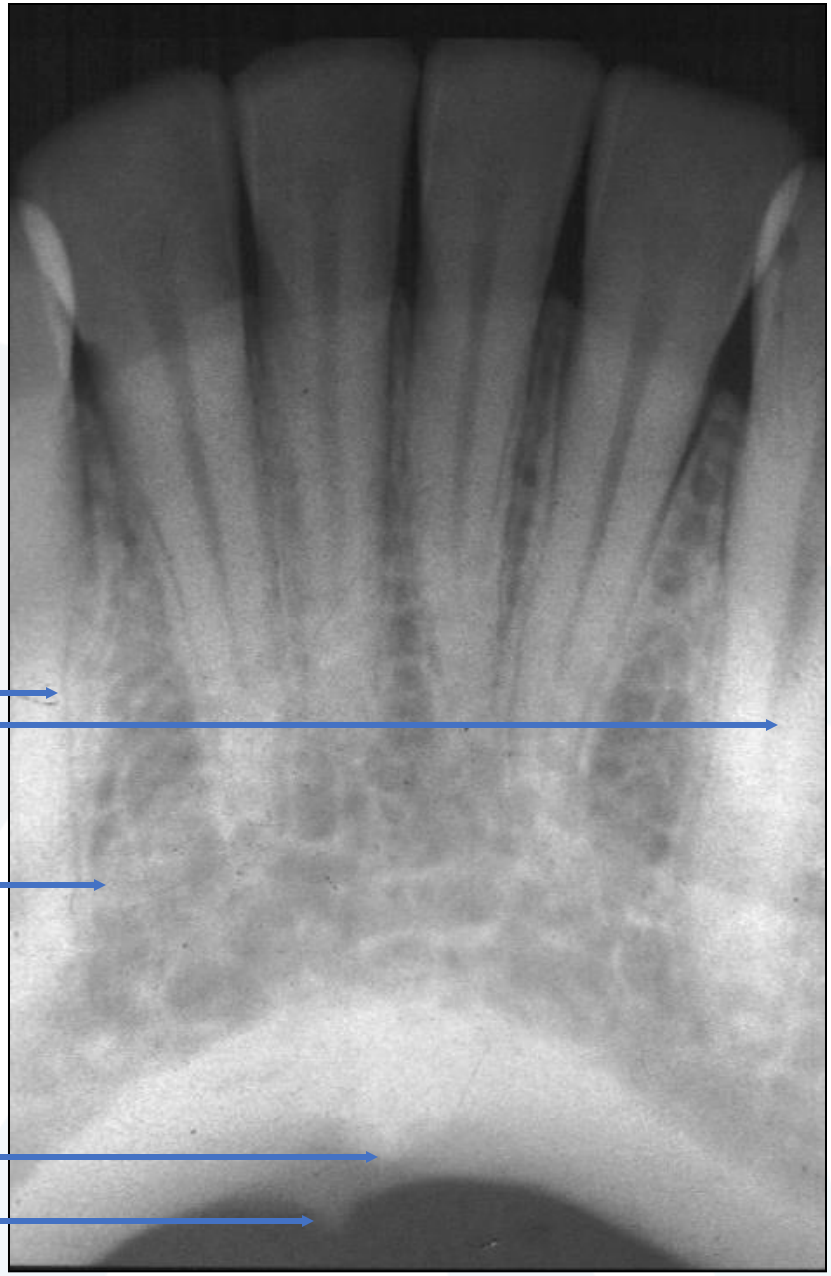

Mandibular Tori
نتوء الفك السفلي

Mental Ridge
الحافة الذقنية

Genial Tubercles
الحديبات الذقنية

Canine/Premolars (Mandible)
الناب \الضواحك (الفك السفلي)

- Mental foramen (radiolucent) - usually situated between and just beneath roots of the premolars.

  الثقبة الذقنية شافة –عادة تتوضع بين وأسفل جذور الضواحك

- Soft tissue shadow of reflected cheek (radiopaque). النسج الرخوة للخد المنعكس ظليلة
- Mandibular canal (radiolucent).قناة الفك السفلي شافة

Mandibular canine Region

منطقة الناب السفلي

The mental foramen can sometimes be seen adjacent to the premolar root apices.

الثقبة الذقنية أحياناً تشاهد قريبة من ذرى جذور الضواحك

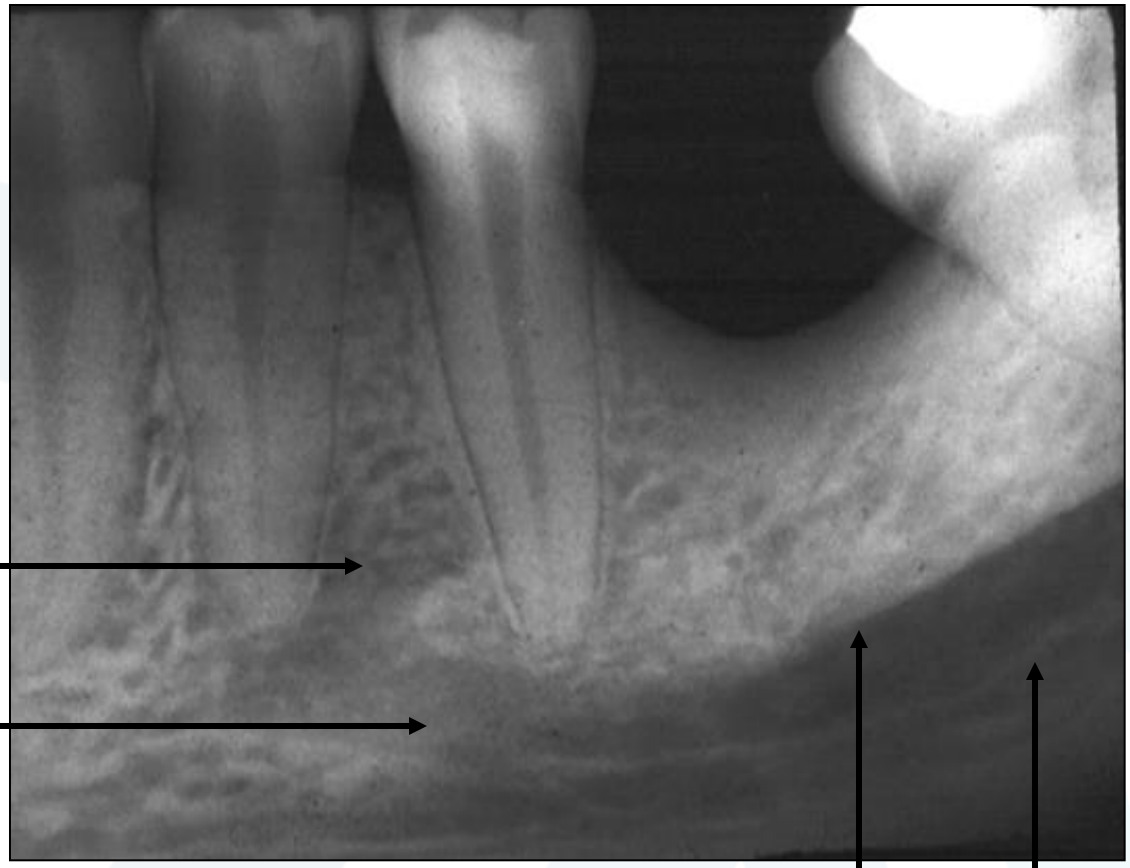

Mental Foramen
الثقبة الذقنية

Mandibular canal قناة الفك السفلية

Mylohyoid ridge
الحافة الضرسية اللامية

Submandibular fossa
الحفيرة تحت الفكية

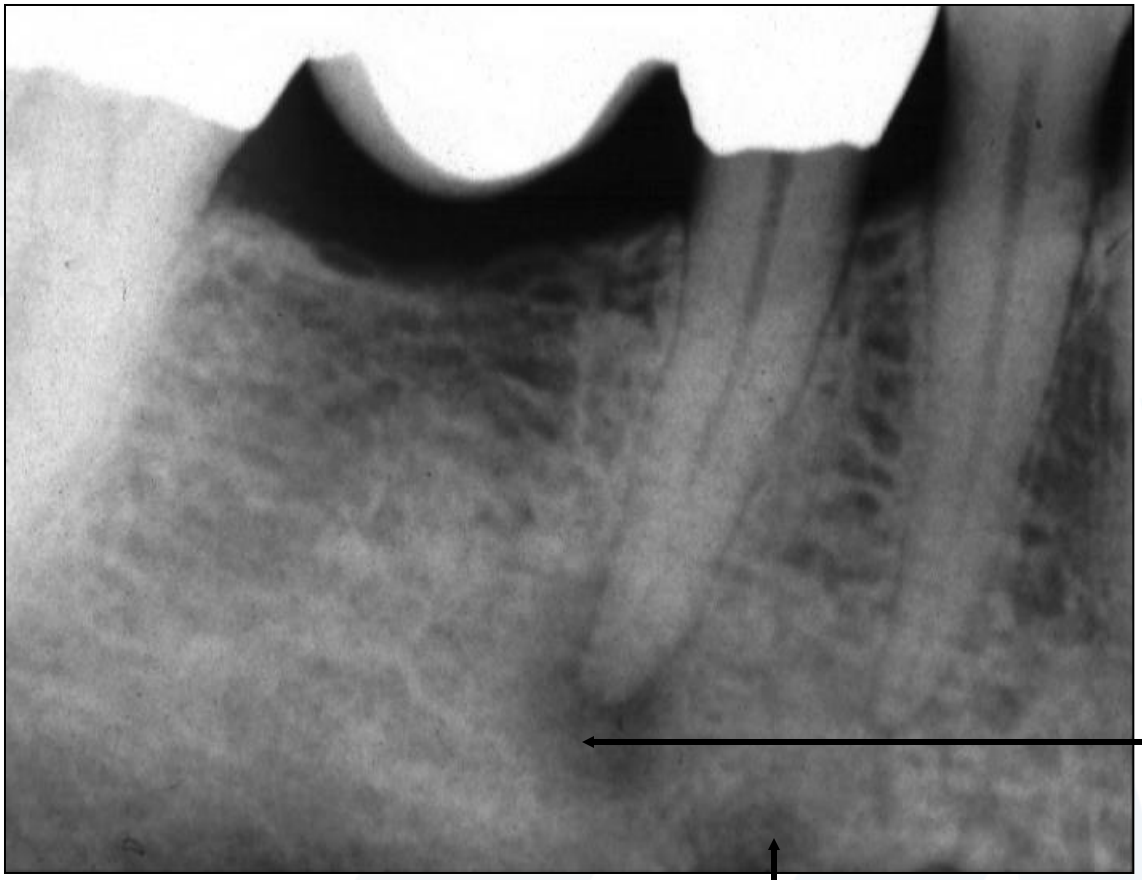

Periapical granuloma, abscess or cyst

ورم حبيبي أو كيس أو خراج

Mental foramen

الثقبة الذقنية

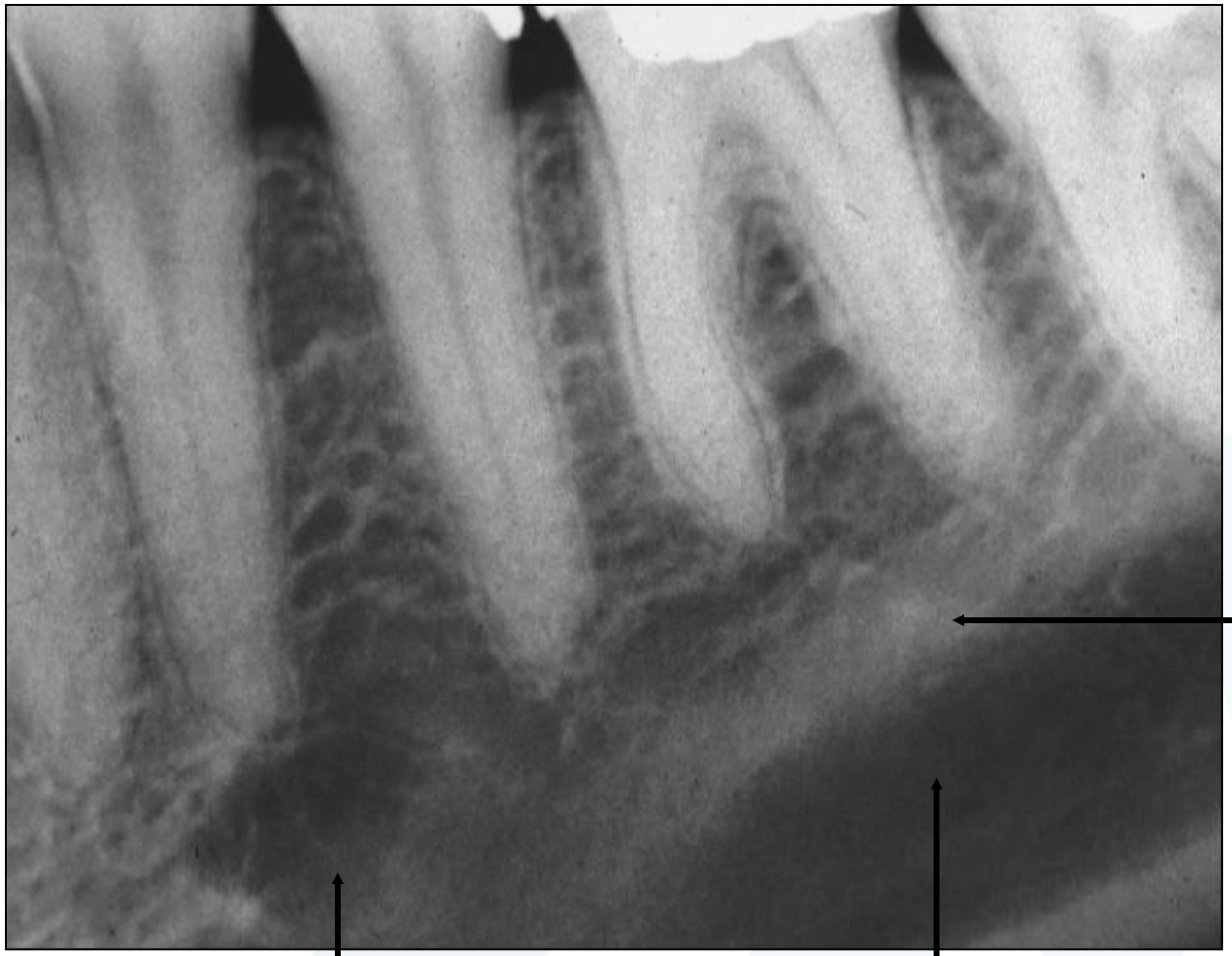

Mylohyoid Ridge
الحافة الضرسية اللامية

Submandibular fossa
الحفيرة تحت الفكية

Mental foramen الثقبة الذقنية

Molars (Mandible)
الأرحاء (الفك السفلي)

- Mandibular canal (radiolucent).
- قناة الفك السفلية شافة
- External oblique ridge (radiopaque).
- الخط المنحرف الظاهر (ظليل)
- Mylohyoid ridge - also known as internal oblique ridge (radiopaque). الحافة الضرسية اللامية ظليلة
- Submandibular fossa (radiolucent). الحفيرة تحت الفكية شافة
- Cortex of lower border (radiopaque)
- قشر الحافة السفلية للفك السفلي ظليل

Mandibular canal

قناة الفك السفلي

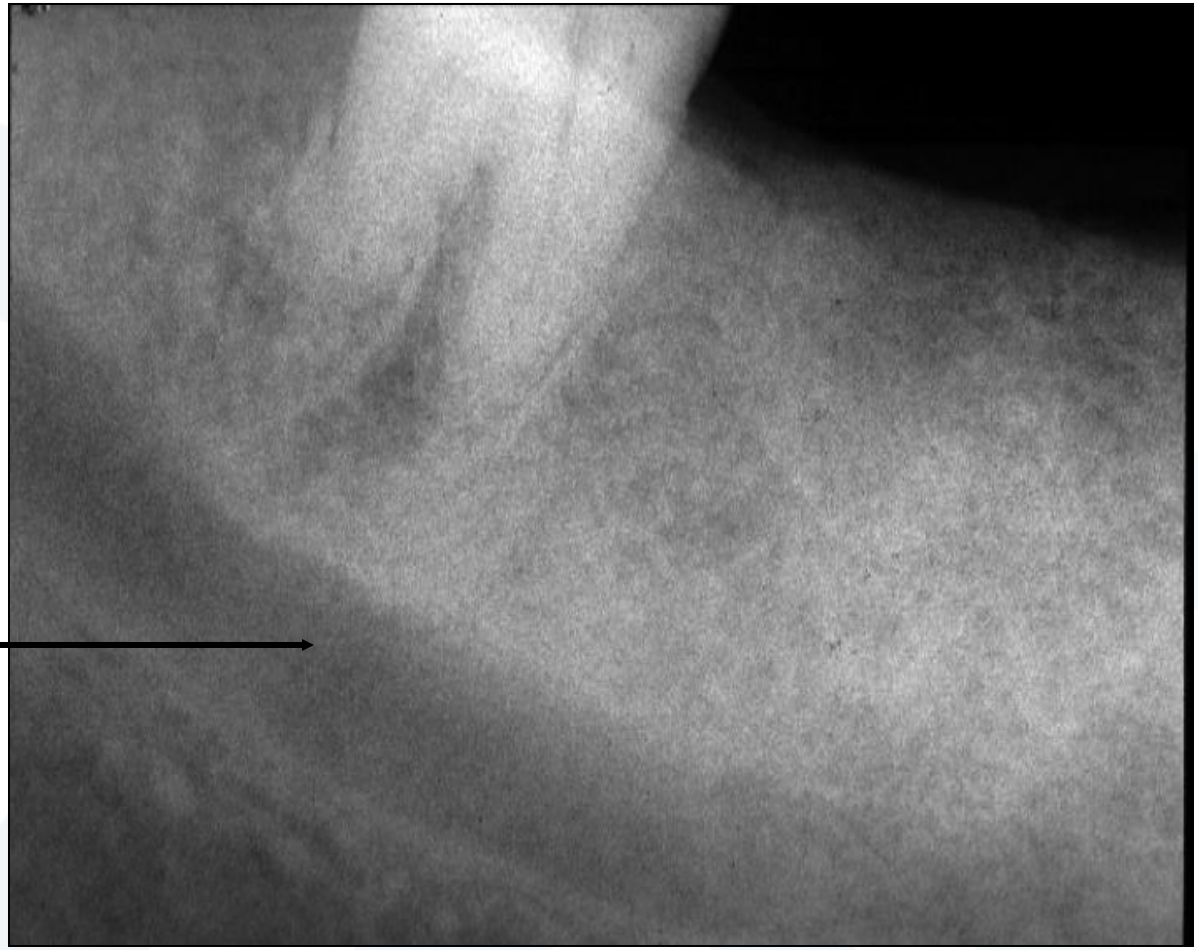

External oblique ridge of mandible

الخط المنحرف الظاهر

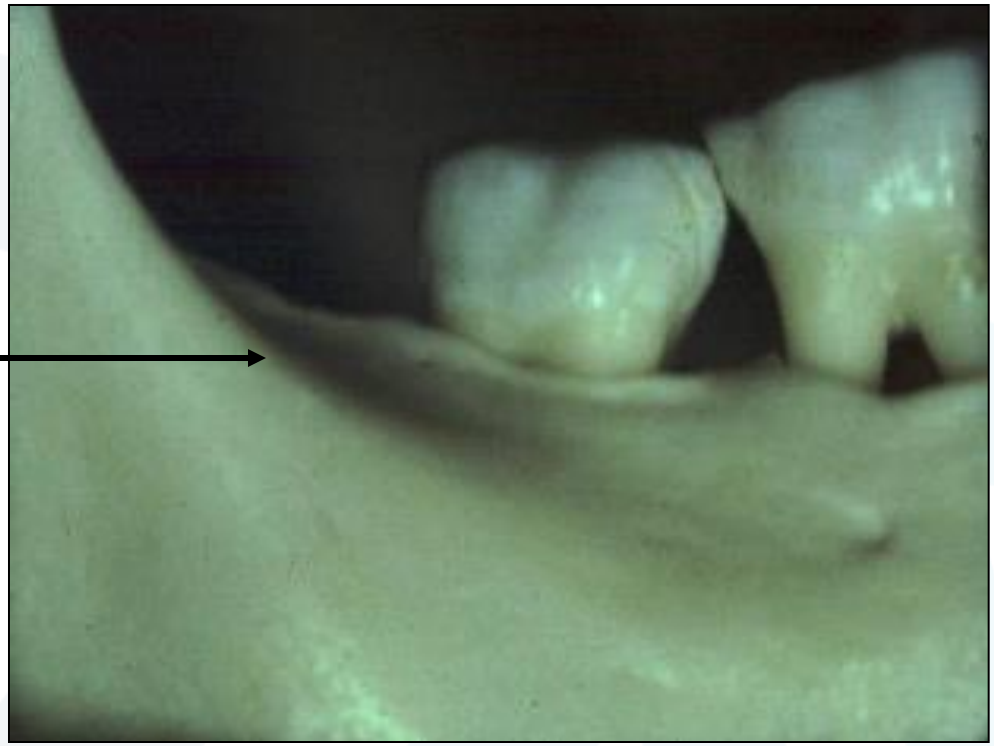

External oblique ridge الخط المنحرف الظاهر

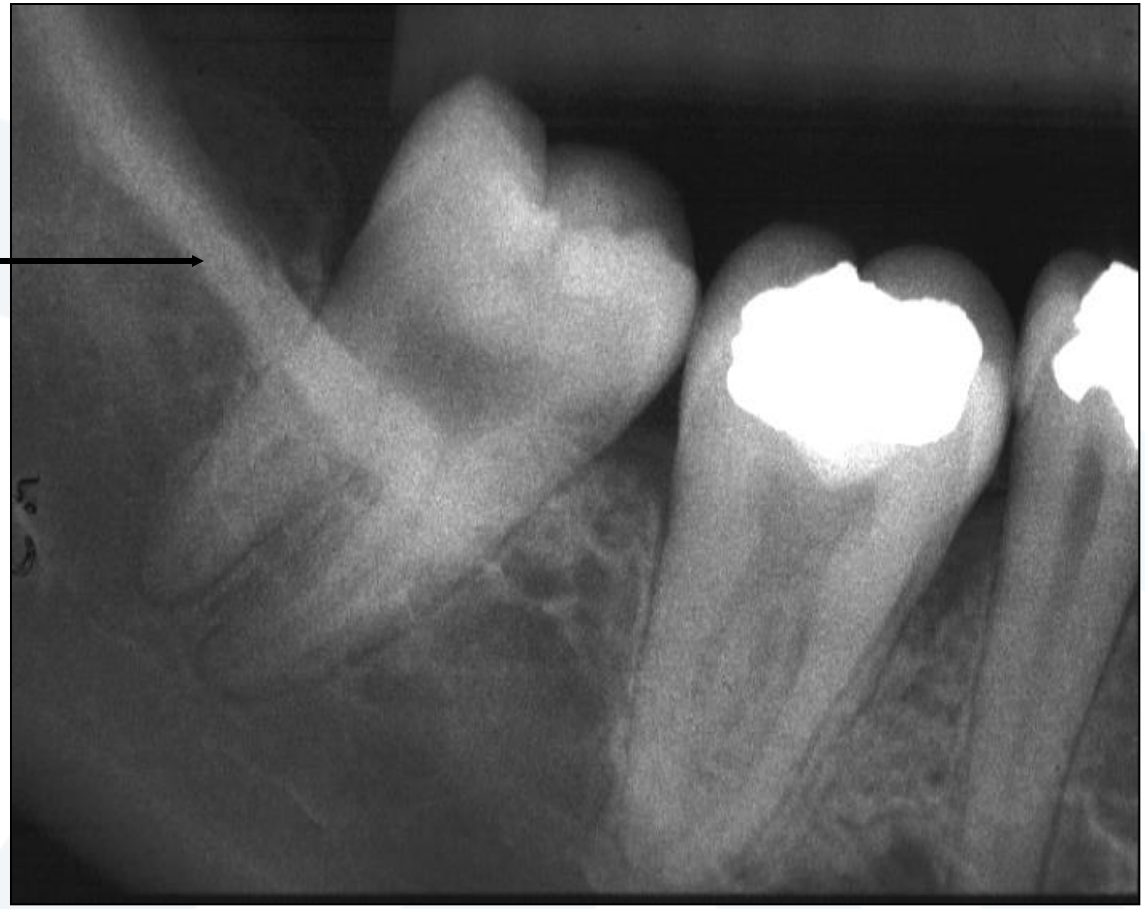

Amalgam restorations

ترميمات أملغم

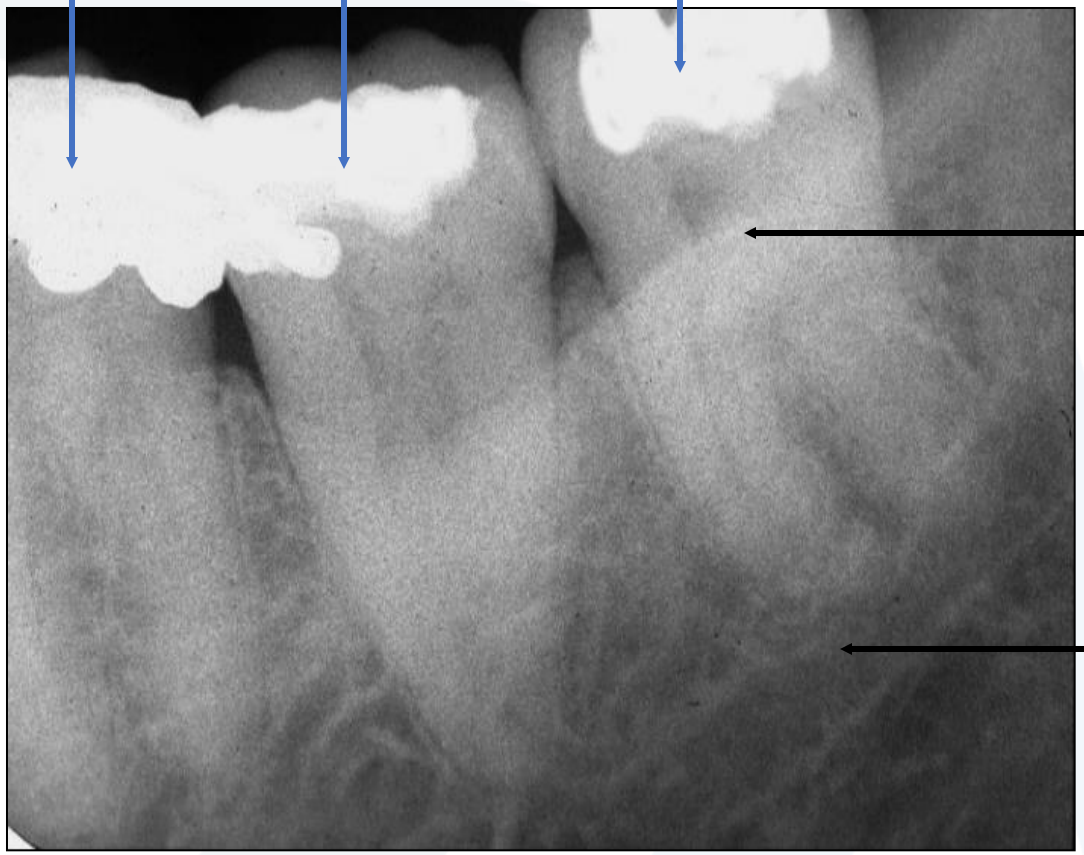

External oblique ridge الخط المنحرف الظاهر

Mandibular Canal

قناة الفك السفلي

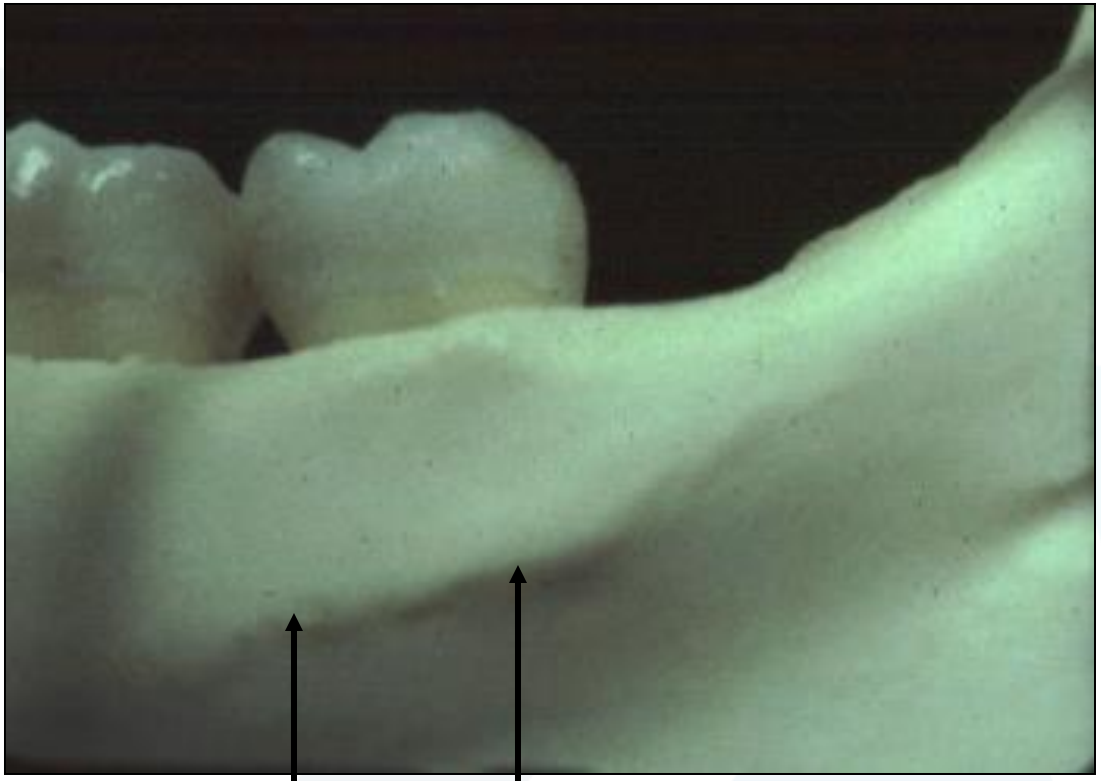

Internal oblique ridge (mylohyoid ridge)

الخط المنحرف الباطن (الحافة الضرسية اللامية)

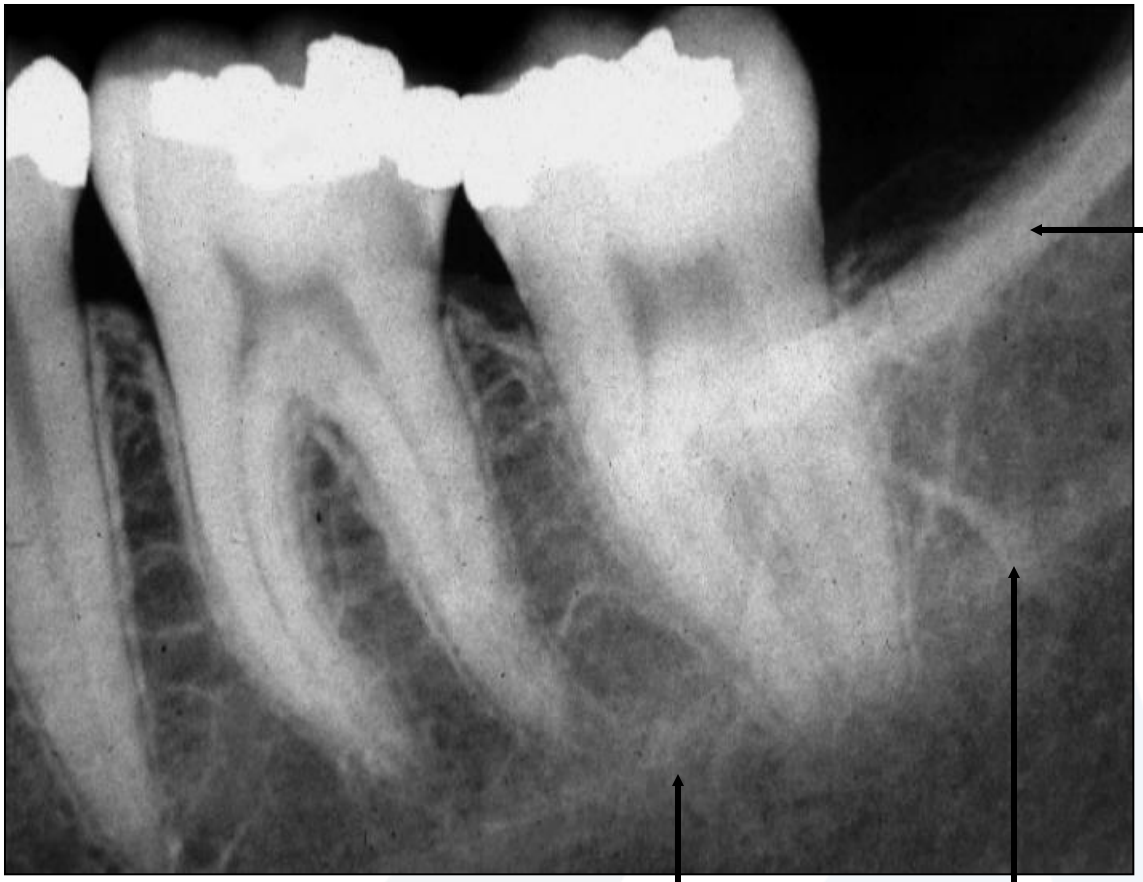

External oblique ridge
الخط المنحرف الظاهر

Internal oblique (mylohyoid) ridge الخط المنحرف الباطن (الحافة الضرسية اللامية)

External oblique ridge الخط المنحرف الظاهر

Internal oblique ridge الخط المنحرف الباطن

Lower cortex of Mandible قشر الحافة السفلية للفك السفلي

Submandibular fossa الحفيرة تحت الفكية

External oblique ridge الخط المنحرف الظاهر

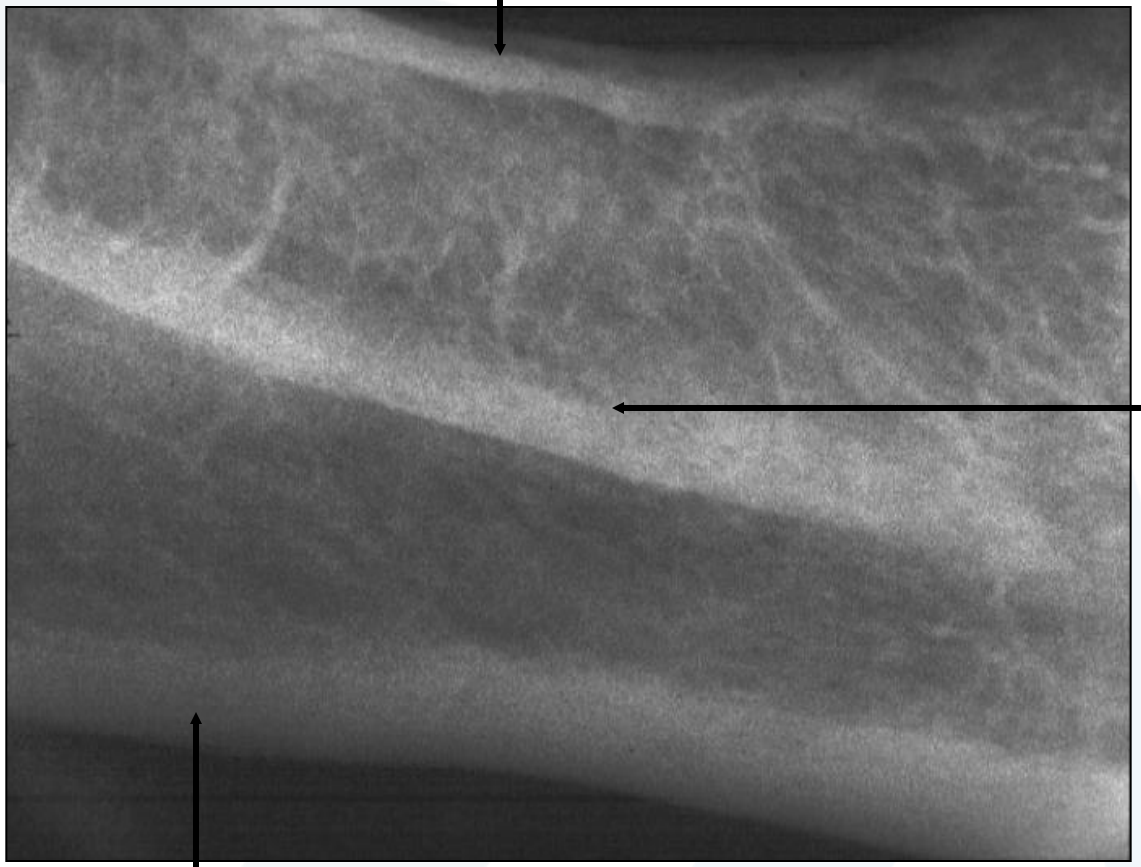

Internal oblique ridge
الخط المنحرف الباطن

Cortex of lower border of mandible
قشر الحافة السفلية للفك السفلي

External oblique ridge الخط المنحرف الظاهر

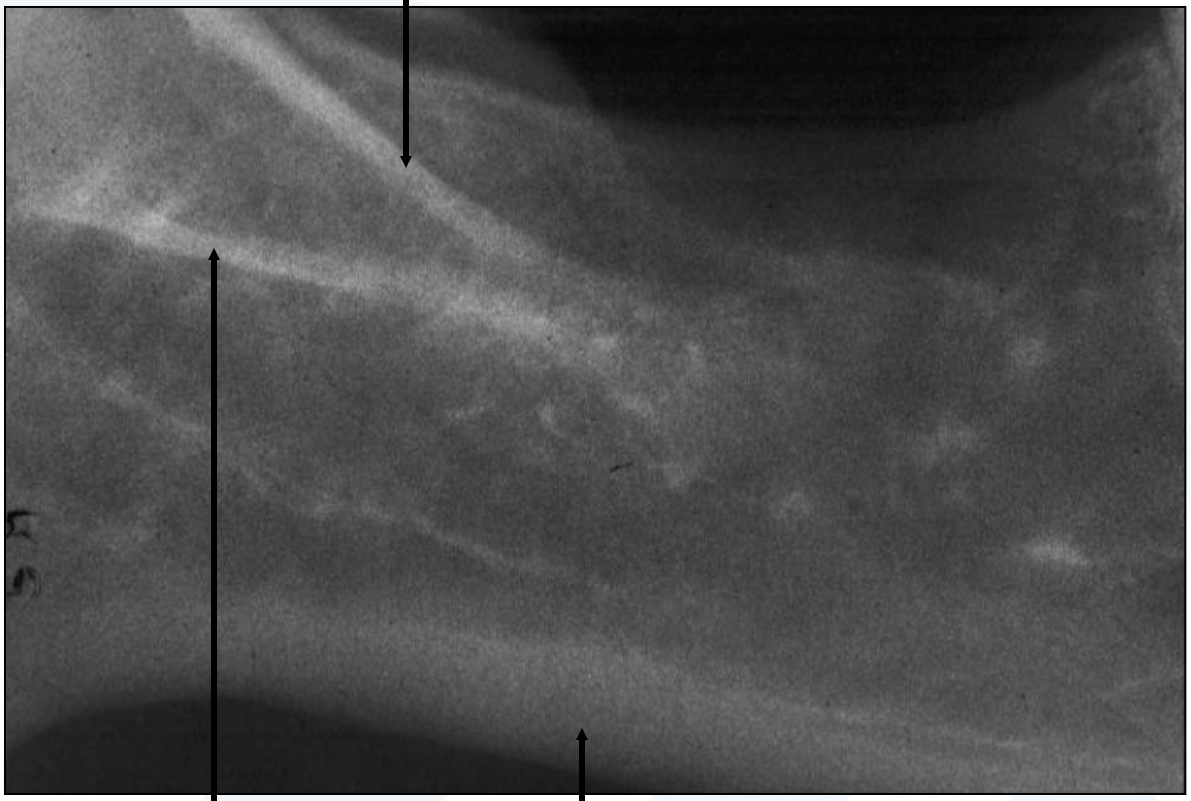

Internal oblique ridge
الخط المنحرف الباطن

Cortex of lower border of mandible قشر الحافة السفلية للفك السفلي

Anatomical Variations
اختلافات تشريحية

- Mandibular torus. نتوءات الفك السفلي
- Palatal torus. النتوءات الحنكية
- High vs low mandibular canal.
- قناة الفك السفلي السفلى مقابل العليا
- “Double” mandibular canals.*
- القناتان الفكية السفلية ”المضاعفة“*

- **usually seen only on extra-oral radiographs*.
- * عادة تشاهد في الصور الخارج فموية

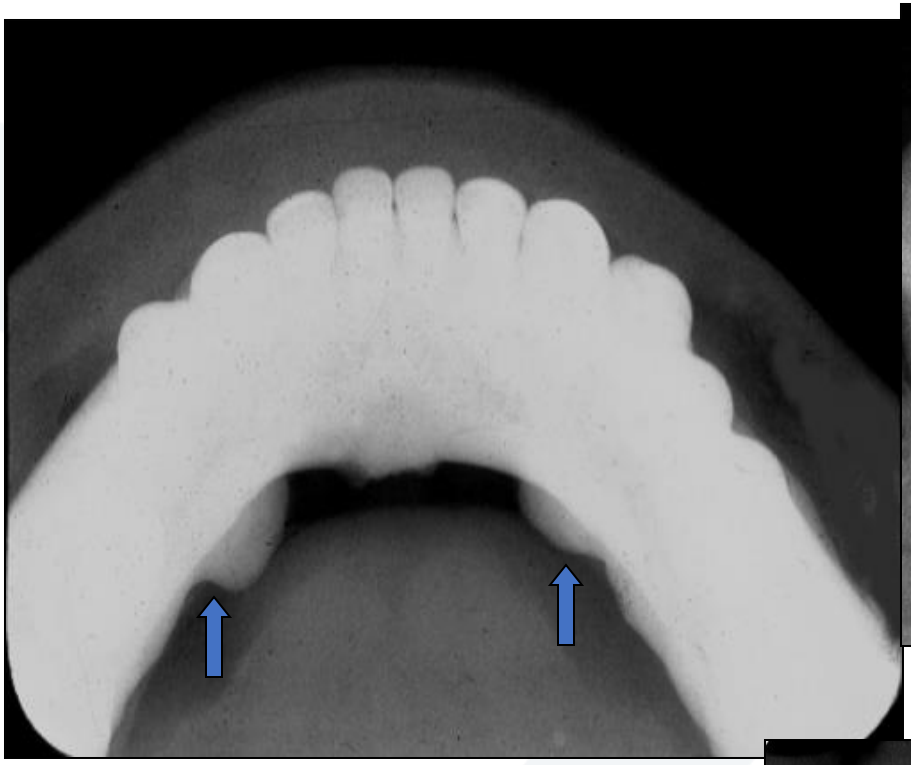

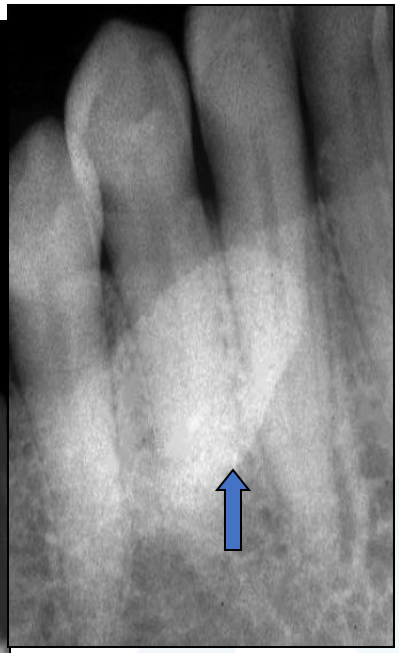

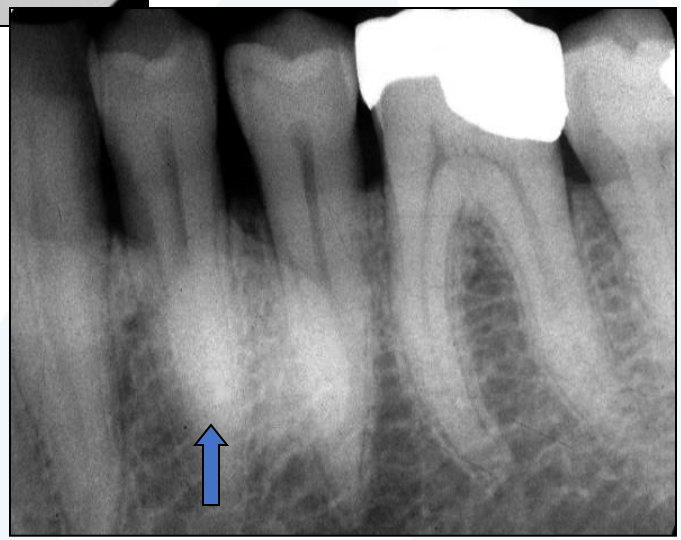

Mandibular tori
(lingual exostoses)
Torus mandibularis
نتوء الفك السفلي
أعران لسانية
نتوءات فكية سفلية

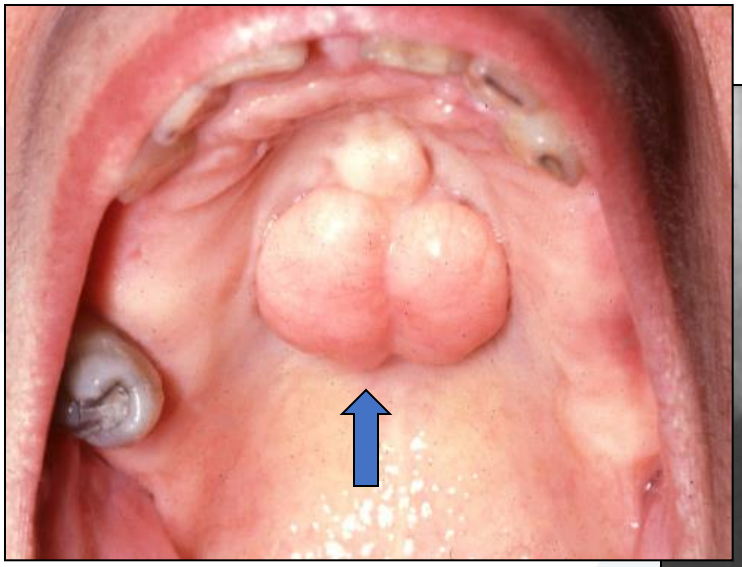

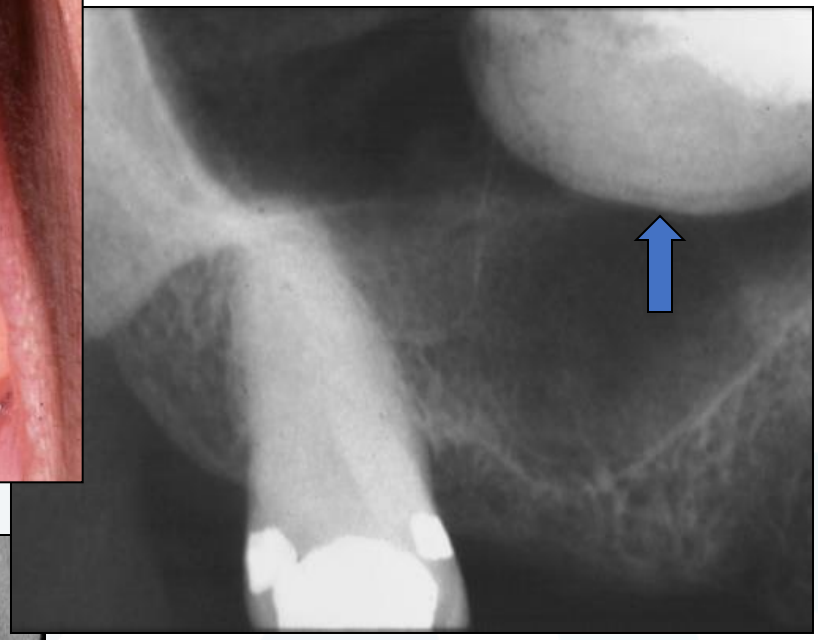

Maxillary torus
(torus palatinus)
نتوءات حنكية

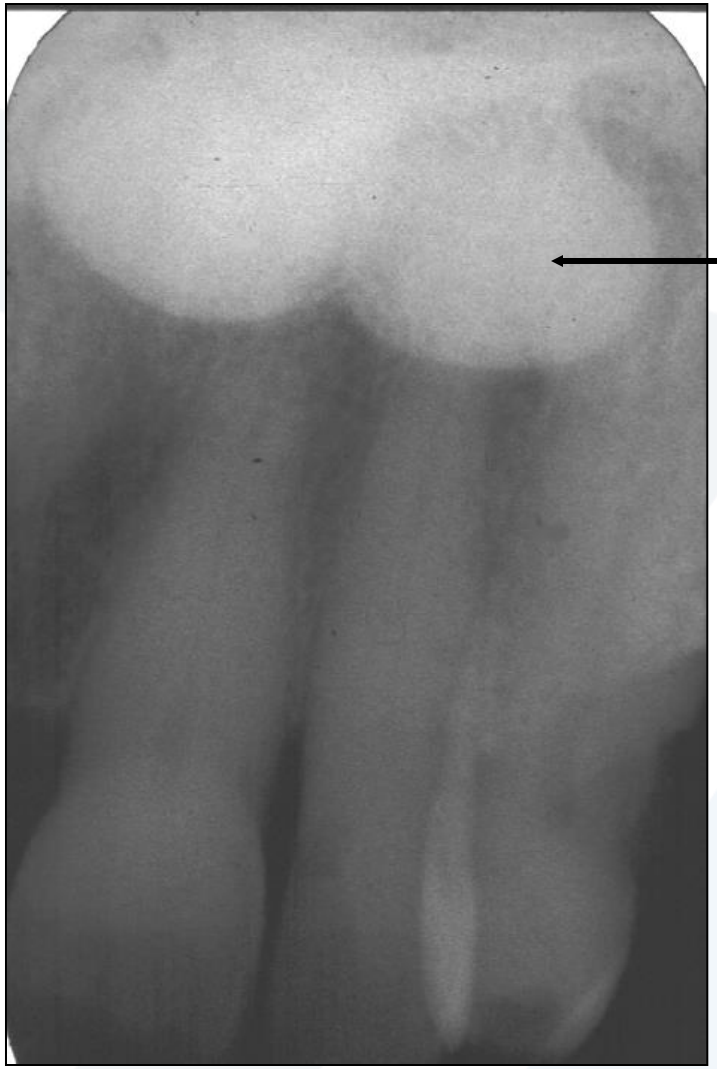

Palatal torus

نتوء حنكي