جَامعة
المَنارة
MANARA UNIVERSITY

أنواع الجسور وتصانيفها الأساسية

الاستاذ الدكتور محمد لؤي مراد

- Fixed partial denture(Bridge) :
- A partial denture that is luted or otherwise securely retained to natural teeth, tooth roots, and/or dental implant abutments that furnish the primary support for the prosthesis

- التعويض الجزئي الثابت (الجسر) :
- تعويض جزئي يتم لصقه أو تثبيته بإحكام على أسنان طبيعية، جذور سنية، و/أو دعامة الزرعة السنية والتي تؤمن الدعم الأولي للتعويض.

Bridge Components

أجزاء الجسر

- **Abutment** : A tooth, a portion of a tooth, or that portion of a dental implant that supports and/or retains a prosthesis.
- **Pontic** : An artificial tooth on a fixed partial denture that replaces a missing natural tooth, restores its function, and usually fills the space previously occupied by the clinical crown.
- **Retainer :** That part of a fixed partial denture uniting the abutment to the other elements of a fixed partial denture
- **Connector :** The portion of a fixed partial denture that unites the retainer(s) and pontics: (non-rigid c. rigid c.).

- **الدعامة :** سن، أو جزء من سن، أو هو قسم الزرعة السنية الذي يحمل و/ أو يثبت التعويض.
- **الدمية :** هي السن الصناعي في التعويض الجزئي الثابت الذي يعوض عن السن الطبيعي المفقود، وجميع وظائفه. وغالبا ما تشغل الفراغ الذي كان يحتله هذا السن المفقود.
- **المثبتة :** هي الجزء من التعويض الجزئي الثابت الذي يربط الدعامة إلى العناصر الأخرى للتعويض الجزئي الثابت
- **الوصلة :** هي ذلك الجزء من التعويض الجزئي الثابت الذي يربط المثبتات مع الدمى وقد تكون وصلات صلبة أو غير صلبة .

مكونات الجسور الاربعة

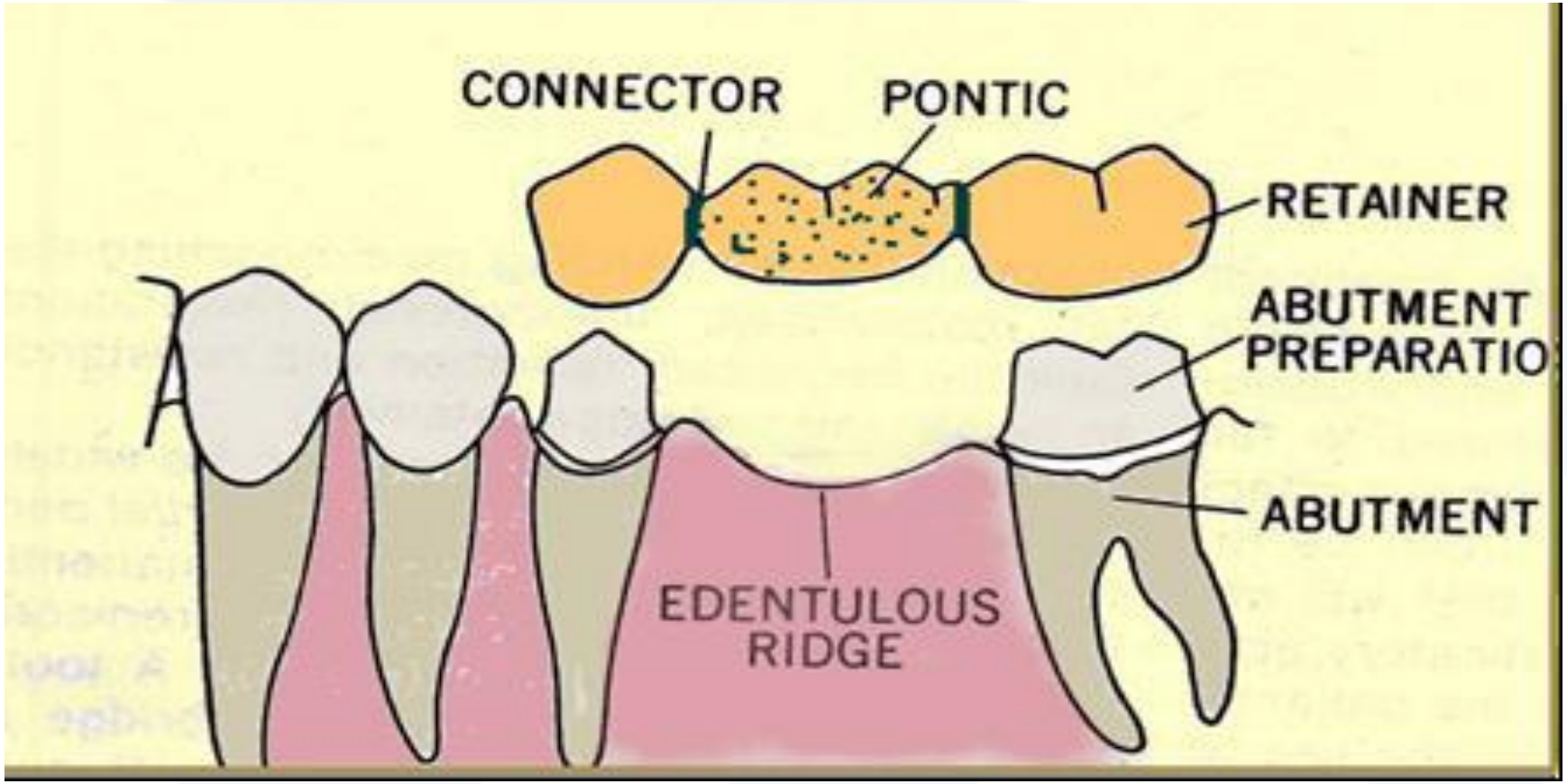

الوصلات

- **الوصلة الصلبة :** هي الوصلة المصبوبة، الملحومة، أو المدمجة المتوضعة بين المثبتات والدمى.
- **الوصلة غير الصلبة :** هي الوصلة التي تسمح بحركة محدودة بين عناصر التعويض الجزئي الثابت المستقلة عن بعضها ، (وصلات الإحكام أو فاصلات الجهد) .

- Rigid connector : A cast, soldered, or fused union between the retainer(s) and pontics.
- Nonrigid connector : Any connector that permits limited movement between otherwise independent members of a fixed partial denture.(precision attachments or stress breakers).

وصلة غير صلبة

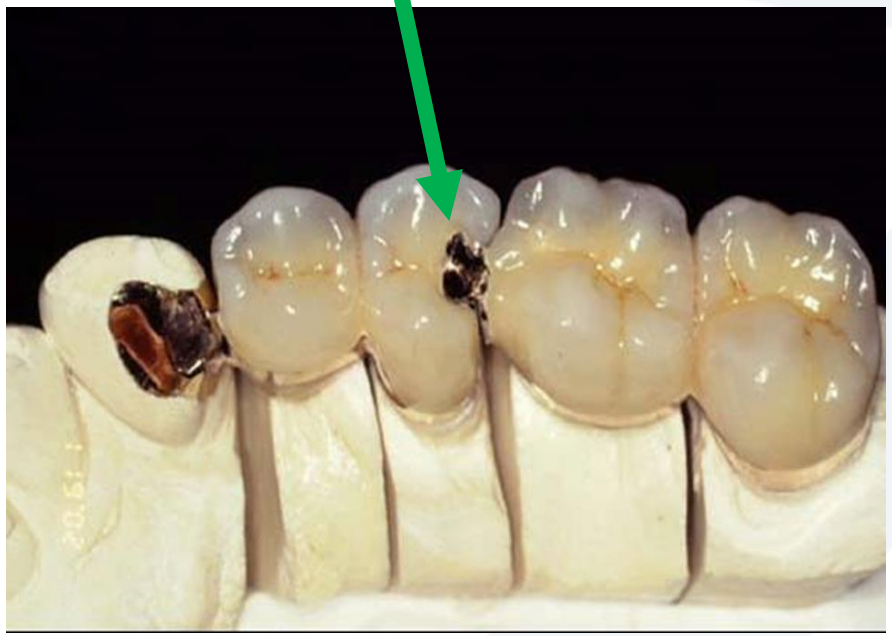

وصلة صلبة

استطبابات الجسور:

- يمكن أن تساعد الجسور في التعويض عن سن أو أسنان مفقودة . يعد النخر السني وأمراض اللثة والإصابات الرضية هي أكثر الاسباب شيوعًا لفقدان الأسنان ، أو حالات الفقد الولادي للاسنان بسبب حالة خلقية. ونحتاج الى اسنان سليمة على جانبي الاسنان المفقودة من اجل الحصول على جسر.

لكن لماذا يحتاج المريض إلى جسر ؟

- أسباب وظيفية: المضغ – النطق
- أسباب تجميلية.
- أسباب نفسية.
- أيضاً : تعمل الأسنان معًا فإذا كان أحد الأسنان مفقودًا ، يمكن للأسنان المجاورة أن تتحرك باتجاه الفقد ويمكن أن تتحرك الأسنان الموجودة في الفك المقابل أيضًا لأعلى أو لأسفل باتجاه الفراغ. وهذا يمكن أن يسبب:
  - مشاكل في العض.
  - صعوبات في المضغ.
  - مشاكل المفصل الفكي الصدغي
  - مشاكل في النواحي التجميلية .

مضادات استطباب الجسور

- إذا لم تكن هناك أسنان داعمة مجاورة صحية وسليمة بشكل كاف لدعم الجسر ، فلن يكون الجسر مستقرًا وثابتاً وقد يتسبب في مزيد من الضرر داخل الحفرة الفموية .
- الامتصاص العظمي الشديد
- الحجر اللبية الواسعة عند المرضى اليافعين .
- المرضى الطاعنين في السن
- مسافة الفقد الطويلة : بالحقيقة فالحد الاعلى لمسافة الفقد التي يعوض عنها باستخدام الجسور هي:

١. قاطع وحيد الى ٤ قواطع
٢. الناب
٣.رحتين
٤. ضاحكين ورحى أولى
٥. وفي حال زيادة مسافة الفقد ، قد تكون التعويضات البديلة مثل الاجهزة المتحركة أو الزرعات السنية هي الحلول الأكثر ملاءمةً في مثل هذه الحالات .

أنواع الجسور

الجسور

- التقليدية
  - الثابت-الثابت
  - الثابت-المتحرك
  - المجنح
  - المرن المجنح
- ذات التحضير الأصغري
  - المباشر
  - غير المباشر
    - ذو التثبيت الميكانيكي الدقيق macro
    - ذو التثبيت الميكانيكي المتوسط medium
    - ذو التثبيت الميكانيكي المجهري micro
    - ذو التثبيت الكيميائي اللصاق

الاستاذ الدكتور محمد بهيمرد

مقارنة بين الجسور التقليدية والجسور ذات التحضير الأصغري

الجسور التقليدية	الجسور ذات التحضير الأصغري
ازالة أكبر للنسج السنية	محافظة على النسج السنية
تستخدم في حالات التهدم الاوسع	تستخدم في حالة توفر كمية جيدة من الميناء
تستغرق وقت أطول خلال التحضير	تستغرق وقتاً أطول خلال الالصاق

تصاميم الجسور الأربعة التقليدية

- الجسر الثابت – الثابت

- الجسر الثابت – المتحرك

- الجسر المجنح

- الجسر المرن المجنح

الجسر التقليدي الثابت-الثابت

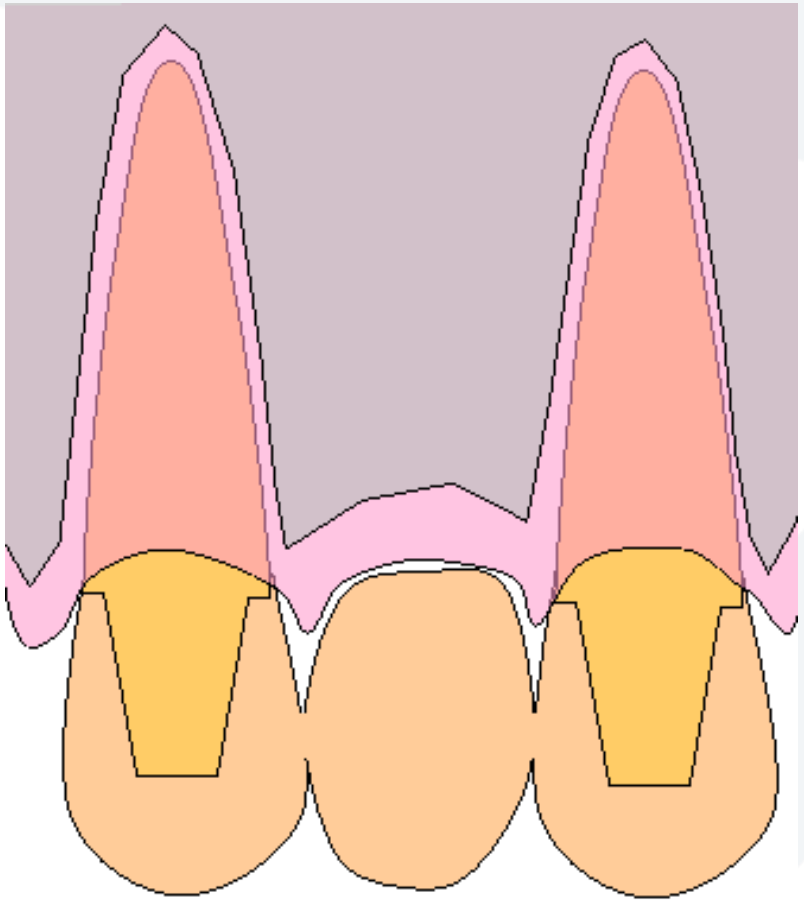

- هو جسر ثابت ، تحضر فيه جميع سطوح الدعامات بشكل كامل ، وترتبط الدمى فيه مع المثبتات المجاورة بوصلات صلبة حكماً

الجسر التقليدي الثابت-الثابت

الايجابيات	السلبيات
يعيد الوظيفة ويؤمن النواحي التجميلية بشكل جيد	تحضير زائد للنسج السنية
ثبات أعلى	بحاجة الى دقة في التحضير
ربط الدعامات مع بعضها	قد يصبح التحضير جائراً عند ميلان الدعامات لتأمين خط إدخال
سهولة التصنيع في المخبر	قد يسبب تراكم للويحة الجرثومية في حال لم يصمم بطريقة صحيحة
يمكن استخدامه لفقد وحيد أو أكثر	

الجسر التقليدي الثابت-المتحرك

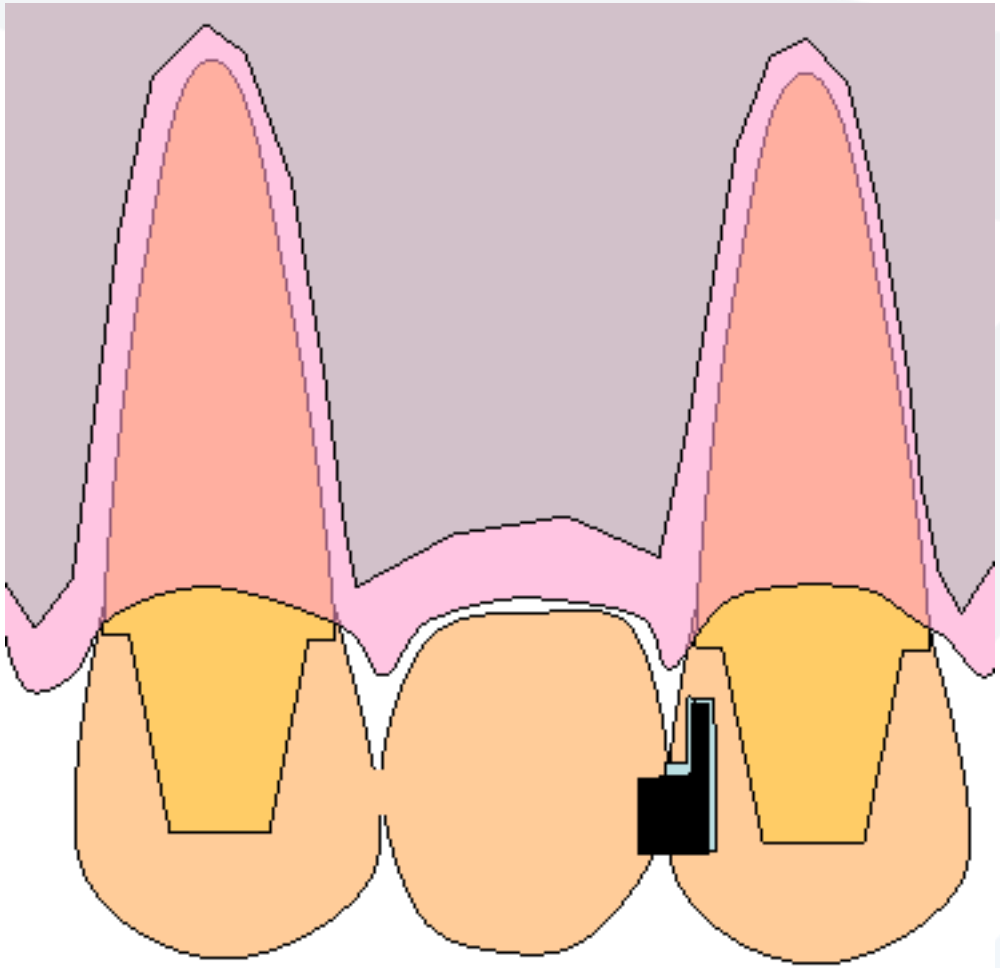

- هو جسر ثابت ، تحضر فيه جميع سطوح الدعامات بشكل كامل ، وترتبط الدمى فيه مع المثبتات المجاورة بوصلات صلبة من جهة ووصلات صلبة من الجهة الثانية.

الجسر التقليدي الثابت-المتحرك

الايجابيات	السلبيات
لا حاجة لتحضير زائد لتأمين خط الادخال المشترك	لا يمكن استخدامه في حالات الفقد الطويلة
كل دعامة تحضر ليتأمن ثباتها بشكل منفصل	اجراءات تصنيعه في المخبر أكثر تعقيداً
محافظ على النسج السنية بشكل أكثر من الجسر الثابت الثابت	يحتاج الى وقت أطول وكلفة مادية أكبر
يسمح بحركة أصغرية للدعامات	من الصعوبة تصنيع تعويض مؤقت له
يمكن الصاق جزئيه بشكل منفصل	

جسر ثابت متحرك توضع الوصلة نصف الصلبة وحشي الدعامة المتوسطة

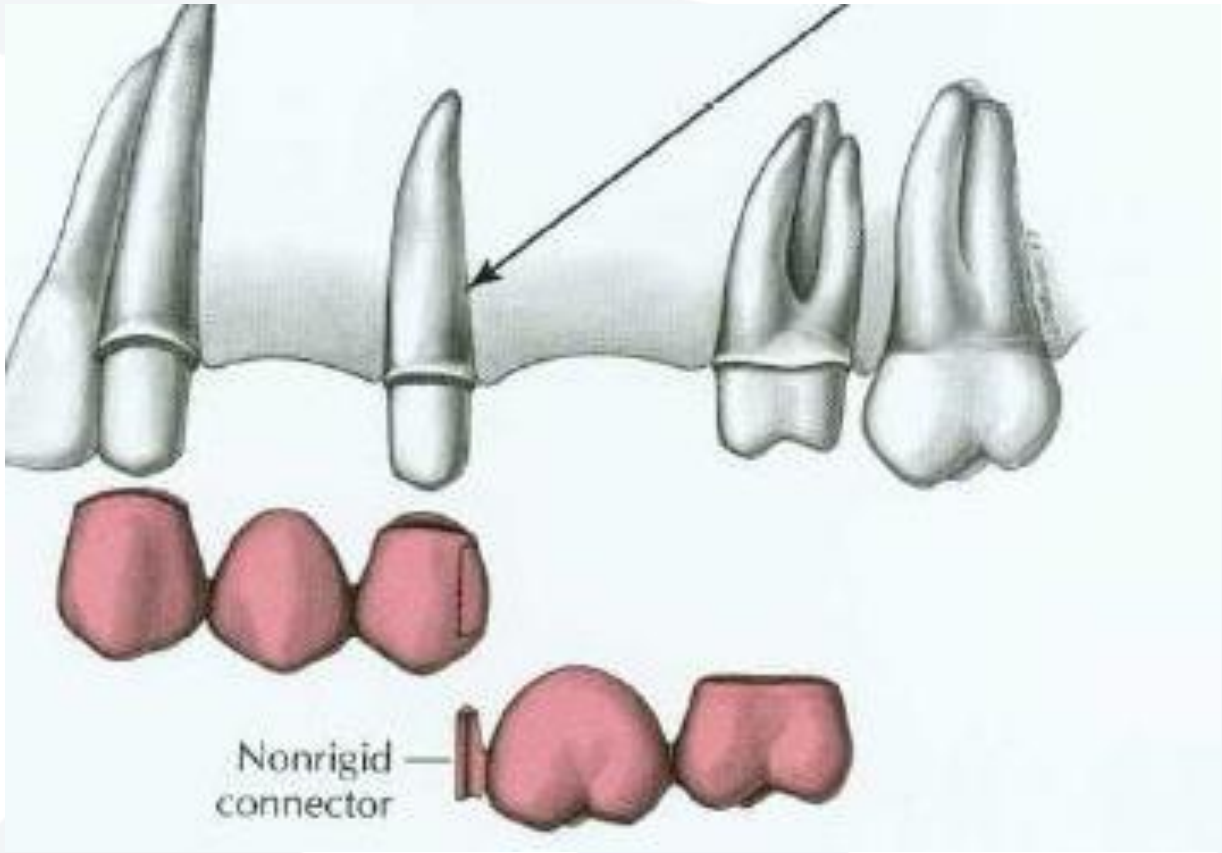

الجسر التقليدي المجنح

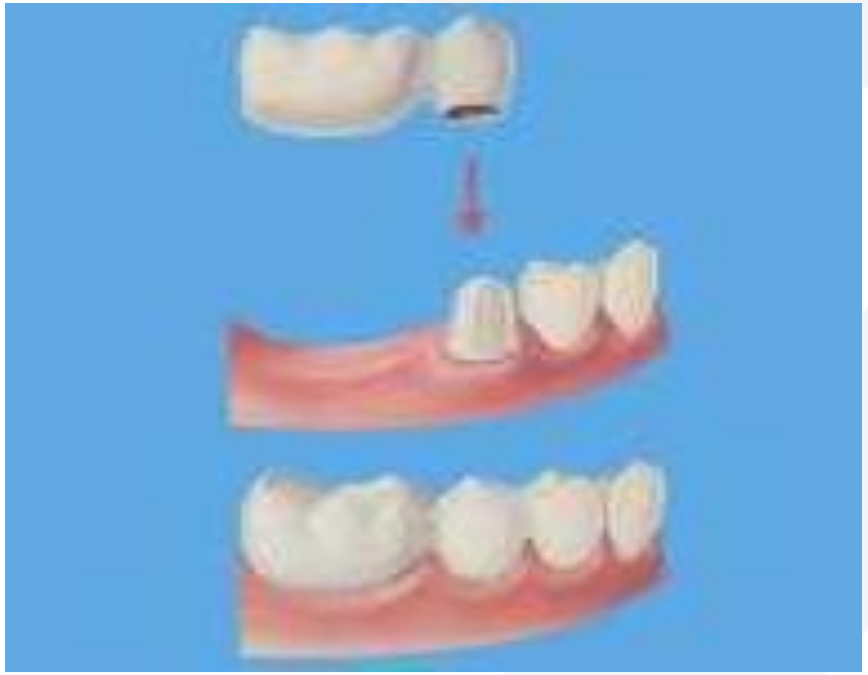

- هو جسر ثابت ، تحضر فيه جميع سطوح الدعامات بشكل كامل ، وترتبط الدمية فيه مع المثبتات المجاورة بوصلة صلبة حكماً ، فيما لا ترتبط بالجهة الثانية باية وصلة .

الجسر التقليدي المجنح

الايجابيات	السلبيات
محافظ على النسج السنية أكثر	لا يمكن استخدامه في حالات الفقد الطويلة
لا حاجة لتحضير زائد لتأمين خط الادخال المشترك	يجب أن تكون نقطة تماس الدمية مع السن المجاور دقيقة لمنع انزياح الجسر
سهولة التصنيع في المخبر	قد يطبق قوى زائدة على الدعامة او الدعامات المستخدمة
ثبات واستقرار الجسر ممتاز اذا تم تصميم الاطباق عليه بشكل دقيق	له شروط خاصة جداً لاستخدامه

فعل العتلة الناجم عن استخدام الجسر التقليدي المجنح

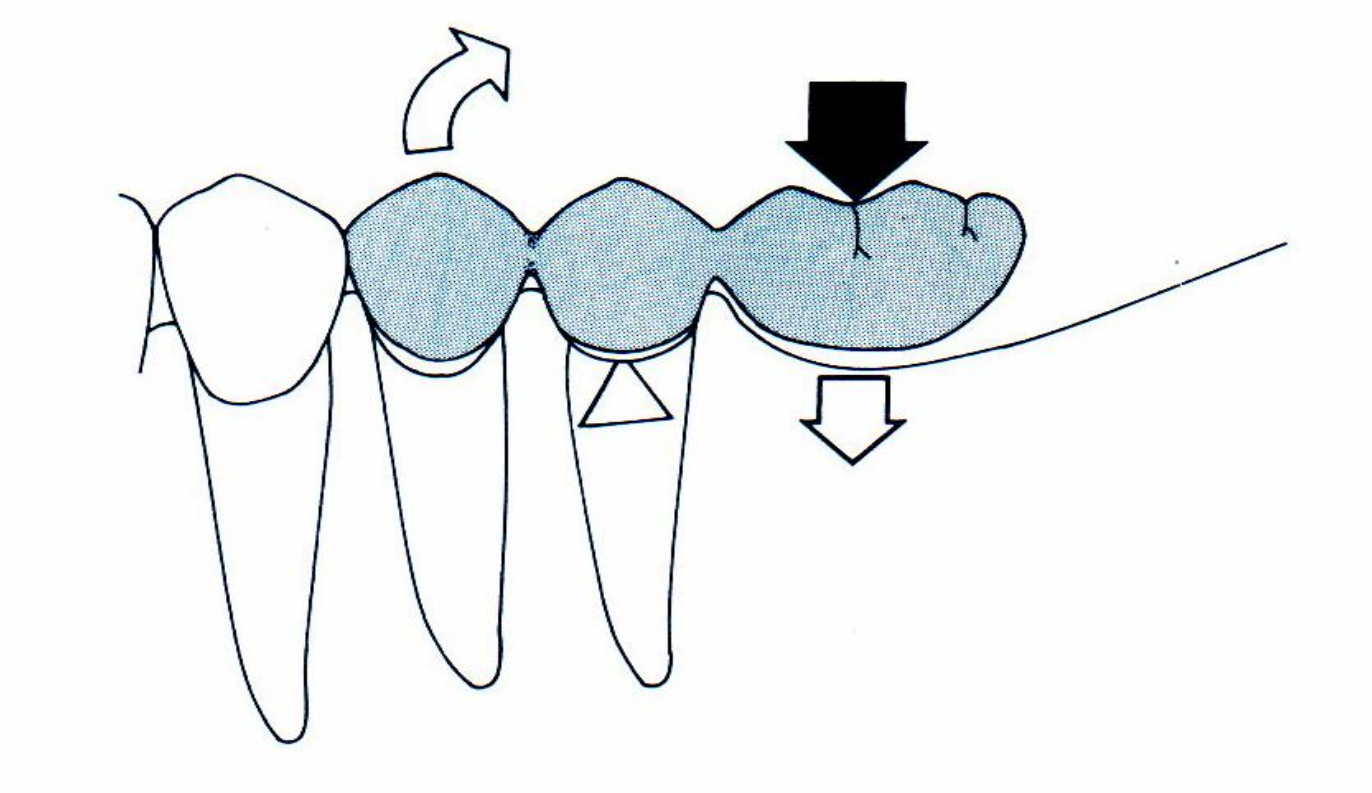

تصغير الدمية لتقليل فعل العتلة في الجسر المجنح

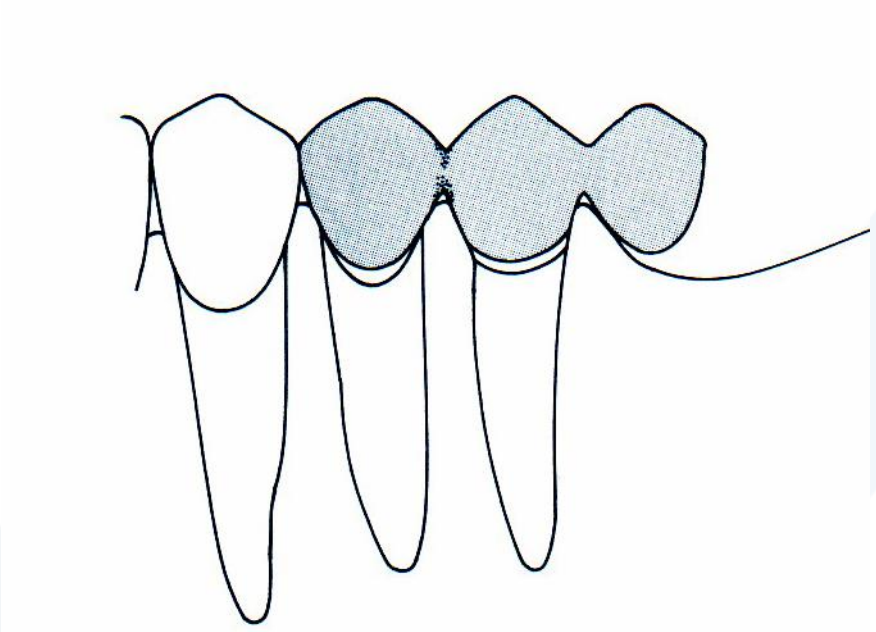

الجسر التقليدي المرن المجنح

- هو جسر ثابت ، تحضر فيه جميع سطوح الدعامات بشكل كامل ، وترتبط الدمية فيه مع المثبتات المجاورة بوصلات صلبة مرنة عبر قبة الحنك.

الجسر التقليدي المرن المجنح

الايجابيات	السلبيات
تجميلي في بعض الحالات الخاصة	لا يمكن استخدامه في حالات الفقد الطويلة
محافظ على النسج السنية في بعض التصاميم	اجراءات تصنيعه في المخبر أكثر تعقيداً
	قد يطبق قوى زائدة على الدعامات
	من الصعوبة تصنيع تعويض مؤقت له

الجسور ذات التحضير الأصغري

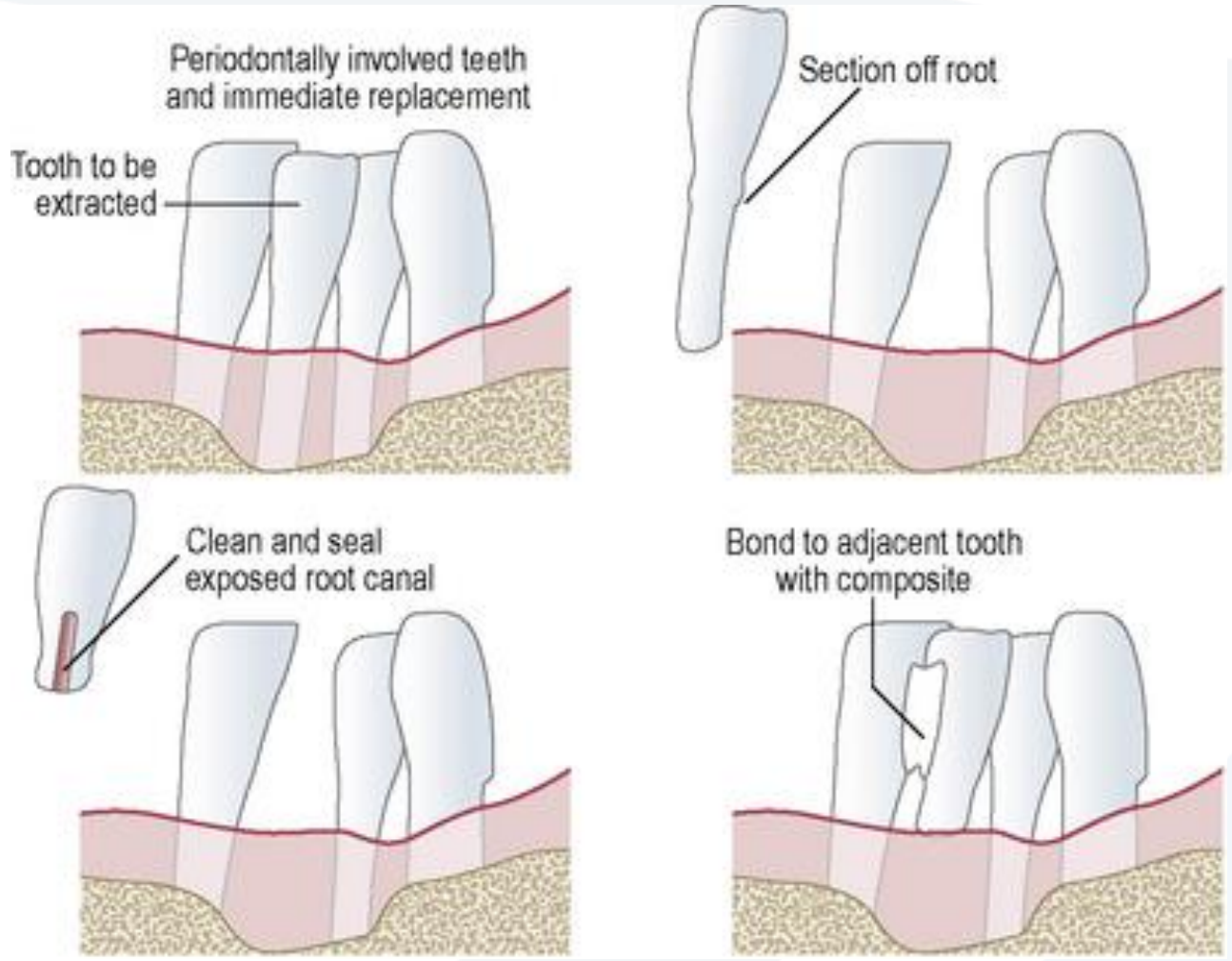

الجسور المباشرة Direct :

- جسور مؤقتة طويلة الأمد
- أسنان مصابة بأمراض نسج داعمة
- يقلع السن المصاب ويقص الجذر ويبقى الجزء التاجي منه
- يلصق الجزء التاجي كدمية مع الاسنان المجاورة بكومبوزيت او اسمنت راتنجي.

الجسور ذات التحضير الأصغري

الجسور المباشرة Direct :

- جسور مؤقتة طويلة الأمد
- أسنان مصابة بأمراض نسج داعمة
- يقلع السن المصاب ويقص الجذر ويبقى الجزء التاجي منه
- يلصق الجزء التاجي كدمية مع الاسنان المجاورة بكومبوزيت او اسمنت راتنجي.

الجسور ذات التحضير الأصغري

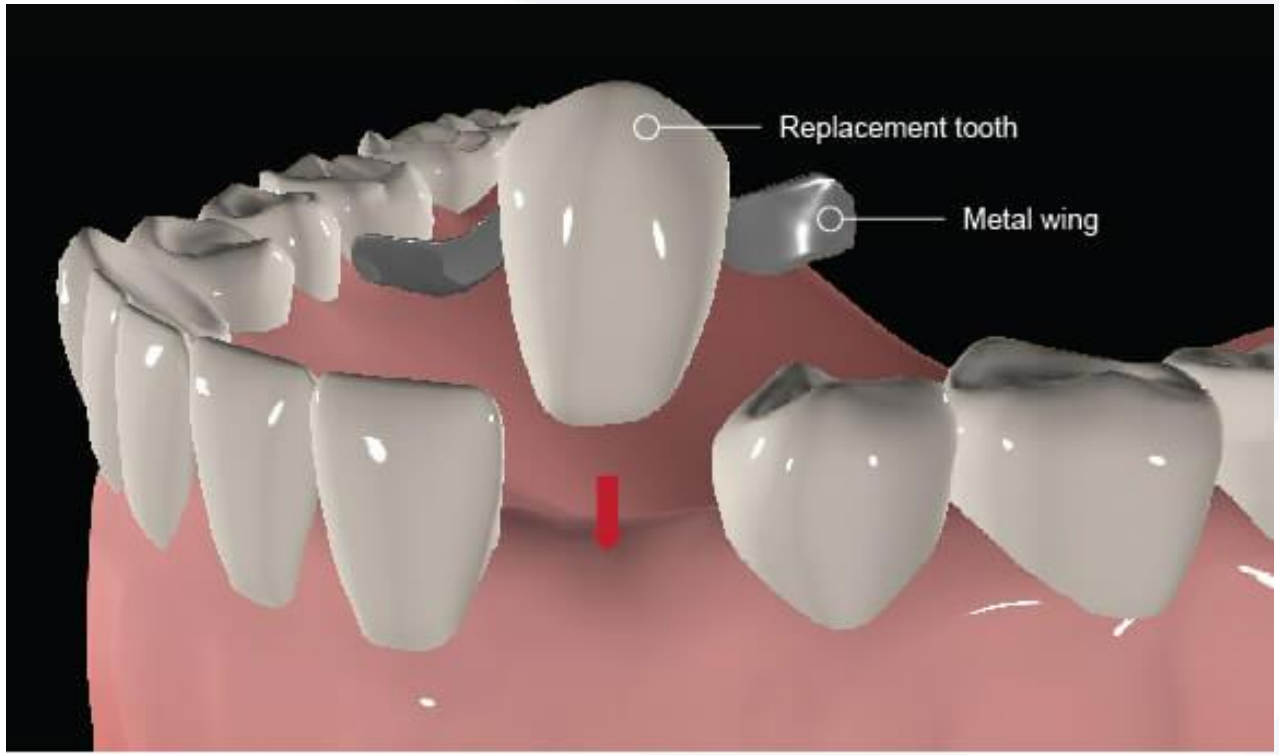

الجسور غير المباشرة Indirect :

- جسور مؤقتة طويلة الأمد.
- لها أربعة طرق للثبات : ثبات ميكانيكي دقيق ومتوسط ومجهري و ثبات كيميائي لصاق.
- تصنف حسب الوصلات الى ثلاثة أصناف رئيسية : الثابت-الثابت ، الثابت-المتحرك ، المجنح

الجسور ذات التحضير الأصغري

أنواع الجسور غير المباشرة Indirect حسب طرق الثبات :

- الجسر ذو الثبات الميكانيكي الدقيق Macro-mechanical retention bridge أو ما يسمى جسر روشيت Rochette bridge ويتم التثبيت فيه من خلال ثقوب صغيرة واضحة قاعدتها الاكبر للخارج لتأمين الثبات ، ونستخدم الاسمنت الراتنجي عادة للالصاق

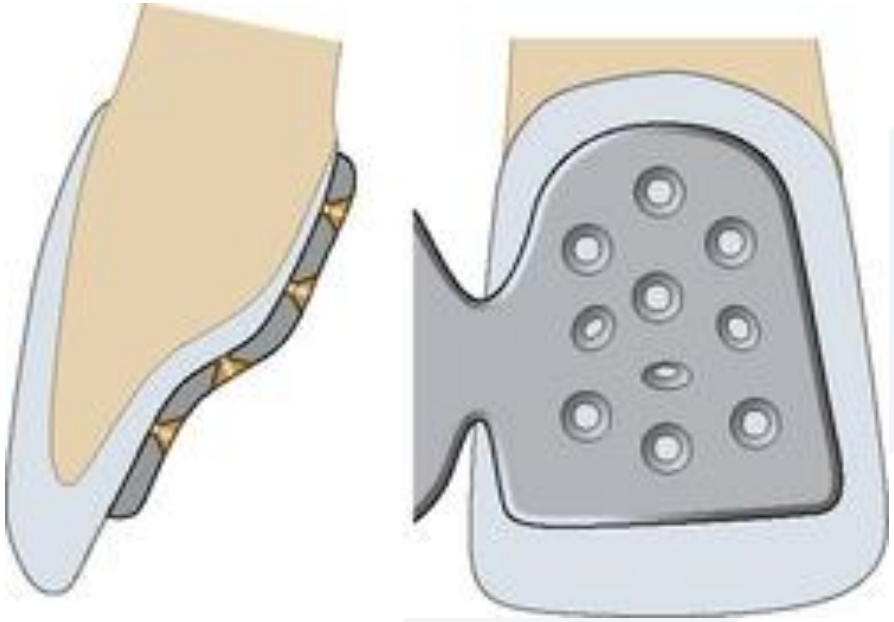

الجسور ذات التحضير الأصغري

أنواع الجسور غير المباشرة Indirect حسب طرق الثبات :

- الجسر ذو الثبات الميكانيكي المتوسط Micromechanical retention bridge أو ما يسمى جسر فرجينيا Virginia bridgeويتم التثبيت فيه من خلال شبكة داخلية واضحة بالمعدن لتأمين الثبات ، ونستخدم الاسمنت الراتنجي عادة للالصاق

الجسور ذات التحضير الأصغري

أنواع الجسور غير المباشرة Indirect حسب طرق الثبات :

- الجسر ذو الثبات الميكانيكي المجهري Micro-retention bridge أو ما يسمى جسر ميريلاند Maryland bridge ويتم التثبيت فيه من خلال معالجة سطح الاجنحة كيميائياً لتأمين الثبات ، ونستخدم الاسمنت الراتنجي عادة للالصاق

الجسور ذات التحضير الأصغري

أنواع الجسور غير المباشرة Indirect حسب طرق الثبات :

- الجسر ذو الثبات الكيميائي اللصاق Chemically adhesive bridge او ما يسمى بالجسر الملصق بالراتنج Resin bonded bridge ويتم التثبيت فيه من خلال التخريش او الترميل لباطن الاجنحة ، ونستخدم الاسمنت الراتنجي عادة للالصاق

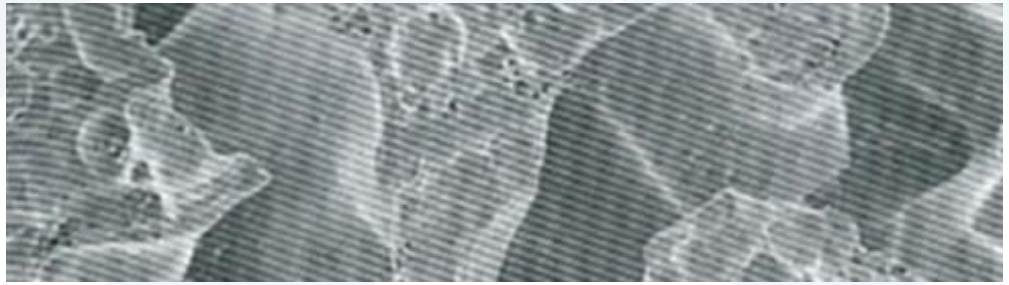

الجسور ذات التحضير الأصغري

أنواع الجسور غير المباشرة Indirect حسب الوصلات:

- الجسر الثابت-الثابت

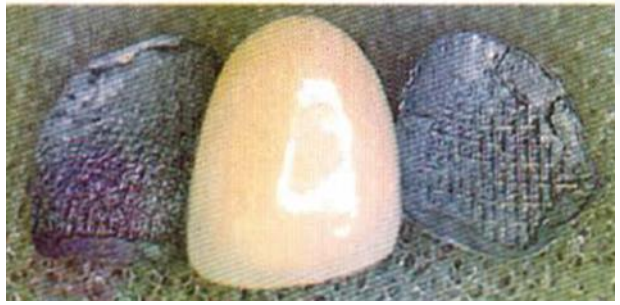

- الجسر الثابت-المتحرك



- الجسر المجنح

الجسور ذات التحضير الأصغري

الجسر الثابت-الثابت

الايجابيات	السلبيات
مساحة السطح المثبت كبيرة	قد يحدث انزياح أو انفكاك للمثبتات عن الدعامات
اجراءات العمل في المخبر سهلة وسريعة	هناك تحضير جوهري للدعامات
	يجب ان تتساوى القدرة التثبيتية لكلا الدعامتين

الجسور ذات التحضير الأصغري

الجسر الثابت-المتحرك

الايجابيات	السلبيات
حركة كل دعامة منفصلة عن الاخرى	غير تجميلية لذلك لا تستخدم في المنطقة الامامية
لا حاجة لكي يكون الثبات على الدعامة الصغرى كبيراً او جوهرياً	صعوبة التصنيع في المخبر
	لا يمكن استخدامها في حالات الفقد الطويل

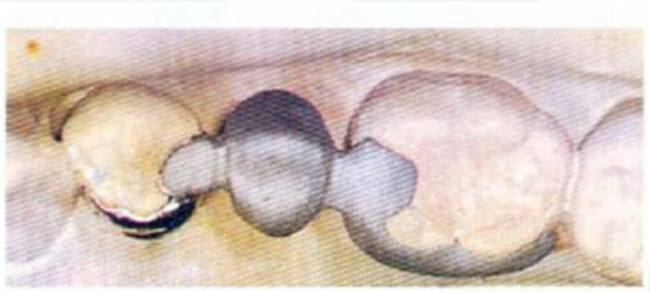

الجسور ذات التحضير الأصغري

الجسرالمجنح

الايجابيات	السلبيات
مثالية للتعويض عن رباعية علوية	مساحة سطح الثبات صغيرة لذلك قد يحدث انفكاك للتعويض
يمكن استخدامها في المنطقة الخلفية عندما تكون مسافة الفقد صغيرة	
سهل للتنظيف من قبل المريض	
لا حاجة لتأمين خط ادخال مشترك	
سهل التصنيع مخبرياً	

حالة سريرية لجسر ذو تحضير اصغري

Perio- prosthetic case with minimial preparation bridge

الاستاذ الدكتور كريم لوي مراد

الاستاذ الدكتور محمد لؤي مرزا

المحاضرة الرابعة

الاستاذ الدكتور محمد لؤي مراد

القيمة الداعمة للاسنان وتصاميم الجسور

قانون آنتي Ante,s Law

عرف بعض الباحثين القيمة الداعمة للسن بالقول : إن القيمة الداعمة للسن كمفهوم بيوميكانيكي هي مساحة سطح جذره الموجودة ضمن العظم وتقدر بالميليميترات المربعة . وقد وضع العلماء جداول رياضية تحدد القيمة الداعمة التقريبية لكل الاسنان ، وبالتالي عندما يفقد سن أو أكثر ونريد التعويض عنه يجب أن تكون **القيمة الداعمة لجذور الأسنان الحاملة للجسر مساوية لقيمة الفقد نفسه أو أكبر منها** ، علماً أن هذه الأرقام نسبية ومتبدلة حسب حالة النسج الداعمة حول الاسنان، وهذا ما يسمى **قانون Ante**

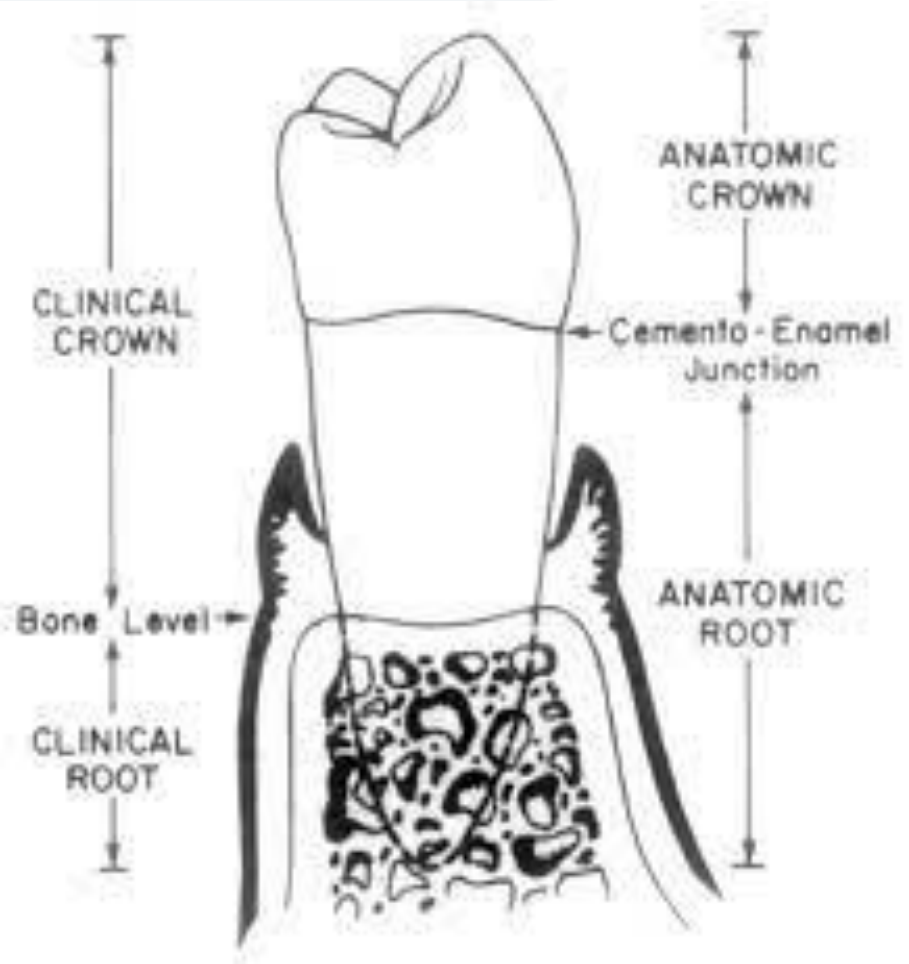
ANATOMIC
CROWN
CLINICAL
CROWN
Cemento - Enamel
Junction
Bone Level
ANATOMIC
ROOT
CLINICAL
ROOT

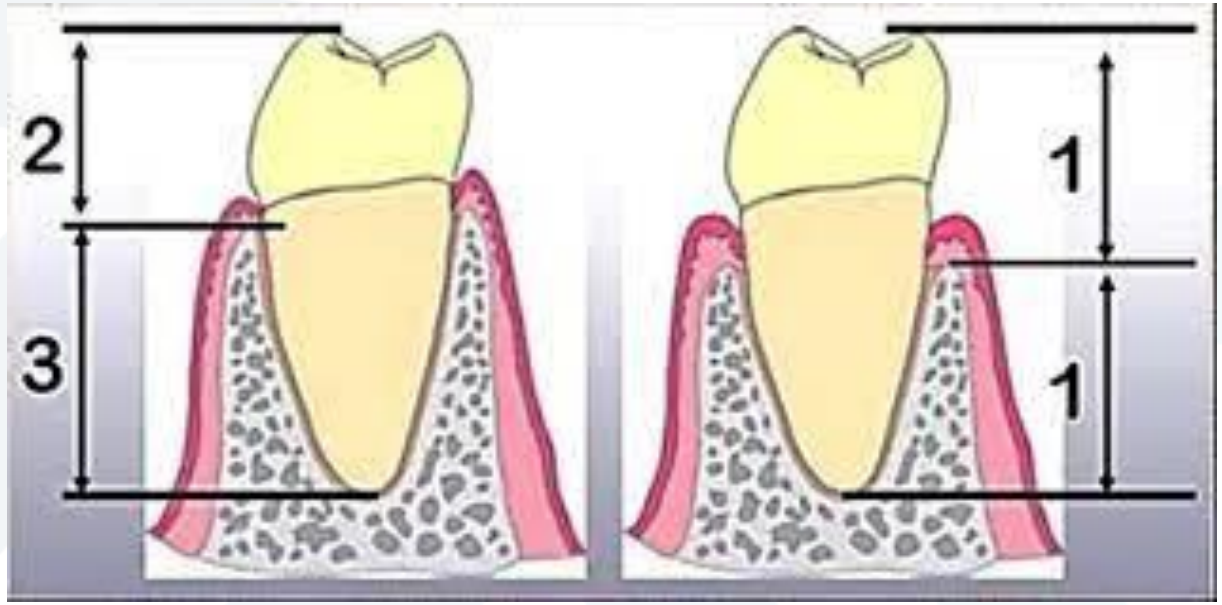
2
3
1
1

مساحة السطح الرباطي

periodontal ligament area

- Root configuration
- Root length
- Roots number
- Alveolar bone

طول الجذر

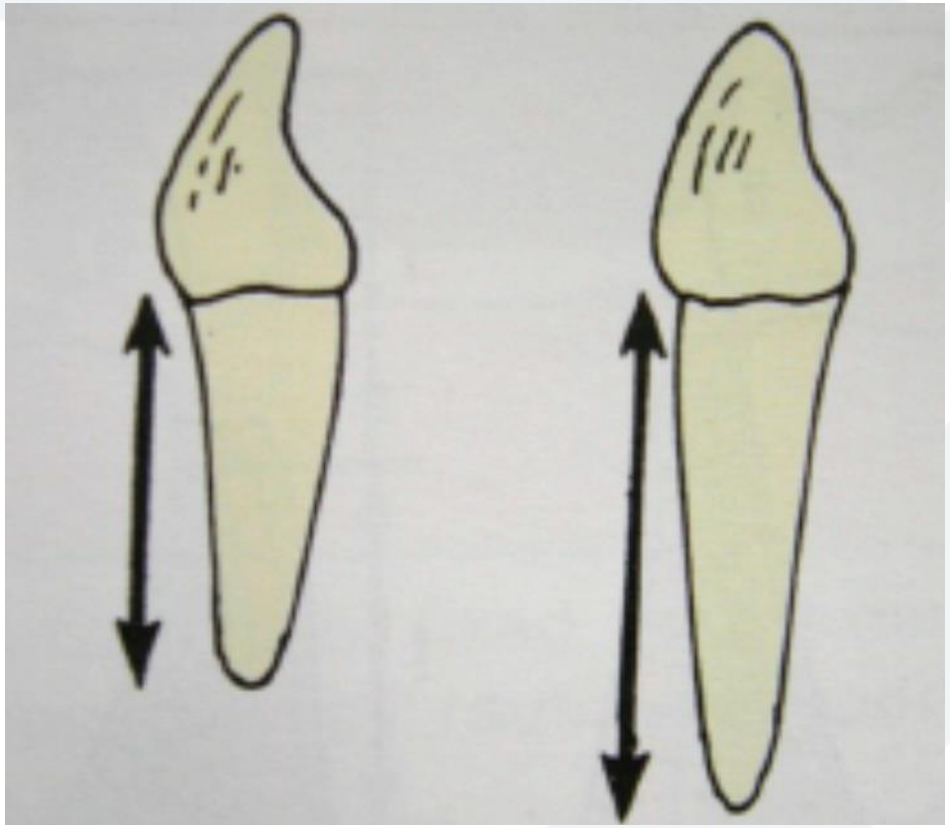

- كلما كان طول الجذر أقصر قلت المسافة الرباطية وبالتالي قلت القيمة الداعمة له ، أي أنه أضعف من الجذر الطويل .

عدد الجذور

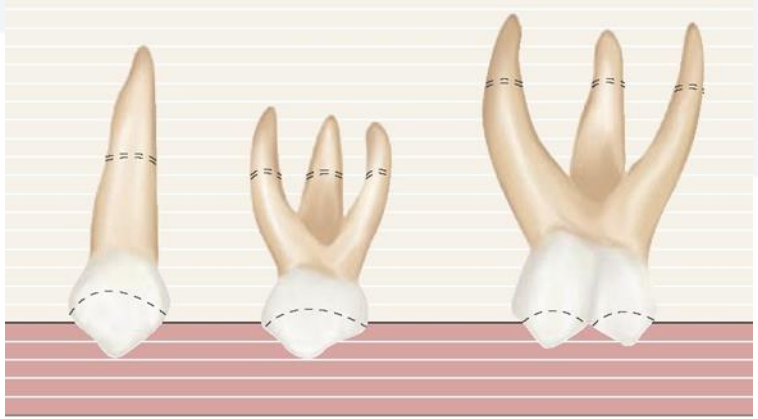

- كلما كان الجذر احادياً قلت المسافة الرباطية له مقارنة مع السن متعدد الجذور وبالتالي قلت القيمة الداعمة له ، أي أنه كلما زاد عدد الجذور أصبح السن أقوى

العظم السنخي

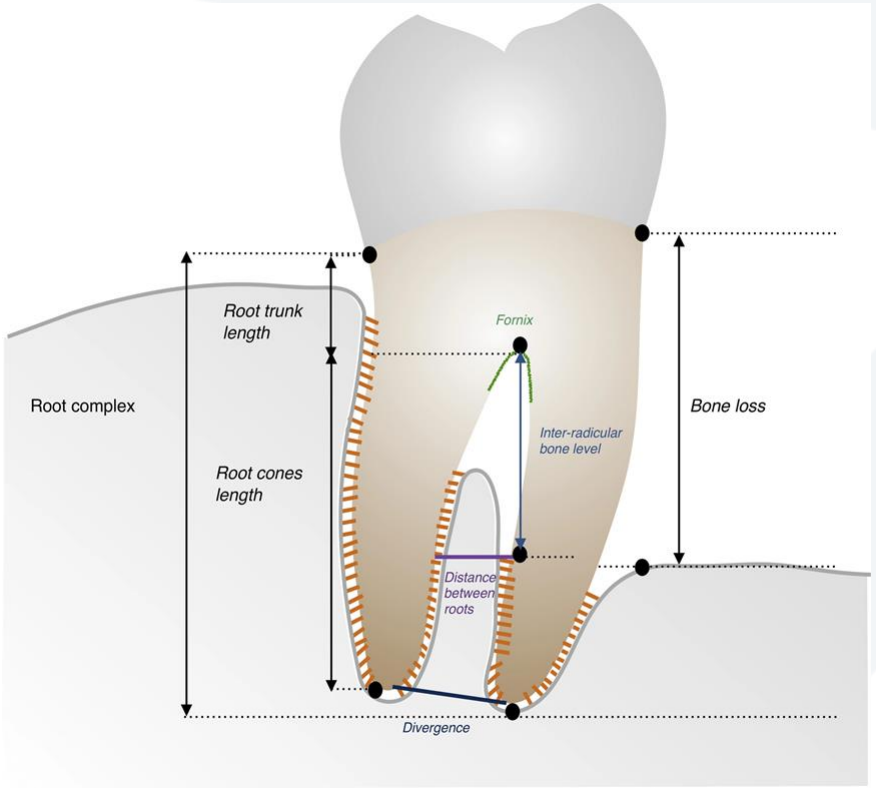

- كلما كان الجذر محاطاً بالعظم أكثر زادت المسافة الرباطية وبالتالي زادت القيمة الداعمة له ، أي ان السن أقوى في حالة عدم حدوث امتصاص عظمي

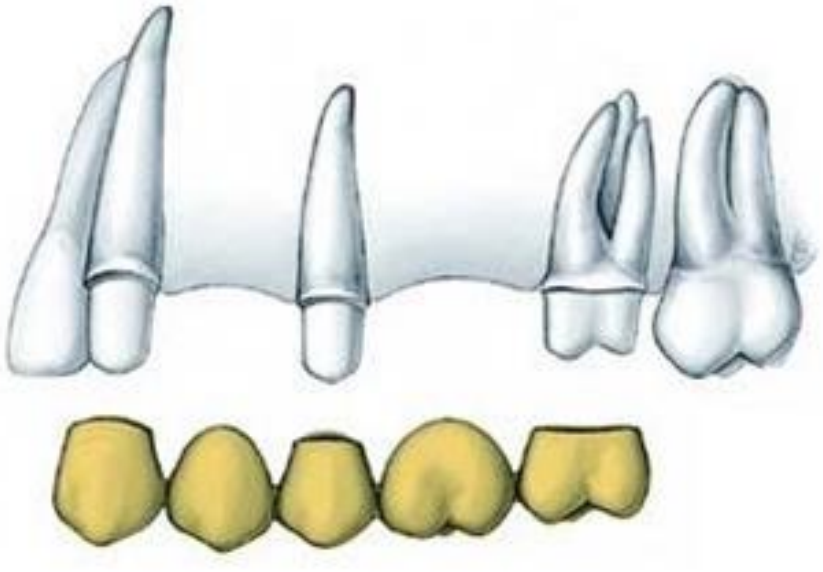

Pericemental Area of abutment teeth is greater than the precemental area of teeth being replaced - Ideal FPD design

Ante's Law

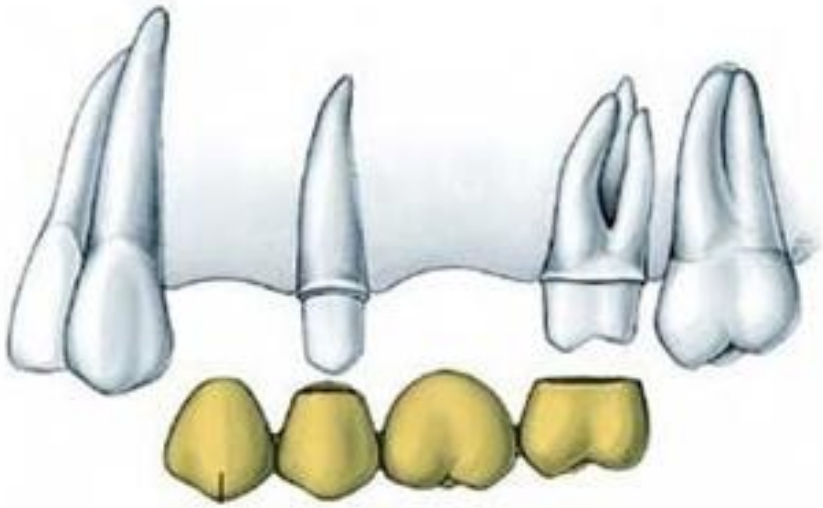

Pericemental Area of abutment teeth is equal to the pericemental area of teeth being replaced - follows Ante's law

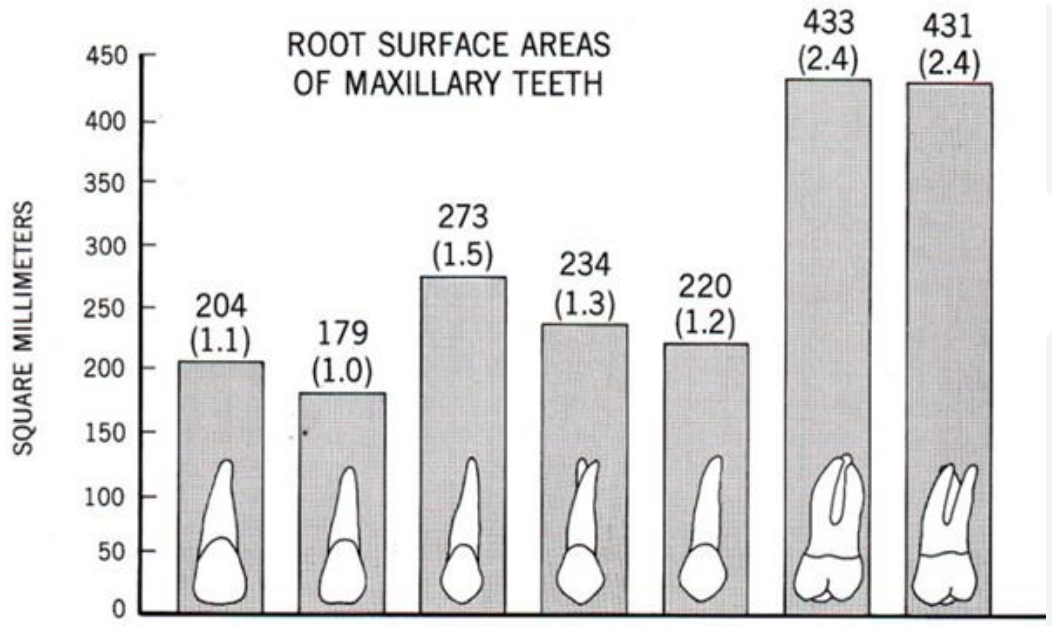
ROOT SURFACE AREAS
OF MAXILLARY TEETH
SQUARE MILLIMETERS
450
400
350
300
250
200
150
100
50
0
204
(1.1)
179
(1.0)
273
(1.5)
234
(1.3)
220
(1.2)
433
(2.4)
431
(2.4)

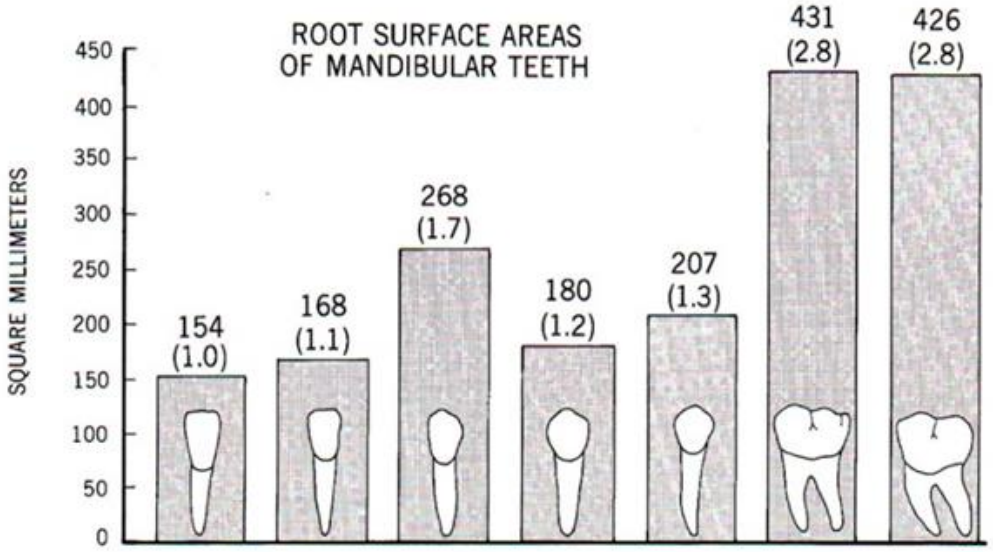
ROOT SURFACE AREAS
OF MANDIBULAR TEETH
SQUARE MILLIMETERS
450
400
350
300
250
200
150
100
50
0
154
(1.0)
168
(1.1)
268
(1.7)
180
(1.2)
207
(1.3)
431
(2.8)
426
(2.8)

أهمية القيم الرقمية للقيمة الداعمة للاسنان

- تتجلى الاهمية في معرفة تسلسل أو ترتيب القيمة الداعمة للاسنان من الاعلى للادنى أي :
- **الفك العلوي : ر١ – ر٢ – ناب – ضاحك١ – ضاحك٢ – ثنية – رباعية**
- **الفك السفلي : ر١ – ر٢ – ناب – ضاحك٢ – ضاحك١ – رباعية – ثنية**

حالات متنوعة سريرية عن فقد الاسنان وطرق التعويض عنها من خلال انواع الجسور المختلفة

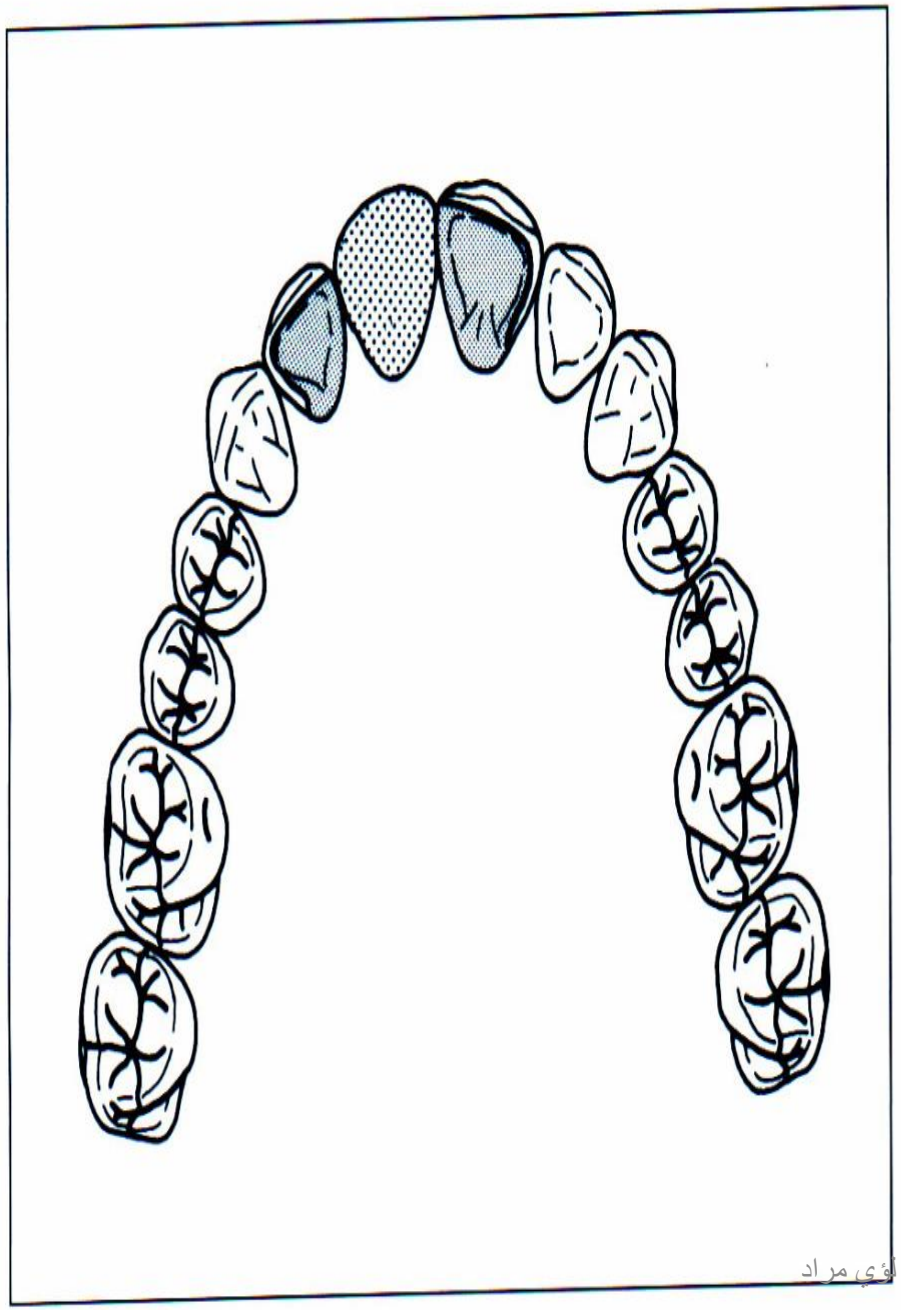

Simple Fixed Partial Dentures (one tooth)

Missing: Maxillary central incisor
Abutments: Central incisor and lateral incisor
Retainers: Resin-bonded retainers
Pontic: Metal-ceramic
Abutment-pontic root ratio: 1.9
Considerations: Abutment discoloration, rotated abutment, improper width of edentulous space, or proximal caries may require metal-ceramic retainers. If occlusal contact occurs on the gingival one-third of the lingual surfaces of the abutments, conventional retainers may be needed.

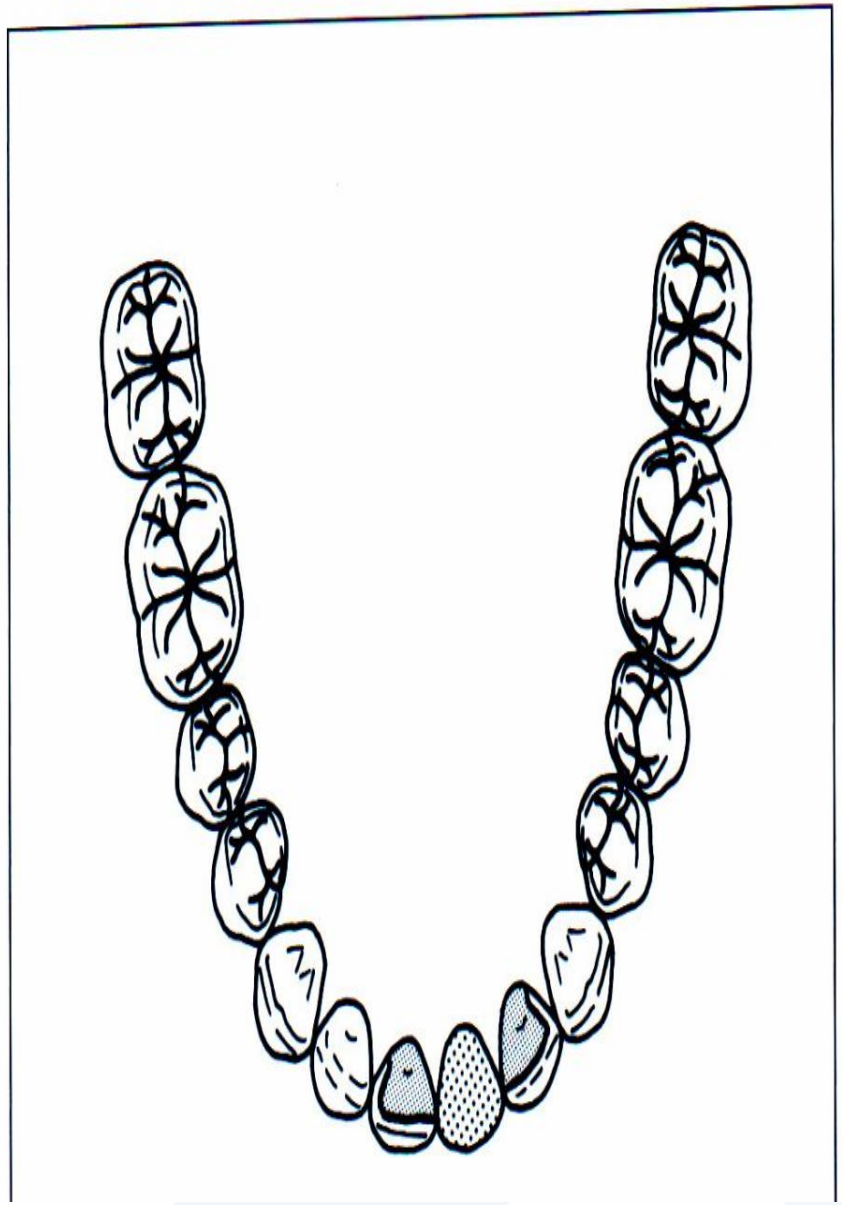

Missing: Mandibular central incisor

Abutments: Central incisor and lateral incisor

Retainers: Resin-bonded retainers

Pontic: Metal-ceramic

Abutment-pontic root ratio: 2.1

Considerations: Severely rotated, malposed, or mobile abutments will contraindicate the use of resin-bonded retainers. If metal-ceramic retainers are required, the preparations very easily could encroach on the pulp, and the patient should be so advised. Endodontic treatment and a dowel core would then be necessary.

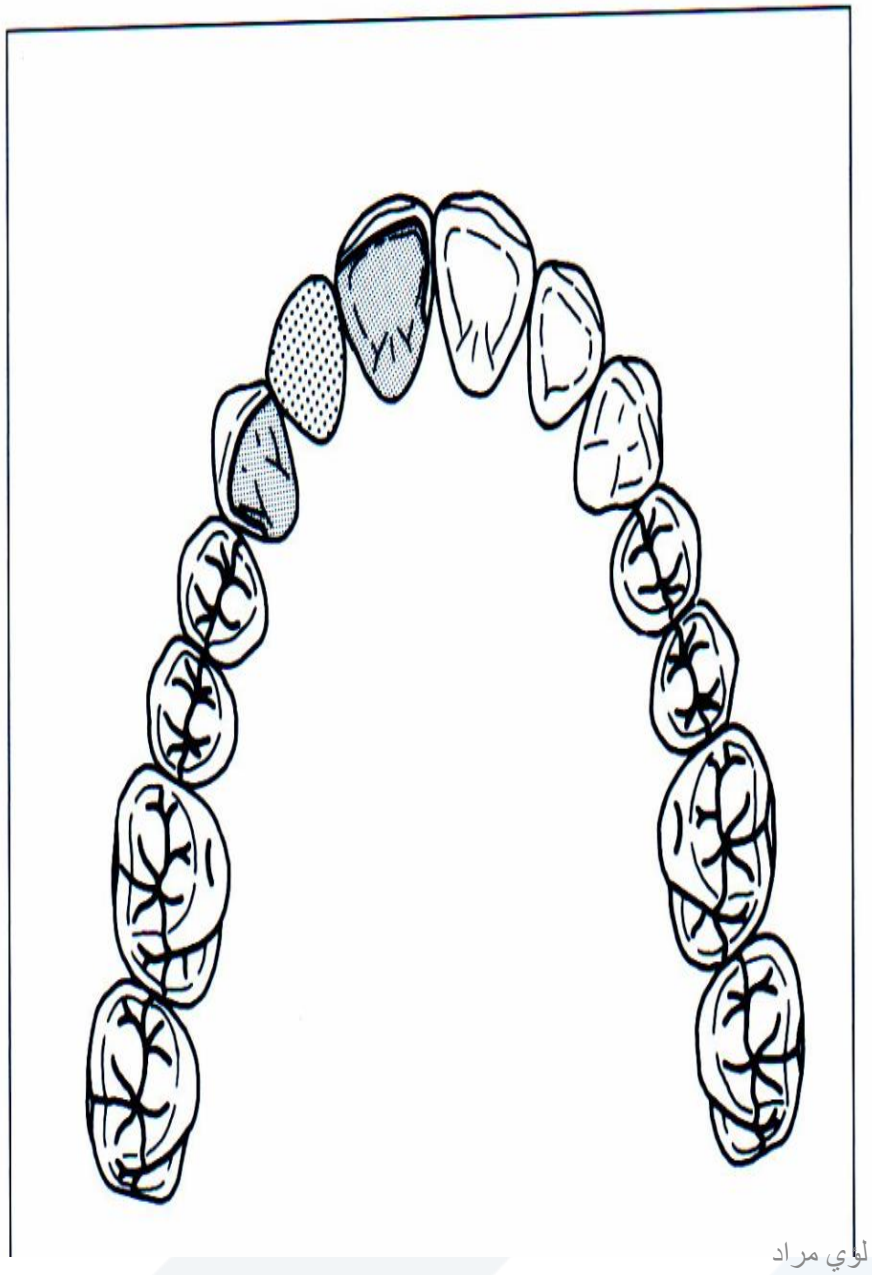

Missing: Maxillary lateral incisor

Abutments: Central incisor and canine

Retainers: Resin-bonded retainers

Pontic: Metal-ceramic

Abutment-pontic root ratio: 2.6

Considerations: Caries and/or restorations on the abutments would require metal-ceramic retainers. If the canine is long, well-supported periodontally, and in need of restoration, and if the pontic will not contact in centric or lateral excursions, a single-abutment cantilever fixed partial denture can be used. In that case, a metal-ceramic crown also should be used as a retainer. An untouched central incisor and a first premolar in need of restoration could call for a pontic cantilevered from metal-ceramic crowns on the canine and first premolar.

Missing: Mandibular lateral incisor

Abutments: Central incisor and canine

Retainers: Resin-bonded retainers

Pontic: Metal-ceramic

Abutment-pontic root ratio: 2.5

Considerations: Caries and/or restorations on the abutments would require metal-ceramic retainers. The patient should be warned of the potential for pulpal involvement with resultant endodontic treatment and dowel core. Even moderate bone loss around the central incisor will require that the other central incisor be used as a secondary abutment. Cantilever fixed partial dentures are not an option for the replacement of mandibular lateral incisors.

Missing: Maxillary first premolar
Abutments: Canine and second premolar
Retainers: Resin-bonded retainers, if teeth are unblemished
Pontic: Metal-ceramic
Abutment-pontic root ratio: 2.1
Considerations: Facial caries or any proximal caries other than incipient will necessitate metal-ceramic retainers. If the second premolar and first molar are restored or will need restoration, a cantilever prosthesis using metal-ceramic retainers on the second premolar and first molar is worthy of consideration. A canine-guided occlusal scheme would be necessary to prevent excessive forces on the cantilever pontic. If that is not possible, do not use a cantilever.

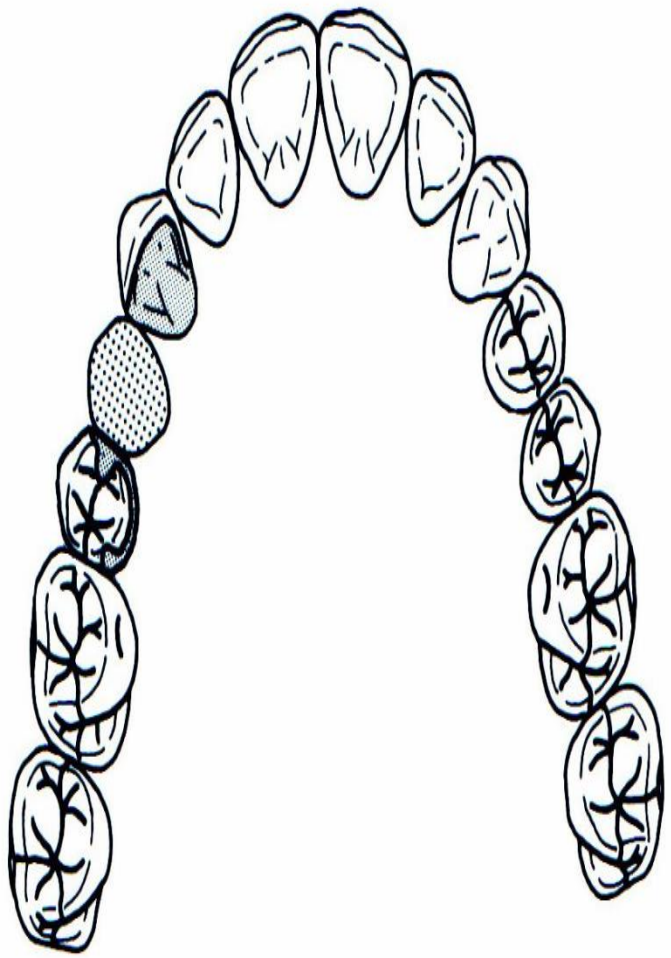

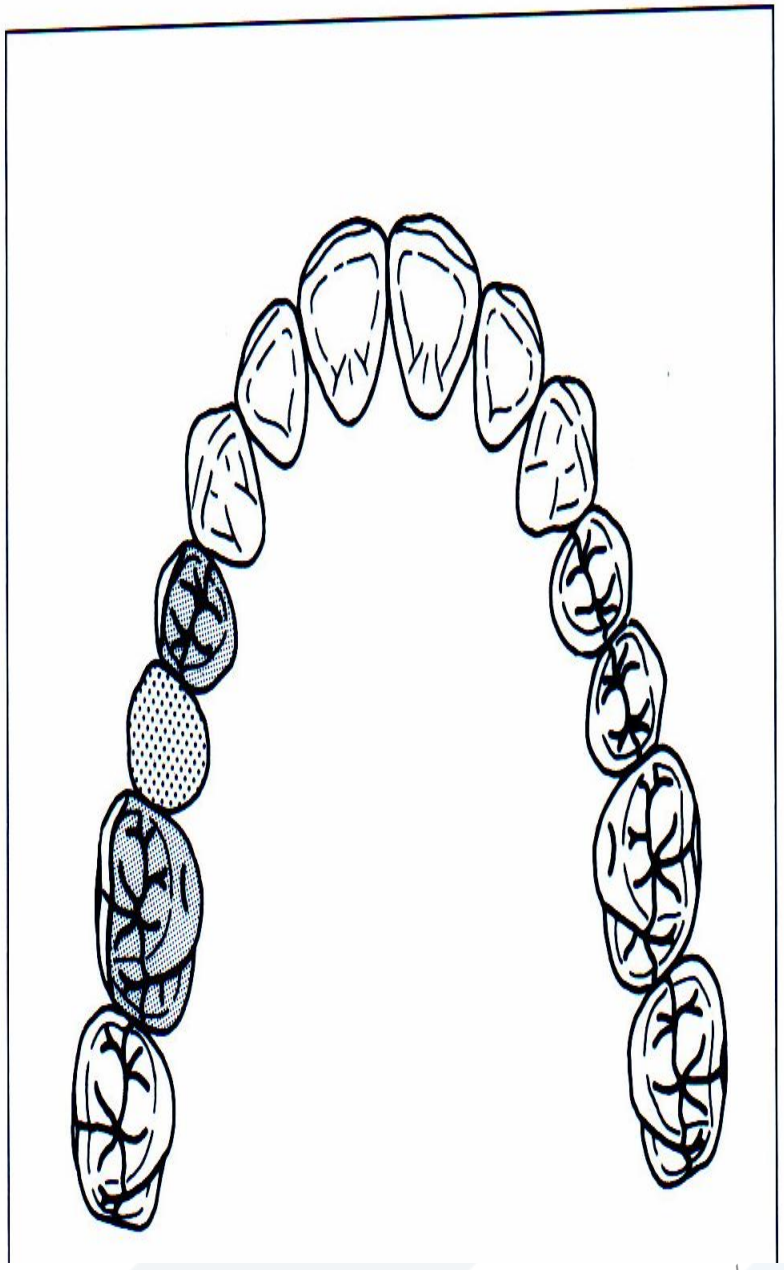

Missing: Maxillary second premolar

Abutments: First premolar and first molar

Retainers: Three-quarter crowns

Pontic: Metal-ceramic

Abutment-pontic root ratio: 3.1

Considerations: Facial defects or patient request will necessitate metal-ceramic retainers. Resin-bonded retainers can be used if the abutments are caries-free or very minimally affected by caries.

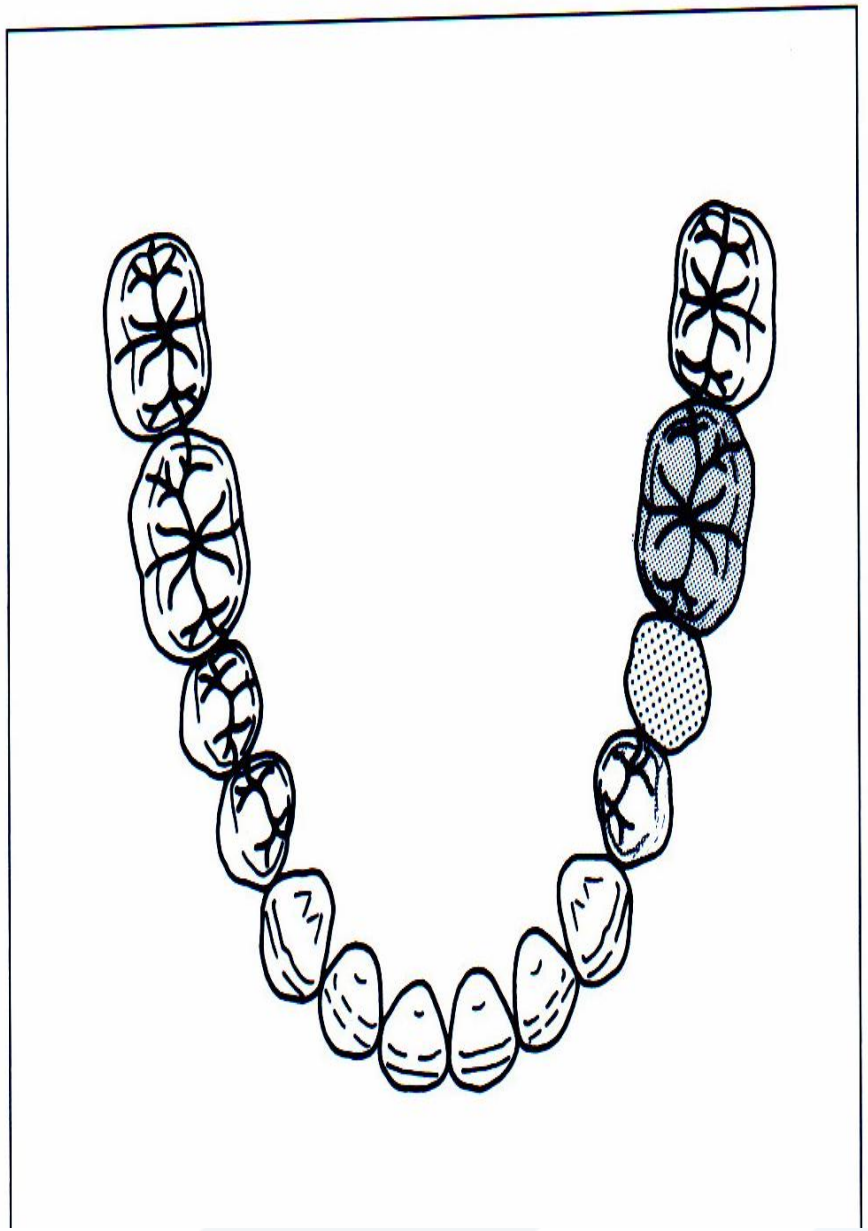

Missing: Mandibular second premolar
Abutments: First premolar and first molar
Retainers: Metal-ceramic crown on premolar and full crown on molar
Pontic: Metal-ceramic
Abutment-pontic root ratio: 3.1
Considerations: Esthetic requirements of the patient may necessitate a metal-ceramic retainer on the molar. A three-quarter crown can be suggested for the first premolar if it has an unusually large clinical crown. Patient acceptance is necessary but may not be forthcoming. Resin-bonded retainers can be used if the premolar is large and if the abutments are caries-free or only minimally affected by caries.

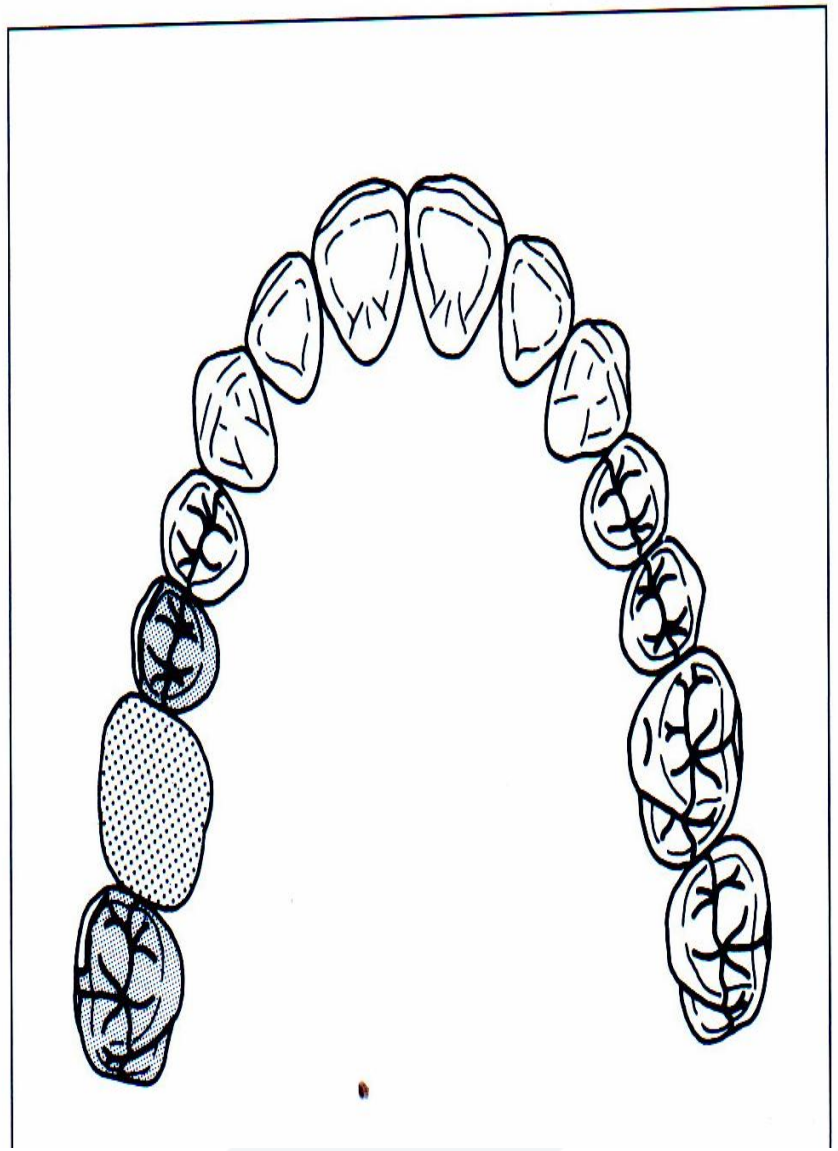

Missing: Maxillary first molar

Abutments: Second premolar and second molar

Retainers: Three-quarter crown on premolar and seven-eighths crown on molar

Pontic: Metal-ceramic

Abutment-pontic root ratio: 1.5

Considerations: If the clinical crown of the premolar is short, an additional set of grooves may be desirable to increase retention. Patient esthetic requirements can require a metal-ceramic crown on the premolar. A seven-eighths crown on the molar will not be objectionable in most mouths. Heavy occlusal forces and wider edentulous space of a first molar usually contraindicate resin-bonded retainers.

Missing: Mandibular first molar
Abutments: Second premolar and second molar
Retainers: Metal-ceramic crown on premolar and full veneer gold crown on molar
Pontic: All-metal hygienic
Abutment-pontic root ratio: 1.5
Considerations: A three-quarter crown is technically feasible on the second premolar if the clinical crown is longer than average and the patient is agreeable. A tilted molar may require orthodontic uprighting, a proximal half crown, or a telescope crown.

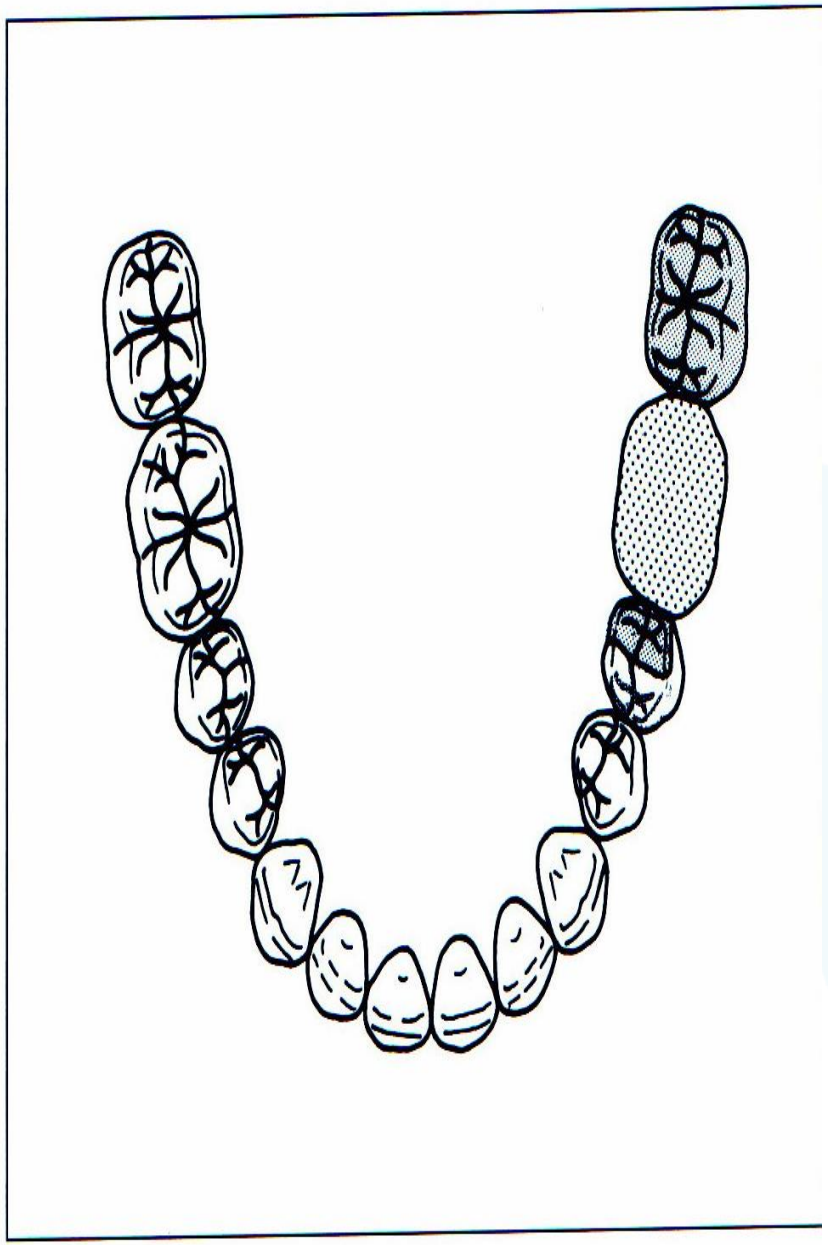

Complex Fixed Partial Dentures (one tooth)

Missing: Maxillary canine
Abutments: Central incisor, lateral incisor, and first premolar
Retainers: Metal-ceramic
Pontic: Metal-ceramic
Abutment-pontic root ratio: 2.3
Considerations: Restore the occlusion to group function. Use of the two premolars and the lateral incisor as abutments is not desirable because it places too heavy a burden on the smaller single abutment, the lateral incisor. A single implant supported metal-ceramic crown might be considered here.

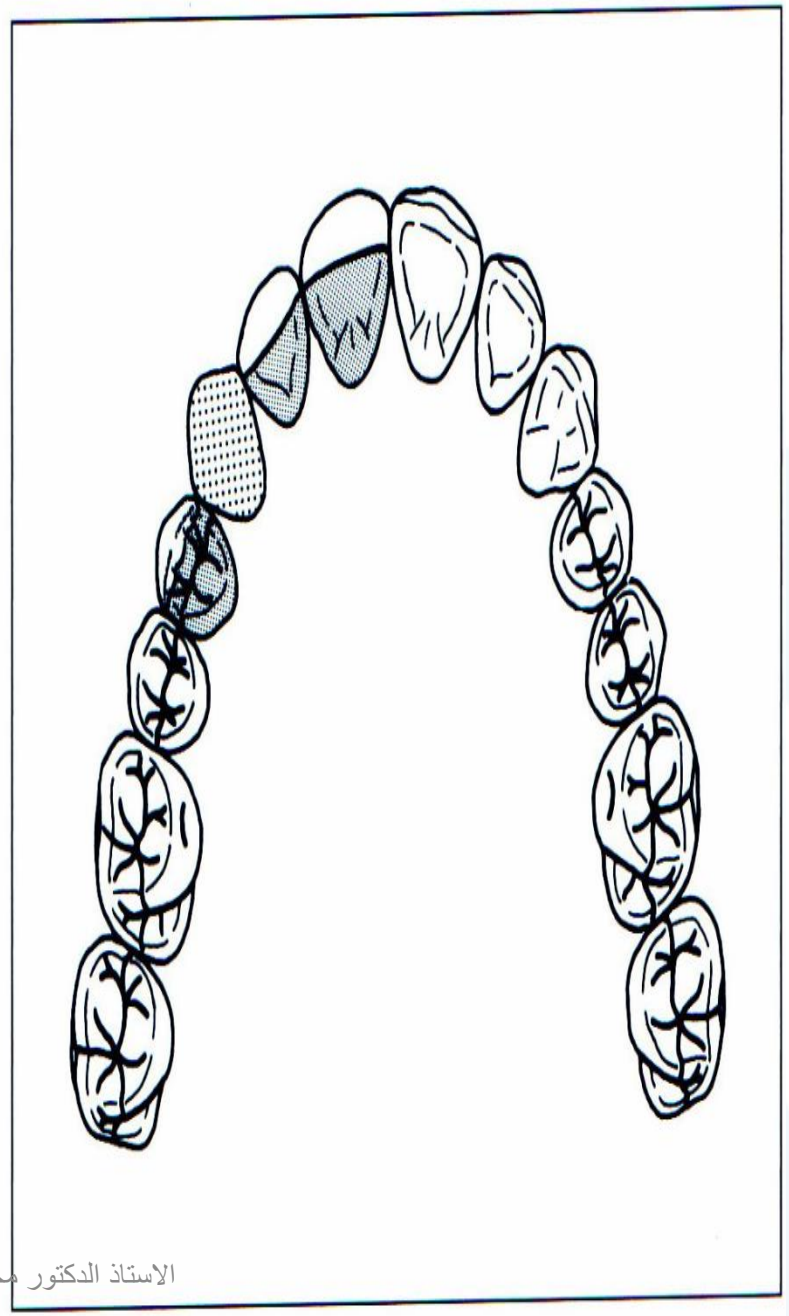

Missing: Mandibular canine
Abutments: Central incisor, lateral incisor, and first premolar
Retainers: Metal-ceramic
Pontic: Metal-ceramic
Abutment-pontic root ratio: 1.9
Considerations: Use group function to restore the occlusion. If there has been extensive bone loss around the lateral incisor, or if it is tilted to produce a line of draw discrepancy, remove the lateral incisor and use both central incisors as abutments. A single implant-supported metal-ceramic crown might be used here. Replacement of this tooth is not common.

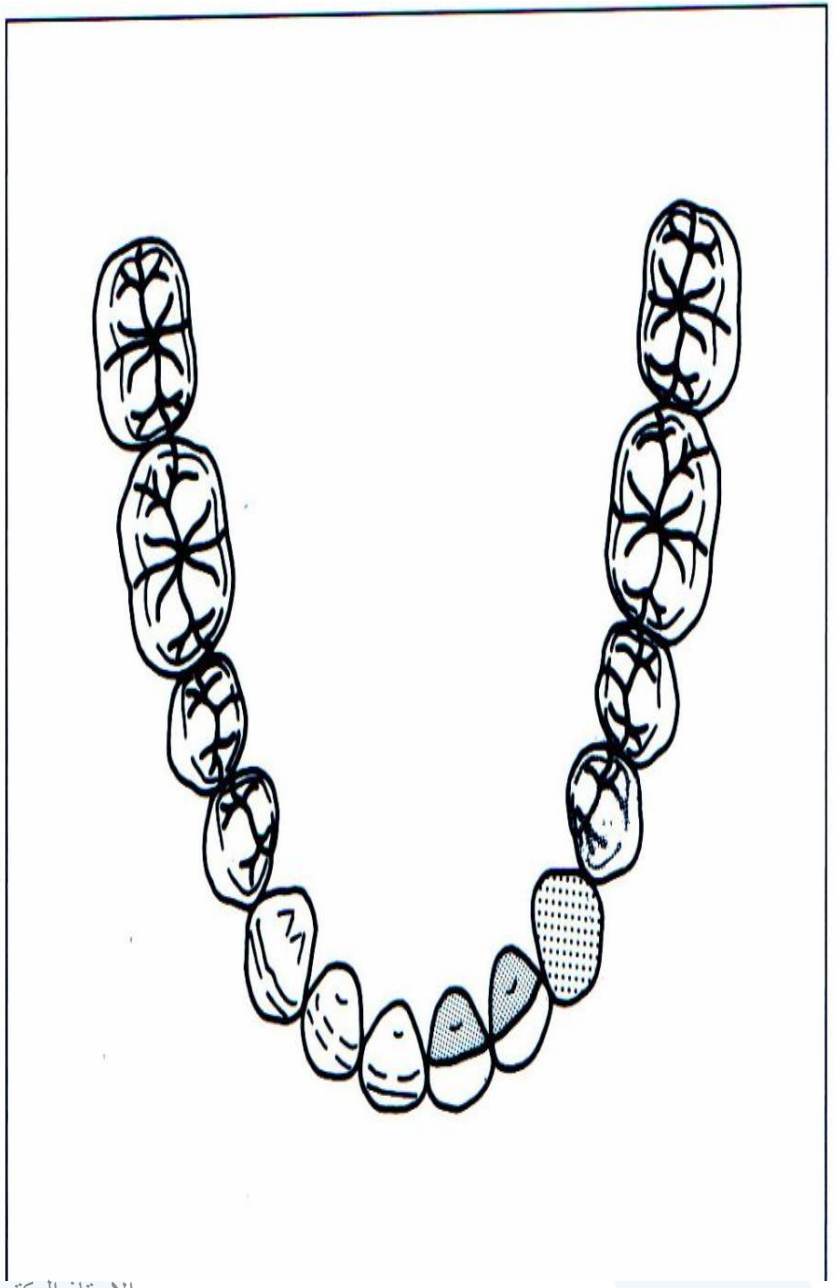

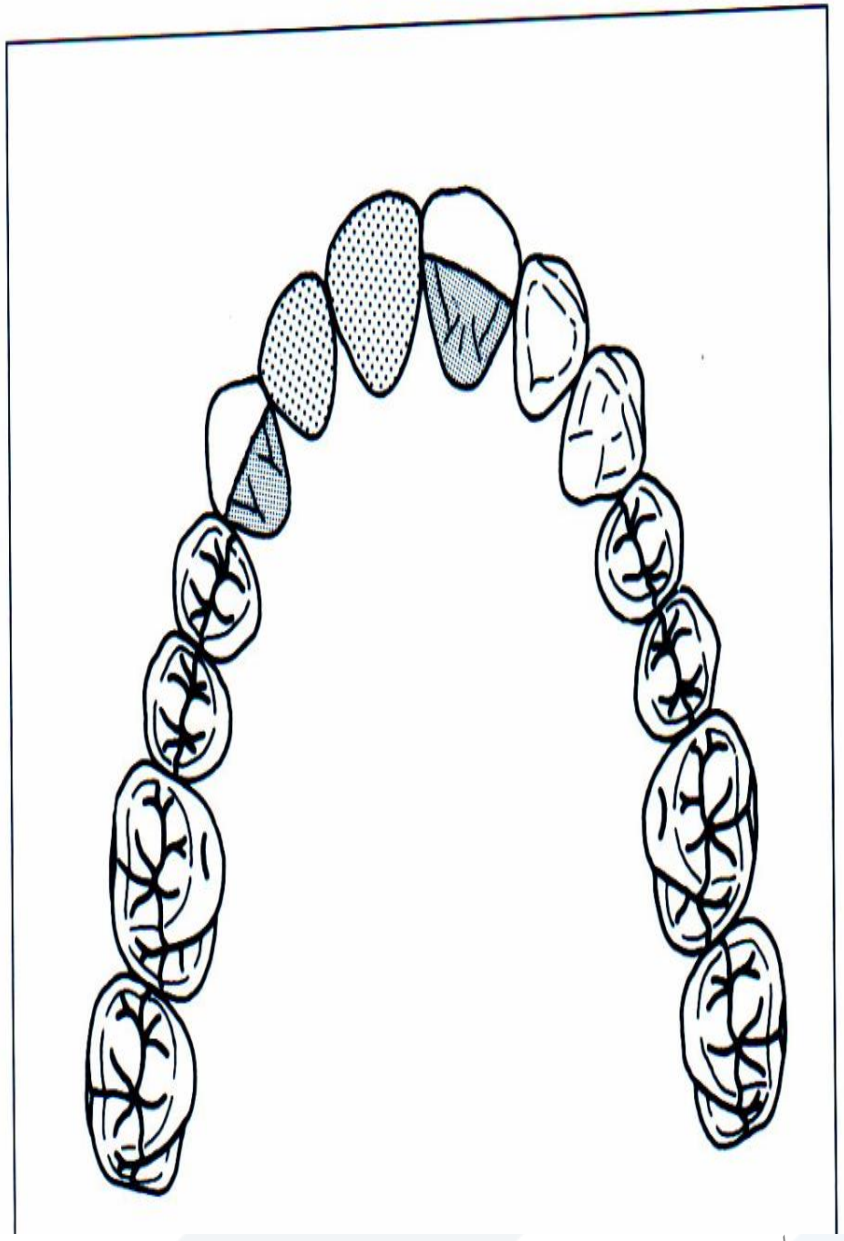

Simple Fixed Partial Dentures (two teeth)

Missing: Maxillary central incisor and lateral incisor
Abutments: Central incisor and canine
Retainers: Metal-ceramic
Pontic: Metal-ceramic
Abutment-pontic root ratio: 1.2
Considerations: If the central incisor and canine are unblemished and unusually large, conventional or pin-modified partial veneer crowns can be used. Patient acceptance and dentist skill are strong considerations.

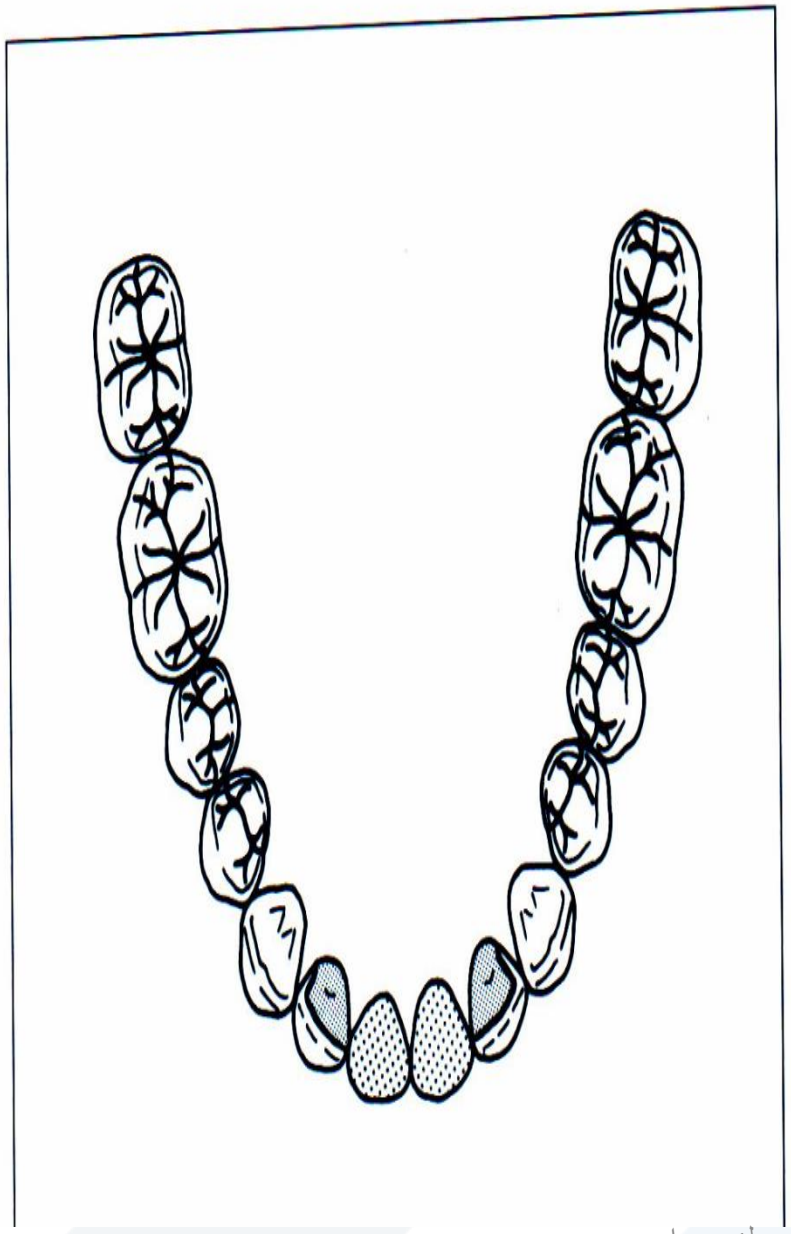

Missing: Mandibular central incisors
Abutments: Lateral incisors
Retainers: Resin-bonded
Pontics: Metal-ceramic
Abutment-pontic root ratio: 1.1
Considerations: If there has been any bone loss at all around the lateral incisors, the canines should be included as abutments and metal-ceramic retainers used. Malposition of the lateral incisors could dictate their removal.

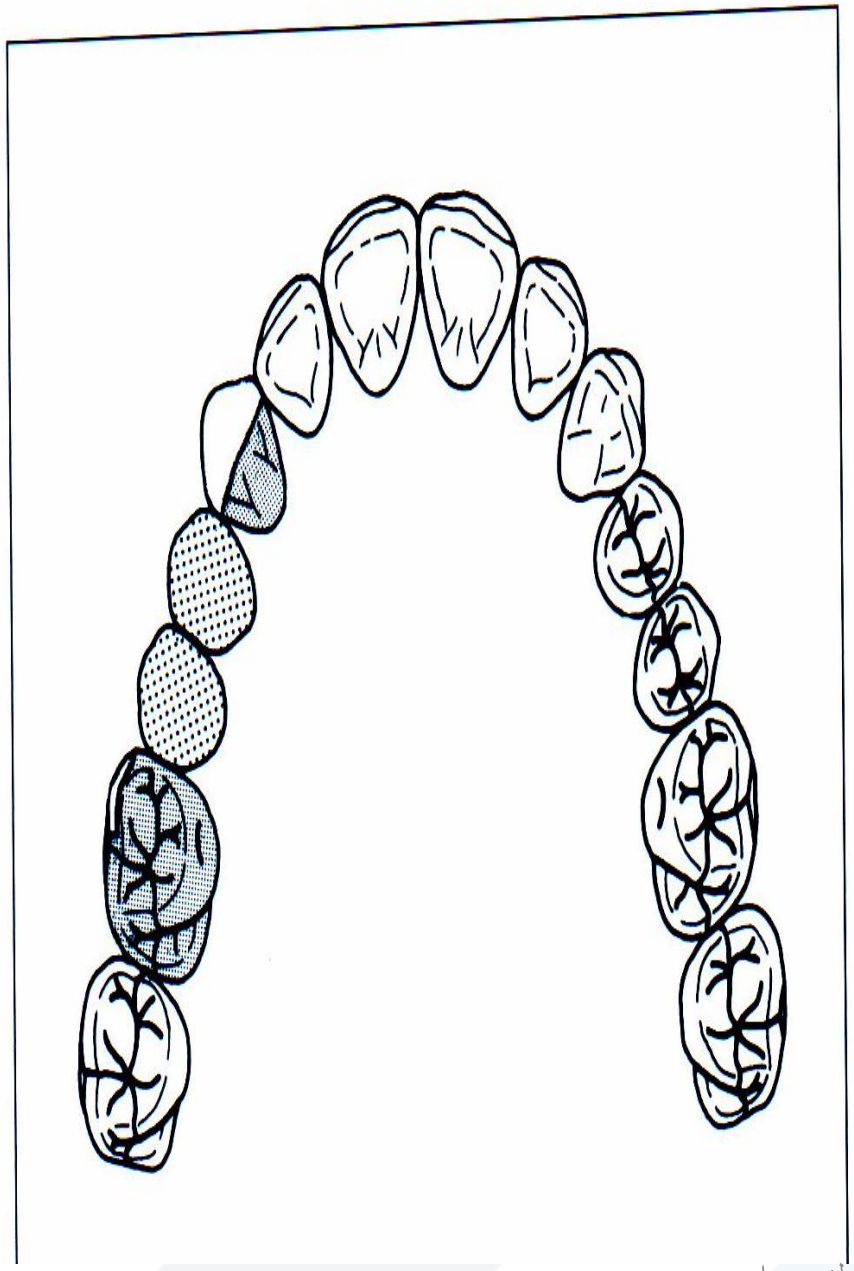

Missing: Maxillary first and second premolars

Abutments: Canine and first molar

Retainers: Metal-ceramic on canine and seven-eighths crown on molar

Pontics: Metal-ceramic

Abutment-pontic root ratio: 1.6

Considerations: A metal-ceramic crown may be used on the molar if the mesiofacial cusp is damaged or undermined, or if the patient requests it. If the canine is large enough, and the patient will accept a minimal display of metal, a three-quarter crown can be used.

Missing: Mandibular first and second premolars
Abutments: Canine and first molar
Retainers: Metal-ceramic crown on canine and full veneer gold crown on molar
Pontics: Metal-ceramic
Abutment-pontic root ratio: 1.8
Considerations: If the molar has tilted mesially, orthodontic uprighting or preparation modification may be required. The patient's esthetics expectations may require a metal-ceramic crown on the molar.

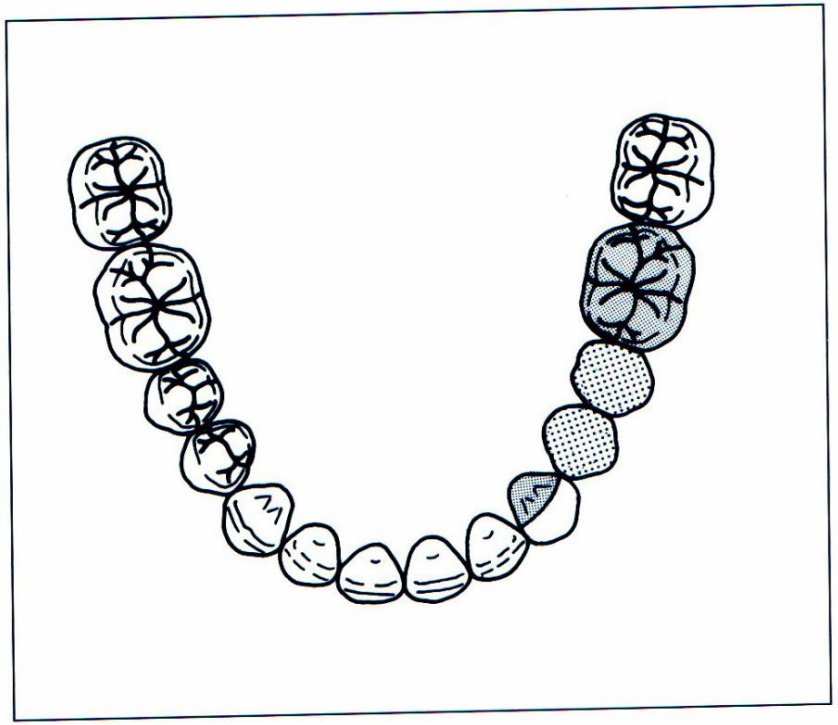

Missing: Maxillary second premolar and first molar
Abutments: First premolar and second molar
Retainers: Metal-ceramic crown on premolar and full veneer or seven-eighths crown on molar
Pontics: Metal-ceramic
Abutment-pontic root ratio: 1.0
Considerations: If the premolar has a long clinical crown and the patient will accept a minimal display of metal, a three-quarter crown with double grooves can be used.

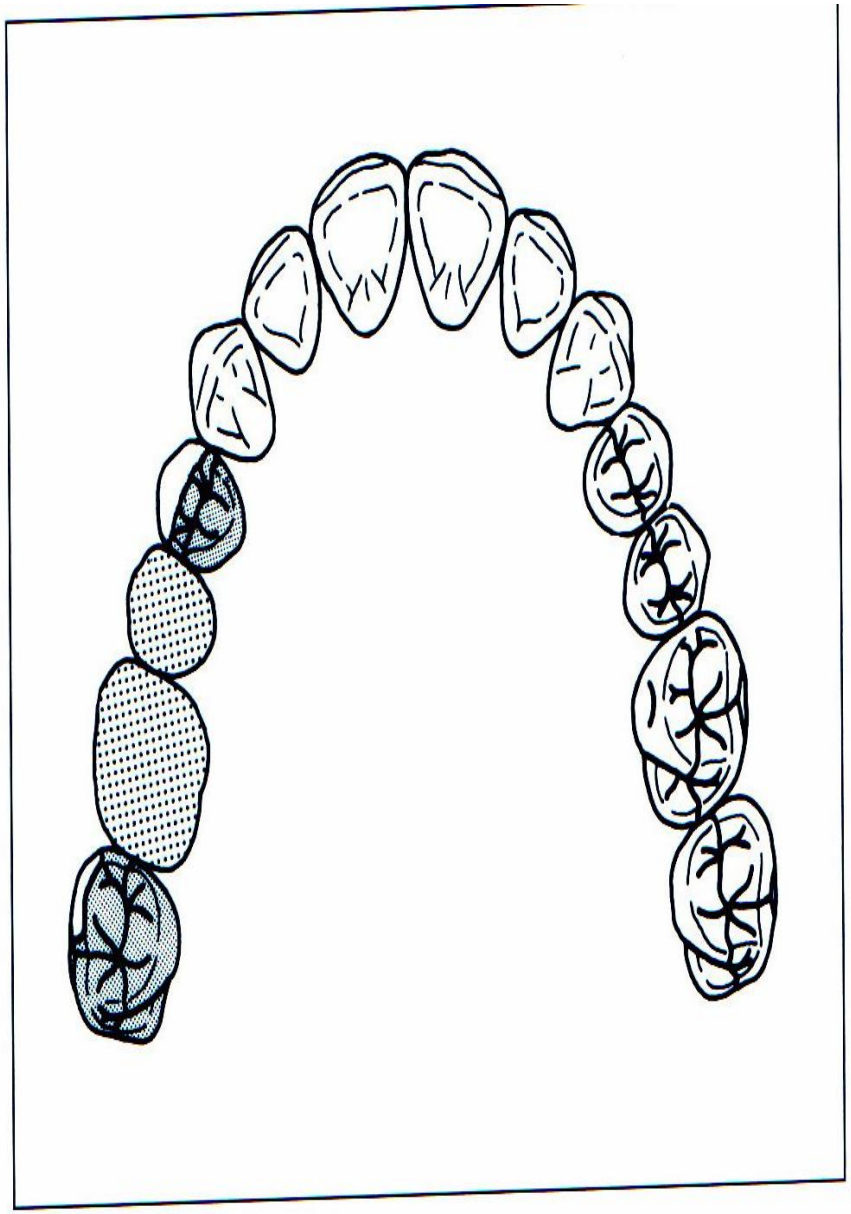

Missing: Mandibular second premolar and first molar
Abutments: First premolar and second molar
Retainers: Metal-ceramic crown on premolar and full veneer gold crown on molar
Pontics: Metal-ceramic
Abutment-pontic root ratio: 1.0
Considerations: If the premolar root is short or thin, or if the clinical crown is very small, the canine should be included as a secondary abutment.

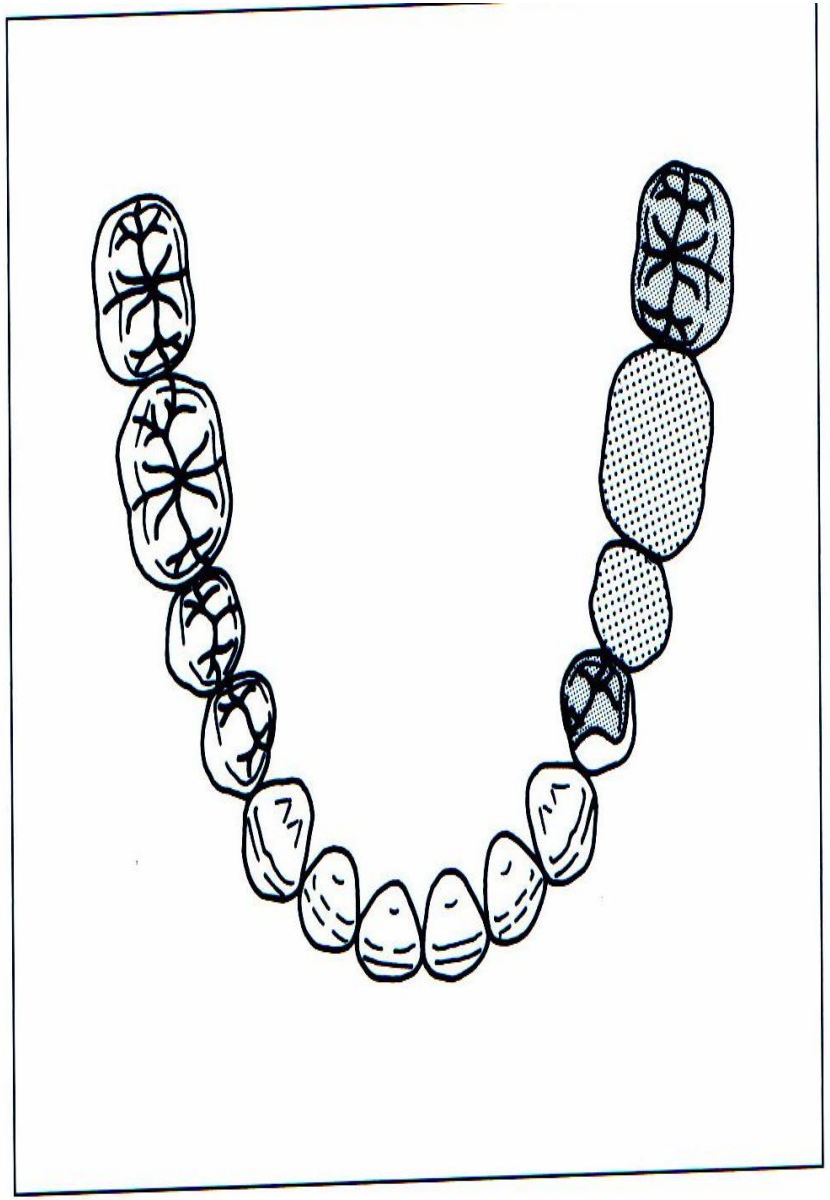

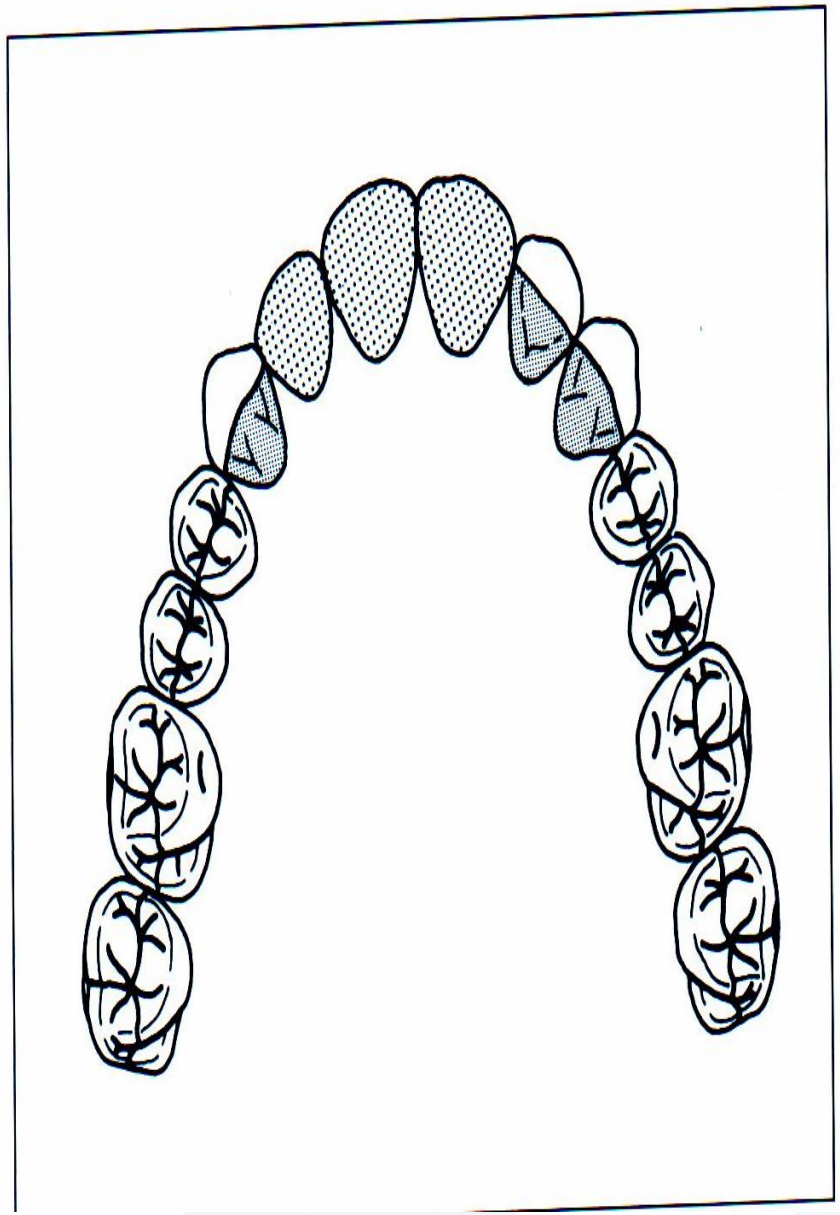

Complex Fixed Partial Dentures (more than two teeth)

Missing: Both maxillary central incisors and one lateral incisor

Abutments: Both canines and the remaining lateral incisor

Retainers: Metal-ceramic

Pontics: Metal-ceramic

Abutment-pontic root ratio: 1.3

Considerations: If the lateral incisor is questionable, it should be extracted and the fixed partial denture lengthened to include the first premolars. Standard three-quarter crowns can be used if the clinical crowns are long. Both patient approval of a minimal display of metal and a high degree of dentist skill are essential for this option to be considered.

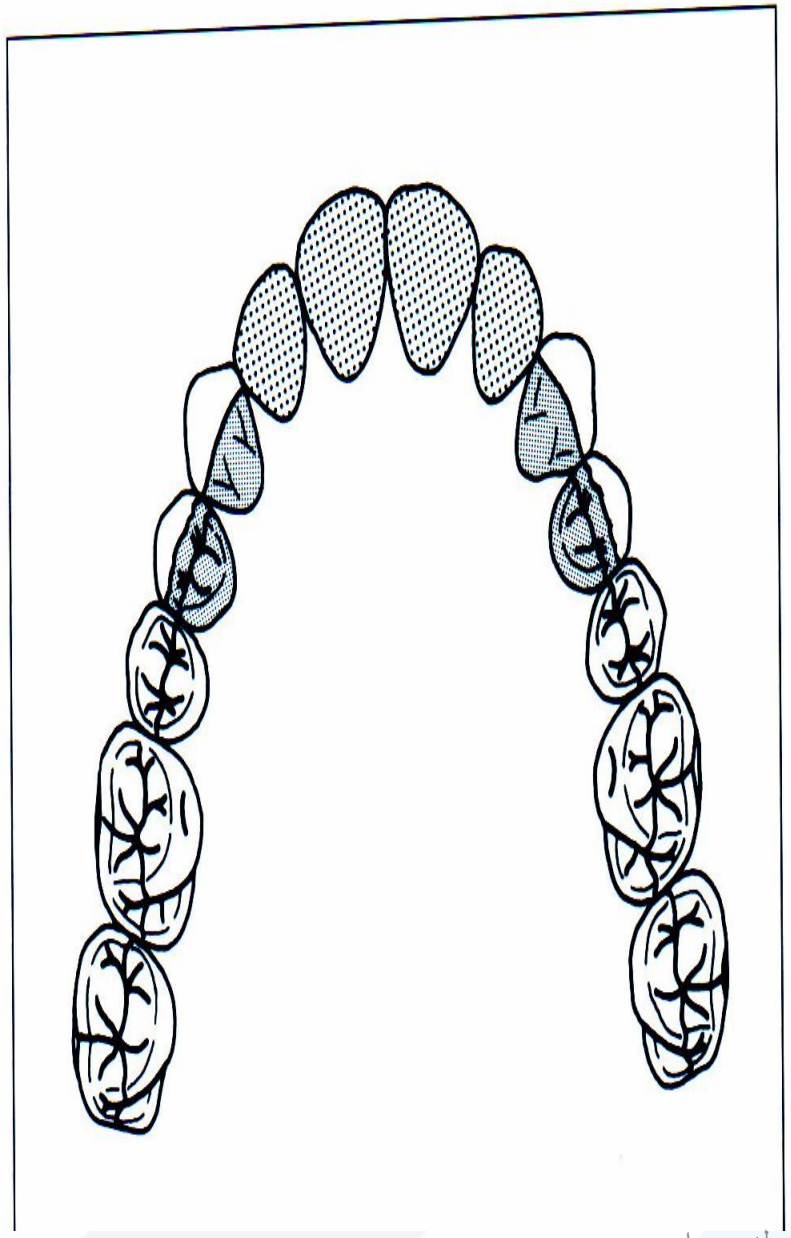

Missing: All maxillary incisors
Abutments: Canines and first premolars
Retainers: Metal-ceramic
Pontics: Metal-ceramic
Abutment-pontic root ratio: 1.3
Considerations: To counteract the lever arm created by the curve of the anterior segment of the arch, double abutments are often used with full veneer retainers to assure maximum retention. If the anterior curvature is slight and/or if the canines are exceptionally large, the premolars may be omitted as abutments.

Complex Fixed Partial Dentures (pier abutment)

Missing: Maxillary central incisor and opposite-side lateral incisor
Abutments: Lateral incisor, central incisor, and canine
Retainers: Metal-ceramic
Pontics: Metal-ceramic
Abutment-pontic root ratio: 1.7
Considerations: A keyway is placed in the distal of the central incisor retainer to accommodate a key on the mesial of the lateral incisor pontic. If the central incisor is malpositioned or rotated, its extraction will simplify the restoration and improve its prognosis.

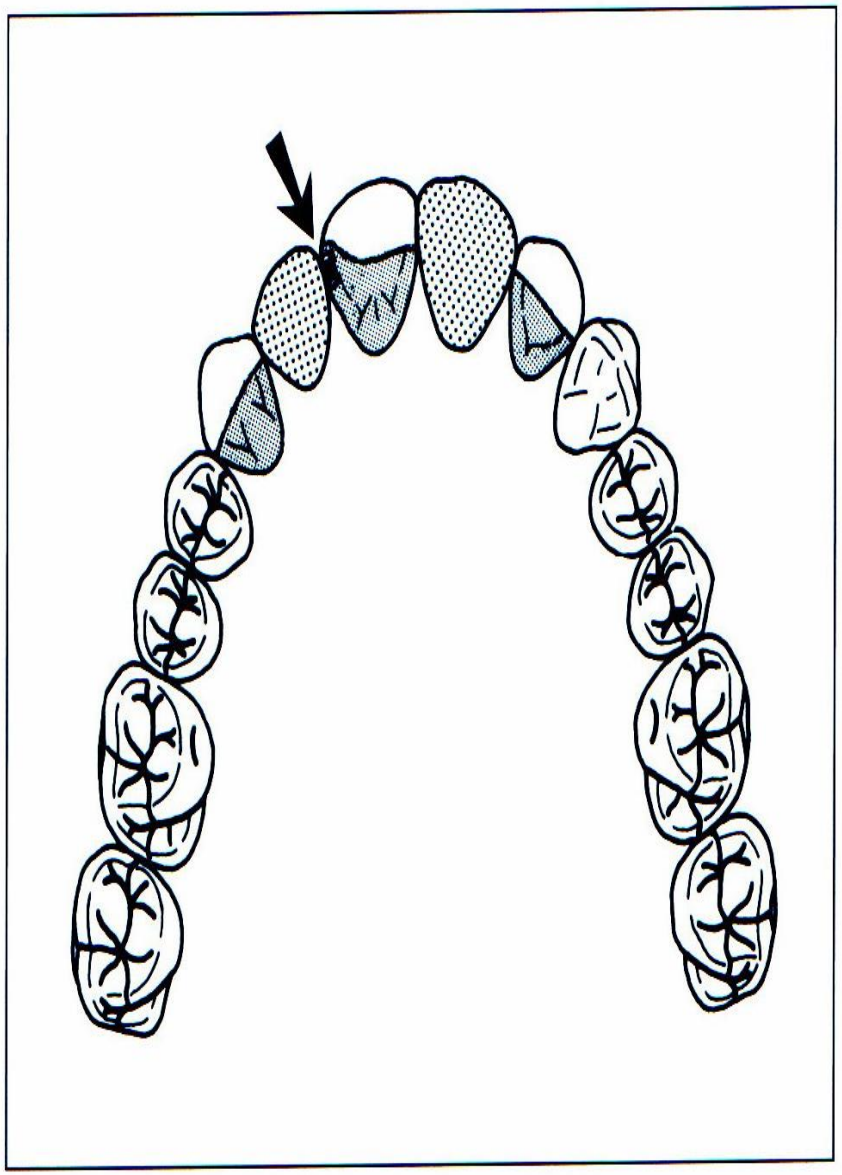

Missing: All maxillary incisors and one first premolar
Abutments: Both canines, the first premolar on one side, and the second premolar on the other
Retainers: Metal-ceramic
Pontics: Metal-ceramic
Abutment-pontic root ratio: 1.0
Considerations: Nonrigid connector in the distal of the retainer on the canine "pier" abutment. A long second premolar or a lack of concern for esthetics by patient would permit the substitution of a three-quarter crown on the second premolar. The mandibular situation is handled similarly.

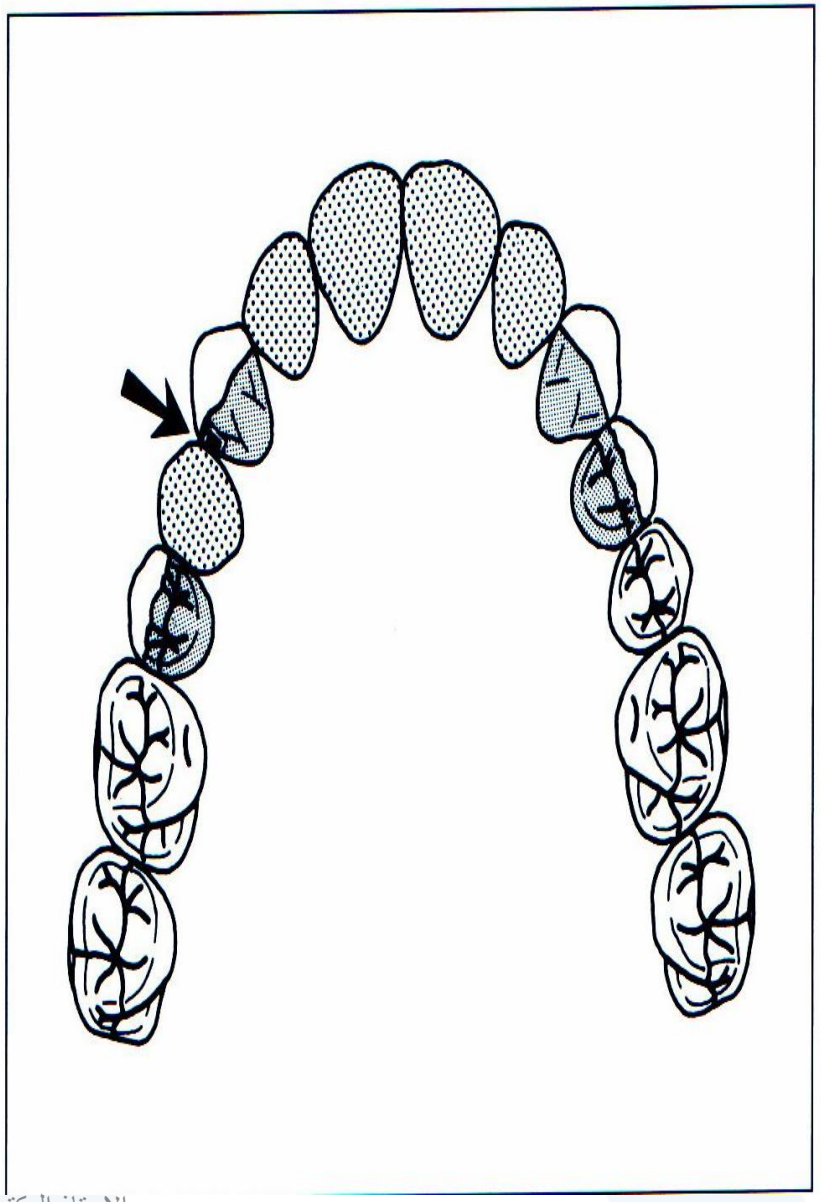

Missing: Maxillary lateral incisor, first and second premolars
Abutments: Canine and first molar
Retainers: Metal-ceramic
Pontics: Metal-ceramic
Abutment-pontic root ratio: 1.1
Considerations: Canine-guided posterior disocclusion. The short lever arm created by the lateral incisor cantilever should be adequately offset by the long span from first molar to canine. The mandibular situation is handled similarly.

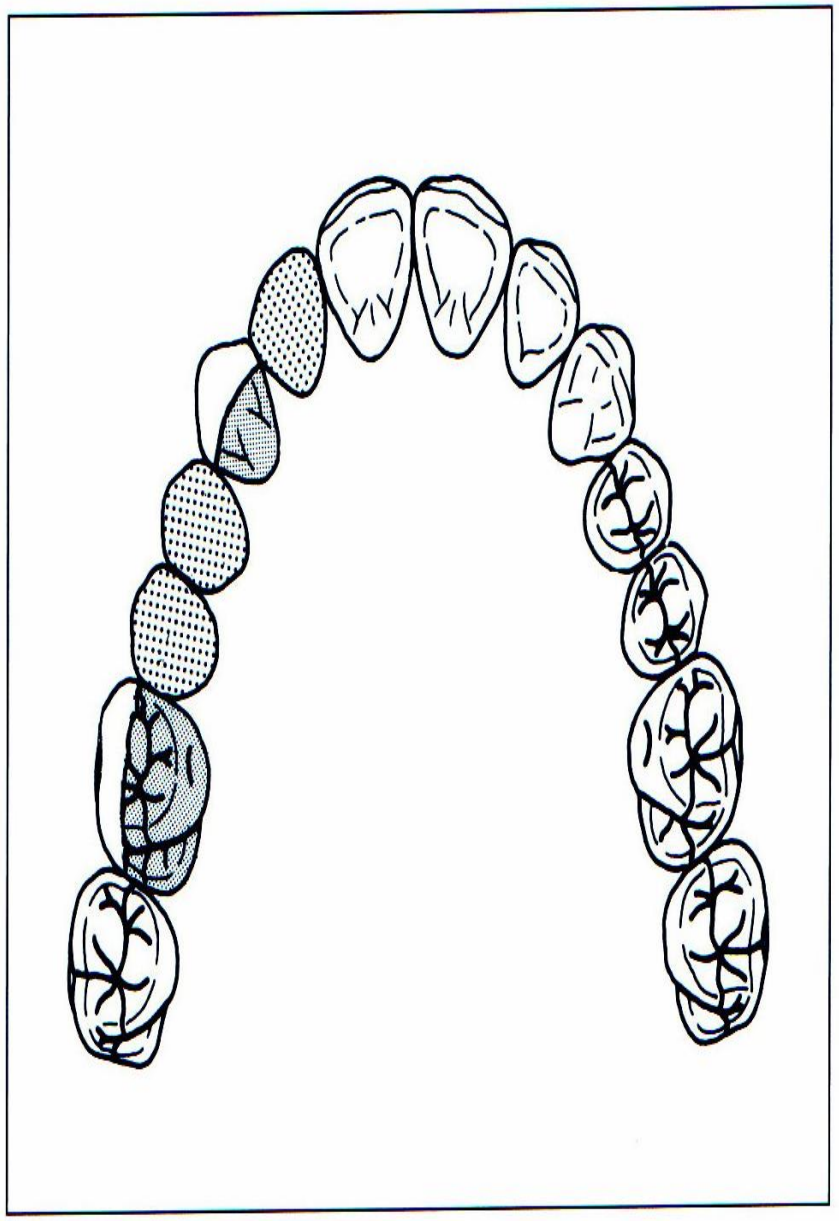

انتهت المحاضرة

شكراً لكم على حسن المتابعة