الشقوق الجراحية والشرائح

Surgical Incisions & Flaps

Dr. Lama Hammoud

PhD in Oral and Maxillofacial Surgery

الشق الجراحي Surgical Incision:

- يعرف الشق الجراحي بأنه القطع أو الجرح الذي يصنعه المعالج في الجلد أو المخاطية باستخدام أداة حادة مثل شفرة جراحية بشكل تصبح الطبقات التحتية مكشوفة بشكل ملائم لتأمين مدخل جراحي.

- لا بد من وجود معرفة تشريحية عميقة وشاملة للمنطقة، وذلك للحفاظ على البنى التشريحية بحيث يتوضع الشق بشكل موازي للبنى دون التسبب بتخريب النسج الحية.

Scalpel and various types of scalpel blades (nos. 11, 12, 15)

الشفرة ١١: تستخدم للشقوق لصغيرة مثل المحدثة لتفجير الخراجات.
الشفرة ١٢ تستطب للشقوق في الميازيب اللثوية والشقوق خلف الأسنان وخصوصاً في منطقة الحدبة الفكية.
الشفرة ١٥: الأكثر استخداماً في الحفرة الفموية للشقوق على حافة السنخ.
أما حامل المشرط فهو حامل مستقيم بطول ١٦٠ ملم وهو الأكثر استخداماً في الجراحة الفموية Bard Barker no.3 الذي يستقبل رأسه أنواع مختلفة من الشفرات.

الغالبية العظمى من الإجراءات الجراحية تتطلب إجراء شقوق جراحية والتي تعتمد على المبادئ التالية:

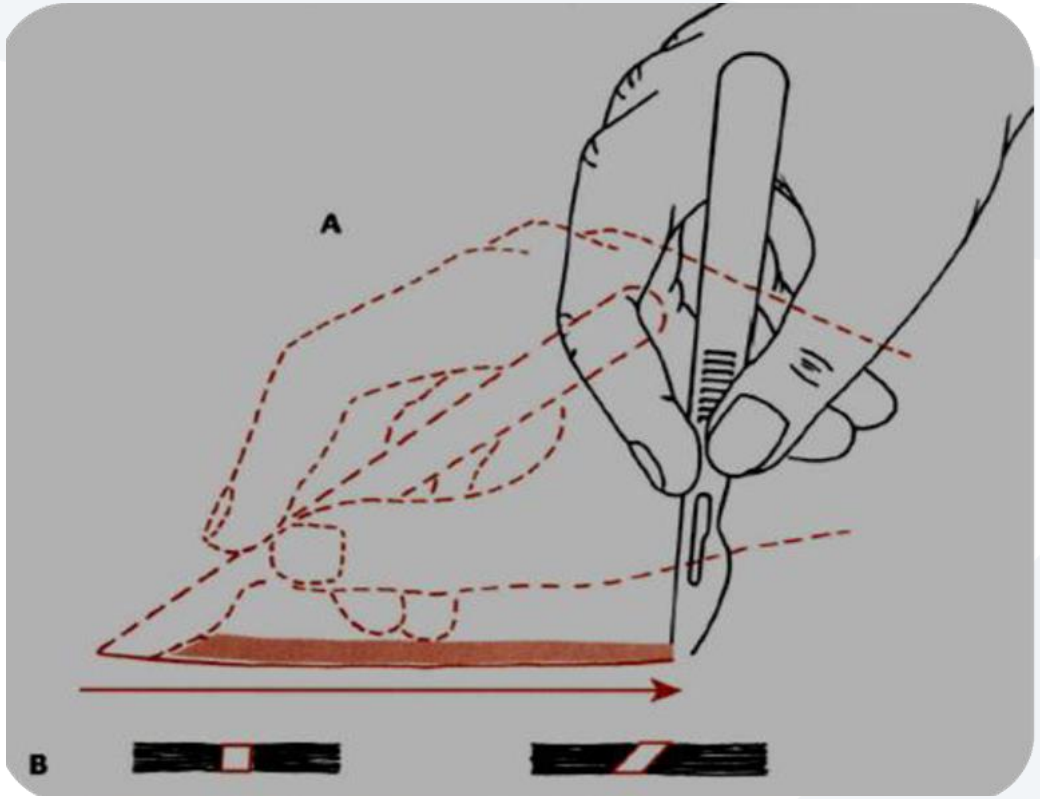

المبادئ الأساسية في إجراء الشقوق الجراحية:

أولاً: استخدام الشفرات الحادة ذات القياسات المناسبة. والتي تساعد في إجراء شق نظيف وخالي من الأذية غير الضرورية للنسج كما يجب تبديل الشفرات في حال أصبحت كليلة.

ثانياً: يجرى الشق بضربة ثابتة ومستمرة لأن الضربات المتقطعة تزيد من الأذية وتشوه حواف الشق مما يزيد النزف ويؤثر سلباً على الشفاء لاحقاً.

كما يتطلب الأمر تأمين سند ثابت بواسطة الأصابع. خلال إجراء الشق يجب أن يكون اتصال المبضع (الشفرة) مع العظم مستمراً وثابتاً.

STAINLESS

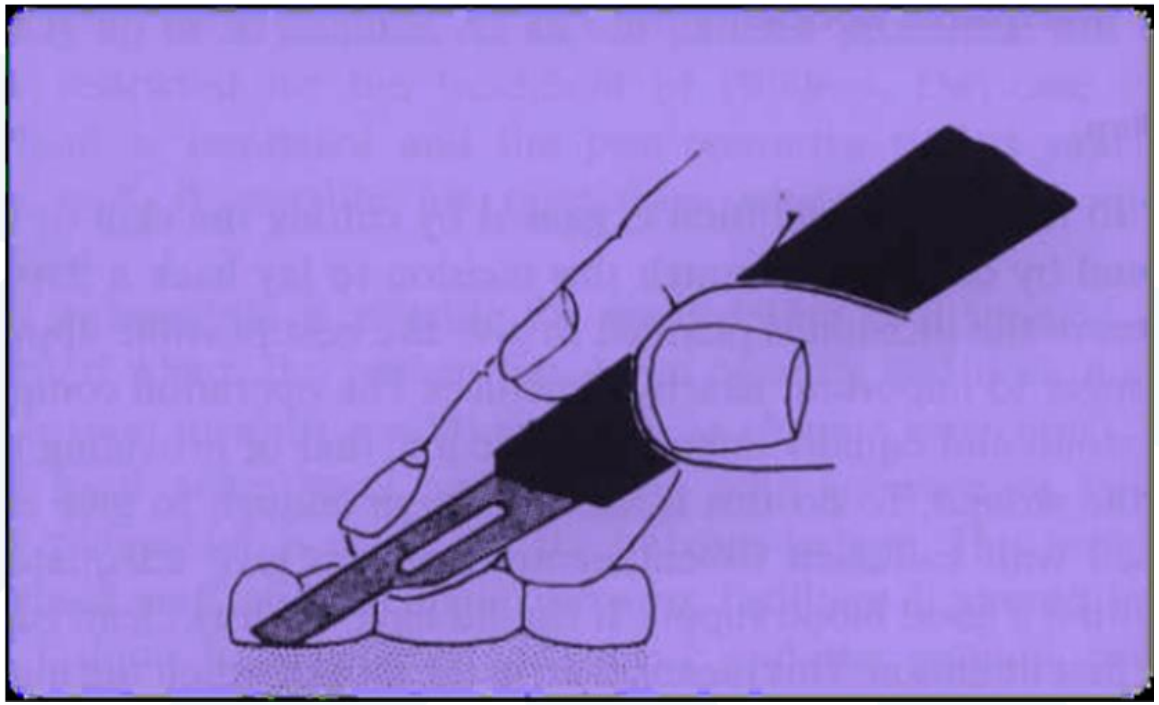

طريقة وضع الشفرة ونزعها بواسطة حامل الإبر أو المرقئ

ثالثاً: على الجراح أن يتجنب قطع البنى الحيوية. لتجنب القطع غير المقصود للأوعية الدموية والأعصاب الكبيرة فإن على الجراح إجراء القطع بعمق كافٍ لقطع طبقة واحدة وخاصةً في المناطق المغطية للأوعية أو الأعصاب أو الاقنية المفرغة.

يمكن ملاحظة وعزل الأوعية والأعصاب الكبيرة وتبعيدها قبل القطع. كما أن على الجراح أن يركز جلّ اهتمامه على شفرة المشرط لعدم أذية البنى التشريحية المجاورة مثل الشفاه وخاصة عند الإدخال والإخراج.

رابعاً: يجب أن يُجرى الشق على السطح البشروي للغشاء المخاطي بشكل عمودي مما يجعل حواف الجرح متوازنة ويسهل إعادة تقريبها من أجل الخياطة وهذا يجعله أقل عرضة للتنخر والتموت الذي ينتج عن الإقفار في الحواف.

خامساً: يجب أن تُجرى الشقوق داخل الحفرة الفموية في الأماكن المناسبة وبشكل أكثر دقة فإن الشقوق في اللثة الملتصقة وفوق العظم السليم هي أكثر ملاءمة من تلك التي تُجرى في اللثة غير الملتصقة وفي أماكن التخريب أو الفقد العظمي. توضع الشقوق في الأماكن المناسبة يؤمن الدعم لحافتي الجرح أثناء وبعد الخياطة.

الشرائح FLAPS

تصميم الشرائح Flap Design

يتم تصميم الشرائح الجراحية من أجل تأمين مدخل جراحي مناسب وتأمين رؤية مناسبة لمنطقة العمل الجراحي أو من أجل إزاحة النسج من مكان إلى آخر.

من أجل الوقاية من تعرض الشريحة وحافتي الجرح للاختلاطات مثل التموت، التفزر أو الإنثقاب، يجب اتباع المبادئ الأساسية التالية في تصميم الشرائح:

- يتم إجراء الشق الجراحي بحركة مستمرة وثابتة، وليس بحركات متقطعة. بحيث يكون اتصال الشفرة مع العظم مستمراً وثابتاً.
- شقوق التحرير العمودية يجب أن تبدأ من عمق الميزاب الدهليزي وتنتهي بالقرب من الحليمة اللثوية بين السنية(بعيداً عن منتصف الحليمة).

- الشقوق الظرفية والهلالية التي يتم إجراؤها من أجل قطع ذرى الأسنان أو استئصال الذرى المتبقية يجب أن تكون على مسافة لا تقل عن ٠,٥ سم من الميزاب اللثوي.
- يجب أن تكون الشريحة بعرض كاف، بحيث يكون من السهل الوصول الى ساحة العمل الجراحي وذلك من دون إحداث توتر أو رض خلال العمل الجراحي .
- يجب أن تكون قاعدة الشريحة أعرض من الحافة اللثوية الحرة، وذلك لتامين تروية دموية كافية والمساعدة على الشفاء.

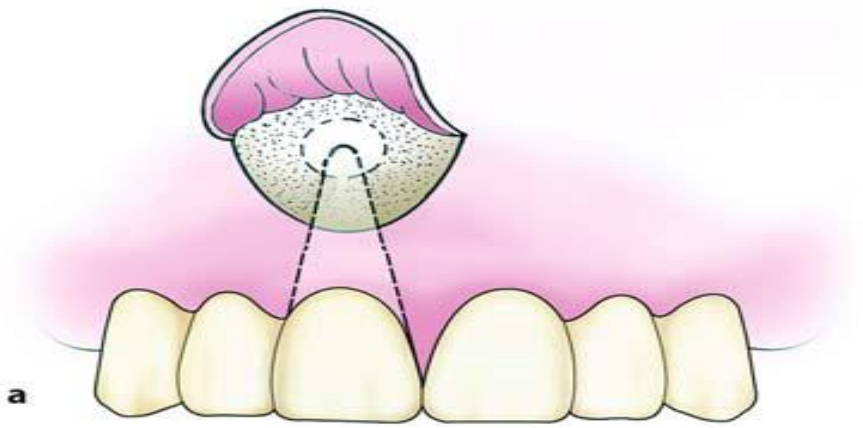
a

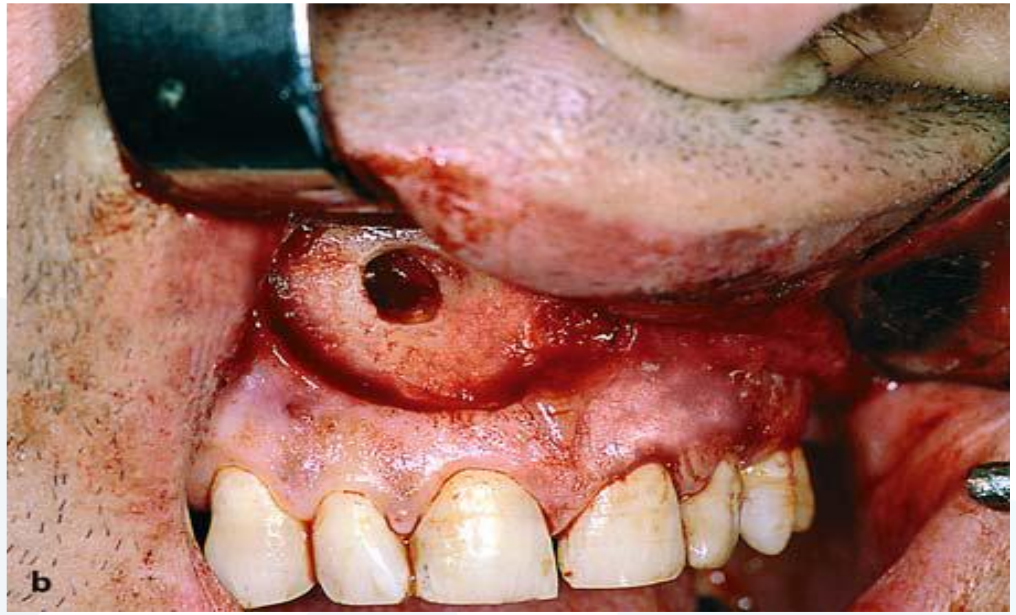
b

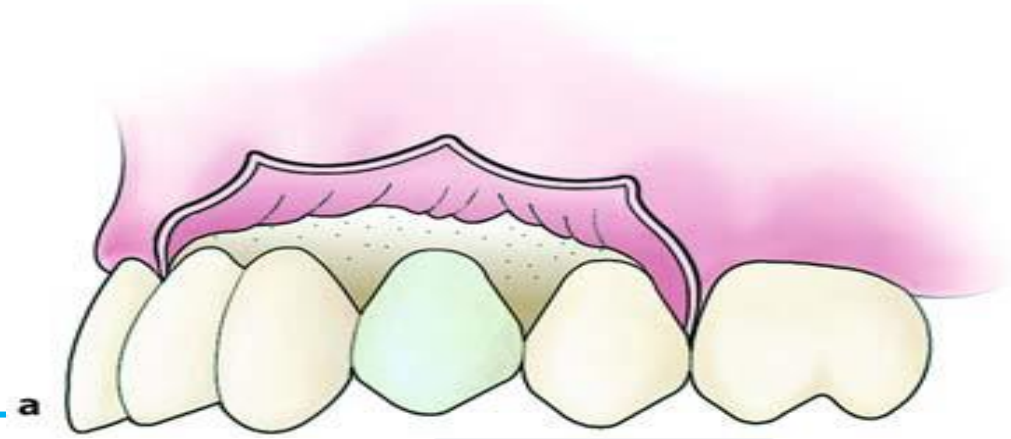
a

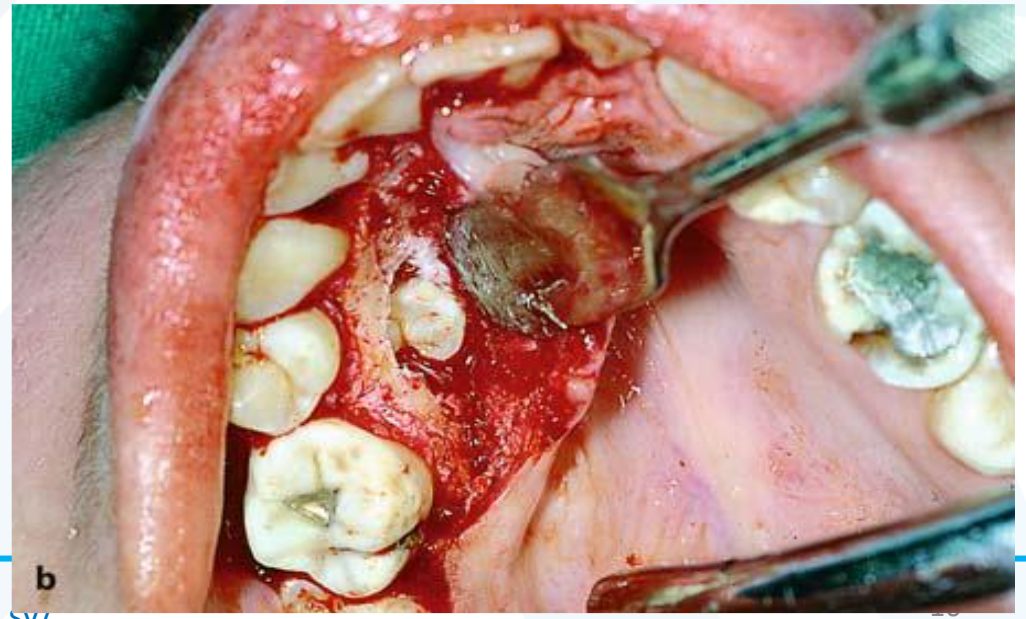
b

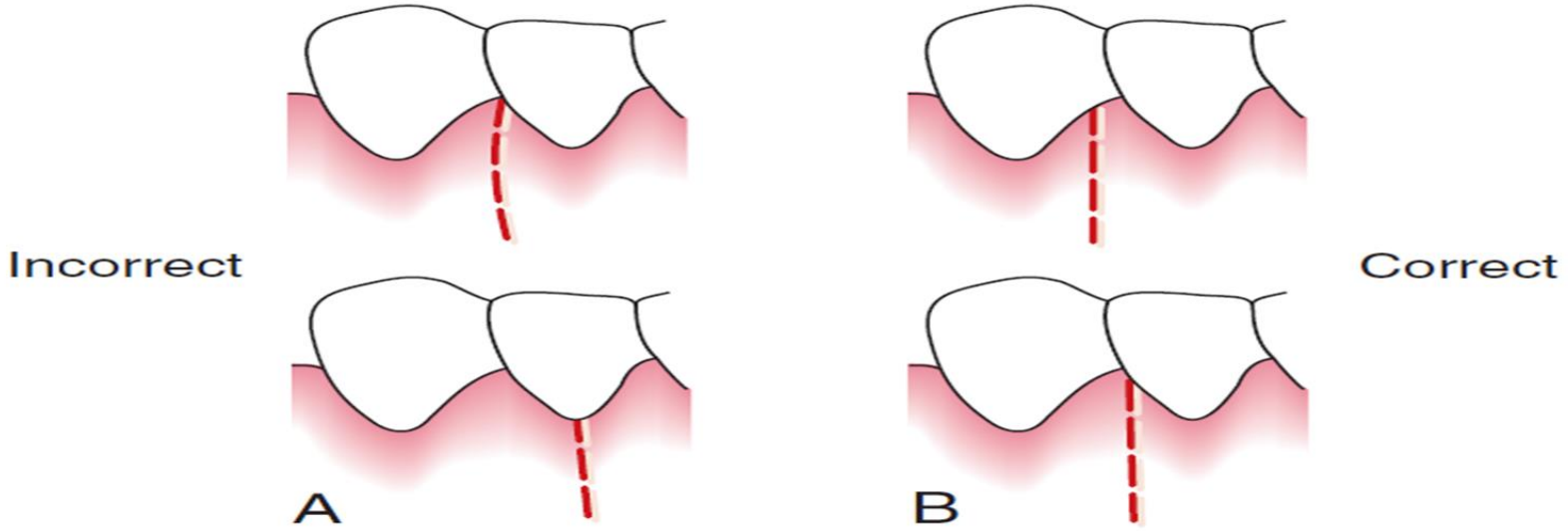
Incorrect
Correct
A
B

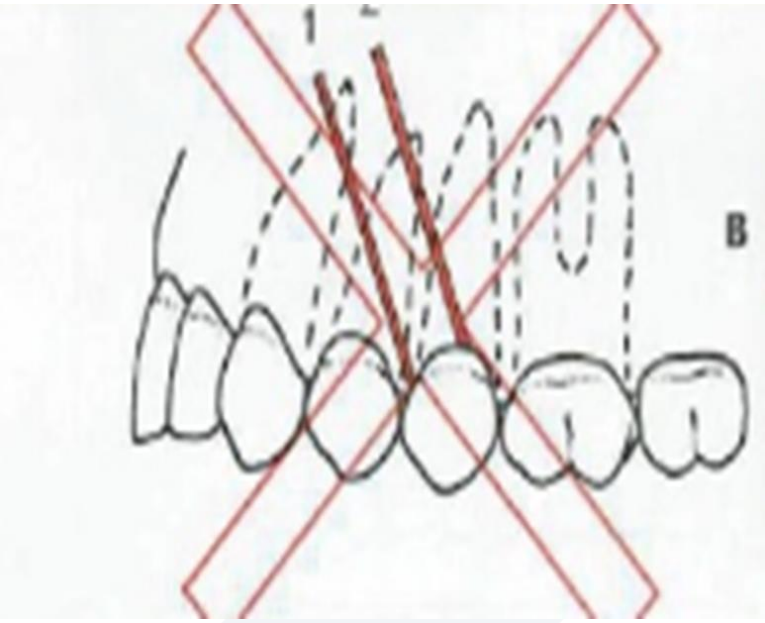
1
2
B

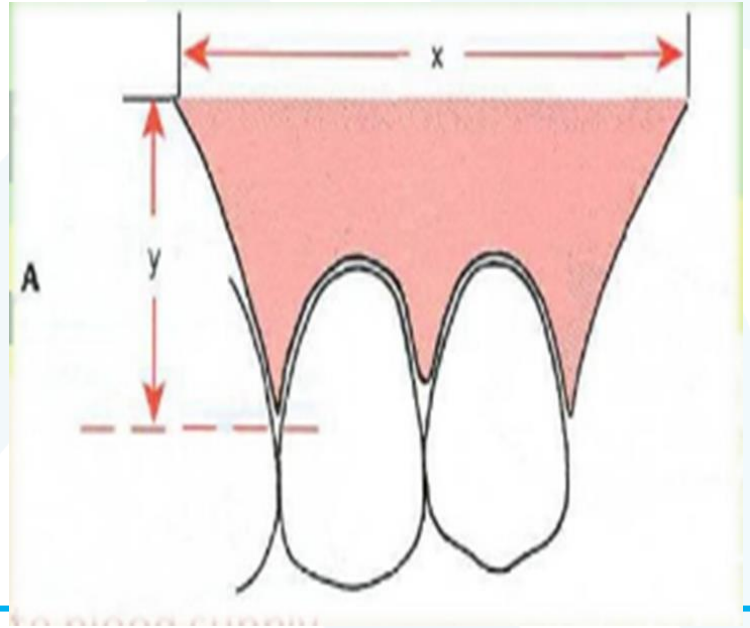
x
y
A

- يجب أن تكون الشريحة بحد ذاتها أوسع من منطقة العيب العظمي، وبذلك فإن حواف الشريحة تستند على عظم سليم وصحيح وليس على منطقة فقد عظمي أوعظم غيرسليم وهذا ما يحمي الشريحة من التمزق والتفزر.
- يجب تسليخ المخاطية والسمحاق في آنٍ معاً، وهذا ما يتحقق (عند إجراء شق عميق) حيث يبقى رافع السمحاق يضغط بإحكام وبشكل مستمر باتجاه العظم.
- عندما لا يتم إجراء الشق الجراحي ضمن الميزاب اللثوي وذلك لأسباب تجميلية، خاصة لدى الأشخاص ذوي الابتسامة العريضة، فإن الندبة التي ستتشكل يجب أن تؤخذ بعين الاعتبار، وخاصة على السطوح الشفهية للأسنان الأمامية.
- يجب وخلال العمل الجراحي تجنب الشد المفرط أوهرس أوطي الشريحة وذلك لتجنب تعريض التروية الدموية للخطروتأخرالشفاء.

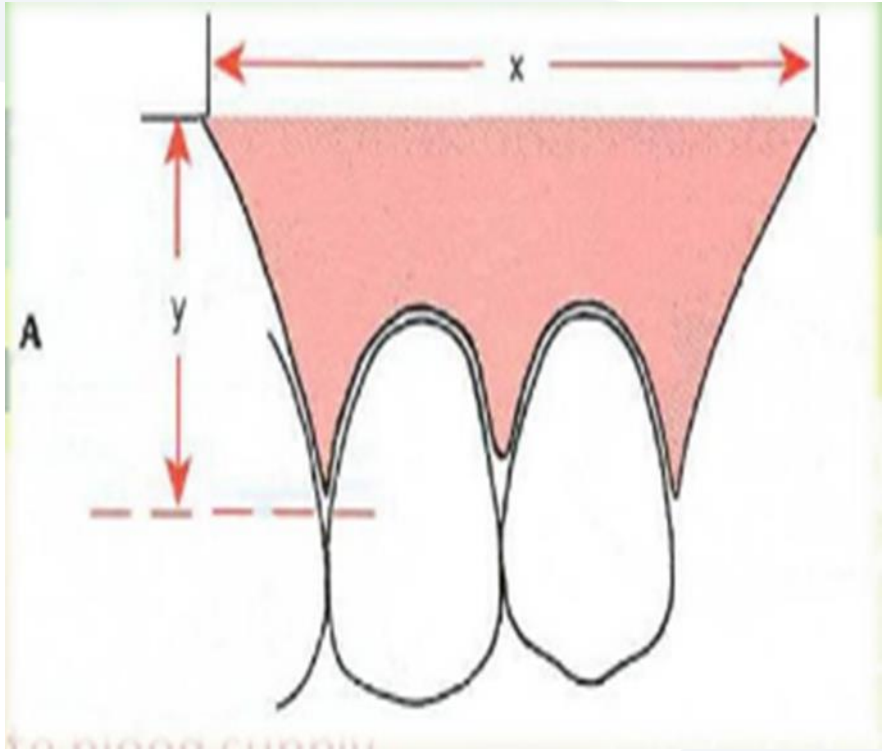
x
y
A

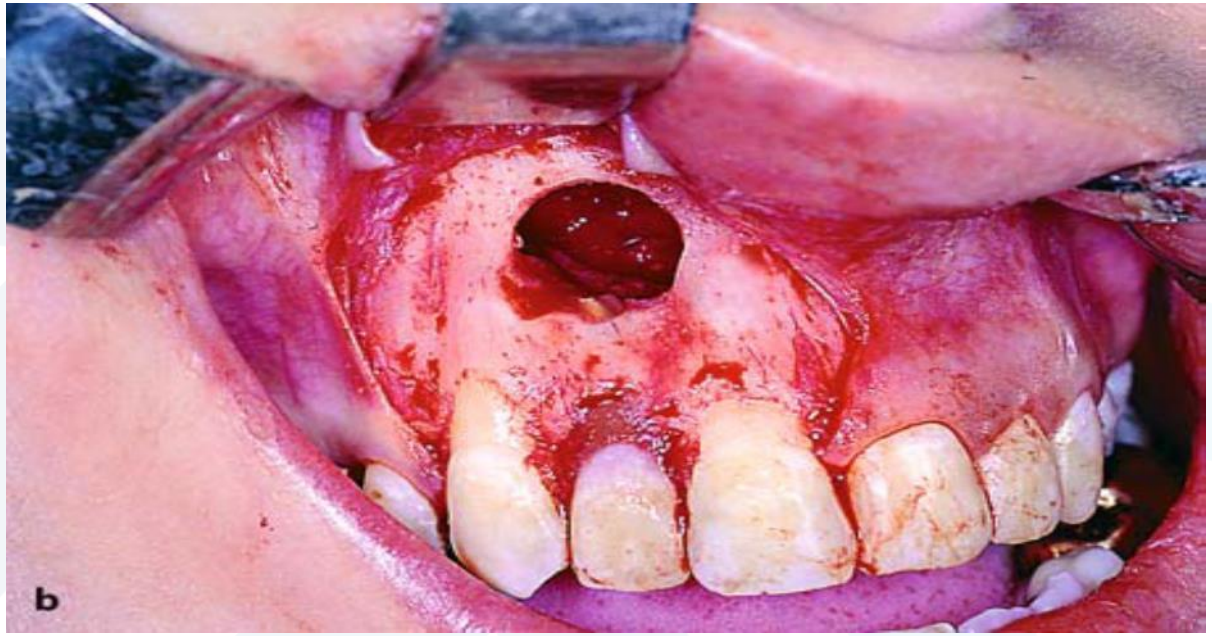
b

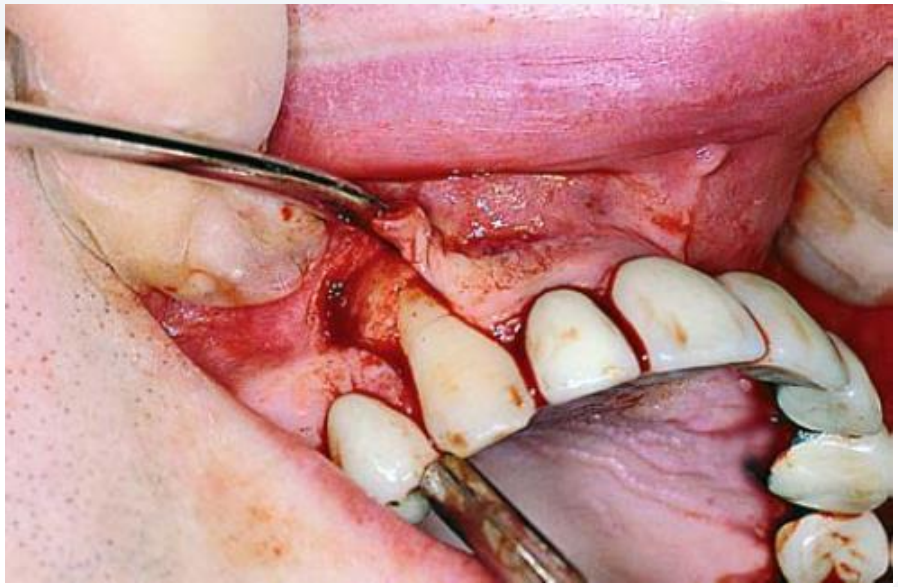

التبعيد السمحاقي المخاطي Reflection of Mucoperiosteum Flap

- يتم التبعيد لفصل الشريحة المخاطية السمحاقية عن العظم الواقع تحتها. تكون رافعة السمحاق على اتصال مباشر مع العظم ويبدأ التبعيد عند حافة الشق الجراحي، عادةً من الزوايا، وتتم المتابعة بحركات لطيفة وثابتة باتجاه الدهليز الخدي أو الشفوي، وذلك من دون إحداث الضرر بالنسج.
- عندما نلاحظ الاتصال الشديد بين السمحاق والعظم أو نلاحظ الالتصاق بينها، عندئذ، يمكن استخدام المقصات أو المشارط الجراحية.

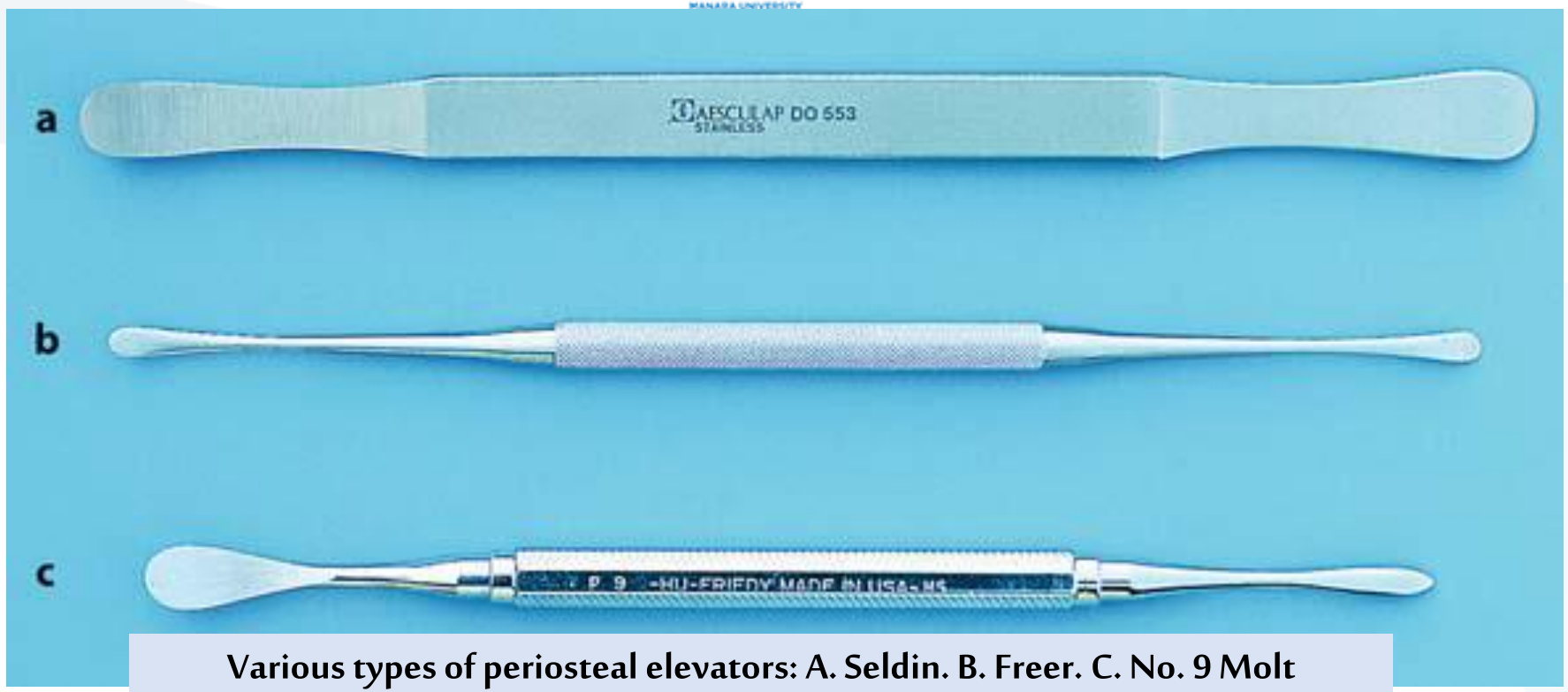

Various types of periosteal elevators: A. Seldin. B. Freer. C. No. 9 Molt which has two different ends: a pointed end, used for elevating the interdental papillae of the gingiva, and a broad end, which facilitates elevating the mucoperiosteum from the bone

الشقوق الإهليجية المستخدمة من أجل إزالة مختلف آفات النسج الرخوة، تتشكل من خلال إجراء شقين محدبين يلتقيان في زاويتين حادتين في كل طرف، بحيث يكون عمق الشق كافياً لضم طرفي الجرح وخياطته من دون أي توتر.

تصنيف الشرائح حسب الثخانة:

- كاملة الثخانة .
- جزئية الثخانة .
- مختلطة .

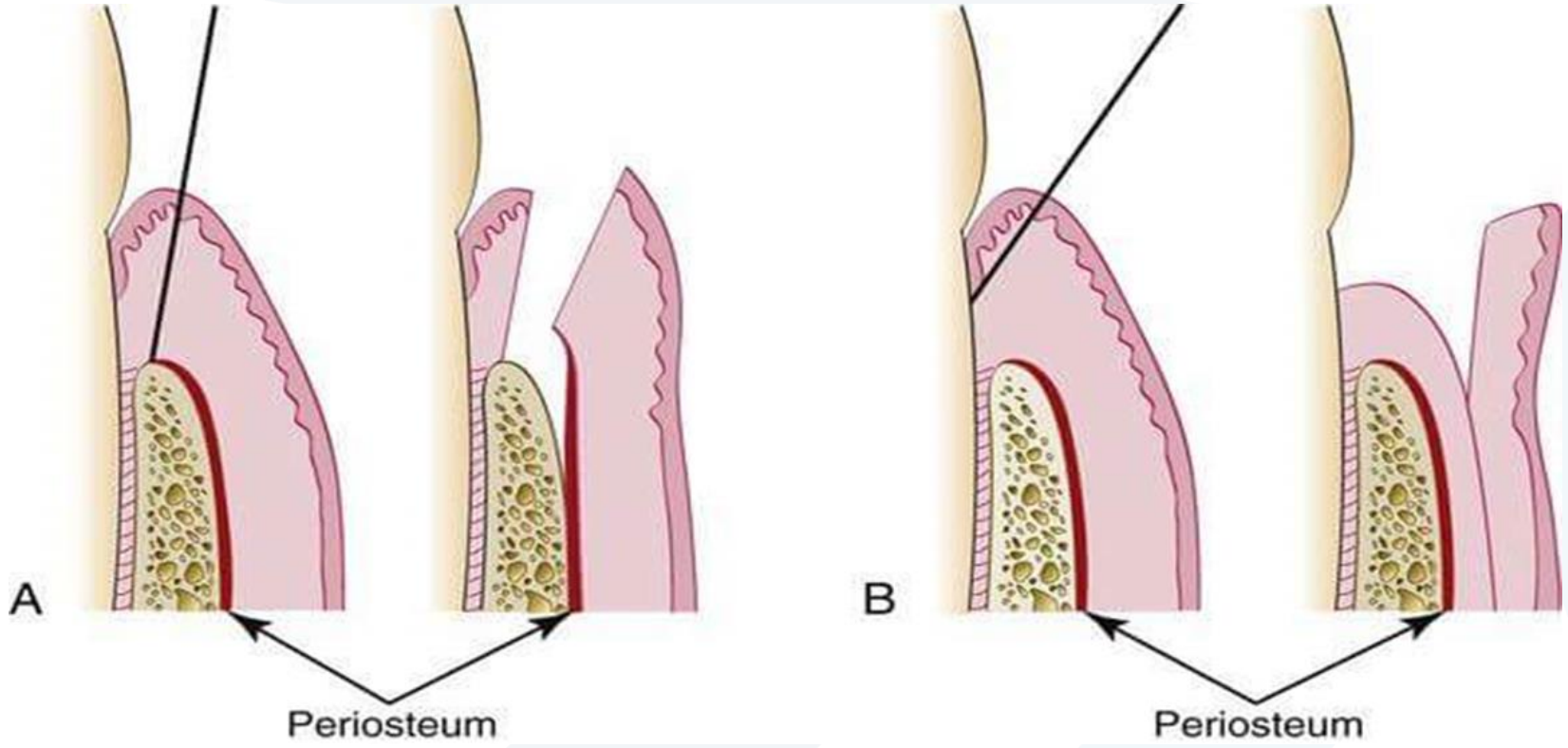

الشريحة كاملة الثخانة	الشريحة جزئية الثخانة
سهلة التطبيق	أكثر صعوبة
تسمح برؤية العظم السنخي	يبقى السمحاق مكانه على العظم
الأكثر استخداماً في الجراحة الفموية	أكثر ما تستخدم في الجراحة اللثوية المخاطية
أقل نزف وألم	ممكنة فقط على الناحية الدهليزية

تصنيف الشرائح حسب أشكالها:

- الشريحة الظرفية Envelope
- الشريحة الهلالية Semilunar
- الشريحة المثلثية Triangular
- الشريحة شبه المنحرفة Trapezoidal
- الشرائح المزاحة Pedical
- الشريحة بشكل حرف Y أو

الشريحة شبة المنحرفة Trapezoidal Flap

- يتم إجراء الشريحة شبه المنحرفة من خلال شق جراحي بشكل ⟋⟍ ، والذي يتم تشكيله من خلال إجراء شق أفقي عبر اللثة، وشقي تحرير مائلين حتى عمق الميزاب الدهليزي.
- شقوق التحرير المائلة عادةً ما تصل إلى جانب الحليمة اللثوية بين السنية، ومطلقاً، ليس إلى منتصف السطح الدهليزي أو الشفوي للسن.
- إن هذا الإجراء يضمن سلامة الحافة الحرة للثة، لأن شق التحرير عندما يبدأ من منتصف سطح السن فإن الانكماش الحادث بعد الشفاء سيترك منطقة عنقية حول السن عرضة للانكشاف.
- يتم تأمين ساحة عمل جراحي كافية عندما يمتد الشق الجراحي ليشمل على الأقل سناً واحداً أو سنين من كل جانب من جانبي منطقة إزالة العظم.

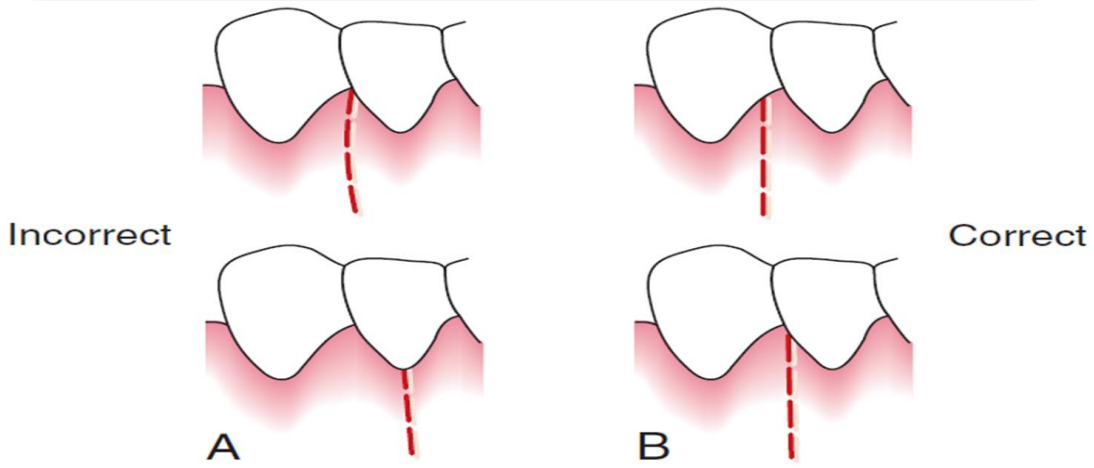
Incorrect
Correct
A
B

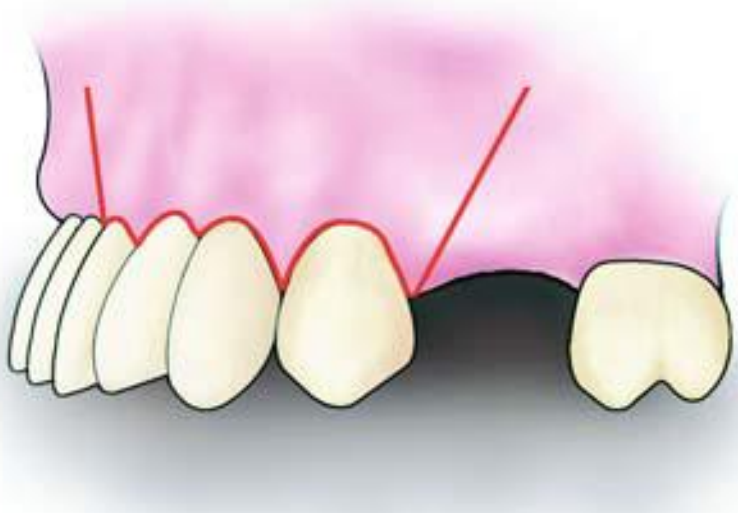
a

b

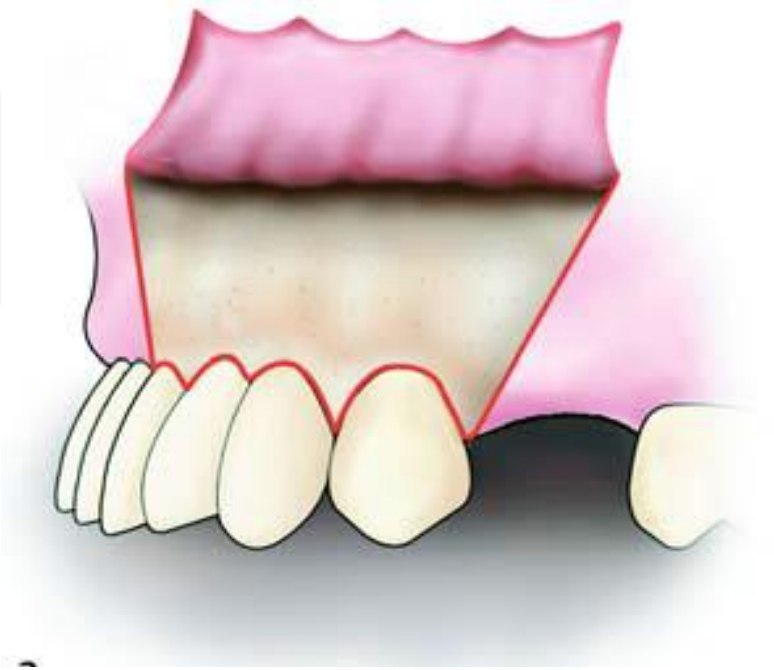

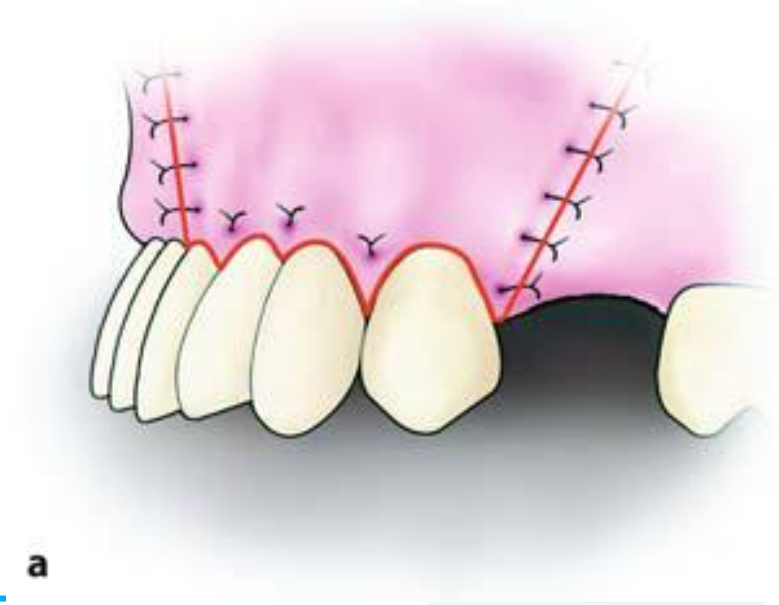
a

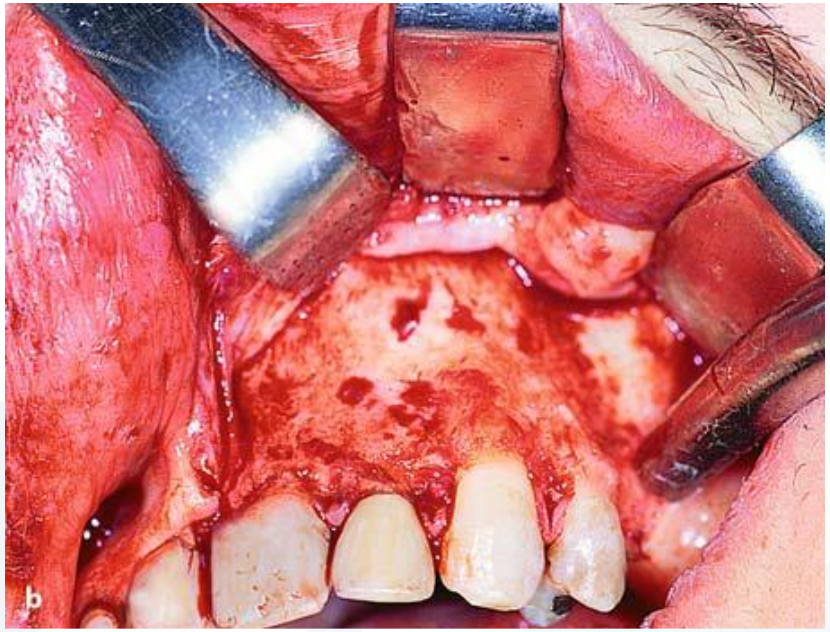
b

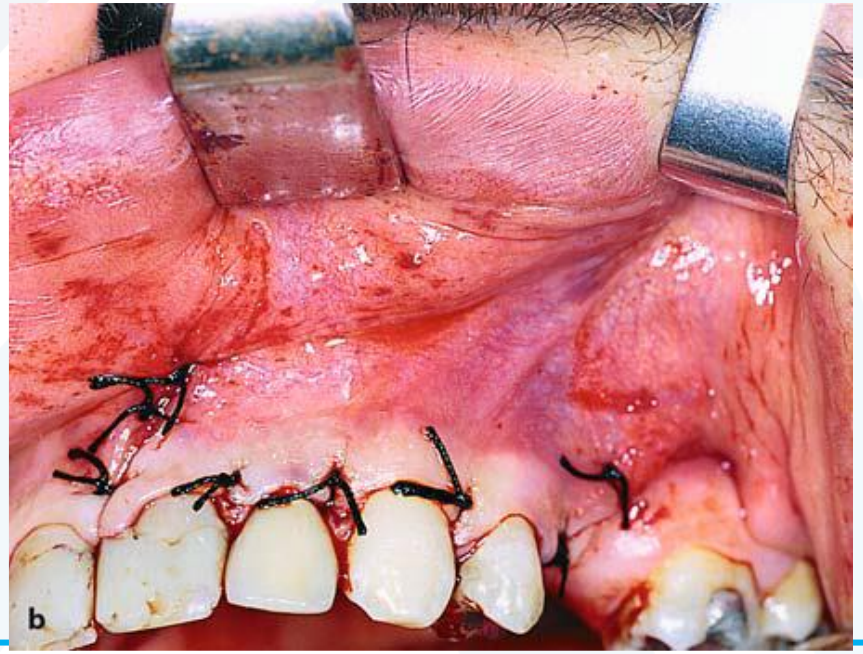
b

- في الحقيقة فإن قاعدة الشريحة التي تكون أعرض من حافتها اللثوية الحرة تضمن التروية الدموية الضرورية لعملية الشفاء.
- الشريحة شبه المنحرفة هي شريحة مناسبة للعمليات الجراحية الواسعة، وخاصة في الحالات التي لا تؤمن فيها الشريحة المثلثية مدخلاً كافياً.
- ميزاتها: تؤمن مدخلاً ممتازاً وتسمح بإجراء الجراحة على أكثر من سن أو سنين، لا تحدث توتراً في النسيج وتسمح بإعادة الشريحة إلى وضعيتها الأصلية وتسرع عملية الشفاء.
- سيئاتها: تحدث عيباً في اللثة الملتصقة (انحسار اللثة) مع صعوبة خياطة الشق الأفقي وإمكانية تمزق الشريحة.

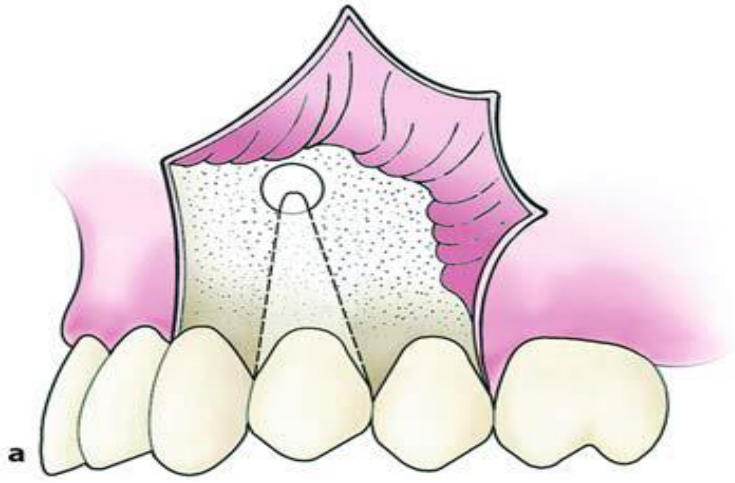
a

b

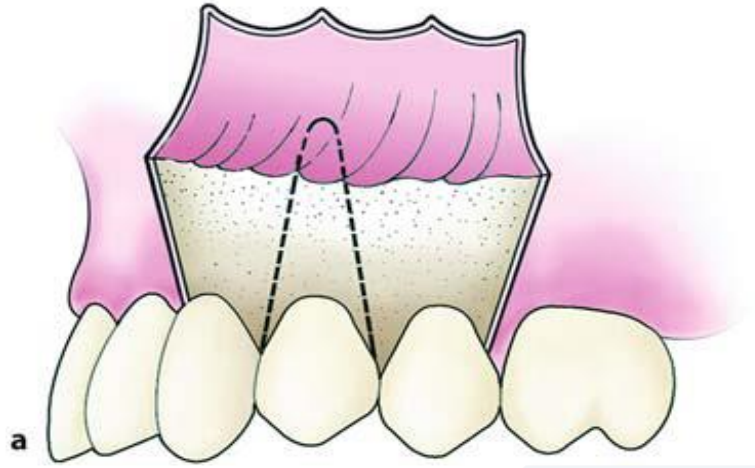
a

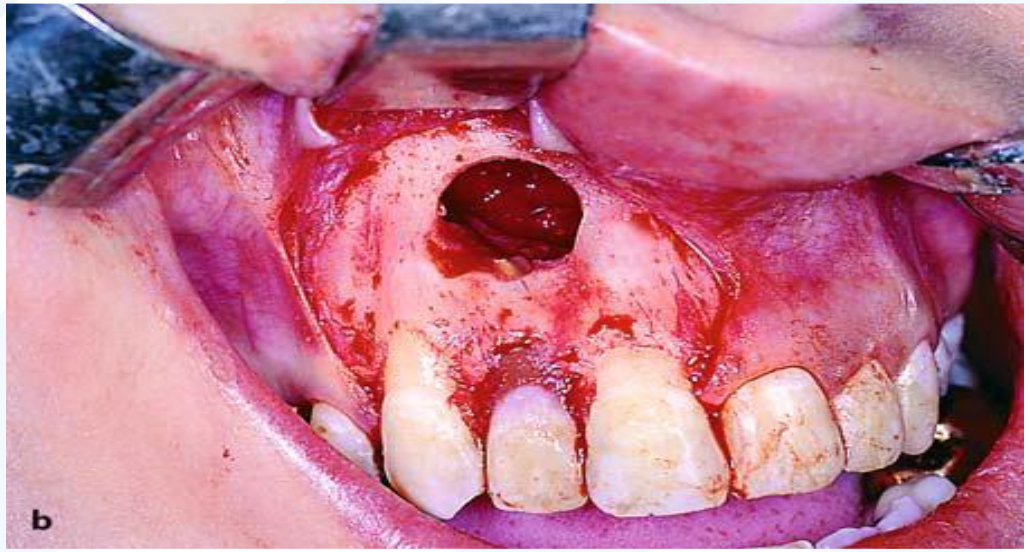
b

الشريحة المثلثية Triangular Flap

- تنتج الشريحة المثلثية عن إجراء الشق الجراحي بشكل حرف (L) مع شق أفقي على طول الميزاب اللثوي وشق أخر عمودي أو مائل. يبدأ الشق العمودي من عمق الميزاب الدهليزي ويمتد حتى جانب الحليمة اللثوية بين السنية، يتم إنجاز الشريحة المثلثية دهليزياً (شفوياً أو خدياً)على كلاً الفكين، وهي مستطبة من أجل الإزالة الجراحية لذرى الأسنان والأكياس الصغيرة وعمليات قطع الذروة.
- ميزاتها: تؤمن تروية دموية جيدة، مجال رؤية جيد وثبات جيد إضافة إلى سهولة إعادتها للوضع الأصلي ويمكن تعديلها بسهولة بشق تحرير صغير، أو شق إضافي عمودي، أو حتى من خلال زيادة طول الشق الأفقي.
- سيئاتها: مدخل محدود على الجذور الطويلة، وكذلك يحدث نوع من التوتر عندما يتم تبعيد الشريحة بواسطة مبعدة، وتحدث عيباً في اللثة الملتصقة.

b

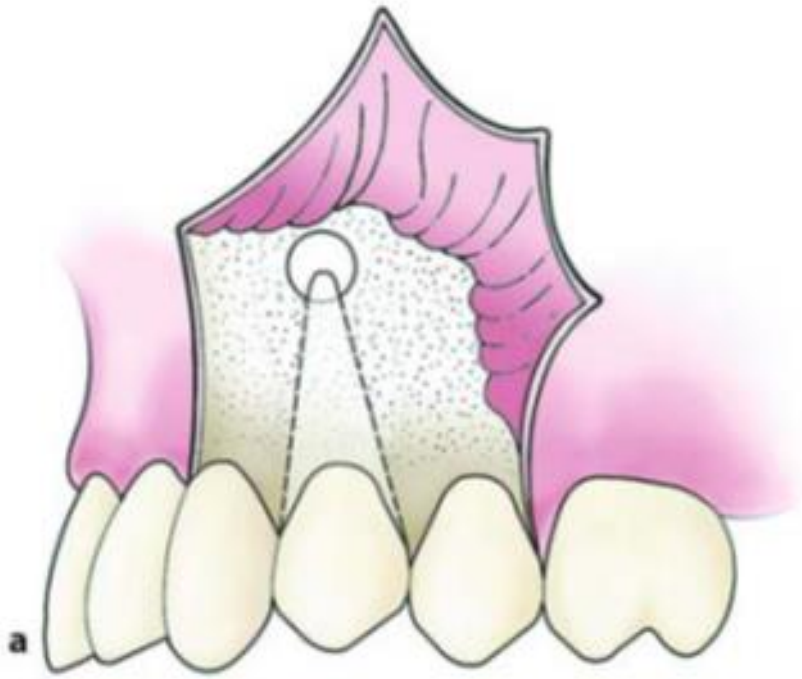
a

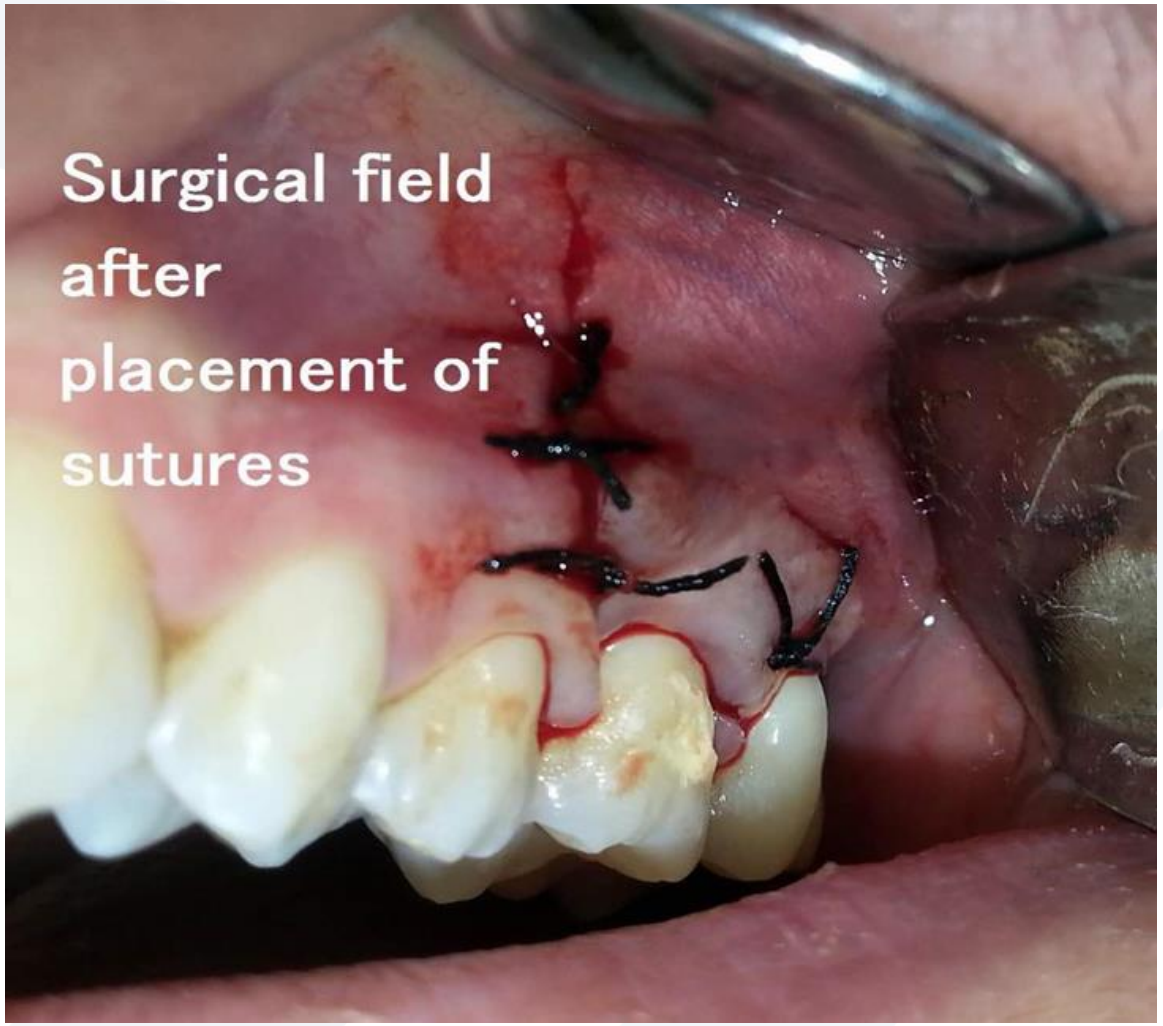
Surgical field
after
placement of
sutures

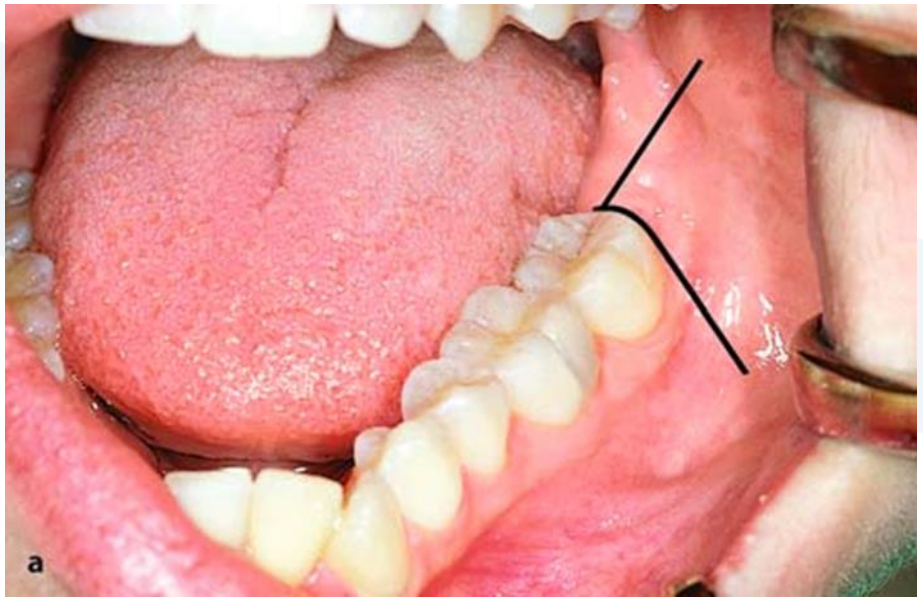
a

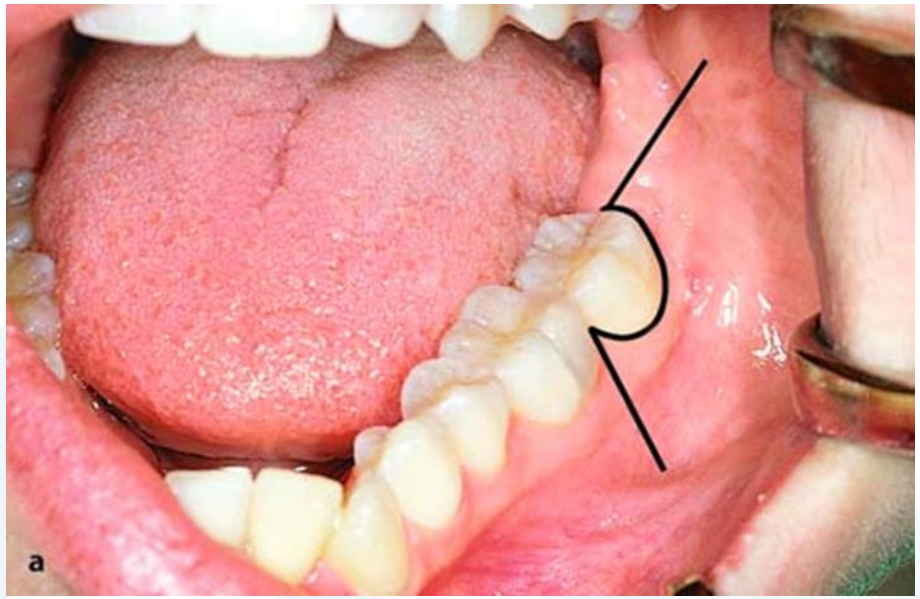
a

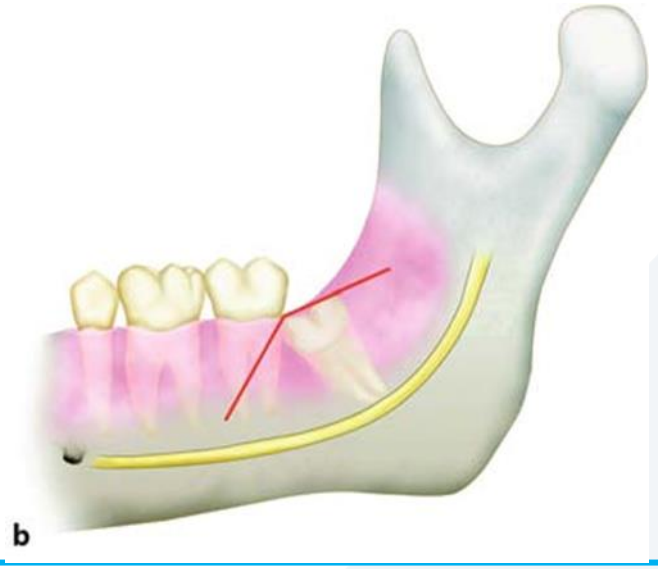
b

b

b

b

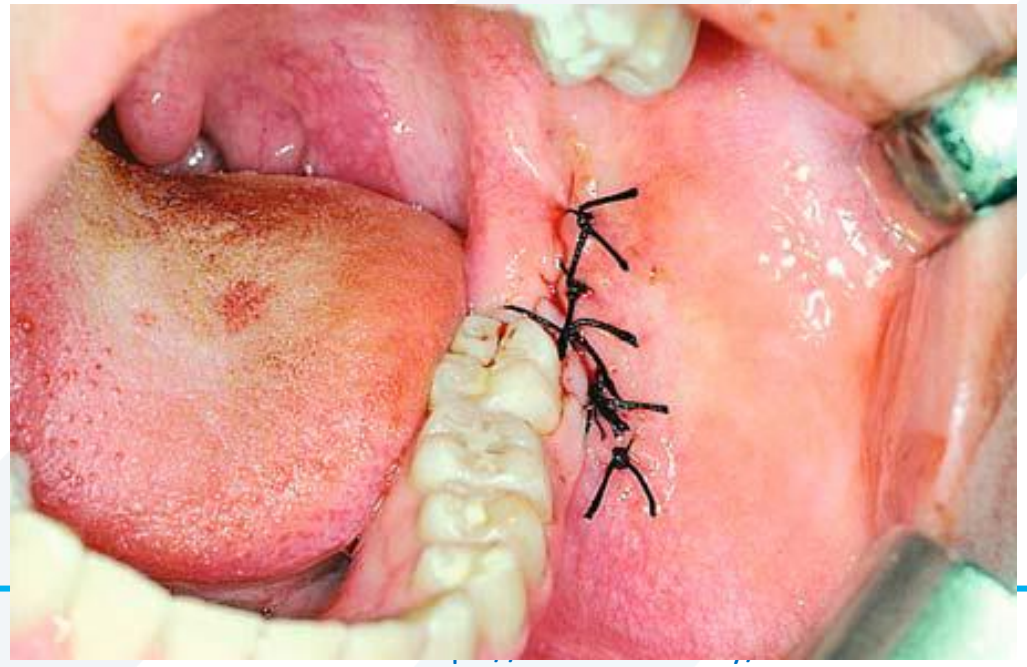

الشريحة الغلافية (الظرفية) Envelope Flap

- يتشكل هذا النوع من الشرائح من خلال إجراء شق أفقي يمتد على طول الخطوط العنقية للأسنان. يتم إجراء هذا الشق ضمن الميزاب اللثوي ويمتد لمسافة ٤ أو ٥ أسنان. النسيج المرتبط بأعناق الأسنان وكذلك الحليمات اللثوية تصبح بذلك حرة.

- تستخدم الشرائح الظرفية من أجل الجراحة على القواطع والضواحك والارحاء على الجهة الخدية أو الشفوية والسطوح الحنكية أو اللسانية، وتستطب عندما يتضمن الإجراء الجراحي الخطوط العنقية للأسنان شفوياً أو خدياً وحنكياً أو لسانياً، وكذلك عمليات قطع الذروة (جذر حنكي) واستئصال الأسنان المنطمرة والأكياس ....الخ.

- ميزاتها: تجنب الشقوق العمودية وسهولة عودة الشريحة إلى وضعيتها الأصلية وتروية دموية ممتازة للشريحة.

- سيئاتها: صعوبة تبعيدها (وخصوصاً من الجهة الحنكية)، توتر أعظمي وخطورة تمزق النهايات، مجال رؤية ضعيف في عمليات قطع الذروة، وكذلك المدخل المحدود واحتمال أذية الأوعية الدموية والأعصاب الحنكية وتضرر اللثة الملتصقة.

b

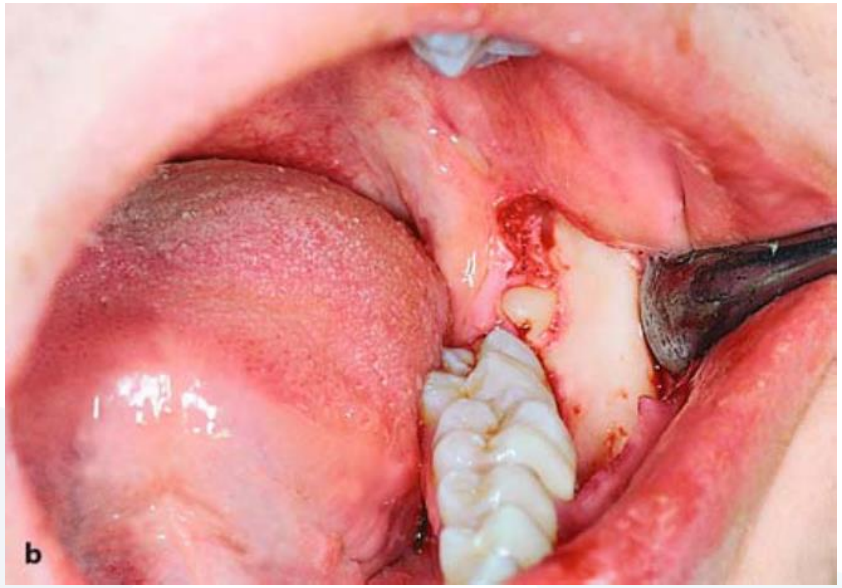
b

a

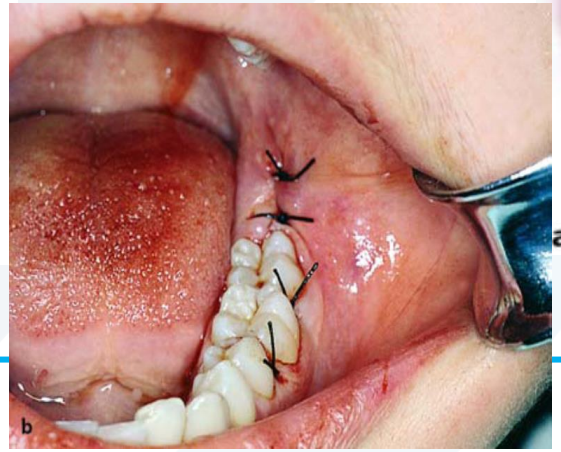
b

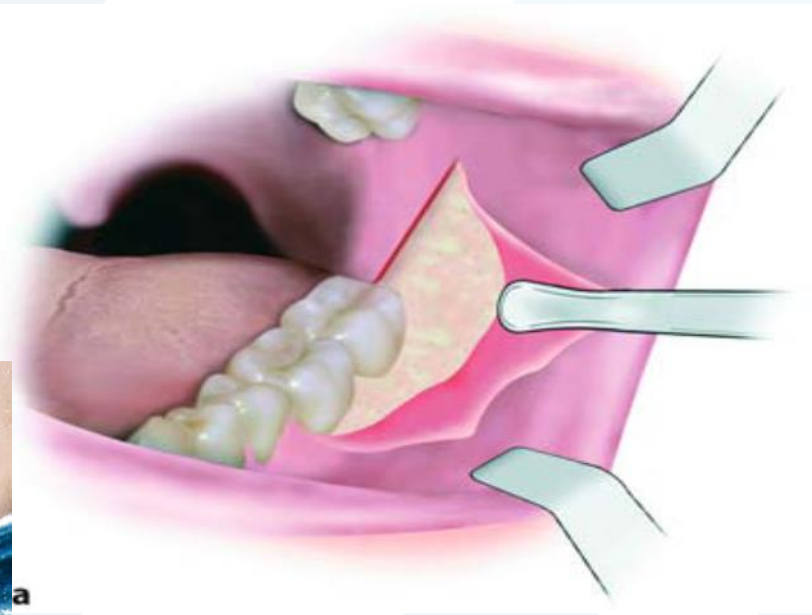
a

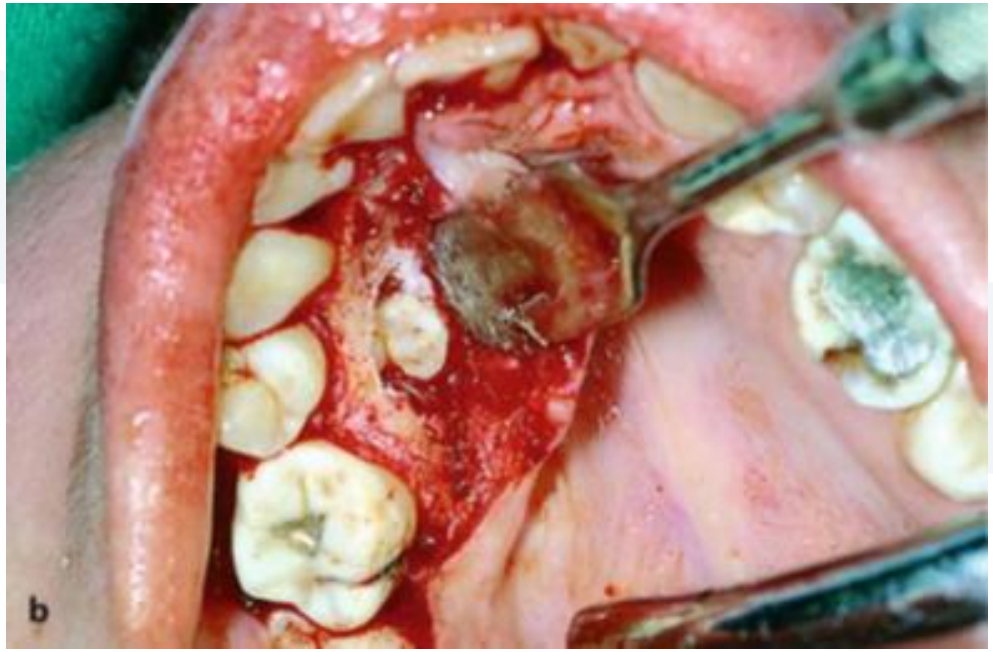
b

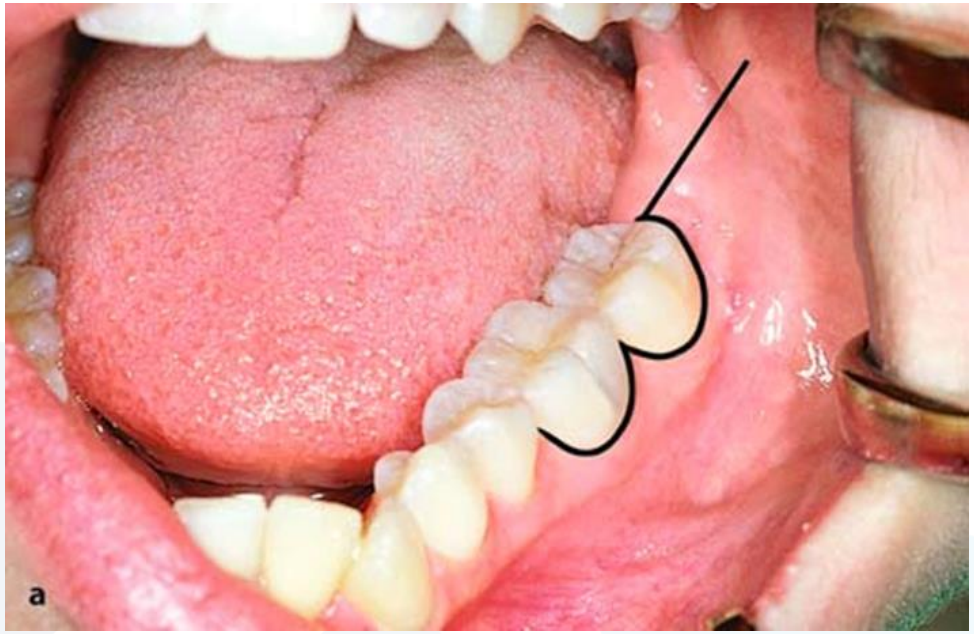
a

a

b

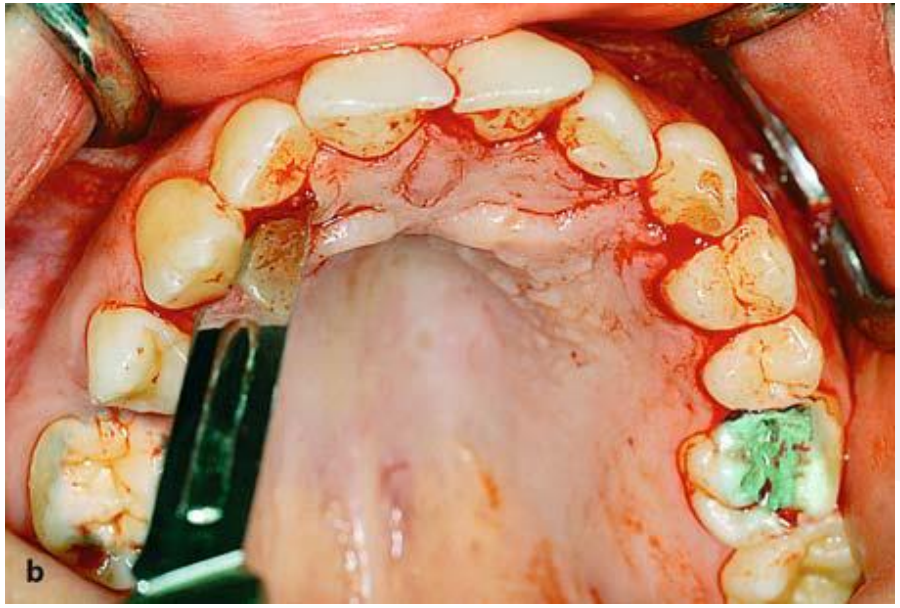
b

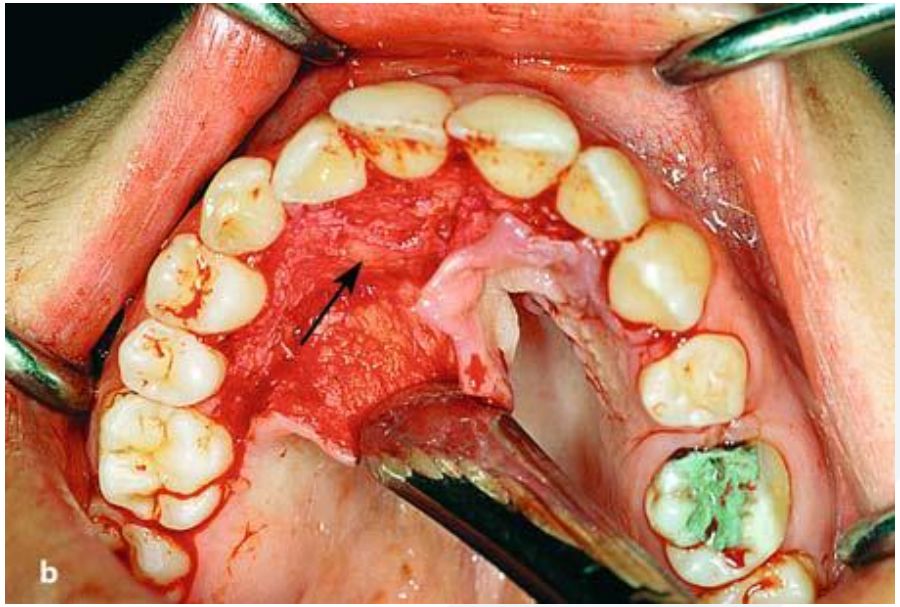
b

a

a

a

b

الشريحة الهلالية Semilunar Flap

- تنتج هذه الشريحة من خلال إجراء شق منحني يبدأ تماماً أسفل الميزاب الدهليزي ويمتد على شكل قوس يتجه بجزئه المحدب باتجاه اللثة الملتصقة. إن أخفض نقطة من الشق الجراحي يجب أن تبعد على الأقل مسافة 0,5 سم من الحافة اللثوية، وبالتالي فإن التروية الدموية لا تتعرض للخطر. إن كلاً من جانبي القطع (الشق) الجراحي يجب أن يمتد مسافة سن أوسنين من منطقة إزالة العظم.
- تستخدم الشريحة الهلالية من أجل عمليات قطع الذروة واستئصال الأكياس الصغيرة وذرى الأسنان.
- ميزاتها: شق جراحي صغير وتبعيد سهل للشريحة، لا يُحدث الانحسار اللثوي حول الترميمات الصناعية، عدم التداخل على النسج حول السنية، سهولة العناية بالصحة الفموية مقارنة مع الأنماط الأخرى من الشرائح.
- مساوئها: إمكانية إجراء الشق الجراحي فوق مكان إزالة العظم وذلك يعود لخطأ في التقدير، تشكل الندبة وخصوصاً في المنطقة الأمامية، صعوبة إعادة الشريحة إلى الوضعية الأصلية وخياطتها الناجم عن غياب نقاط مرجعية محددة، وكذلك المدخل الجراحي والرؤيا المحدودة والميل لاحتمال التمزق.

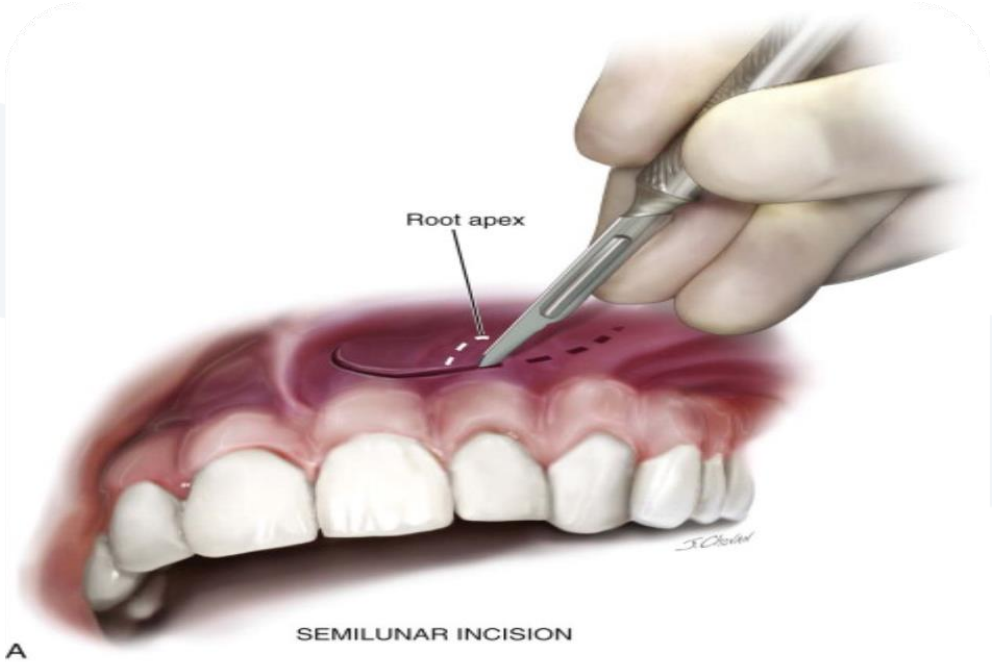
Root apex
SEMILUNAR INCISION
A

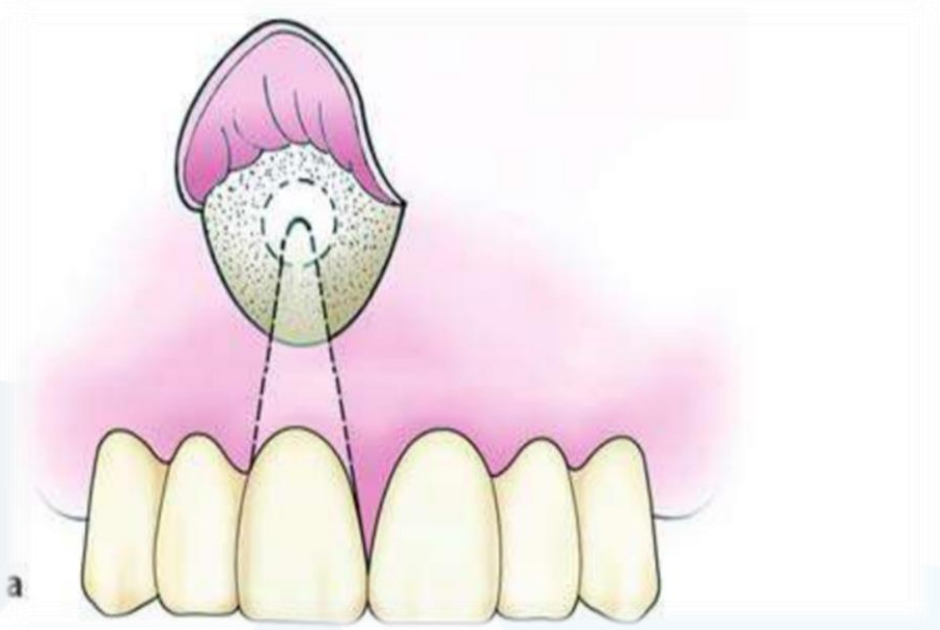
a

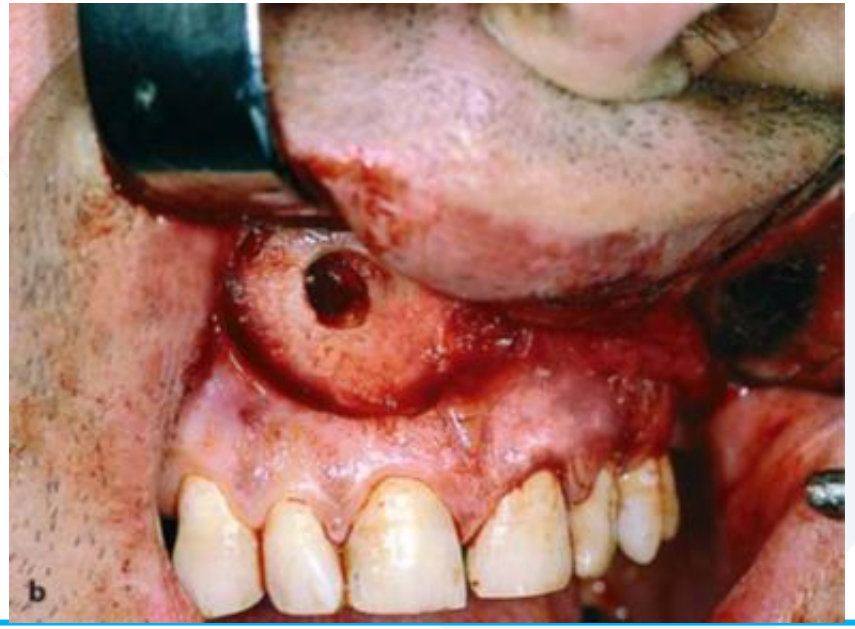
b

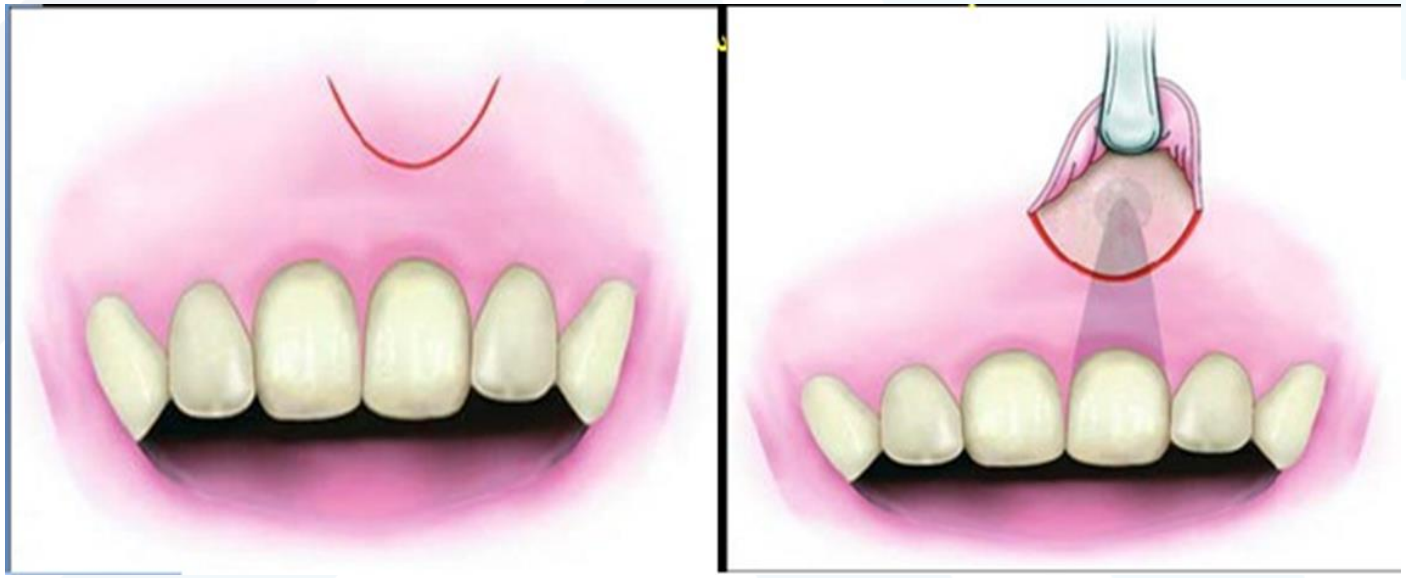

أنماط أخرى للشرائح Other Types of Flaps

تنتج الأنماط الأخرى من الشرائح من خلال إجراء الشقوق بشكل Y وX ويتم عادة استخدام هذه الأنواع من الشرائح في الإجراءات الجراحية على قبة الحنك وخصوصاً إزالة النواتئ العظمية (العرون العظمية الحنكية).

الشرائح الناجمة عن الشق بشكل حرف (Y):

تتم بإجراء الشق على طول الخط المتوسط لقبة الحنك، كما يتم بإجراء شقين جانبيين متجهين إلى الأمام باتجاه الأنياب.

يستطب هذا النوع من الشرائح في الإجراءات الجراحية المتضمنة إزالة الأعران والنواتئ العظمية الصغيرة.

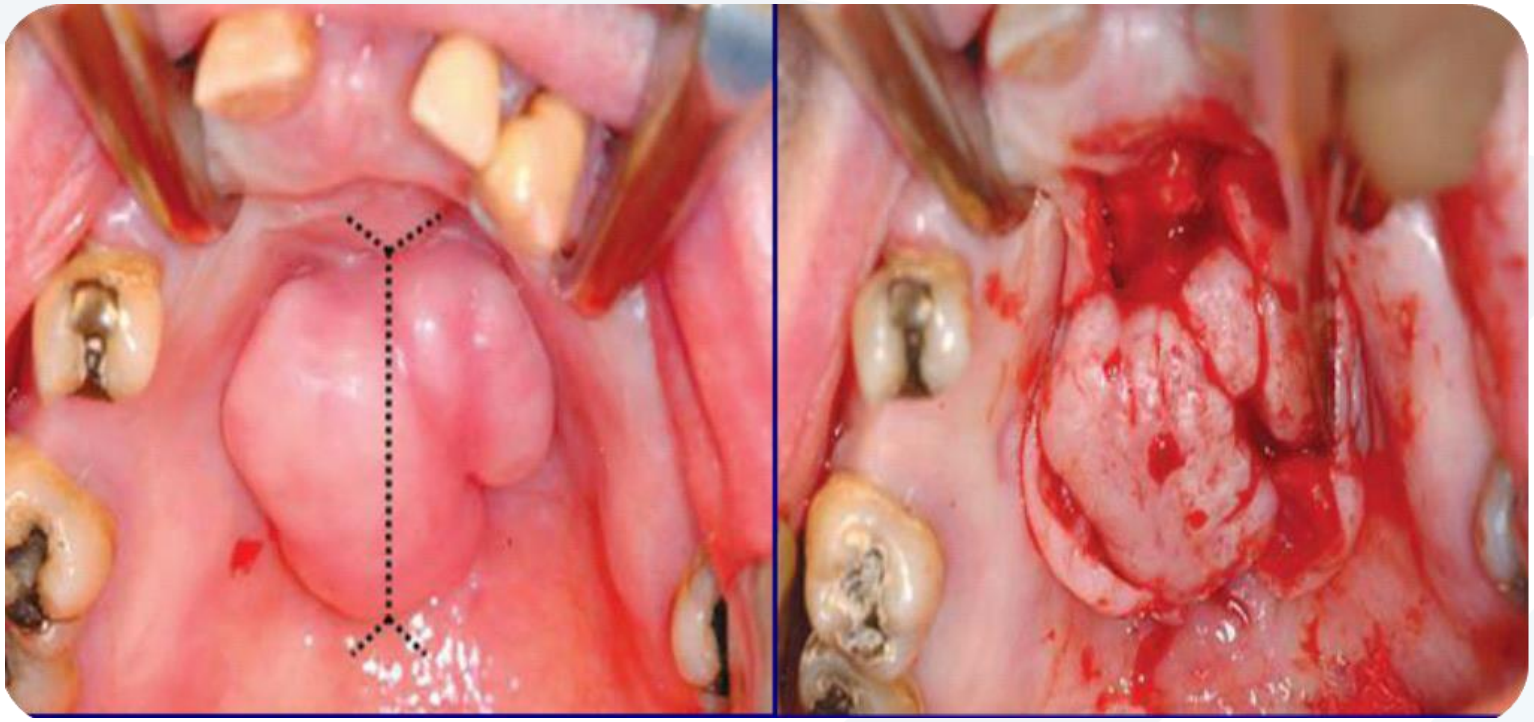

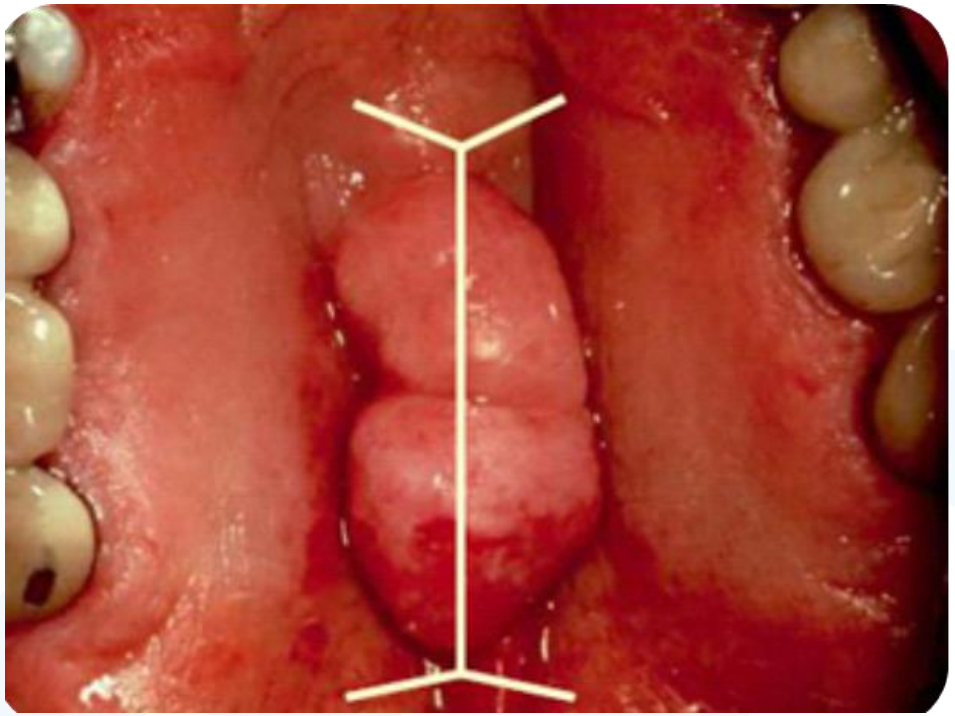

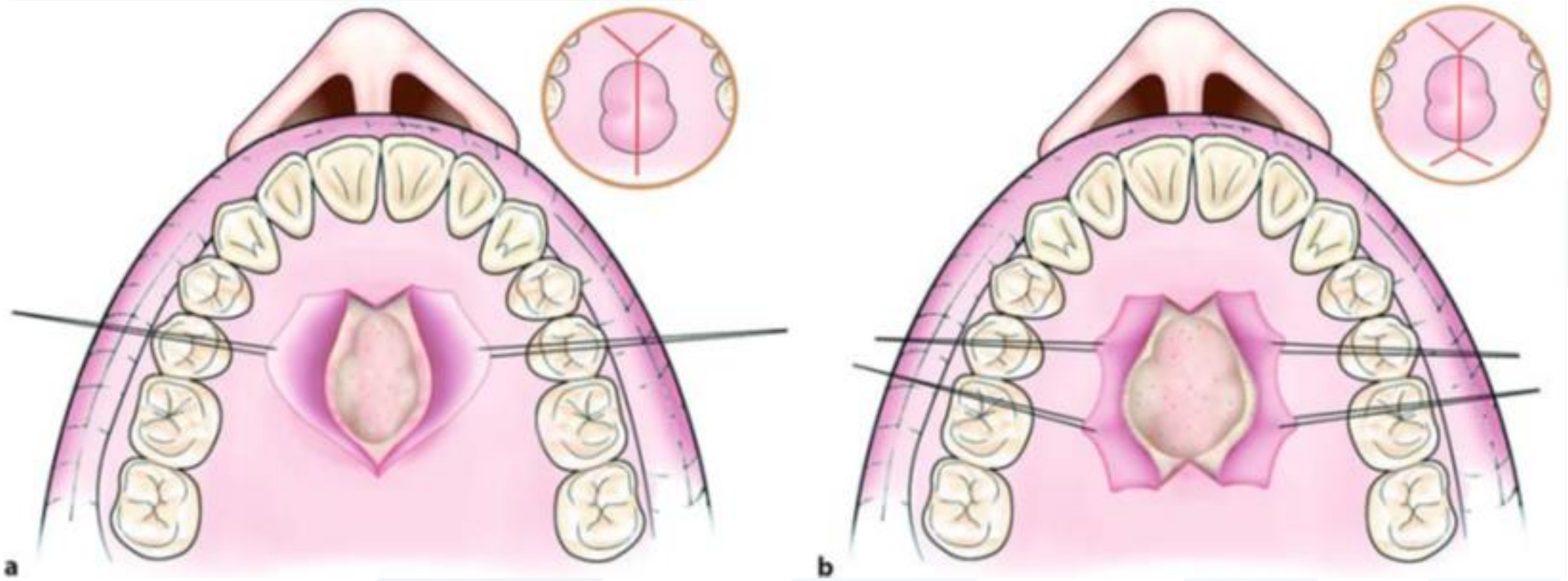
a
b

الشرائح الناجمة عن الشق بشكل حرف Y :

- يستخدم هذا النوع من الشرائح من أجل الأعران والناتئ العظمية الأكبر حجماً، وهي تعتبر بشكل أساسي امتداداً للشرائح ذات الشق بشكل حرف (Y).
- إن الاختلاف بين النوعين (Y و Y) هو في إجراء الشقين الخلفيين الجانبيين الإضافيين والتي هي ضرورية من أجل تأمين مدخل ملائم إلى ساحة العمل الجراحي.
- تصمم هذه الشريحة بحيث أن الفرع الرئيسي للشريان الحنكي الكبير لا يتعرض للقطع.

الشرائح المعنقة (المزاحة) Pedicle Flaps

الأنواع الثلاث الرئيسية للشرائح المزاحة المستخدمة من أجل إغلاق الاتصال الفموي الغاري (الفموي الأنفي) هي : الخدية والحنكية، والشرائح الجسرية.

الشريحة الدهليزية المزاحة القابلة للجر(التقدمية) Buccal advancement flap

- هي عبارة عن شريحة شبه منحرفة نموذجية محدثة خدياً، قبالة المنطقة المراد تغطيتها، عادةً ما تستخدم لدى الأشخاص الذين لديهم الأسنان الطبيعية. تنتج هذه الشريحة من خلال شقين جانبيين متباعدين وممتدين باتجاه عمق الميزاب بقدر امتداد سنخ السن.
- وبعد تسليخ الشريحة المخاطية السمحاقية يتم شق السمحاق بشكل معترض عند قاعدة الشريحة بحيث تصبح أكثر مرونة ويمكن أن تُجر وتغطي الفوهة الناجمة عن قلع السن.
- الشريحة الخدية المائلة هي نمط من أنماط الشرائح الخدية.
- تنتج هذه الشريحة عن شق أمامي خلفي، وبالتالي فإن قاعدتها عمودية على المنطقة الخدية، وإلى الخلف بالنسبة للجرح. تدار الشريحة بزاوية تتراوح بين (٧٠- ٨٠°) وتوضع فوق فوهة السنخ.
- في كلا الحالتين يجب تنضير حواف الفوهة قبل وضع الشريحة.

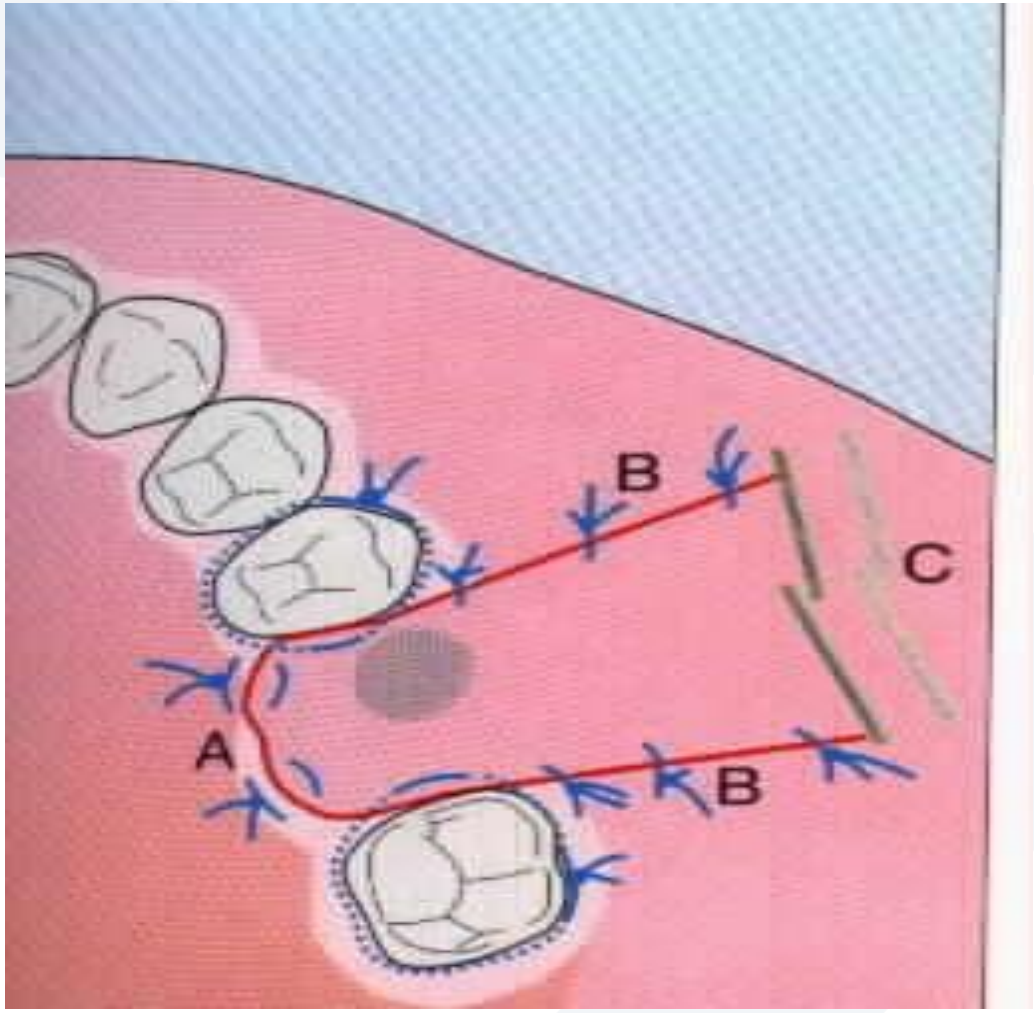
B
C
A
B

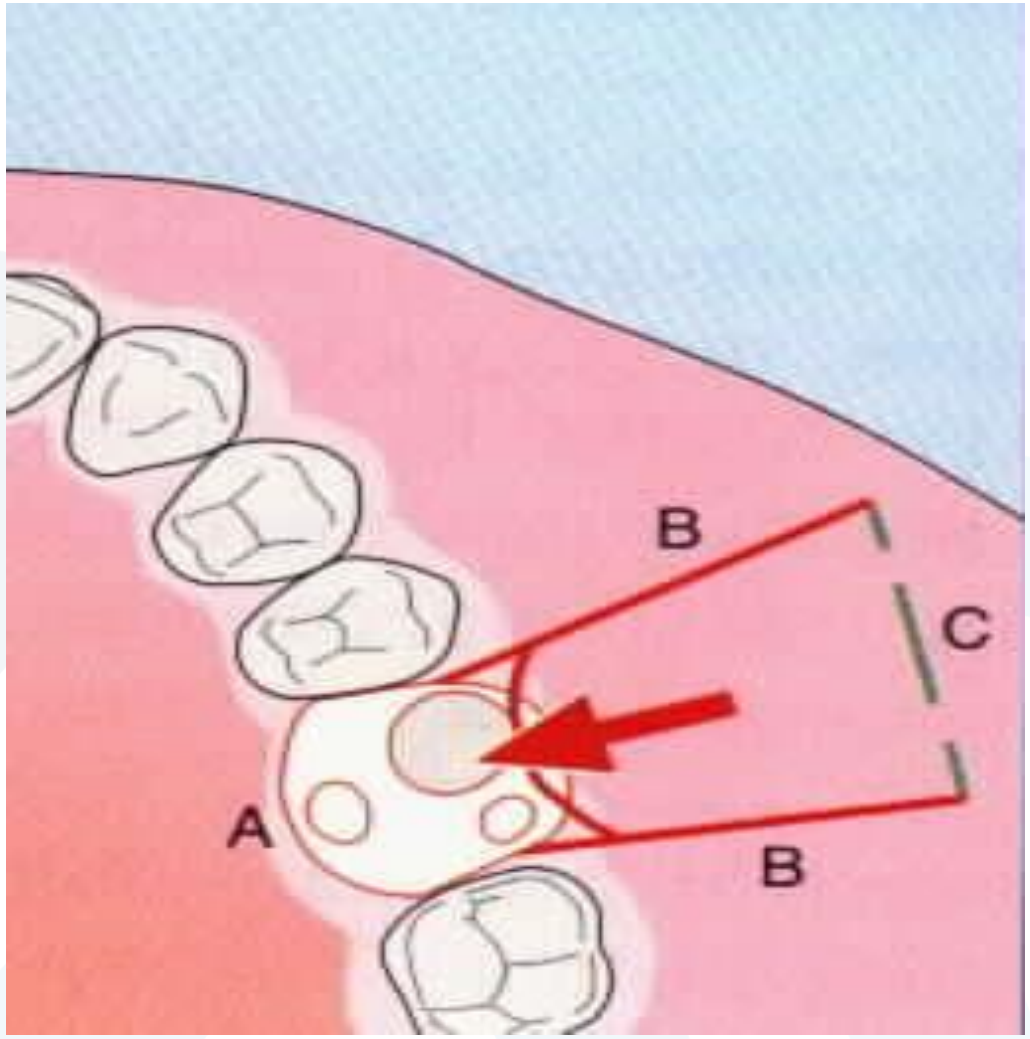
B
C
A
B

إغلاق الناسوربواسطة الشريحة الدهليزية المتقدمة :

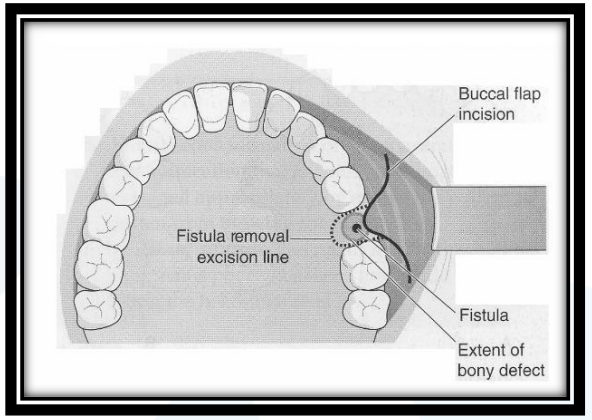

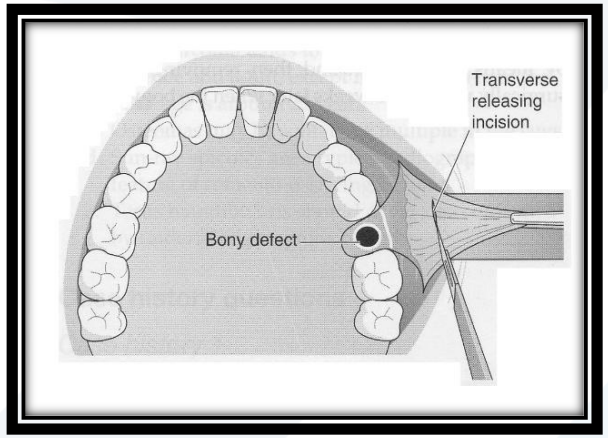

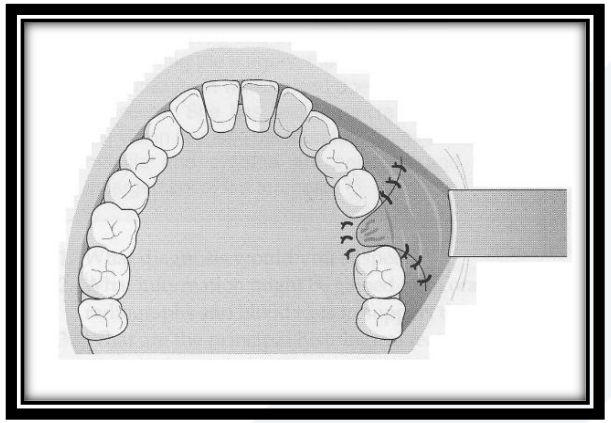

Photo of an *Oro-Antral Fistula*, created by the Removal of the UL6
Oro-Antral Fistula - Note the 'hole' is lined by *epithelium* (hence, *fistula*)

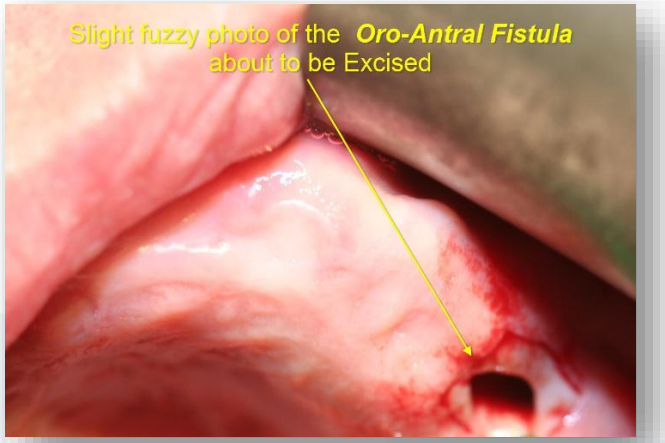
Slight fuzzy photo of the *Oro-Antral Fistula* about to be Excised

The excised *OAF* lining together with some *antral / sinus lining* or *granulation tissue*

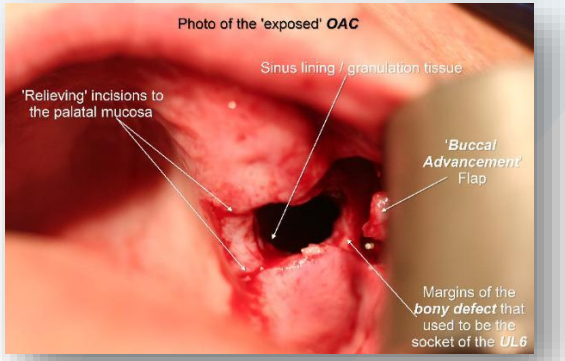
Photo of the 'exposed' *OAC*
Sinus lining / granulation tissue
'Relieving' incisions to the palatal mucosa
'*Buccal Advancement*' Flap
Margins of the *bony defect* that used to be the socket of the *UL6*

Photo of *Buccal Advancement Flap* that has been brought across palatally to close the *OAC* and sutured into position.

الشرائح الحنكية Palatal Flap

- يستخدم هذا النوع من الشرائح لدى الأشخاص عديمي الأسنان لكنهم مازالوا محافظين على عمق الميزاب الدهليزي.
- الشريحة السمحاقية المخاطية الحنكية المشكلة تدار نحو الخلف والخد، وتتضمن دوما الأوعية الدموية الصادرة من الثقبة الحنكية الكبيرة المو افقة. بعد التدوير يتم وضع الشريحة فوق فوهة السنخ بعد تنضير حواف هذه الفوهة ومن ثم خياطة الشريحة مع النسج الخدية.
- يتم تطبيق الضماد اللثوي لعدة أيام على الفراغ المتشكل حيث يتم الشفاء بالمقصد الثاني.

الشريحة الحنكية المزاحة Palatal transposition flap

بعد تحرير حواف الفتحة الناسورية بحيث ينكشف العظم حولها، ثم يتم تحديد طول وعرض الشريحة على قبة الحنك وفق المعايير التالية:

- ❑ عرضها يتناسب مع أبعاد الفتحة بعد تحرير النسج من حولها.
- ❑ طولها ثلاثة أضعاف عرضها وقاعدتها أعرض من رأسها
- ❑ رأس الشريحة إلى الأمام وقاعتها إلى الخلف وهي كاملة السماكة.
- ❑ تحتوي بداخلها الشريان الحنكي الأمامي (الكبير)
- ❑ ترفع الشريحة كاملة السماكة وتدار بدون توتر باتجاه الفتحة وتخاط
- ❑ مكان الشريحة على قبة الحنك يغطى بقطعة شاش مغطسة باليودوفورم وتركب فوقها الصفيحة الإكريلية المحضرة مسبقاً .

الشريحة الحنكية المزاحة
Palatal transposition flap

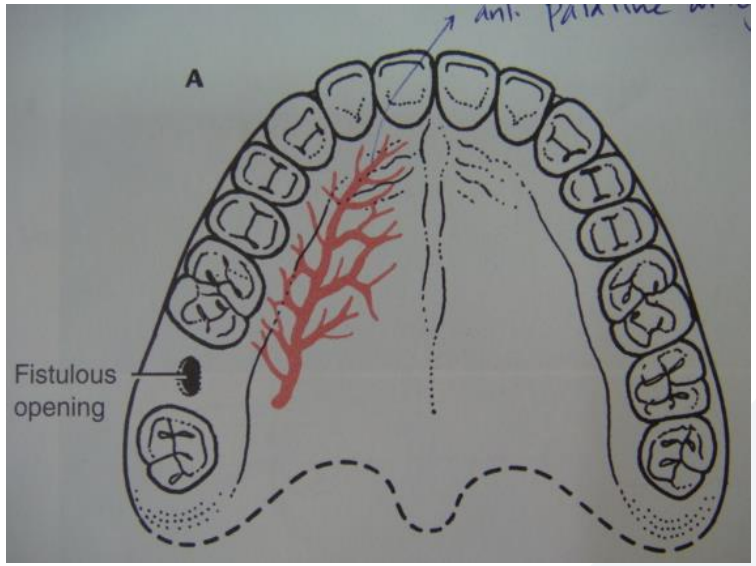

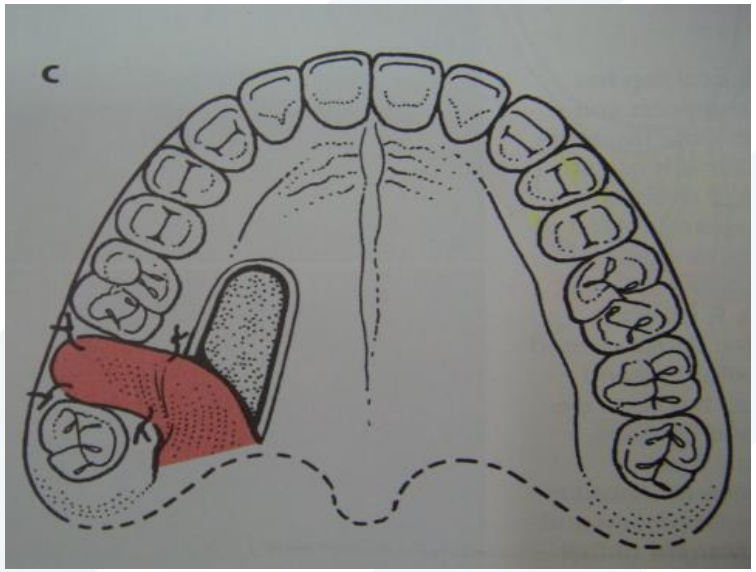

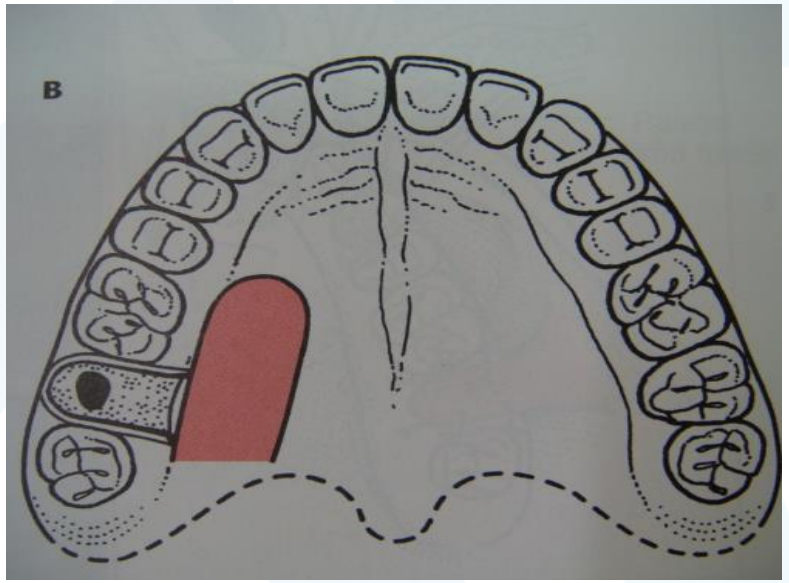

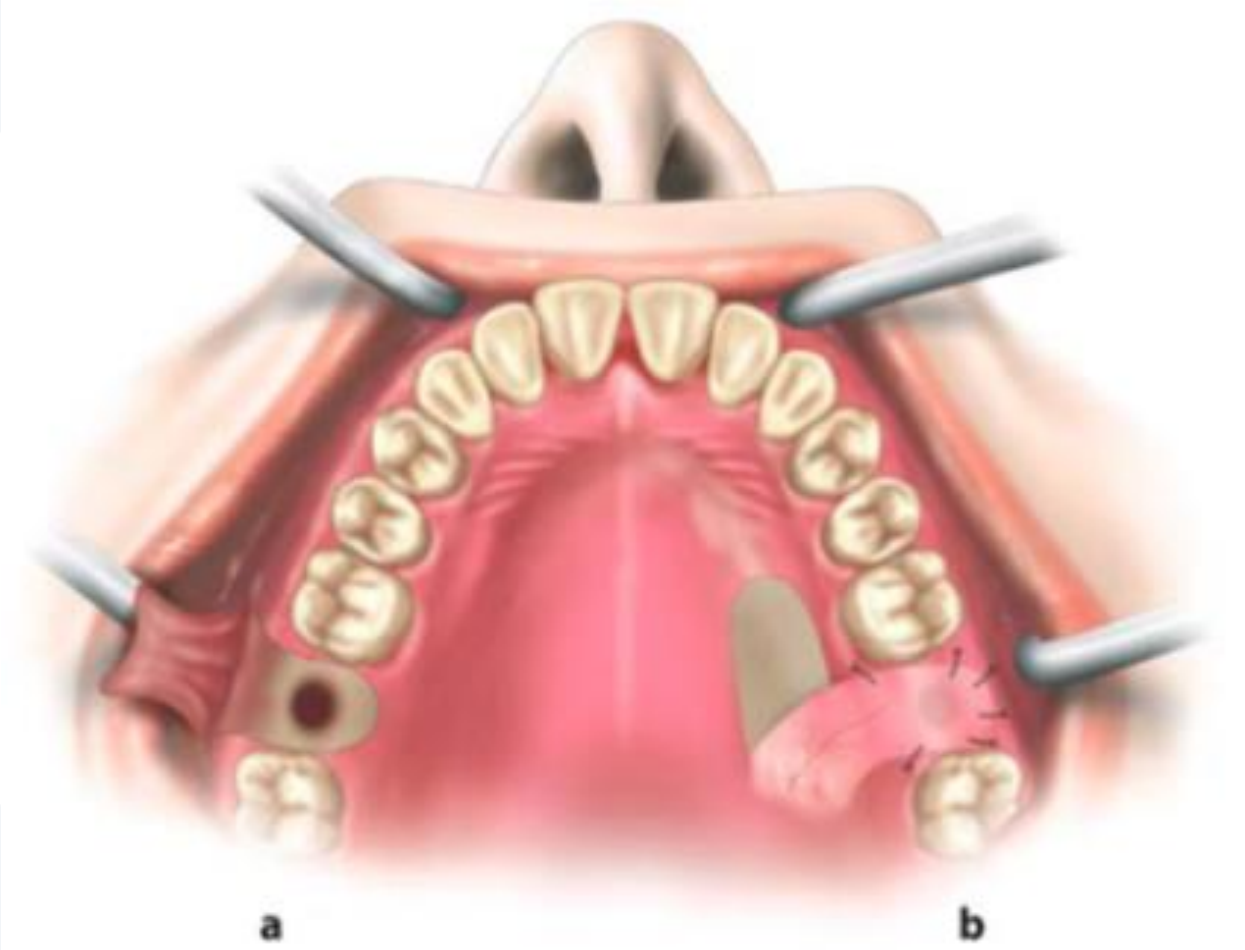
a
b

إغلاق الاتصال الجيبي الفموي بواسطة الشريحة الحنكية المدورة

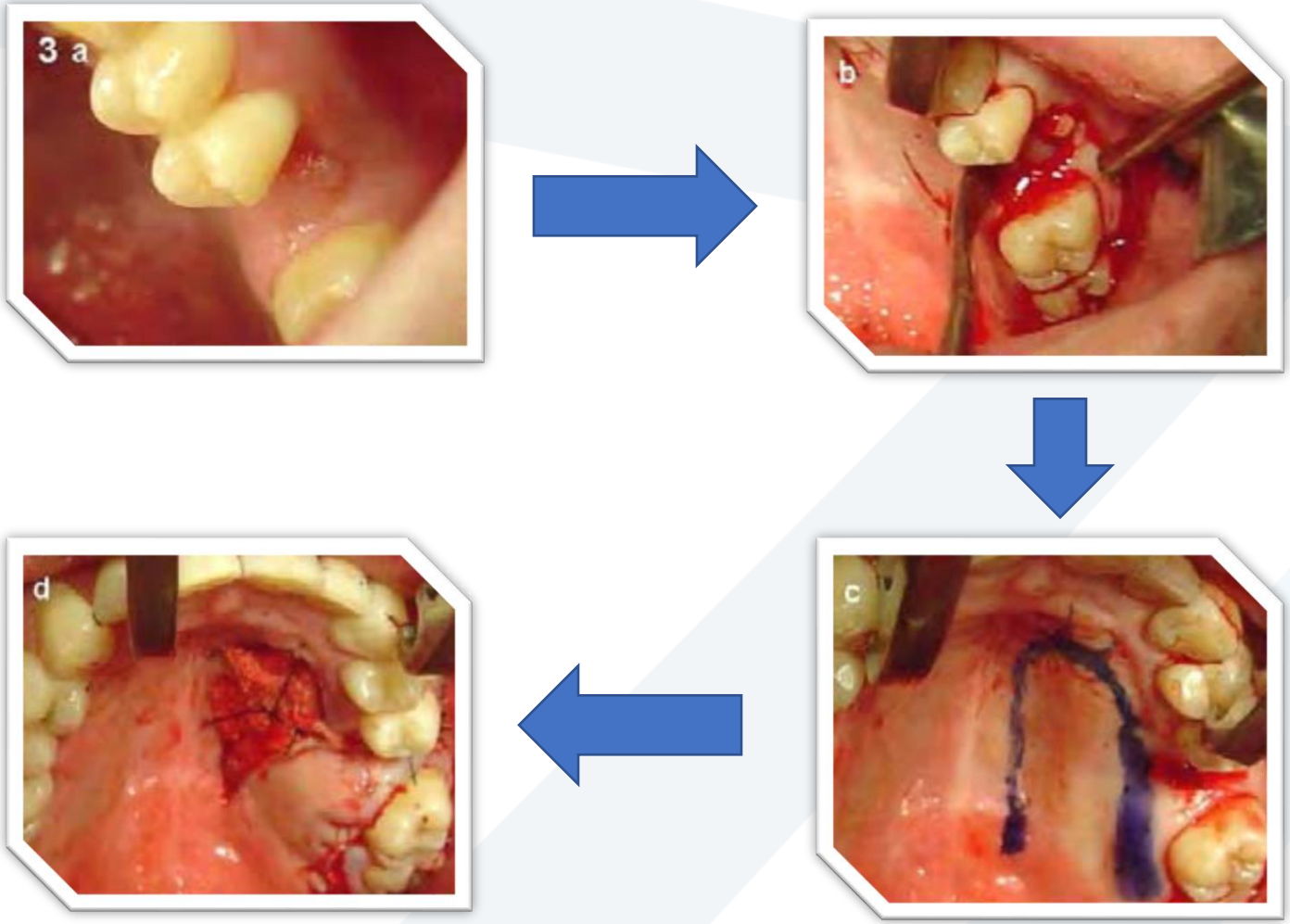

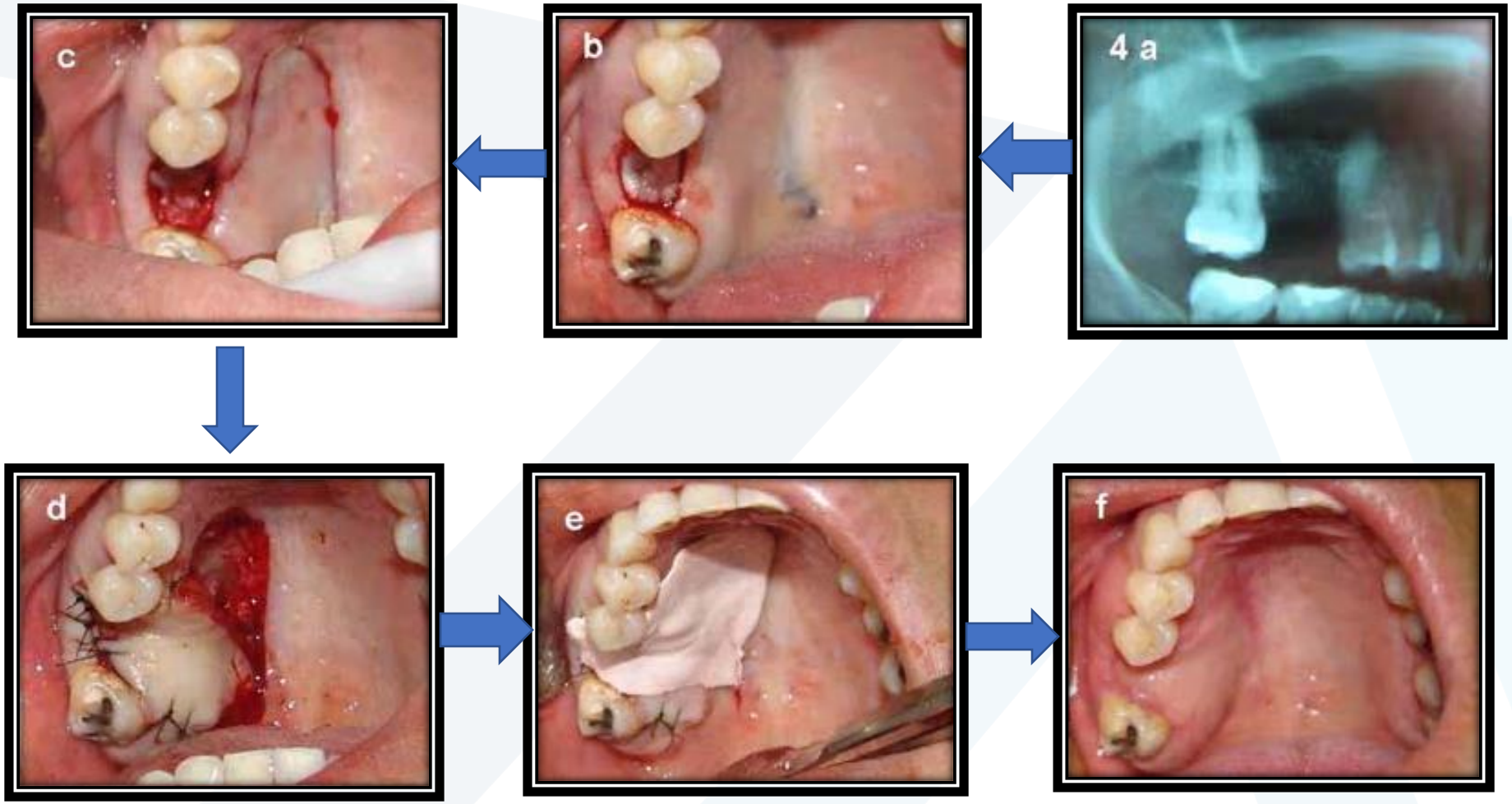
c
b
4 a
d
e
f

إغلاق الاتصال الجيبي الفموي بواسطة الشريحة الحنكية المدورة والمندخلة ضمن نفق عبر المخاطية الحنكية :

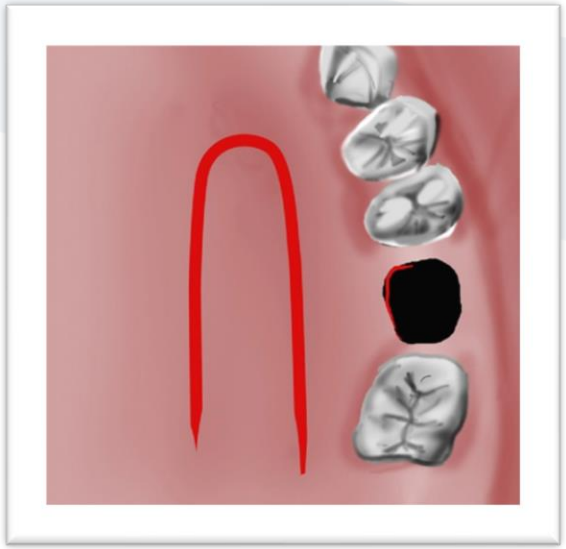

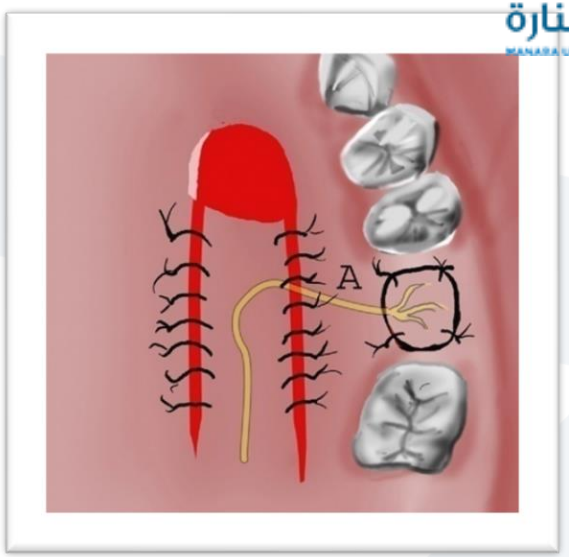

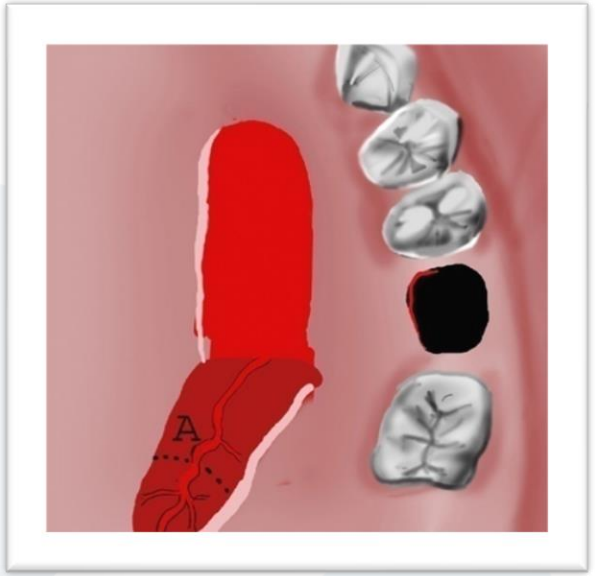

التروية الدموية للشريحة الحنكية

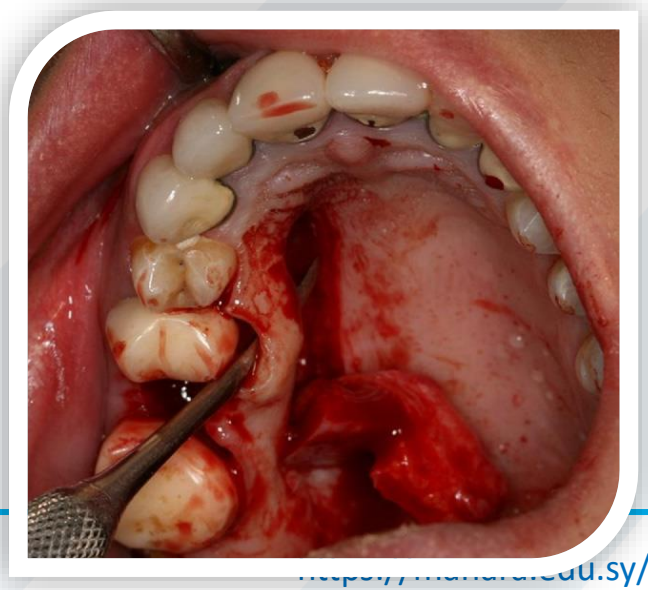

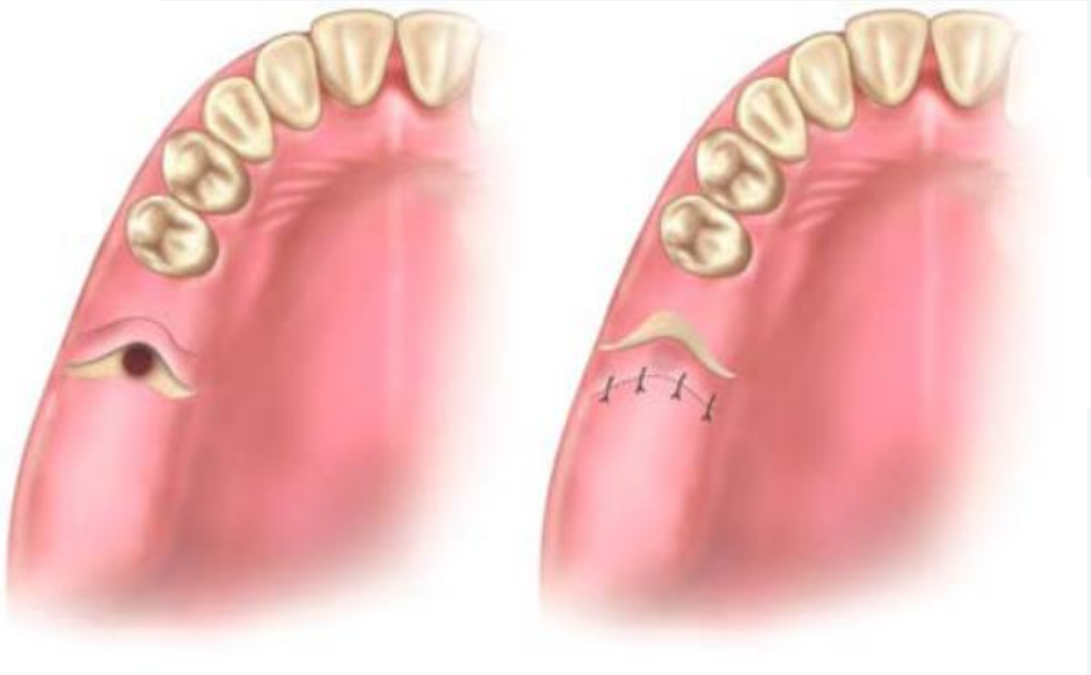

الشريحة الجسرية المعنقة

Pedicle Bridge Flap

- هذه شريحة حنكية خدية وهي عمودية على الحافة السنخية.
- بعد تصميم الشريحة يتم سحبها خلفيا أو أماميا لتغطية فتحة الاتصال الفموي الغاري، وذلك من دون إحداث أي ضرر بدهليز الفم.
- يستخدم هذا النوع من الشرائح في الأجزاء الخالية من الأسنان على الارتفاع السنخي.

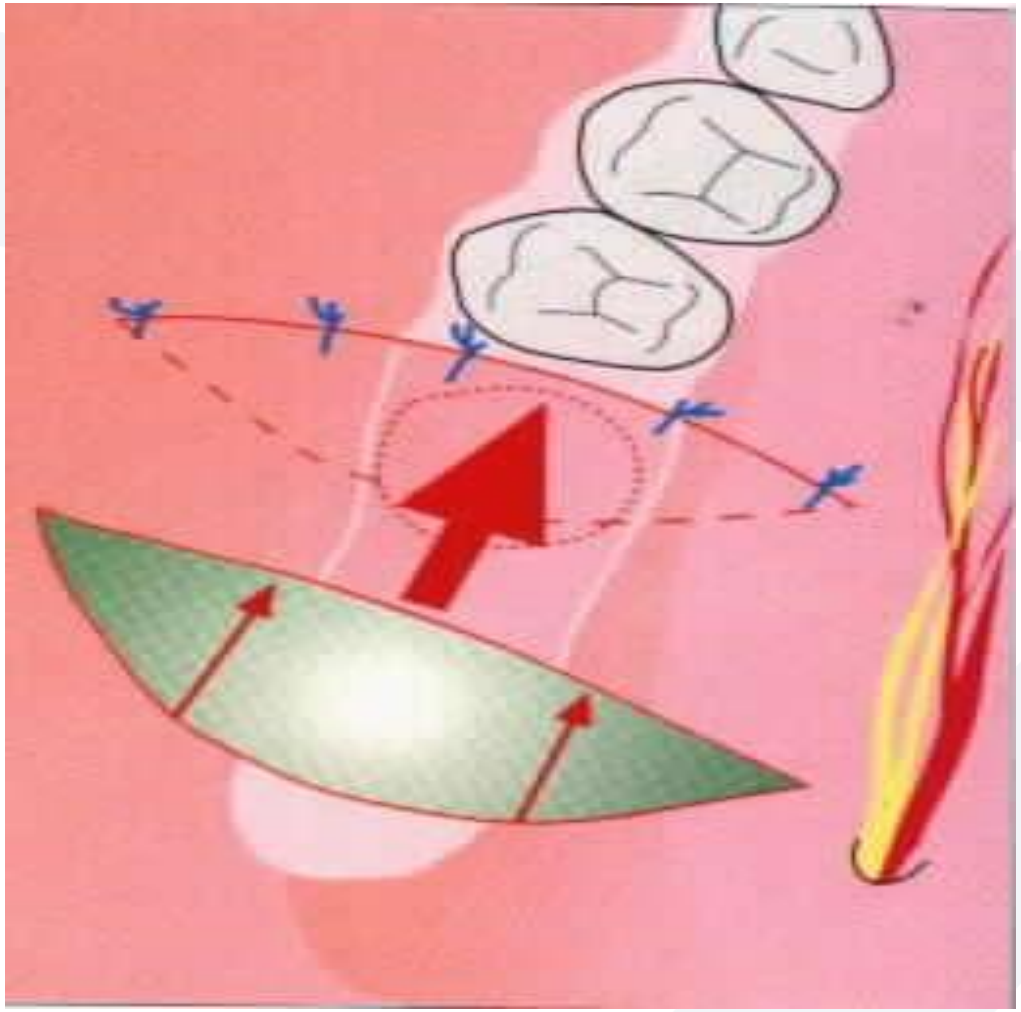

الشريحة الجسّرية المزاحة Bridge (pedicle) flap

بعد تحرير حواف الفتحة يتم إجراء شقين متوازيين وعموديين كاملي السماكة على الارتفاع السنخي خلف الفتحة، بعد التسليخ يتشكل لدينا شريحة مخاطية سمحاقية على شكل جسر. يتم إزاحة هذا الجسر إلى الأمام (فوق الفتحة) وخياطته. تترك المنطقة التي أُخذ منها الجسر لتتندب بالمقصد الثاني.

مبادئ حماية الشريحة:

- حماية الشريحة من التموت

يحقق إذا التزم الجراح بالمبادئ الأربعة التالية:

١. قاعدة الشريحة أعرض من قمتها وشقي التحرير للشريحة متوازيين أو متقاربين باتجاه قمتها.

٢. بشكل عام يجب ألا يتجاوز طول الشريحة ضعفي عرض قاعدتها.

٣. يفضل أن تكون التروية الدموية المحورية متضمنة ضمن قاعدة الشريحة مثل الشريحة الحنكية يفضل أن تكون قاعدتها باتجاه الشريان الحنكي الكبير.

٤. يجب تجنب الشد أو الفتل المفرط للشريحة.

- حماية الشريحة من الانتان: وذلك برد الشريحة على عظم سليم وبمسك حواف الشريحة بنعومة وعدم تطبيق أي شد.
- حماية الشريحة من التمزق وهو مضاعفة شائعة مع الجراحين غير المتمرسين نتيجة استخدام شريحة لا تؤمن مدخل جراحي كافي.