الأسنان المُنطمرة على الفك العلوي
Maxillary Impacted Teeth

Dr. Ali Khalil
PhD in Oral and Maxillofacial Surgery
Professor Emeritus, and Chairman,
Department of Oral and Maxillofacial Surgery
Faculty of Dentistry
Manara University

الانطمار Impaction

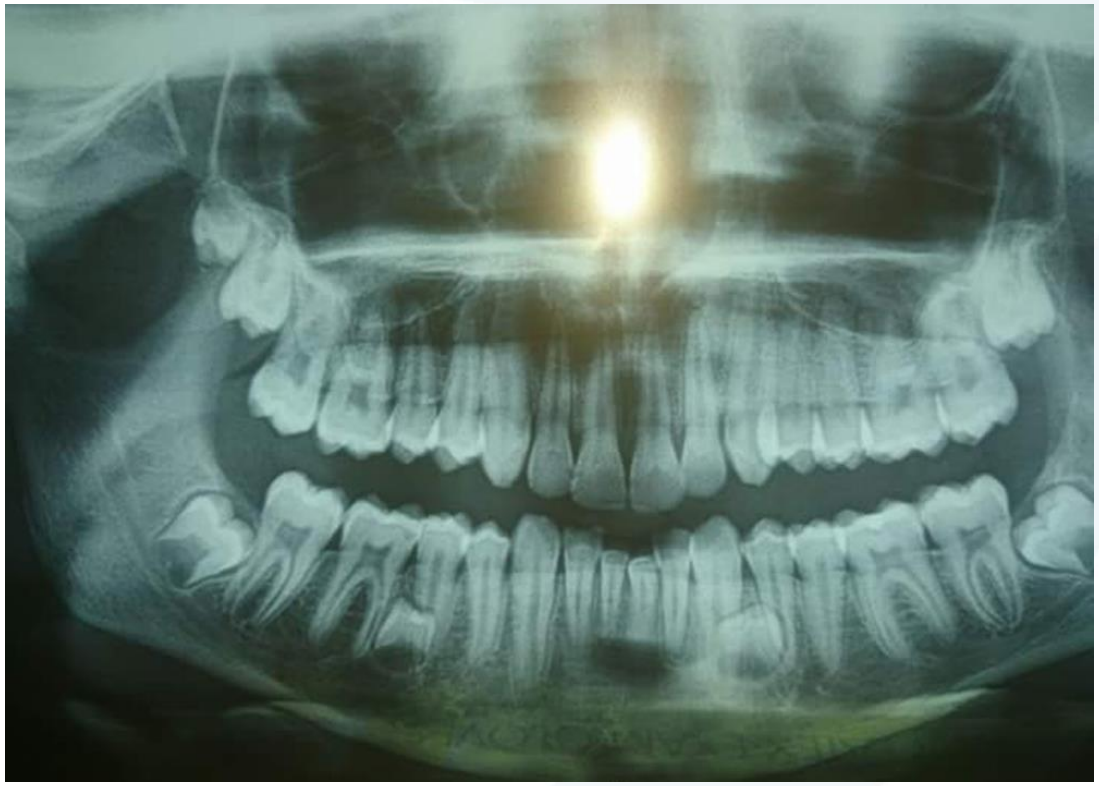

- الانطمار هو عدم بزوغ السن وبقائه مُغطى بالنسج الرخوة أو العظمية بشكل كامل.
- الإنطمار على الفك العلوي يكون حسب الترتيب التالي: الأسنان الزائدة، الأنياب، الأرحاء الثالثة، الرباعيات .....
- اصبح انطمار الأسنان شائعاً في العصور الحديثة، ربما يعود ذلك إلى التطور في النظام الغذائي، حيث اصبح العالم يعتمد على الأطعمة اللينة والمُحضرة بطريقة خاصة تُسهل مضغها.
- وبالتالي يقل استخدام الفكين مما يؤدي إلى ضمورها.
- قدامى البشر كان لهم 6 قواطع وارحاء رابعة.

أسباب الانطمار

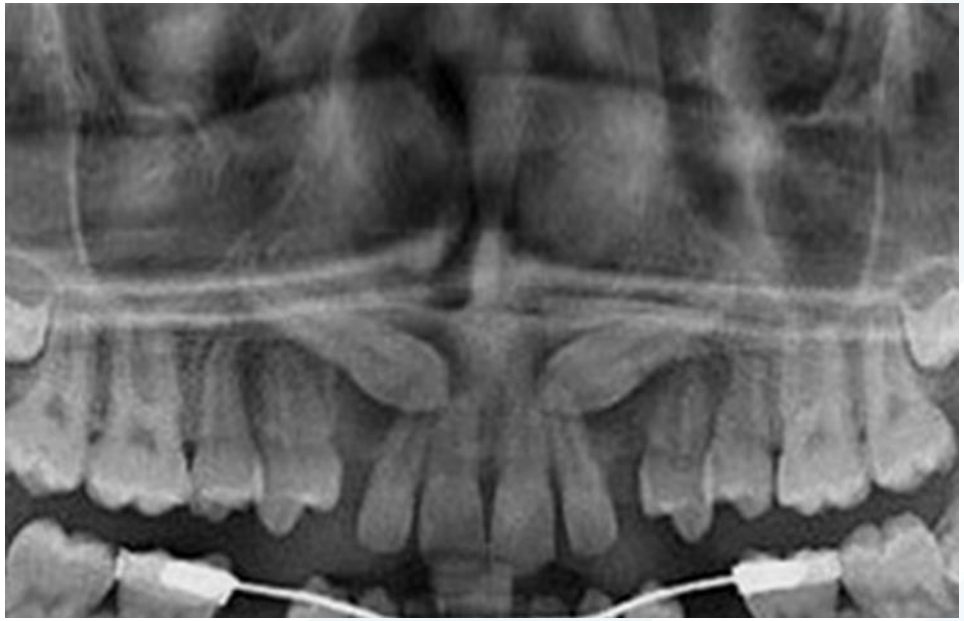

- التوضع غير الصحيح لبرعم السن الدائم أو تشكله في مكان بعيد عن مكانه الطبيعي.
- القلوع المبكرة للأسنان اللبنية.
- تشكل نسيج عظمي كثيف فوق مكان بزوغ السن.
- تشكل نسيج مخاطي تندبي كثيف فوق مكان بزوغ السن.
- انزياح الأسنان المجاورة (بسبب القلوع المبكرة للأسنان اللبنية) أو بزوغ أسنان دائمة أخرى مكان السن المقلوع.

أسباب الانطمار

- تموت برعم السن داخل العظم.
- ضيق الفك وعدم وجود مكان كافي لبزوغ الأسنان.
- تشكّل الأكياس والأورام حول تاج السن.
- التشوهات التي تصيب تيجان هذه الأسنان.
- شقوق الشفة وقبة الحنك.
- بعض التناذرات (كروزون، آبرت....)

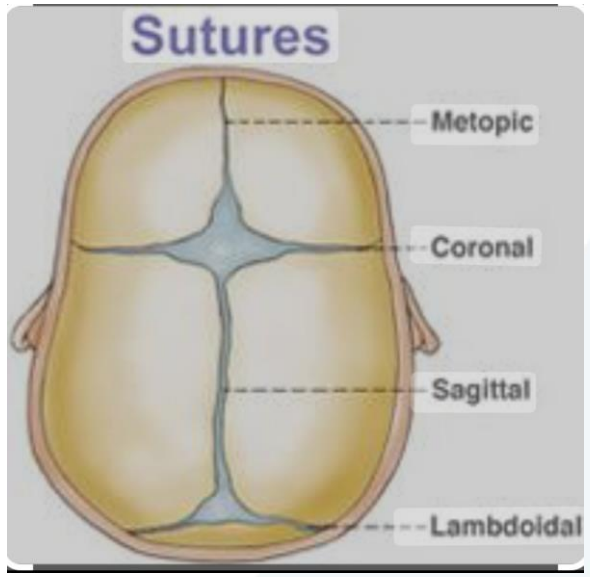

تناذر كروزون (تأنف الرأس)

- متلازمة كروزون Crouzon Syndrome (خلل التعظّم الرأسي)، هي اضطراب وراثي جسدي سائد، ينتج عنه التحام عظام الجمجمة (تعظّم الدروز) في وقت مُبكر من عملية النمو. يؤدي هذا إلى التشوهات التالية:

✓ تثلث الرأس Trigocephally نتيجة التحام الدرز الجبهي.

✓ قصر الرأس Brachycephally نتيجة التحام الدرز التاجي.

✓ استطالة الرأس Dolichocephally نتيجة التحام الدرز السهمي.

✓ تشوه الجمجمة الإنحرافي Plagiocephally نتيجة التحام الدرز التاجي واللامي في طرف واحد.

✓ تأنف الرأس Oxycephally نتيجة التحام الدرز التاجي والدرز السهمي.

الرحى الثالثة العلوية المُنطمرة

Impacted Upper Third Molar

Classification التصنيف

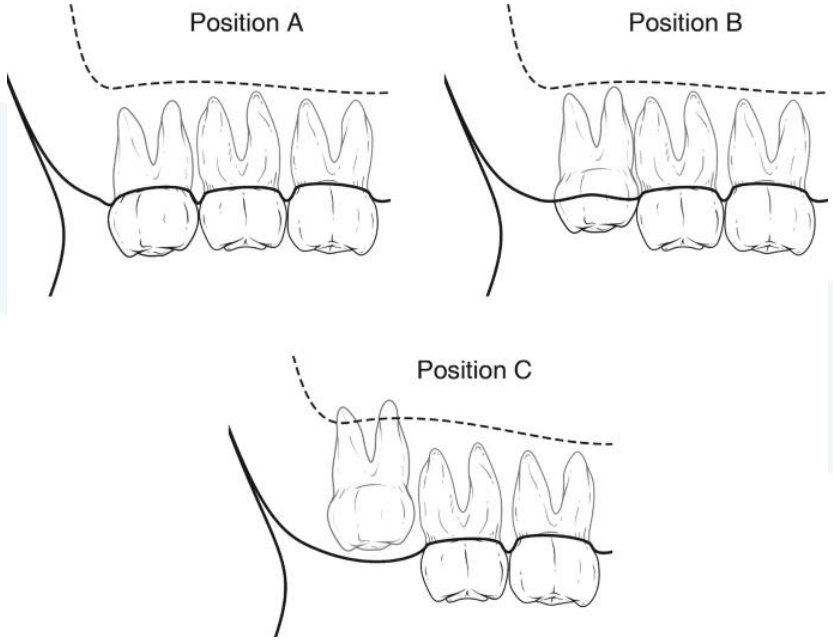

- **تصنيف** آرشر **Archer 1975**

حسب عمق السن المنطمرة بالمقارنة مع الرحى الثانية المجاورة:

- ***class A*** تكون فيه اخفض نقطة من تاج الرحى الثالثة على مستوى السطح الإطباقي للرحى الثانية.
- ***class B*** تكون فيه اخفض نقطة من التاج واقعة بين السطح الإطباقي وبين عنق الرحى الثانية.
- ***class C*** تكون فيه اخفض نقطة من التاج عند مستوى عنق الرحى الثانية أو أعلى منه وفي بعض الحالات على مستوى أو أعلى من جذور الرحى الثانية.

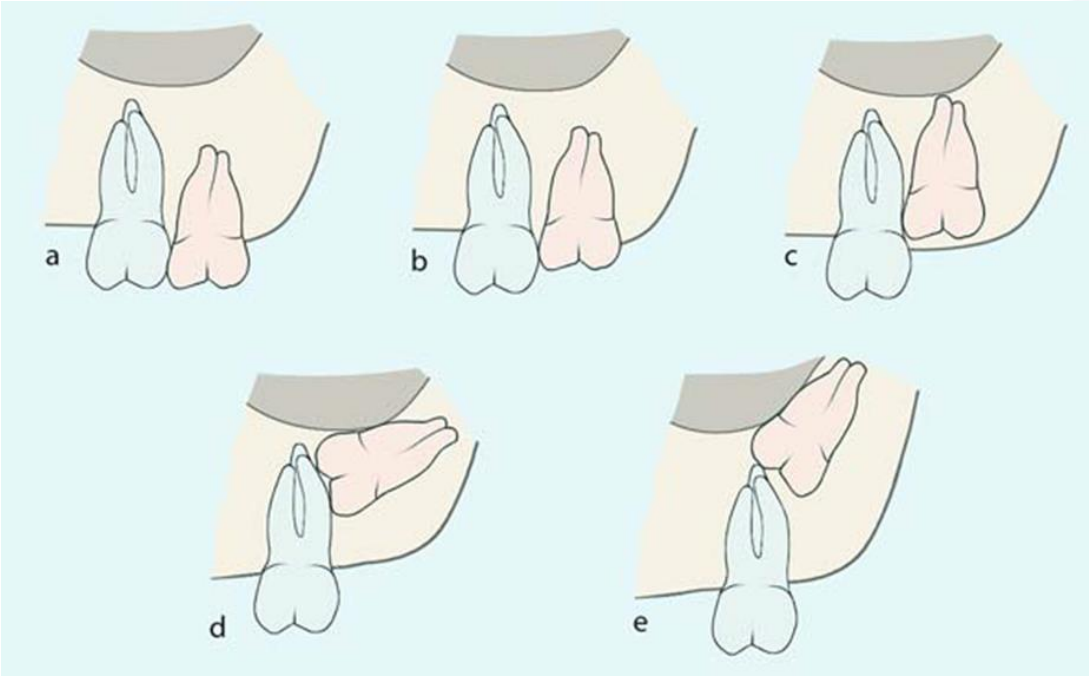

تصنيف Archer الذي يعتمد على العلاقة بين المحور الطولي للرحى الثانية والرحى الثالثة المُنطمرة

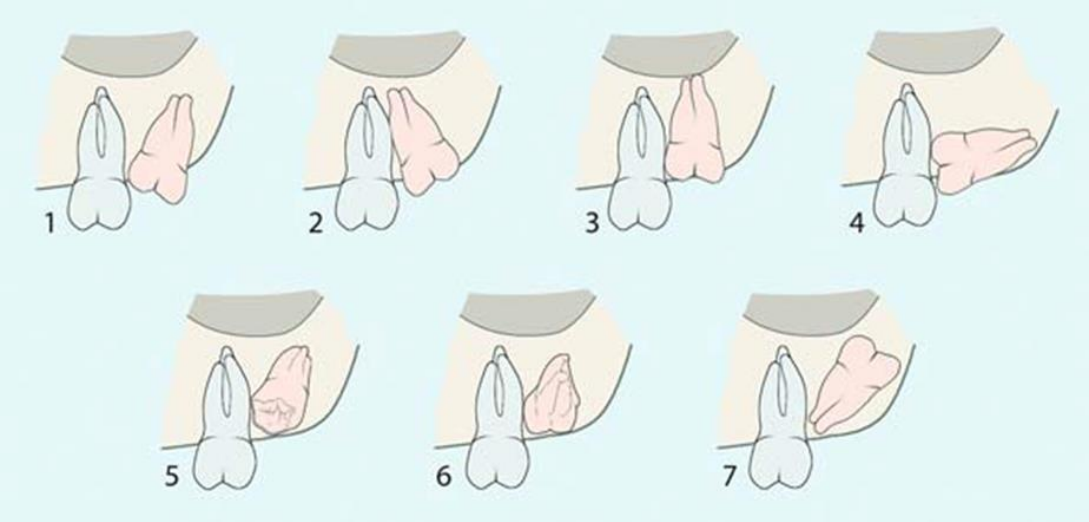

1. مائل للزاوية الانسية Mesioangular
2. مائل للزاوية الوحشية Distoangular
3. عمودي(موازي) Vertical
4. أفقي Horizontal
5. مائل للجهة الدهليزية Buccoangular
6. مائل للجهة الحنكية Palatiangular
7. مقلوب Inverted
8. غير مألوف Unusual (مُهاجرة)

تصنيف Archer الذي يعتمد على العلاقة بين المحور الطولي للرحى الثانية والرحى المنطمرة

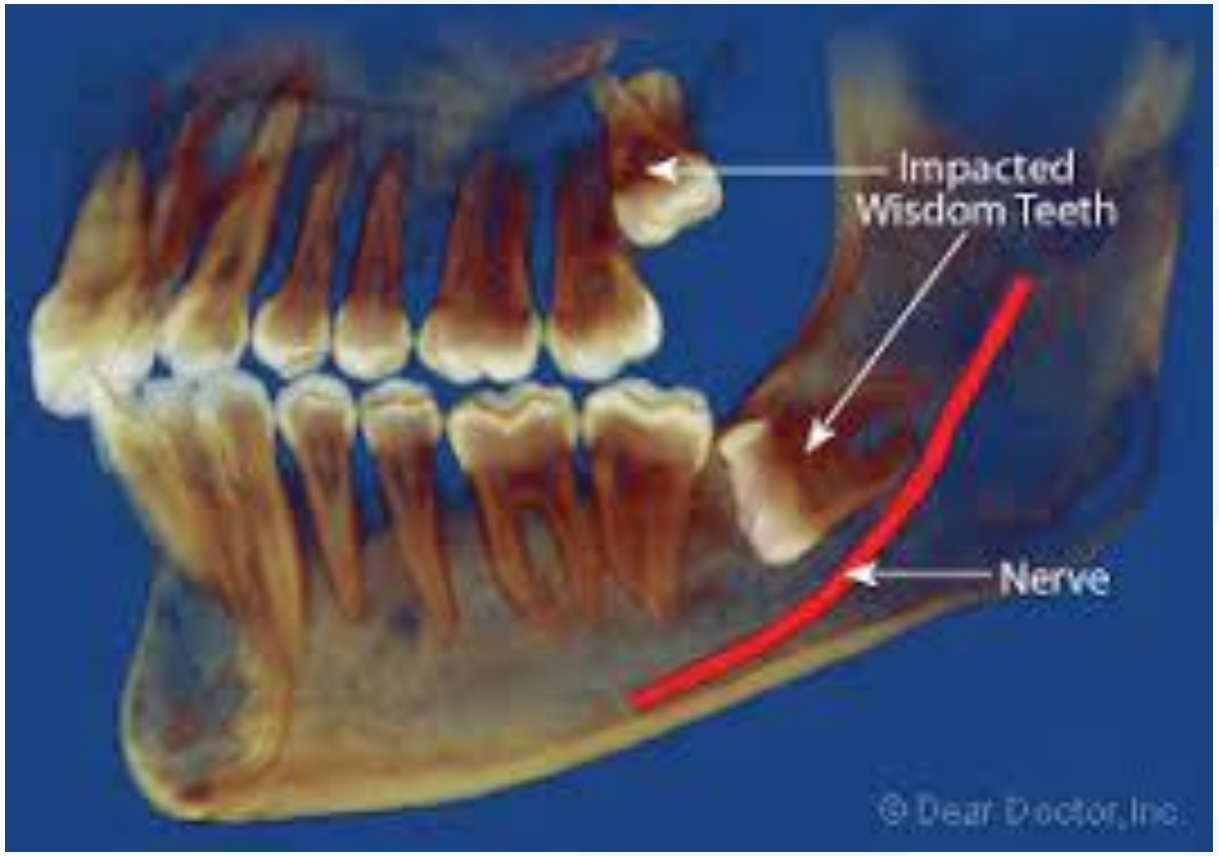

- يراعي هذا التصنيف علاقة السن المنطمرة مع الجيب الفكي.
- يحدد وضع الرحى المنطمرة وعلاقتها بالمجاورات التشريحية.
- يتم تحديد جهة الانطمار والتزوي والعلاقة مع المجاورات التشريحية عن طريق التصوير الشعاعي (بانورامي، ذروي، إطباقي، طبقي محوري).
- يُعتبر التصوير الطبقي المحوري Computerized Tomography (CT-Scan) أو التصوير المقطعي المحوسب ذو الحزمة المخروطية Cone-beam CT (CBCT) الطريقة الأفضل في تحديد شكل الانطمار.

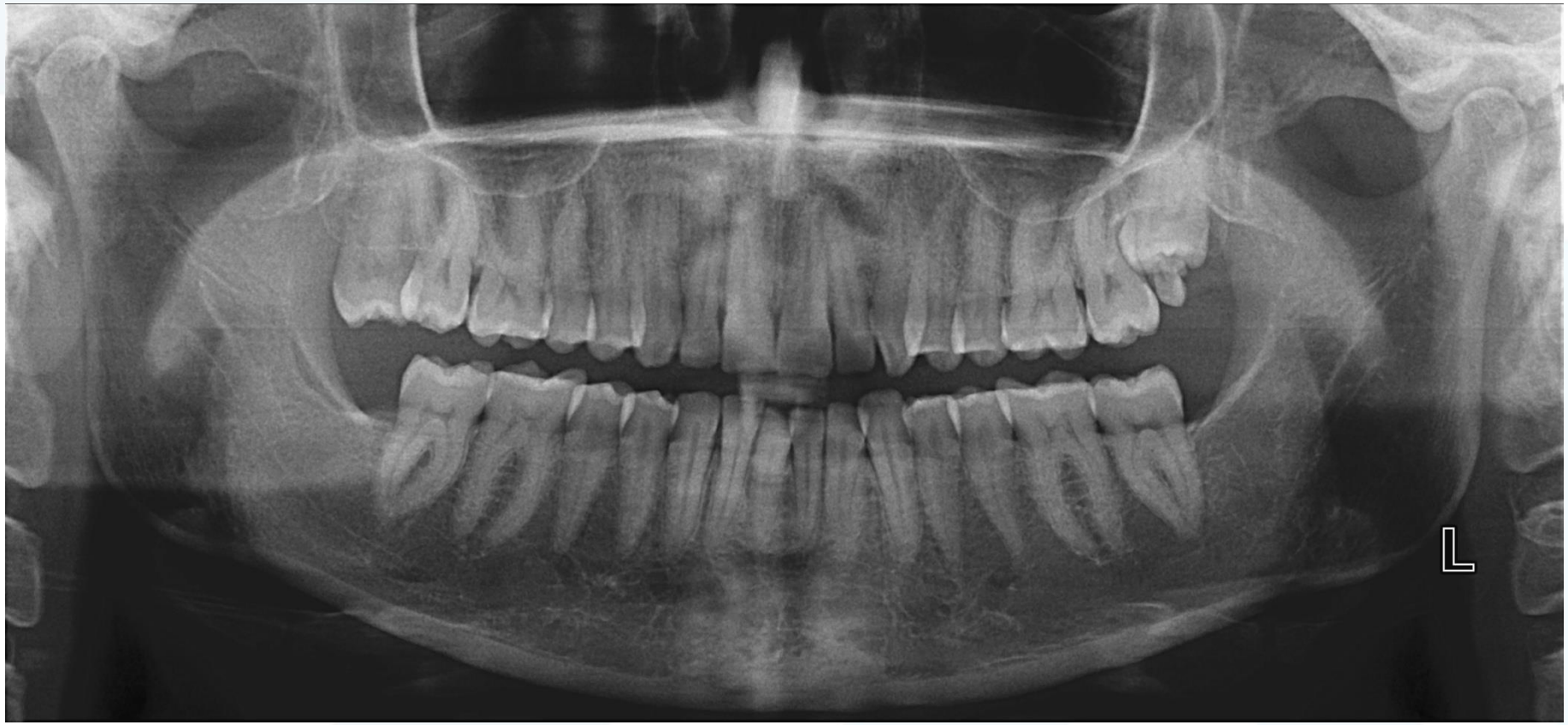
L

أرحاء رابعة علوية

استطبابات قلع الرحى الثالثة العلوية المُنطمرة

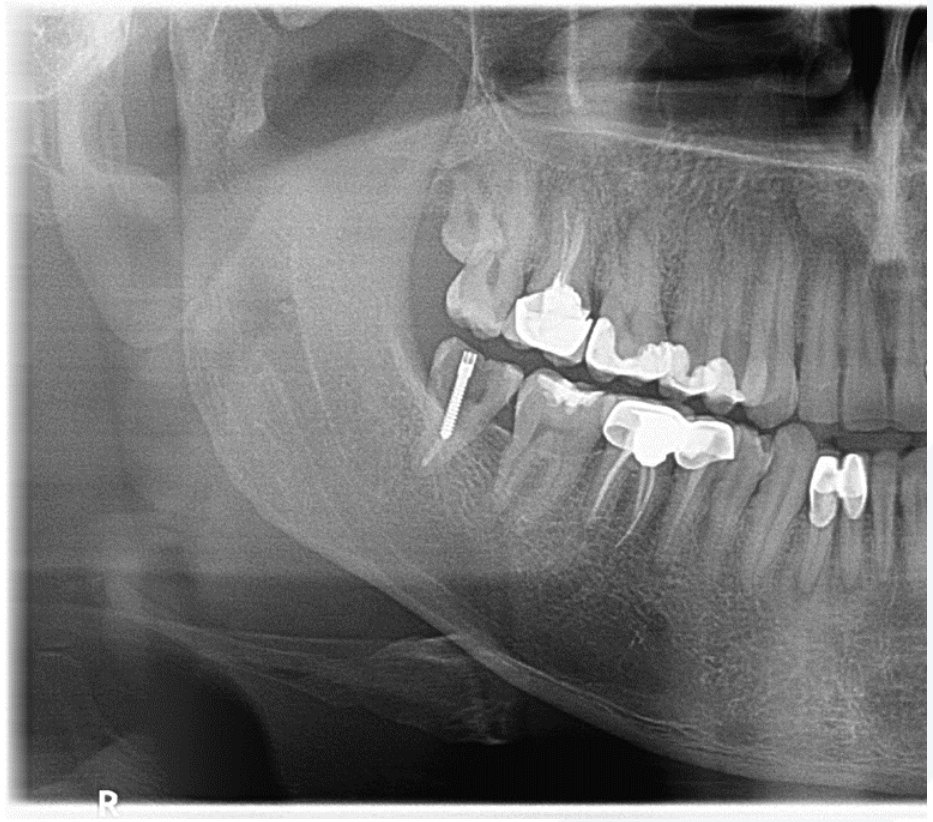

- التهاب حول التاج (التهاب الجريب التاجي) Pericoronits
- التهاب النسج حول السنية في حالة البزوغ الجزئي والذي يؤدي الى الامتصاص العظمي وتقلقل الرحى الثانية.
- النخر وهو شائع جداً في الرحى الثالثة العلوية البازغة جزئياً.
- الامتصاص المرضي لجذور الرحى الثانية بسبب ضغط الرحى المنطمرة.
- تشكل الأكياس حول الرحى المنطمرة.
- الأورام (حميدة أو خبيثة) في النسج المحيطة.
- الألم في موضع الإنطمار أو منتشر إلى الرأس أو الأذن.

8- لأغراض تقويمية (هناك جدل كبير حول تأثير بزوغ الأرحاء الثالثة على تراكب الأسنان الأمامية).

مضادات الاستطباب CONTRAINDICATIONS

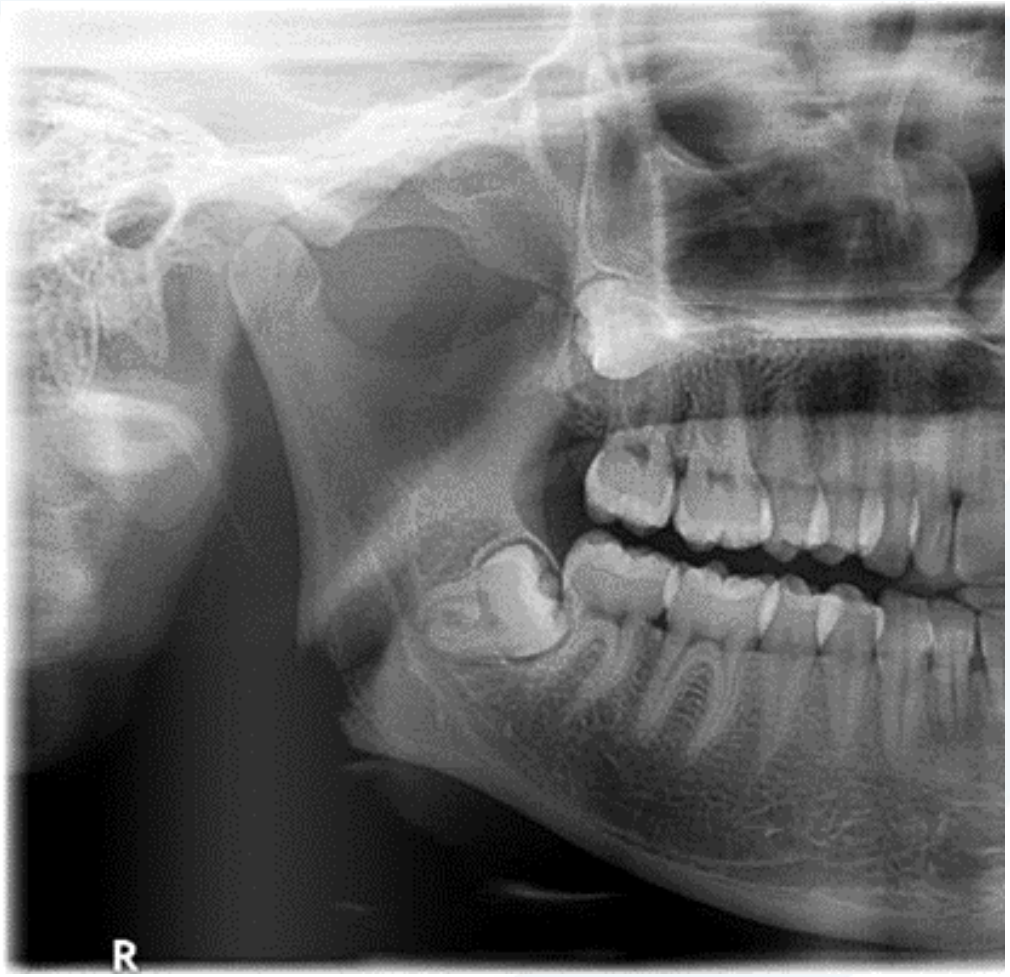

- وجود الرحى عميقاً في النسج العظمية مع عدم وجود أعراض.
- إذا كان قلعها سوف يؤدي إلى فقد كبير في النسج العظمية.
- الحالة العامة للمريض التي لا تسمح بإجراء العمل الجراحي.
- المريض الذي تعرض للمعالجة الشعاعية بسبب الأورام الخبيثة في المنطقة الوجهية (هشاشة العظم وتعرضه للتنخر)
- الرحى االأولى أو الثانية النخرة بشكل كبير أو المتهدمة حيث تستخدم الرحى الثالثة بدلاً عنها كدعامة أو تقلع وتزرع مكانها.

الإجراءات الجراحية
OPERATIVE PROCEDURES

- التخدير: حقنة الحدبة الفكية والحقنة الحنكية الخلفية..
- الشريحة المستخدمة هي الشريحة المثلثية أو الشريحة الظرفية.
- الشق الجراحي: على السطح الخلفي للحدبة الفكية ويتجه نحو الأمام على الحدبة فوق الرحى المنطمرة.
- يمتد في الميزابة اللثوية للرحى الثانية حتى وحشي الحليمة الأنسية.
- ثم يتجه بشكل مائل إلى الأمام نحو عمق الميزابة الدهليزية.

الإجراءات الجراحية OPERATIVE PROCEDURES

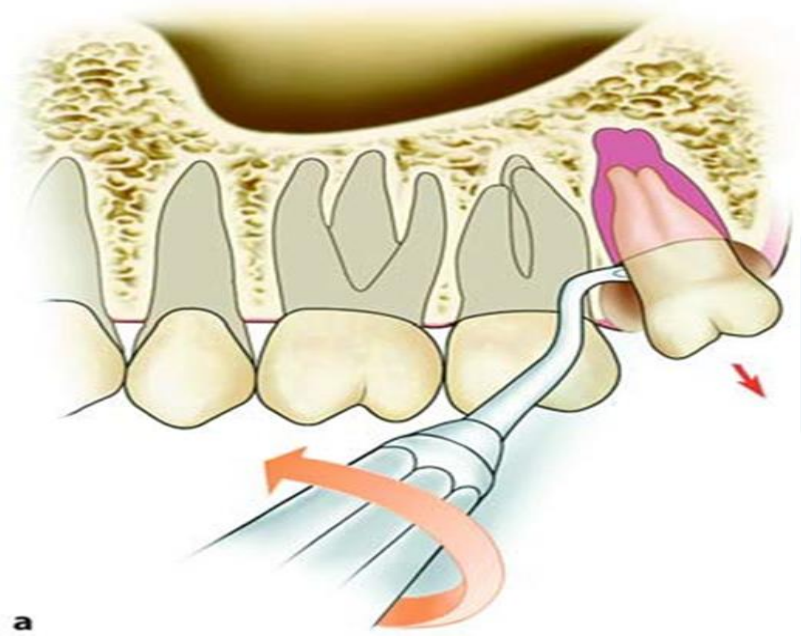

- تُسلّخ الشريحة المخاطية السمحاقية باتجاه الأعلى حيث يظهر في معظم الحالات جزء من الرحى المنطمرة.
- في حال الإنطمار العظمي نقوم بتفريغ العظم بواسطة الأزاميل أو السنابل على الحافة السنخية باتجاه الدهليزي حتى ظهور الرحى.
- نُدخل رأس المخل المعوج (أو رافعة الذرا الموافقة) بين الصفيحة القشرية والرحى ويتم قلقلتها باتجاه الدهليزي والأسفل لحماية الحدبة.

الإجراءات الجراحية OPERATIVE PROCEDURES

- يتم تجريف بقايا الكيس التاجي والنسج المرضية (إن وجدت).
- تنعيم حواف النافذة العظمية.
- غسل السنخ بالمصل الفيزيولوجي أو مضاد للعفونة.
- رد الشريحة.
- الخياطة.

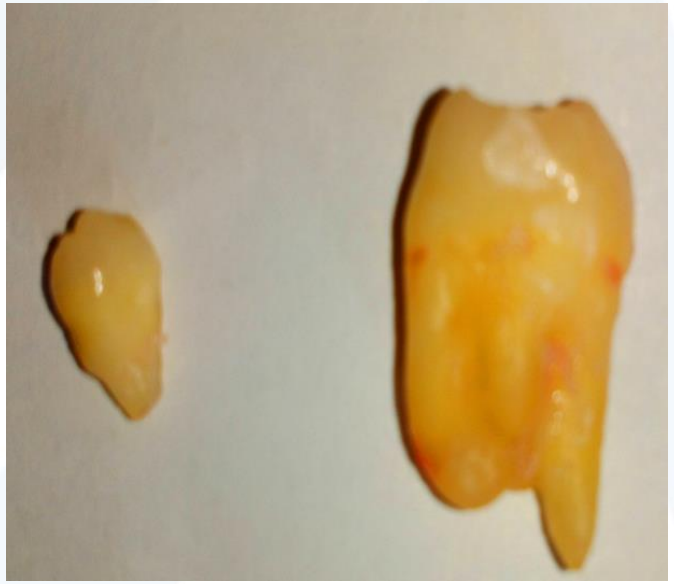

الحالات الأخرى في انطمار الرحى الثالثة

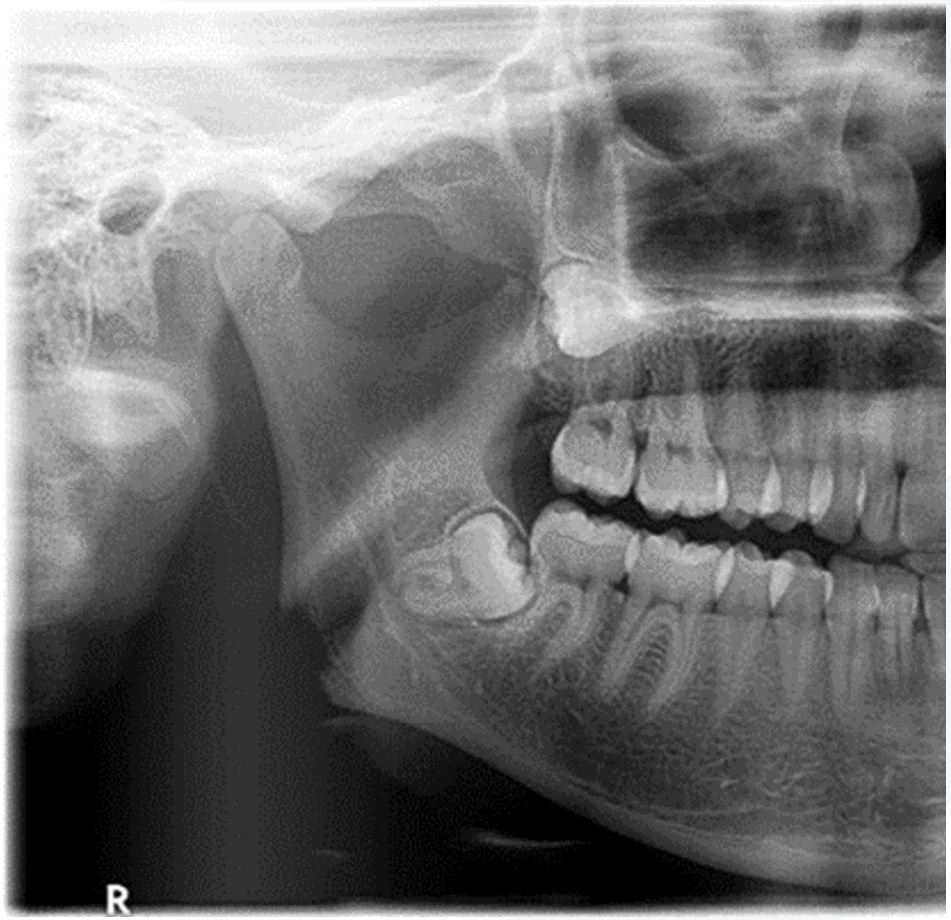

- المائل إلى الوحشي أو التوضع العميق: يجب الحذر الشديد في قلقلتها كي لا تندفع إلى الحفرة تحت الصدغية أو إلى الجيب الفكي، حيث يمكن استخدام كلابات الجذور للإمساك بها بعد القلقلة وقلعها.
- التوضع الأفقي للرحى: قد نضطر إلى إجراء الشطر قبل القلع.
- الأرحاء الثالثة المتوضعة عميقاً في الفك الأدرد فإنها تترك في مكانها للمحافظة على الإرتفاع السنخي.
- الأرحاء العلوية المهاجرة المتوضعة تحت قاع الحجاج فإن قلعها يكون بوجود استطباب هام فقط .

الحالات الخاصة في انطمار الرحى الثالثة

- الأرحاء المنطمرة المتوضعة داخل اكياس أو مع ورم من العضو الميناني فإنها تقلع مع الاستئصال الكامل للورم.
- الأرحاء الثالثة الزائدة (الأرحاء الرابعة) تكون في اغلب الأحيان صغيرة وغير متطورة وهي سهلة القلع أو تعامل معاملة الأرحاء الثالثة المنطمرة.
- الأرحاء الثالثة الملتحمة مع الأسنان المجاورة (سواء في مرحلة النمو أو بسبب الضغط الذي يولد تراكم الملاط) يتم فصل هذه الأسنان أو يقلع السنين معاً.

R
L

SINGLE USE ONLY
1.0CO

Factors That Make Impaction Surgery Less Difficult

1. Mesioangular position
2. Class A depth
3. Roots one third to two thirds formed’
4 . Fused conical roots
5. Wide periodontal ligament’
6. Large follicle’
7. Elastic bone’
8. Soft tissue impaction

Factors That Make Impaction Surgery More Difficult

1. Distoangular
2. Class C depth
3. Long, thin roots’
4. Divergent curved roots
5. Narrow periodontal ligament
6. Thin follicle’
7. Dense, inelastic bone’
8. Contact with second molar
9. Complete bony impaction

اختلاطات قلع الرحى الثالثة العلوية المُنطمرة

- **انكسار الجذور:** القاعدة تقول بقلعها ولكن إذا كانت صغيرة (الذرى) 3 - 5 مم ولا تحوي أفات ذروية يمكن الإبقاء عليها (خطر دفعها إلى الجيب الفكي أو الحفرة الصدغية).
- **انكسار الحدبة الفكية:** في حال بقائها في مكانها وملتصقة مع السمحاق تترك حيث تلتحم بالعظم من جديد أما في حال خروجها مع الرحى فإنها تُرمى معها.
- **النزف:** ناتج عن العمل الراض أو عن أذية الشريان الحنكي، يُدك الجرح بالجلفوم الممتص ويغلق بالخياطة.
- **أذية الضفيرة الجناحية الحنكية:** بانزلاق الأدوات، وفي حال تشكل الورم الدموي يُطبق البتوكول الخاص بهذه الحالة (الضغط على هذا المكان، الكمادات الباردة، المضمضة بسوائل باردة).
- **انزلاق الرحى إلى النسج المجاورة (وهو الأخطر):**
  - ✓ إلى الجيب الفكي - تُجرى عملية CALDWELL LUC
  - ✓ إلى الحفرة تحت الصدغية حيث تسلخ النسج بشكل كليل نحو الخلف بعد تكبير الشق ويُبحث عنه بعناية فائقة أو يُترك حتى يتشكل حوله نسيج يسمح بتثبيته ثم يُجرى عمل جراحي لقلعه.

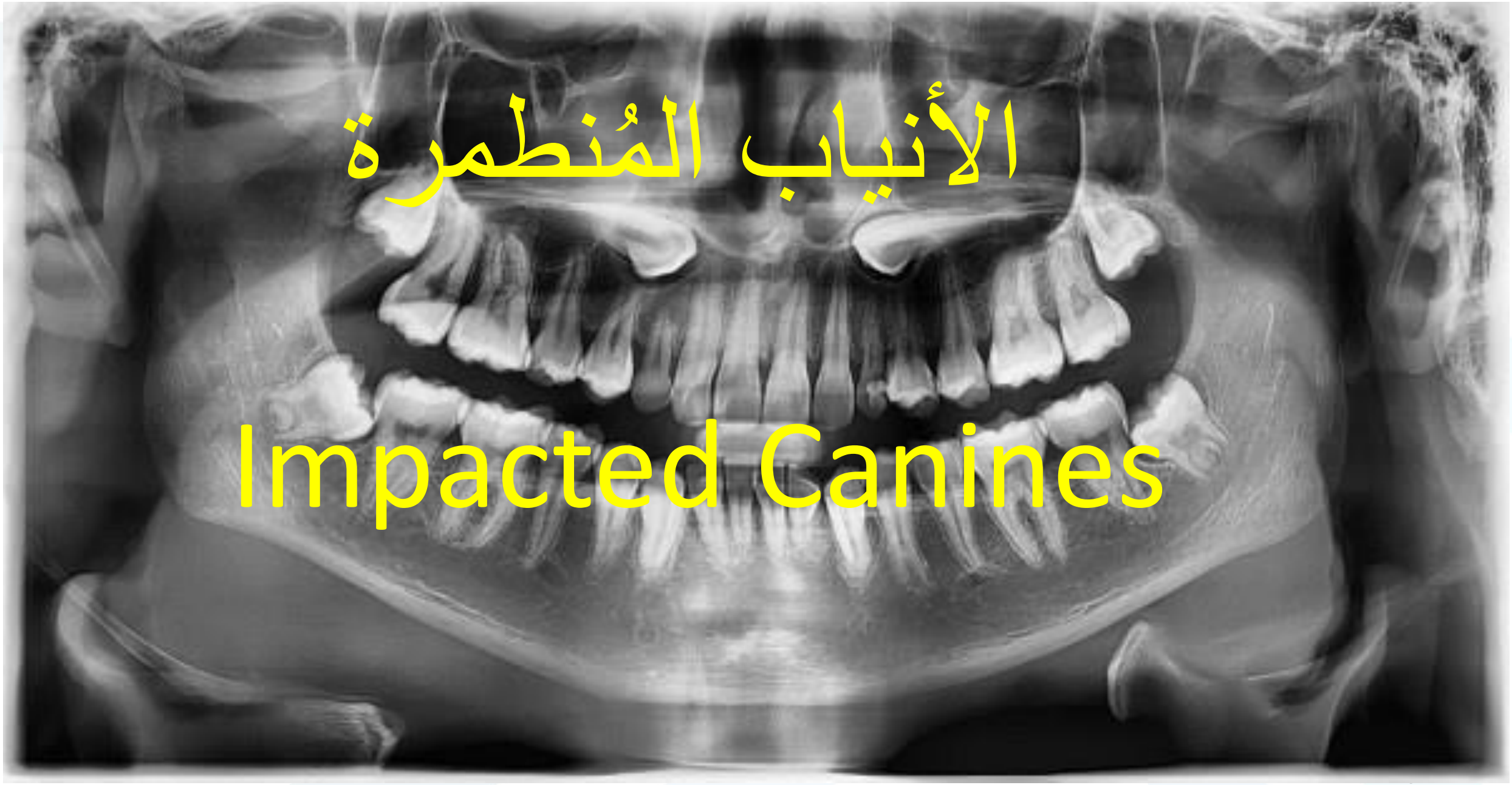

الأنياب المُنطمرة

Impacted Canines

الأنياب المُنطمرة Impacted Canines

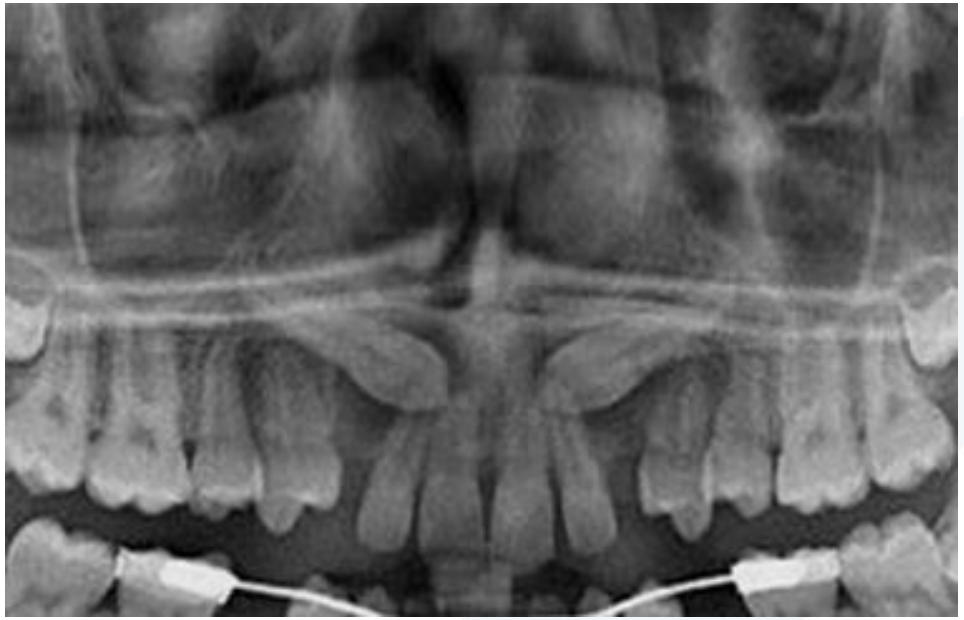

- انطمار الأنياب يعني عدم بزوغها في الوقت المحدد.
- الانياب العلوية هي أكثر الأسنان انطماراً على الفك العلوي.
- الأنياب هي آخر الأسنان الدائمة بزوغاً في الفك العلوي، لذلك قد لا تجد مكاناً كافياً في القوس السنية للبزوغ فيه.
- الأنياب هي أكثر الأسنان طولاً، حيث تنغرس عميقاً في الفك لتقترب ذروتها من العين لذلك يُسمى في بعض اللغات بسن العين.
- تُعتبرالأنياب واحدة من أهم مفاتيح الإطباق السليم في الفم.
- تُعد الأنياب أعمدة الفم وعنصراً مهماً في عملية تقطيع الطعام والمضغ.
- للأنياب أهمية جمالية كبيرة، فهي تُعطي شكلاً لزاوية الفم وللابتسامة وتدعم الشفاه.

أسباب انطمار الأنياب العلوية

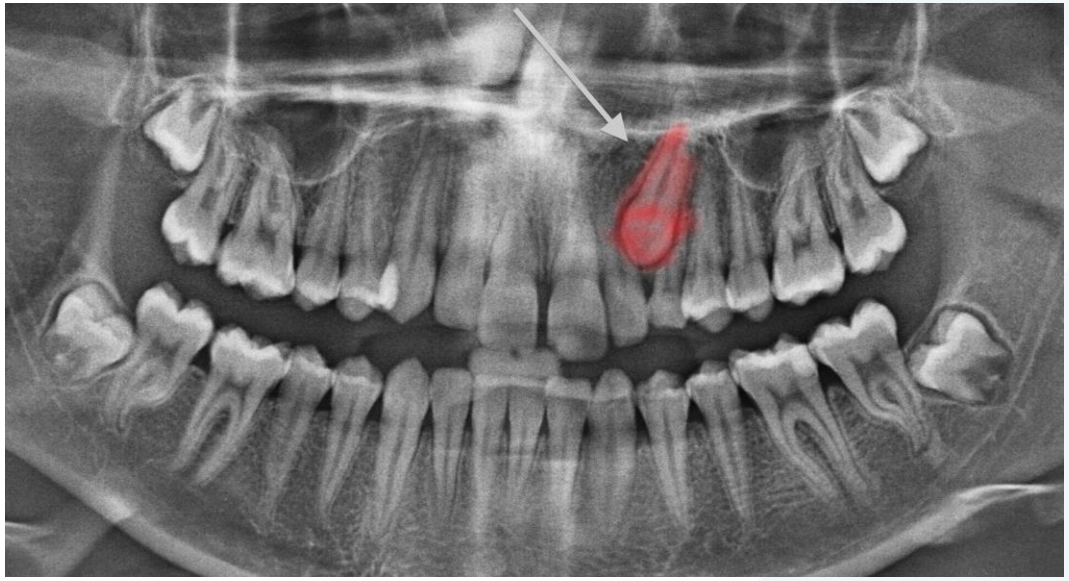

- ازدحام الأسنان وعدم وجود مسافة كافية في القوس السنية.
- العوامل الوراثية والخَلقية مثل صغر حجم الفك أو كبر أحجام الأسنان.
- شقوق الشفة وقبة الحنك.
- تأخر سقوط الأسنان اللبنية أو قلعها قبل وقتها يجعل الأسنان المجاورة تنزاح بإتجاه الفراغ وإغلاقه.
- العادات الفموية السيئة مثل مص الإصبع أو الأقلام.
- النمو الزائد للأنسجة (العظم واللثة) المحيطة بالناب.
- وجود الأسنان الزائدة والتي تعيق البزوغ الطبيعي.
- التناذرات الخلقية مثل متلازمة Dawn، متلازمة كروزون Crouzon Syndrome

Classification of Impacted Canines تصنيف الأنياب المنطمرة

- الانطمار الحنكي Palatal localization
- الانطمار الشفوي (الدهليزي) Labial localization (Buccal)
- التوضّع الشفوي للتاج والحنكي للجذور Palatal localization of crown and labial localization of root
- التوضّع الحنكي للتاج والشفوي للجذور Labial localization of crown and palatal localization of root
- التوضّع غير المألوف Ectopic positions (جدار الجيب الفكي, جدار الأنف أو في الناحية تحت الحجاج).
- في بعض الحالات يكون متوضع بشكل صحيح في مكانه في القوس السنية (قمة التاج بين ذروة وعنق الرباعية) أو فوق ذروة الرباعية.

تحديد جهة الانطمار ووضعيته

- يتم تحديد جهة الانطمار بطريقتين:
  - الفحص الموضعي، من الدهليزي أو الحنكي حيث نلاحظ انتفاخ أو تقبب مقابل موقع الناب، يمكن التأكد من ذلك بواسطة الجس.
  - التصوير الشعاعي:
    - ✓ التصوير الإطباقي
    - ✓ التصوير السيفالومتري
    - ✓ التصوير الطبقي المحوري المحوسب CT-scan
  - يساعد التصوير البانورامي والذروي في تحديد علاقة الناب مع الأسنان والمجاورات التشريحية.

الخيارات العلاجية للأنياب المنطمرة

Before Canine Exposure

After Canine Exposure and Eruption

- نظراً لأهمية الأنياب (سابقة الذكر)، لأبد من جعل القلع هو الخيار الأخير أي في الحالات المُستعصية على سحبها ووضعها في مكانها الطبيعي.
- يُعتبر الكشف المُبكر على الأنياب المنطمرة ووضع خطة العلاج المناسبة ذو أهمية كبيرة في سير العلاج.
- يكون سحبها بواسطة الأجهزة التقويمية في الأعمار الُمبكرة أفضل للحصول على النتائج السليمة.
- في حال تعذر سحبها تقويمياً أو في حال وجود استطباب هام للقلم، يتم إجراء القلع الجراحي لها.

استطبابات قلع الأنياب المُنطمرة

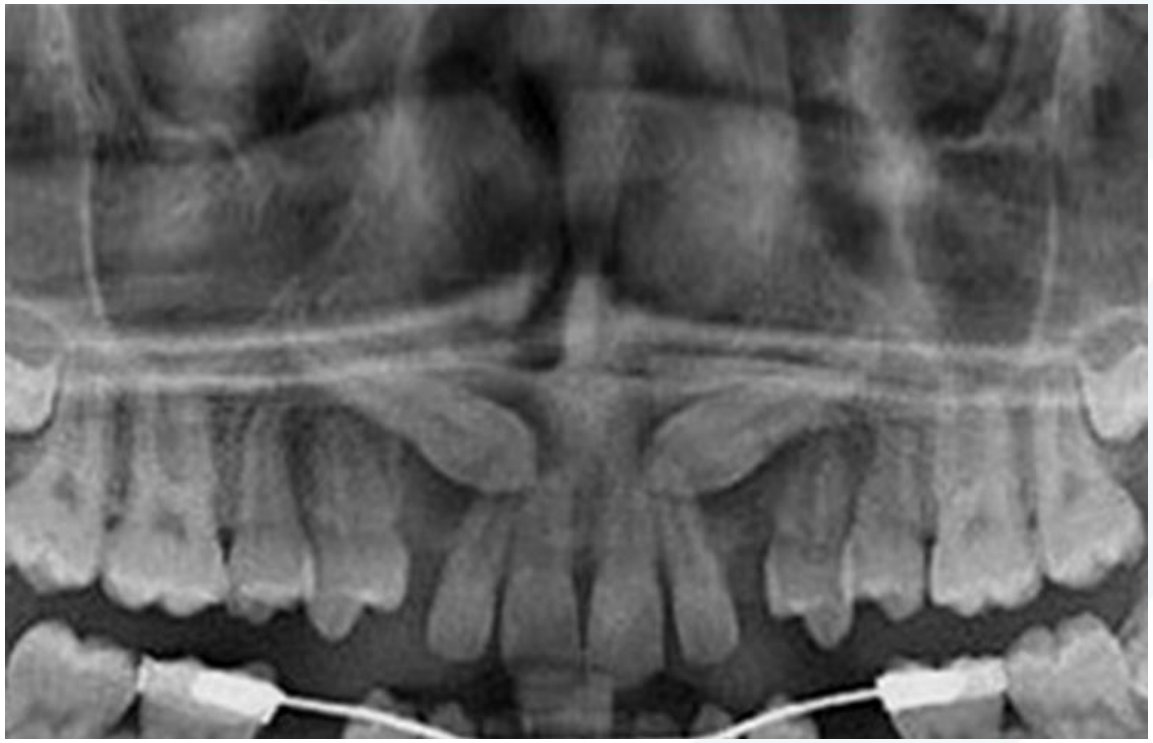

- تغير وضع الأسنان المجاورة (الميل شفوياً أو حنكياً، إنفتال)
- امتصاص جذور الأسنان المجاورة.
- تشكل الأكياس (يمكن استئصال الكيس فقط – إذا كان الناب في طور البزوغ).
- وجود الناب في شق خلقي وتعذر المحافظة عليه.
- الناب في فك ادرد وظهور تاجه بسبب الامتصاص.
- الألم في منطقة الناب أو في أماكن أخرى (العين، الأذن، الرأس)
- عدم إمكانية سحب الناب تقويمياً وإنزاله مكانه.

الطرق الجراحية لقلع الأنياب والرباعيات العلوية المنطمرة

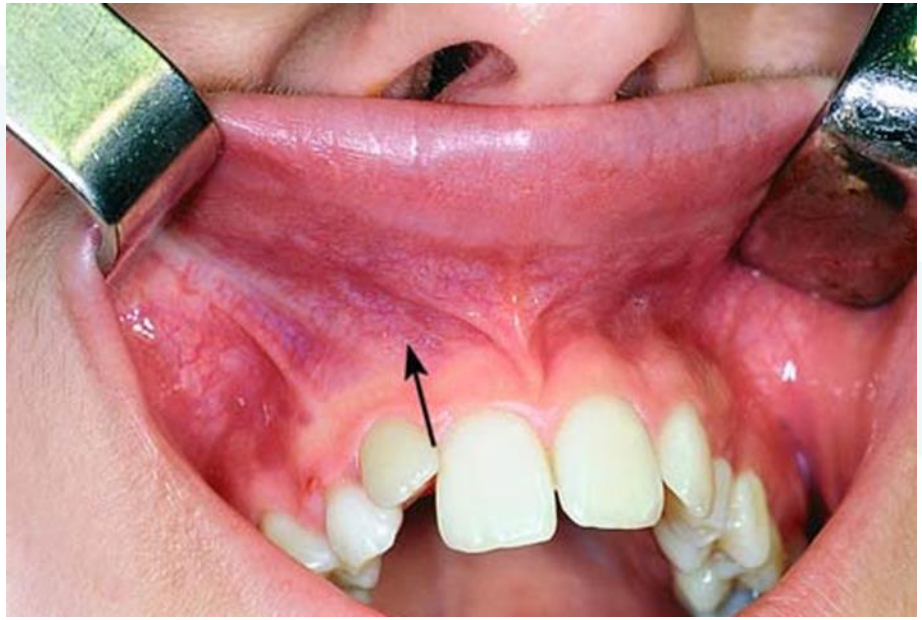

➢ في حال الانطمار الدهليزي:

- الشق الجراحي في الناحية الدهليزية على شكل هلالي ممتد من لجام الشفة حتى منطقة الضاحك الأول، أو شريحة شبه منحرفة.
- ترفع الشريحة المخاطية السمحاقية حيث يظهر تاج الناب المنطمر أو تقبب الصفيحة القشرية.

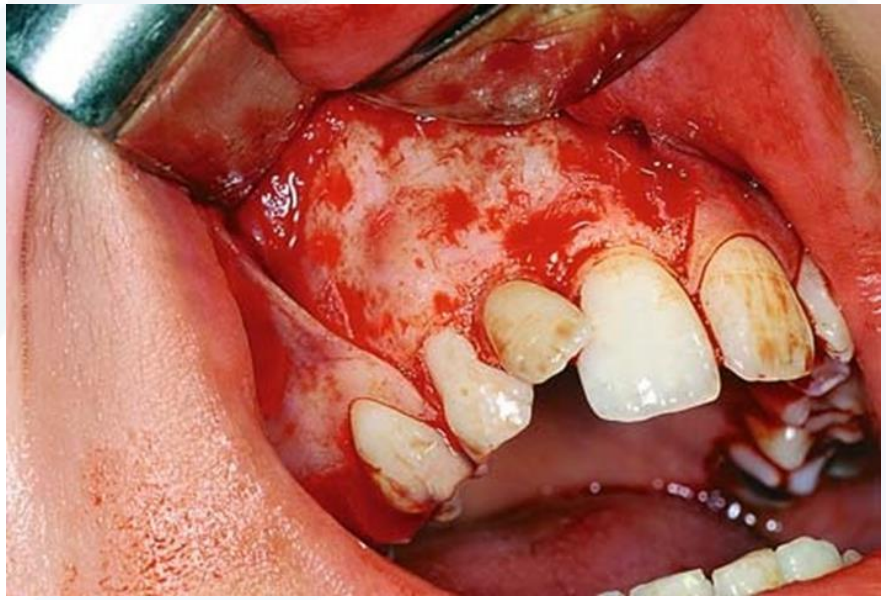

- يتم تفريغ العظم حول تاج الناب ثم قلقلته بالروافع وسحبه بواسطة كلابة مناسبة.
  في حال تعذر سحب الناب وإخراجه يتم فصل التاج عن الجذر بواسطة سنبلة شاقة.

- تجريف بقايا الجريب التاجي وتنعيم الحواف العظمية، ثم تُغسل المنطقة بالمصل الفيزيولوجي.
- تُعاد الشريحة إلى مكانها وتخاط بشكل مناسب.

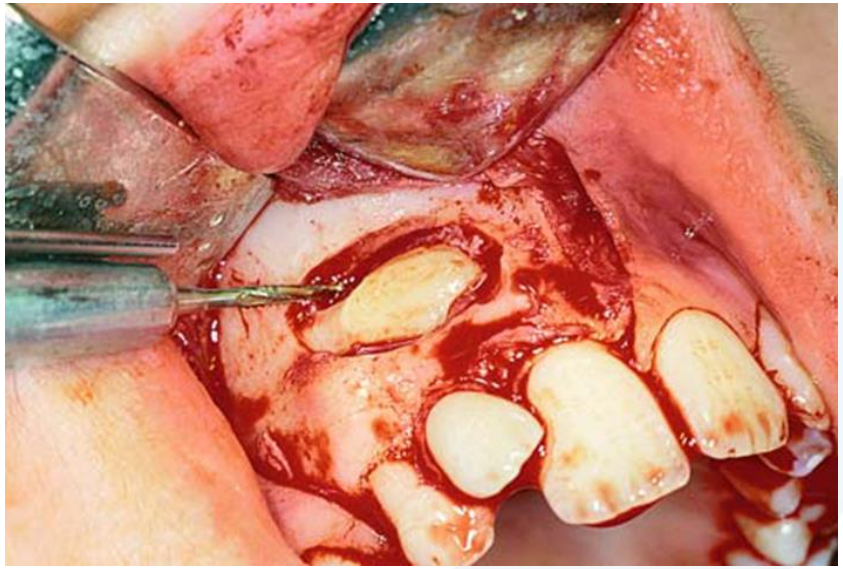

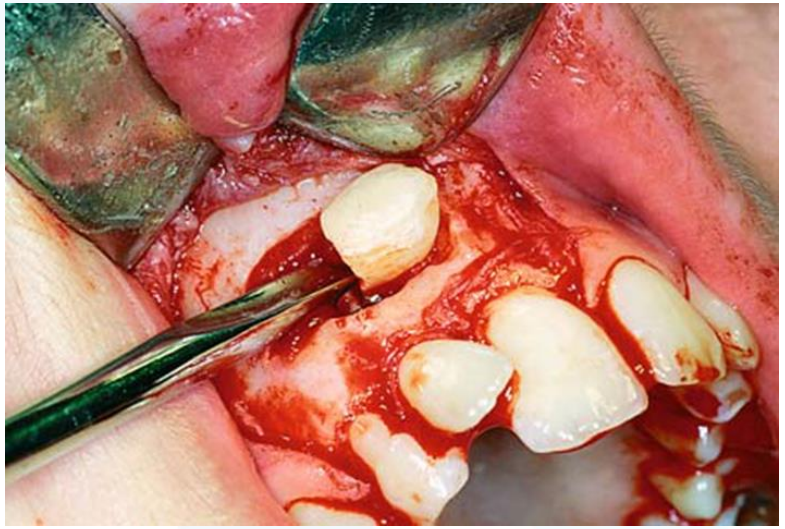

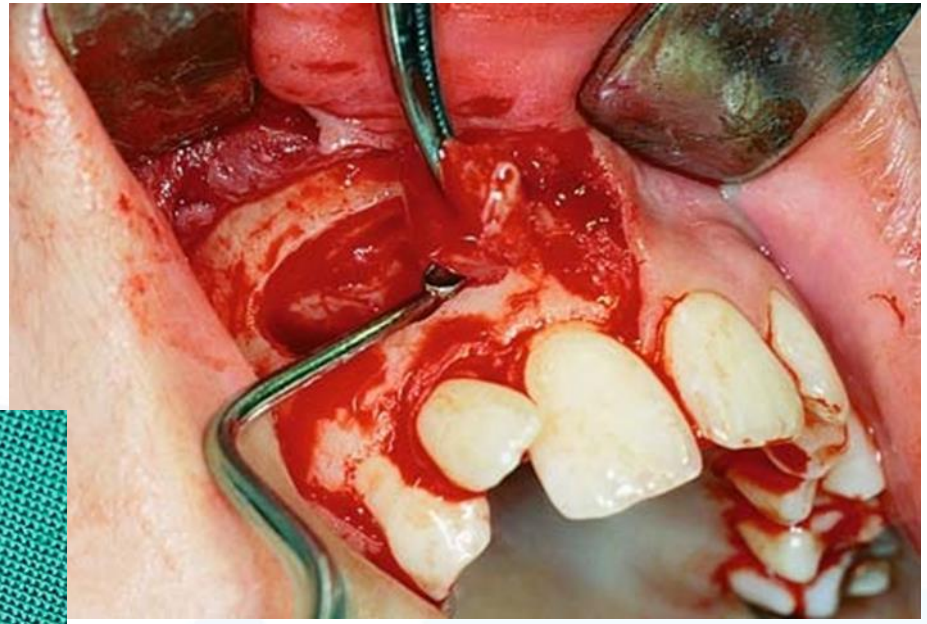

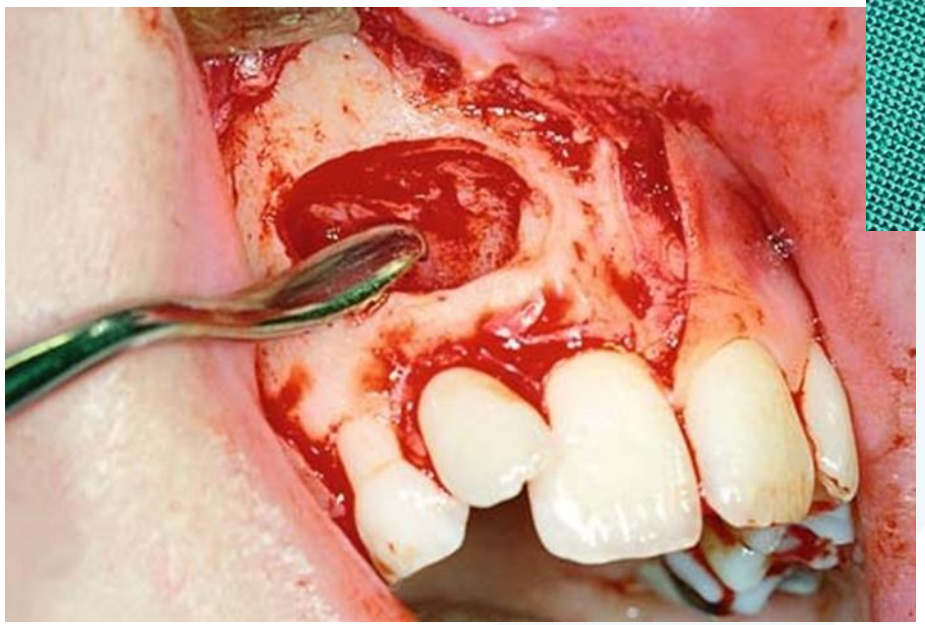

➢ في حال الإنطمار الحنكي للأنياب والرباعيات

- تُستخدم الشريحة الظرفية.
- الشق الجراحي داخل الميزابة اللثوية (حول أعناق الأسنان) على قبة الحنك من منطقة الضاحك الثاني نحو الأمام حتى الخط المتوسط أو منطقة الرباعية من الجهة المقابلة (حسب وضعية الناب المنطمر).

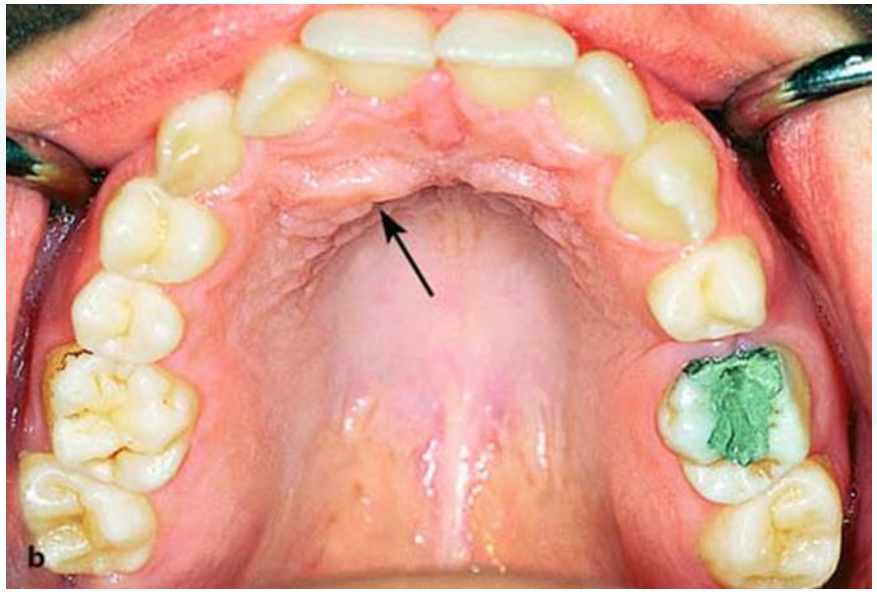

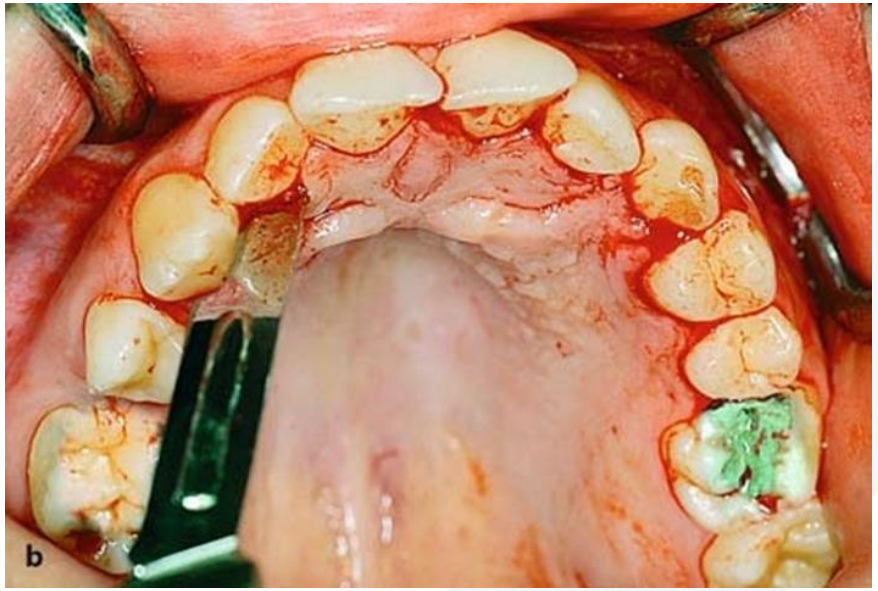

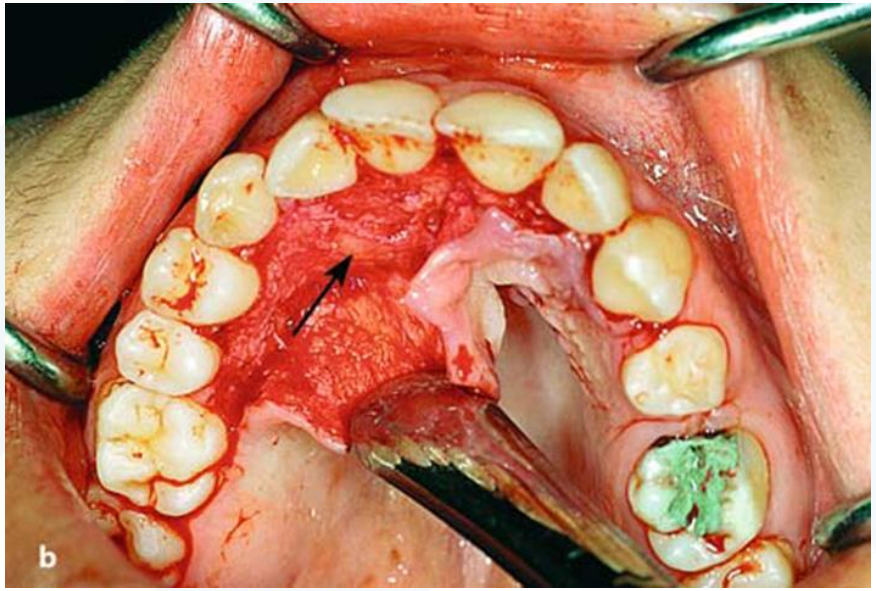

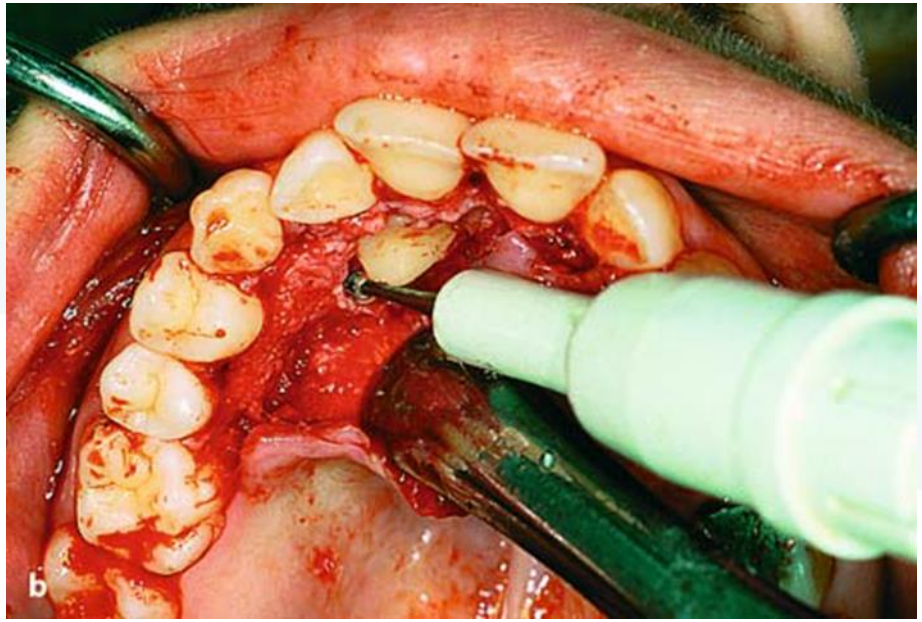

- تُسلّخ الشريحة المخاطية السمحاقية مع الحرص الشديد على عدم أذية الحزمة الوعائية العصبية القاطعة.
- يتم تفريغ العظم فوق التاج وحوله بشكل يسمح بإدخال الروافع لقلقلته ثم سحبه بواسطة الكلابة.
- في حال تعذر سحب الناب وإخراجه يتم فصل التاج عن الجذر بواسطة سنبلة شاقة.

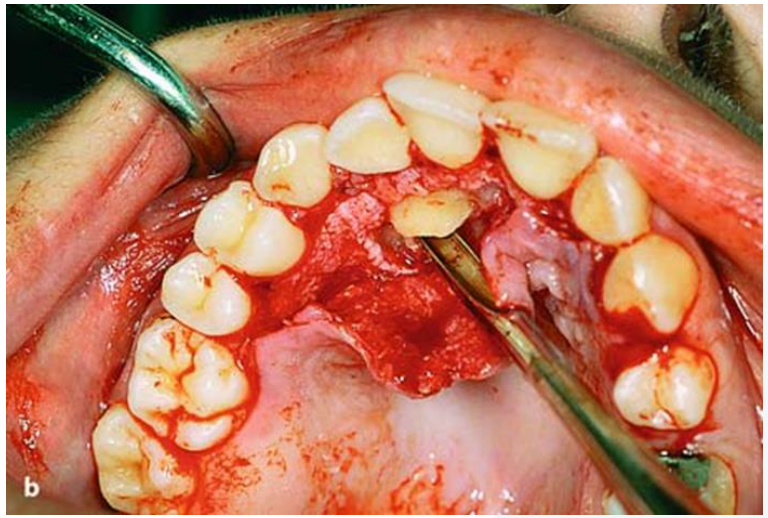

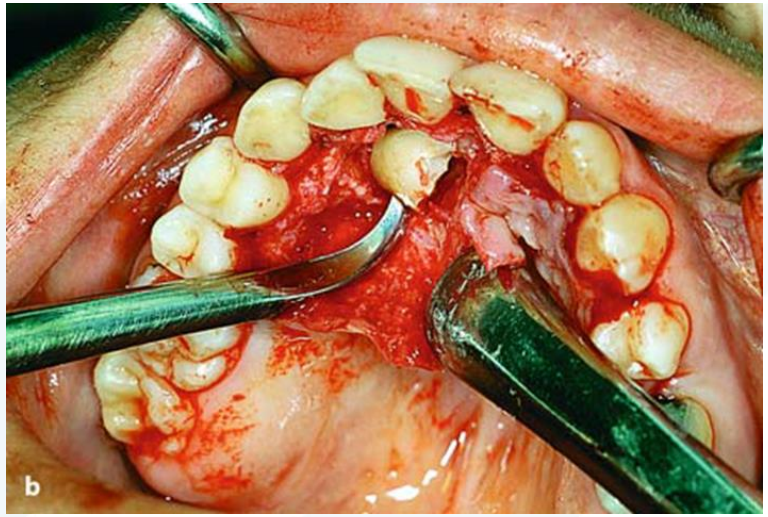

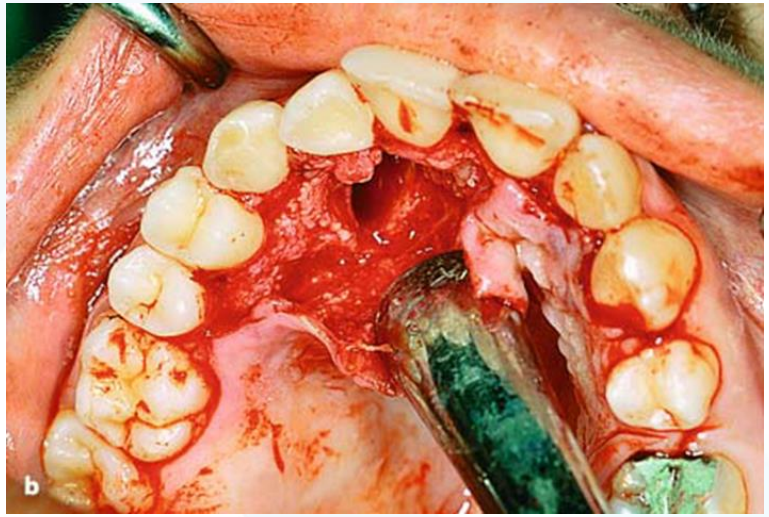

- تجريف بقايا الجريب التاجي وتنعيم الحواف العظمية، ثم تُغسل المنطقة بالمصل الفيزيولوجي. تُعاد الشريحة إلى مكانها وتخاط بشكل مناسب.

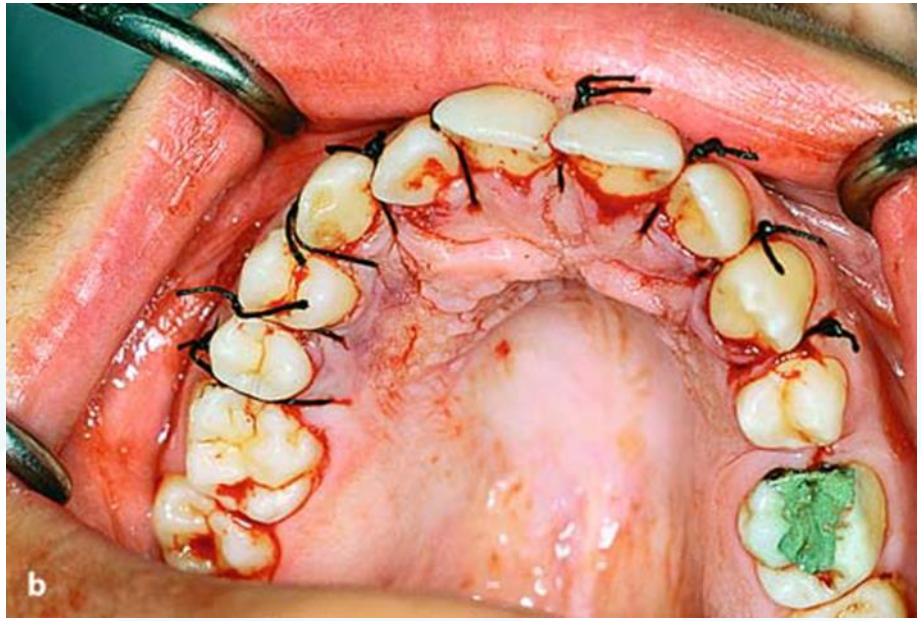

بعض الحالات الخاصة

- في بعض الحالات عندما يكون الجذر ممتداً في قبة الحنك أو متجهاً نحو الدهليزي فإنه يجب شطر السن بواسطة سنبلة شاقة في منطقة العنق بعد قلقلته.
- في بعض الأحيان قد نضطر إلى تفريغ العظم على طول الجذر.
- P.S: قد نضطر إلى قطع الحزمة الوعائية العصبية القاطعة بسبب وجود تاج الناب المُنطمر في هذه المنطقة أي قريب من الخط المتوسط.
- في حالة الأنياب العلوية ذات الوضع المتوسط (في مكانها الطبيعي بشكل عمودي في الإرتفاع السنخي) يتم إجراء الشق على الحافة اللثوية من الدهليزي مع تسليخ شريحة في الإتجاهين يفرغ العظم على قمة السنخ لكشف التاج وقلقلته.

في حالة الإنطمار غير العادي :

- يكون الشق الجراحي بحسب موقع الإنطمار (الحافة تحت الحجاج، جدار الأنف، جدار الجيب الفكي).
- يكون الشق في عمق الميزابة الدهليزية من حافة الحفرة الأجاصية إلى أمام الرحى الأولى حيث يظهر في أغلب الأحيان تاج الناب.
- قد نحتاج إلى تفريغ بسيط للعظم ثم يقلع الناب مع الحرص الشديد على عدم أذية المجاورات التشريحية.
- في حال انفتاح الجيب الفكي، يجب الحرص على عدم تمزق الغشاء المخاطي.

الأسنان الزائدة Supernumery Teeth

- الأسنان الزائدة المنطمرة أو البازغة جزئياً على الفك العلوي هي بشكل عام أسنان مشوهة وغير متطورة بشكل كامل.
- توجد بشكل أساسي في القسم الأمامي في الفك العلوي بين ذرى الثنايا العلوية.
- تُعامل معاملة الناب وتقلع بنفس الطريقة.
- الرباعيات والضواحك المنطمرة على الفك العلوي تُعامل معاملة الناب وتقلع بنفس الطريقة.

The End