الأسبوع الأول والثاني من النماء

First and Second week of Development

الأسبوع الأول :

١- دورة المبيض Ovarian cycle

٢- الإباضة والانغراس Ovulation Implantation

٣- علاقة سريرية Clinical Correla

٤- الجسم الأصفر Corpus Luteum

٥- نقل الخلية البيضية Oocyt Transportation

٦- الجسم الأبيض Corpus Albicans

٧- الإخصاب Fertilization

٨- التقسم Cleavage

٩- الرحم زمن الانغراس Uterus time of implantation

١-دورة المبيض Ovarian Cycle

في هذه الدورات الجنسية ، **Hypothalamus** تدخل الأنثى في دورات شهرية منتظمة عند البلوغ ، حيث تتحكم **الوطاء** **(LH.)**، **والهرمون الملوتن (FSH** ويتم خلالها إفراز كل من **الهرمون المنبه للجريب)**

(لتنمو تحت تأثير الهرمون المنبه للجريب عند Primordial Follicles يتم تنبيه (١٥-٢٠) من جريبات الطور الأولي(بداية كل دورة مبيضية، تصل واحدة فقط من هذه الجريبات للنضوج الكامل، وتخرج خلية بيضية واحدة، بينما تتنكس الأخريات وتصبح رتقية .

نضوج الخلايا الحبيبية الجريبية المحيطية بالخلية البيضية والتي تقوم بإفراز الاستروجين الذي يؤدي إلى دخول FSH ينبه . ويقوم بترقيق مخاط عنق الرحم كي يسمح بمرور النطاف، كما وينبه **Proliferative** بطانة الرحم في **الطور التكاثري** الغدة النخامية كي تفرز الهرمون الملوتن، والذي يجيش عند منتصف الدورة مما يؤدي بدوره إلى ارتفاع **تركيز العامل** الذي يجعل الخلايا البيضية تكمل انقسامها الانتصافي الأول، **Oromoting factor – Maturation المشجع للنمو** وتدخل في الانقسام الانتصافي الثاني . كما وينبه إفراز البروجسترون من الخلايا السدروية (التلوتن) الذي يؤدي إلى تمزق الجريب ثم الإباضة .

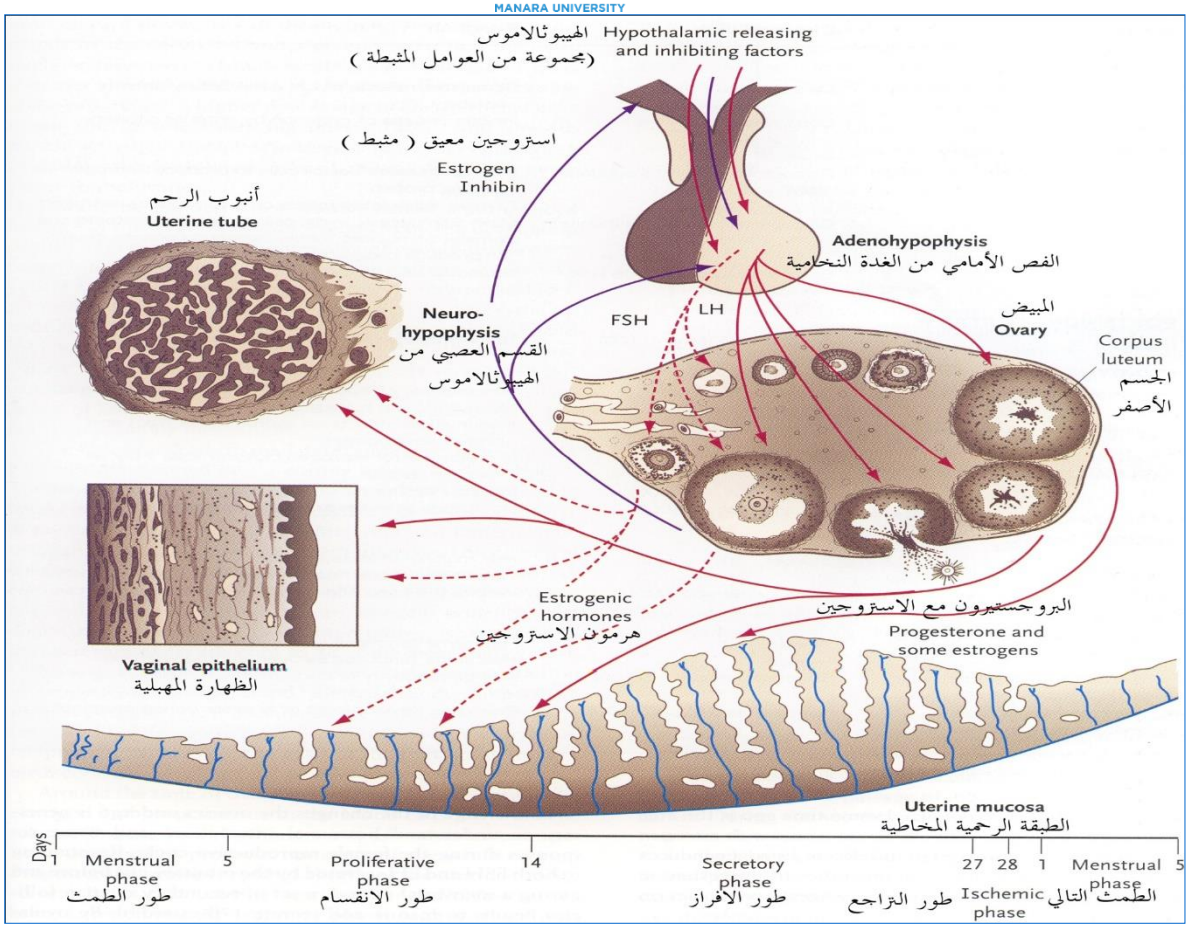

شكل (١٥) : يمثل العلاقة الهرمونية بين الغدة النخامية والمبيض والرحم

٢-الإباضة والانغراس Ovulation Implantation

ينمو الجريب الثانوي بسرعة حتى يصل قطره إلى (٢٥) ملم. في الأيام التي تسبق الاباضة مباشرة، وتحت تأثير الهرمون المنبه للجريب والهرمون الملوتن، وبالتزامن مع هذا النمو النهائي للجريبات الثانوية. تحدث زيادة مفاجئة في الهرمون، مما يجعل الخلية البيضية تكمل انقسامها الانتصافي الأول، ويجعل الجريب يدخل في الطور قبل الاباضي، كذلك يبدأ الانقسام الانتصافي الثاني، ولكن تتوقف الخلية البيضية عند الطور التالي قبل الاباضية بثلاث ساعات تقريبا" .

يحدث انتباج موضعي على سطح المبيض في هذا الوقت، ويزيد التركيز العالي للهرمون

الملوتن **نشاط الانزيمات الكولاجيناز** مما يؤدي إلى هضم ألياف الكولاجين المحيطة بالجريب، كذلك يرتفع مستوى **البروستاغلاندين** (نتيجة لارتفاع الهرمون الملوتن) مما يؤدي إلى تقلصات موضعية عضلية في جدار المبيض، وتخرج هذه التقلصات العضلية الخلية البيضية، مع الخلايا المحببة المحيطة بها من منطقة الركمة المبيضية وتحررها (الا باضة) **Zona Pellucida**وتطفو حرة خارج المبيض، بعد ذلك تعيد بعض خلايا الركمة تنظيم نفسها حول **المنطقة الشفيفة** وتكون الاكليل (المشع).

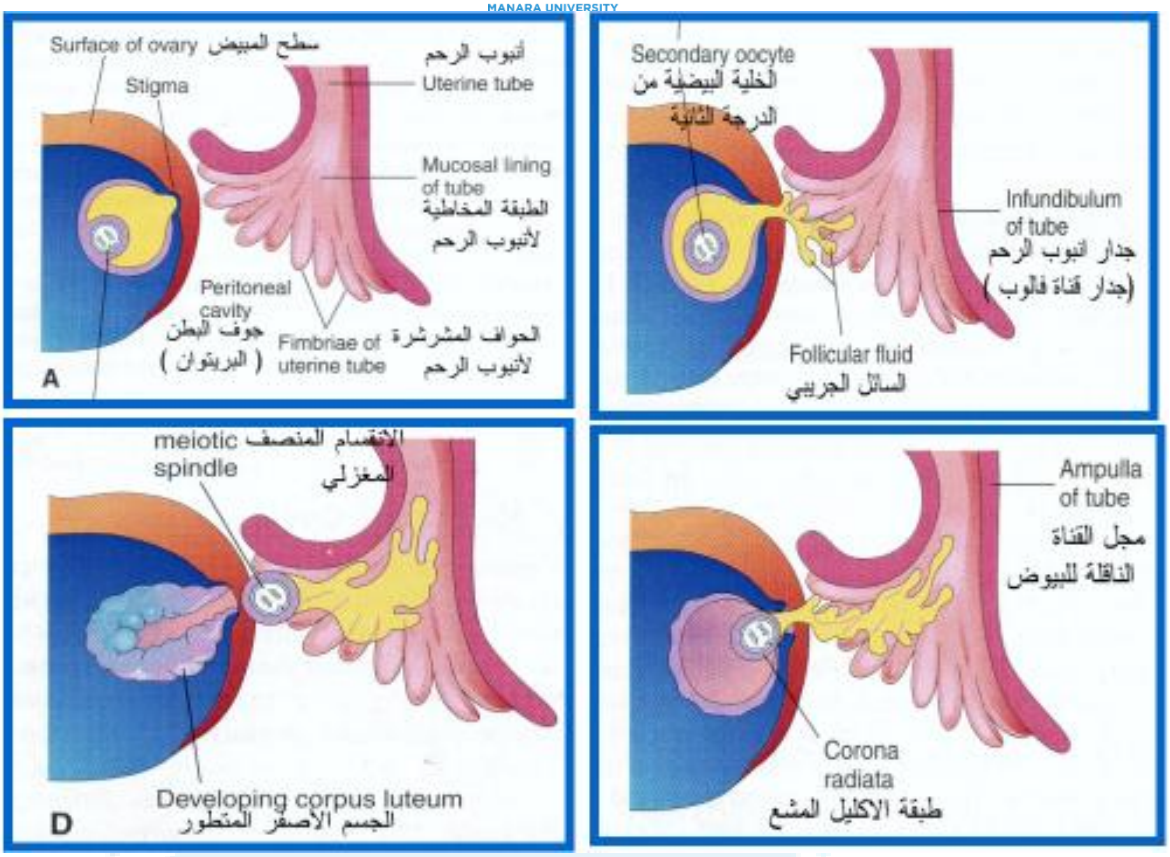

شكل (١٦) : يمثل مجموعة من الأشكال التي توضح كيفية حدوث الإباضة

٣-علاقة سريرية Clinical Correlate

تشعر بعض النساء أثناء الاباضة بألم خفيف يعرف بألم منتصف الدورة ، وبصورة عامة يصاحب الاباضة ارتفاع في درجة الحرارة الأساسية، والتي يمكن رصدها لتساعد في تحديد زمن الاباضة .

تفشل بعض النساء في الاباضة بسبب قلة تركيز **موجهات الغدد التناسلية**، وفي مثل هذه الحالات يمكن إعطاء موجهات الغدد التناسلية ومن ثم الاباضة، مع العلم أن هذه العقاقير فعالة إلا أنها غالبا" ما تؤدي إلى إباضة متعددة، مما يزيد احتمال حدوث حمل متعدد بعشر أضعاف مما هي في عامة النساء .

٤-الجسم الأصفر Corpus Luteum

تتوعى (زيادة التروية الدموية) الخلايا المحببة (الخلايا الجريبية) المتبقية على سطح الجريب المتمزق، وكذلك خلايا من القريب الباطن بعد الإباضة، وتحت تأثير الهرمون الملوتن تنتج هذه الخلايا **صبغة صفراء** وتكون **الجسم الأصفر**، وتفرز **هرمون البروجسترون**، كما ويؤدي إلى إفراز هرمون الاستروجين، وإلى دخول الغشاء المخاطي للرحم في الطور السابق للحمل، أو الطور الإفراز تحضر لانغراس المضغة .

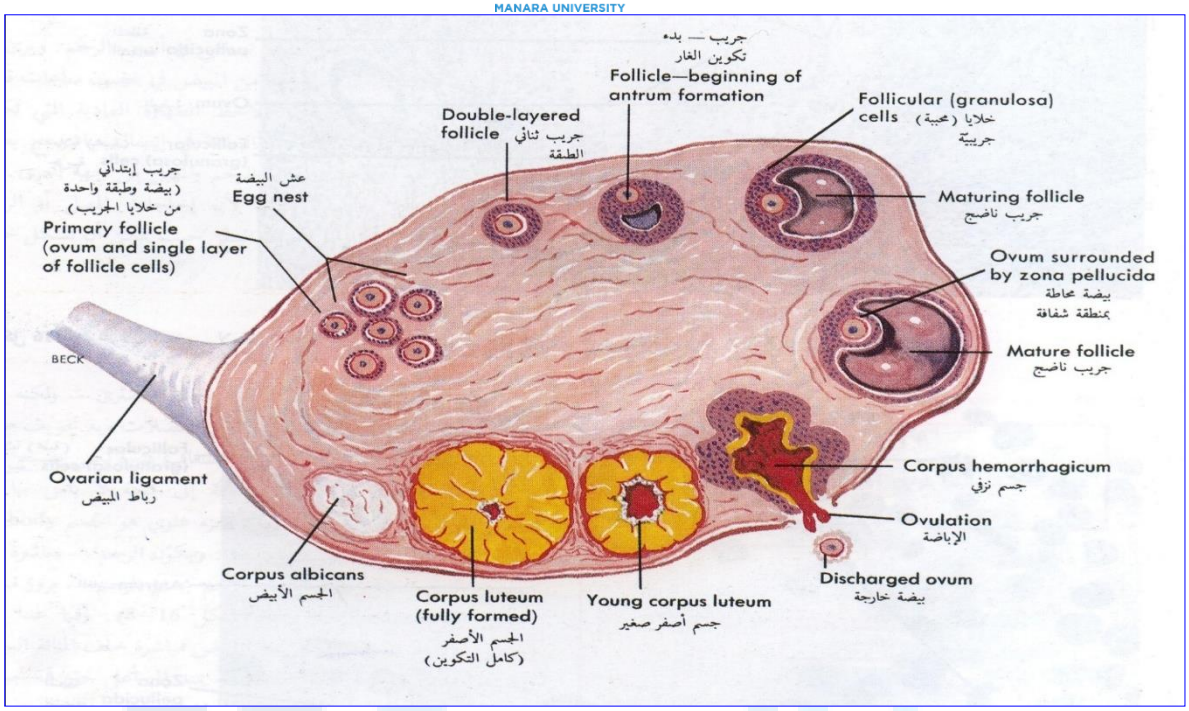

شكل (١٧) : يمثل مقطع عرضي بالمبيض يوضح كيفية تشكل الجسم الأصفر ، والجسم الأبيض .

٥-نقل الخلية البيضية Oocyt Transportation

يبدأ خمل البوق في كنس سطح المبيض قبل الاباضة بفترة وجيزة، ويبدأ البوق بالتقلص بإيقاع منتظم، ويعتقد بأن الخلية البيضية مع بعض ما يحيط بها من خلايا محببة تنتقل بوساطة هذه **الحركات الكنسية** التي يحدثها خمل البوق، بالإضافة لحركة أهداب البطانة الظهارية للبوق، ومتى صارت الخلية البيضية ضمن هذا البوق فإن خلايا الركمة تزيح نواتها الهيولية عن المنطقة الشفافة، وبذلك تفقد اتصالها بالخلية البيضية .

٦-الجسم الأبيض Corpus Albicans

إذا لم يحدث الإخصاب فإن **الجسم الأصفر** يصل إلى قمة نمائه في (٩) أيام بعد الإباضة، بعد ذلك يتقلص الجسم الأصفر بسبب تنكس الخلايا الصفراوية ويكون ورما" من نسيج تندبي متليف هو **الجسم الأبيض** .

أما إذا حدث الإخصاب، فيمنع تنكس الجسم الأصفر بوساطة **موجهة الغدد التناسلية (HCG)**، وهو الهرمون الذي تفرزه **الأرومة الغاذية المخلوية** للمضغة النامية .

يواصل الجسم الأصفر النمو مكونا" **الجسم الأصفر الحملي**، ويصبح حجمه في نهاية الشهر الثالث للحمل معادلا" لثلث حجم المبيض أو نصفه، كما تواصل الخلايا الصفراوية إفراز البروجسترون حتى نهاية الشهر الرابع، وبعد ذلك تتقهقر هذه الخلايا ببطء، حيث تقوم الأرومة الغاذية المخلوية للمشيمة بإفراز البروجسترون ويكون كافيا" لصيانة الحمل.

إن **إزالة الجسم الأصفر الحملي** قبل الشهر الرابع تؤدي إلى الإجهاض عادة .

٧-الإخصاب Fertilization

الإخصاب هو العملية التي يتحد فيها العرس المذكر مع المؤنث، ويحدث في **الجزء القمعي** من أنبوب الرحم (البوق)، وهو أكثر أجزاء (البوق) اتساعا"، وأقربها إلى المبيض.

وقد تبقى الحيوانات المنوية عيوشة(حية) في مسلك الأنثى التكاثري لعدة أيام .

يدخل فقط (١%) من النطاف التي يتم قذفها في المهبل إلى عنق الرحم، وقد تبقى هنالك لعدة ساعات، وتتم حركة النطاف بفضل قوتها الذاتية، وقد تساعدها حركة السوائل التي تحدثها أهداب البوق في ذلك .

تستغرق الرحلة من عنق الرحم إلى البوق من ساعتين إلى سبع ساعات على اقل تقدير، وعندما تصل النطاف إلى **البرزخ Isthmus** . تقل حركتها وتتوقف هجرتها ،

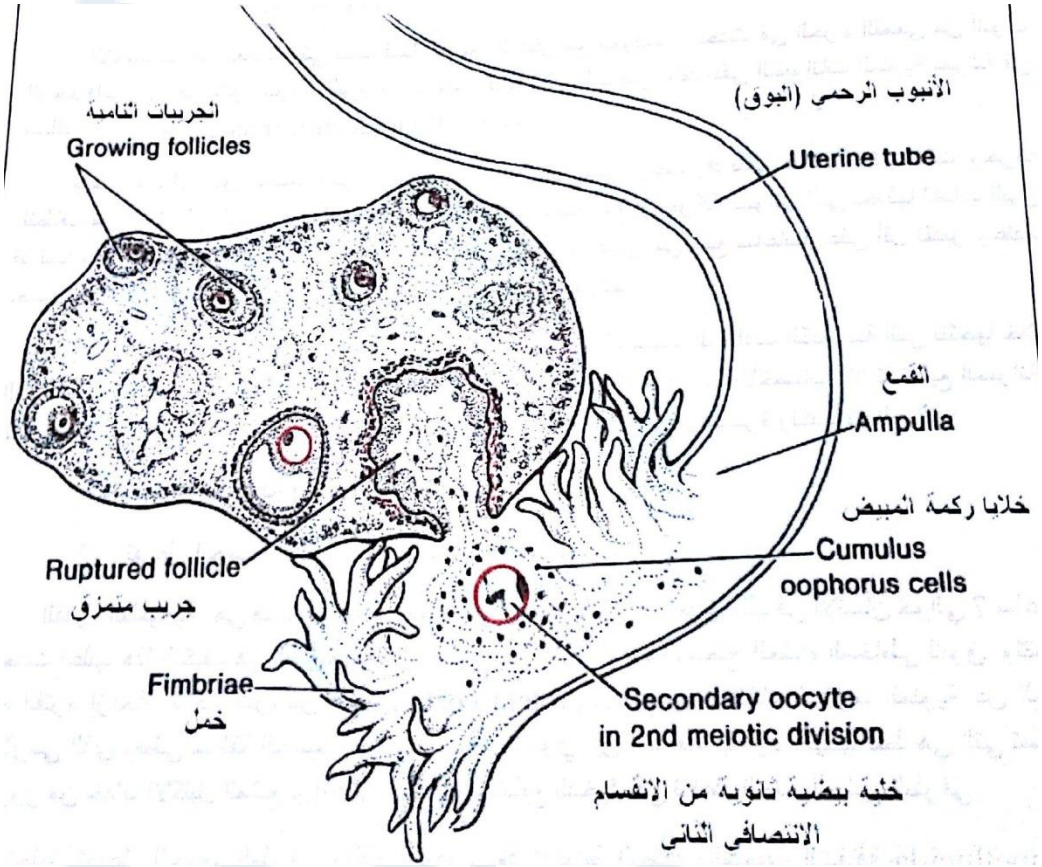

شكل (١٨) : قذف الخلية البيضية ضمن البوق .

تستعيد النطاف قدرتها على الحركة عند الإباضة، ولعل ذلك بسبب **الجوانب الكيميائية** التي تنتجها خلايا الركمة التي تحيط بالبيضة، لا تستطيع الحيوانات المنوية تخصيب الخلية البيضية عند وصولها إلى السبيل التناسلي الأنثوي ولكنها تحتاج إلى :

) Capacitation القدرة التلقيحية (تفاعل التفعيل

Acrososome reaction تفاعل الجسيم الطرفي

ا- القدرة التليقحية :

هي فترة التكيف في سبل الأنثى التناسلية، ويستغرق ذلك في الانسان حوالي (٧) ساعات . ويحدث أغلب هذا التكيف في البوق، ويستلزم تاثرا" ظهاريا" بين النطفة وسطح الغشاء المخاطي للبوق، وتتم في هذه الفترة **إزاحة غلاف البروتين** ، **وبروتينات البلازما** المنوية عن **الغشاء البلازمي** الذي يغطي منطقة الجسيم الطرفي للحيوان **Glycoprotrin السكري**

وتستطيع Corona cellsالمنوي. إن النطاف القادرة تلقيحيا" فقط هي التي تستطيع المرور من خلايا الأكليل المشع الدخول في تفاعل **الجسيم الطرفي** .

ببروتينات هذه المنطقة، Z0na pellucidaيتم تحفيز الجسيم الطرفي الذي يحدث بعد ارتباط النطفة بالمنطقة الشفافة ويبلغ هذا التفاعل ذروته عند إفراز الإنزيمات الضرورية لاختراق المنطقة الشفافة والتي تضم **الأكروسين والمادة الشبيهة بالتربسين**.

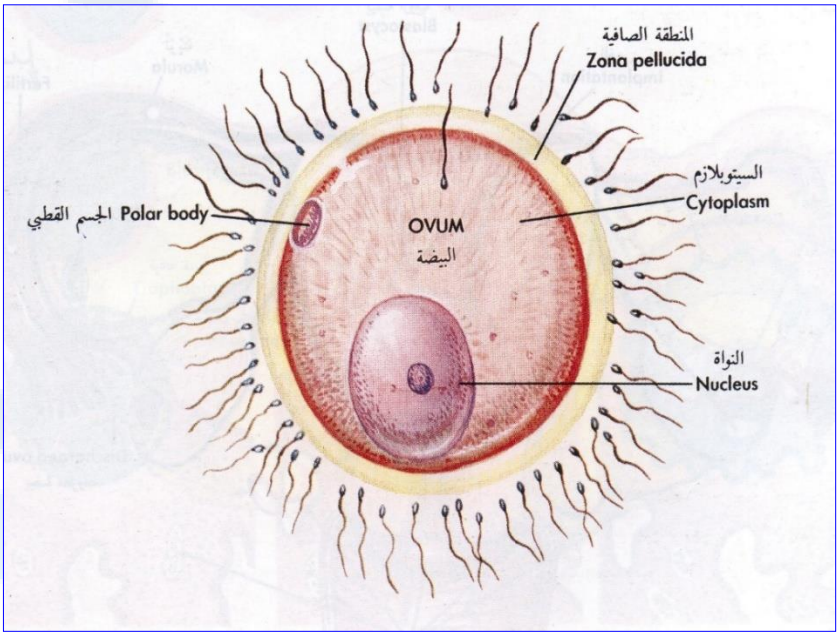

شكل (١٩) : يوضح الخلية البيضية لحظة الاخصاب وهي محاطة بعدد كبير من النطاف

- أطوار الإخصاب :

- اختراق الإكليل المشع .
- اختراق المنطقة الشفافة
- اتحاد كل من غشاء الخلية البيضية وغشاء النطفة .

Penetration of the corona radiateأولا" : اختراق الإكليل المشع

من بين (٢٠٠-٣٠٠) مليون حيوان منوي يقذف في قناة الأنثى التناسلية، تستطيع فقط (٣٠٠-٥٠٠) منها أن تصل إلى موقع الإخصاب ، وواحد منها فقط هو الذي يخصب البيضة ، ويعتقد أن باقي النطاف تساعد النطفة المخصبة في اختراق الحواجز التي تحصن العرس المؤنث . والنطفة القادرة تلقيحيا" هي التي تمر بسهولة عبر خلايا الأكليل المشع الشكل (٢٠).

ثانيا" : اختراق المنطقة الشفافة

المنطقة الشفافة هي غلاف من البروتين السكري يحيط بالبيضة ويسهل ارتباط النطفة، ويحافظ عليها، ويحفز تفاعل **)**، وهي إحدى بروتينات المنطقة الشفافة، ويسمح إفراز إنزيمات الجسيم **ZP3**الجسيم الطرفي، ويتم ذلك عبر **الجين (**

الطرفي (أكروسين) للنطفة باختراق المنطقة الشفافة، ويصبح بذلك على تماس بالغشاء البلازمي للخلية البيضية، وتتغير نفوذية المنطقة الشفافة عندما يمس رأس النطفة سطح الخلية البيضية، ويؤدي هذا التماس إلى إفراز **إنزيم يحلولي** من حبيبات القشرة التي تحيط بالغشاء البلازمي للخلية البيضية الشكل (٢٠) . تغير هذه الأنزيمات بدورها **Lysosomal** مواصفات المنطقة الشفافة **(تفاعل المنطقة أو التفاعل القشري الحبيبي)** لتمنع اختراق أي نطفة أخرى، ولتثبيط مستقبلات النوع الخاصة بالحيوانات المنوية على سطح المنطقة الشفافة .

لقد شوهدت حيوانات منوية أخرى منغرسة في المنطقة الشفافة، ولكن يبدو أن واحدا" فقط يصطدم بغشاء الخلية البيضية .

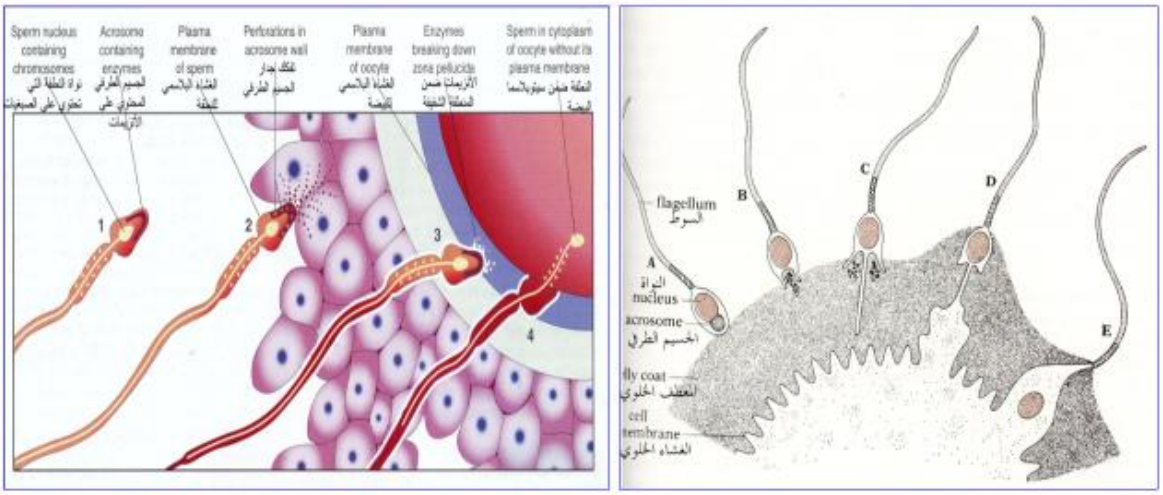

شكل (٢٠) : يوضح كيفية اختراق النطفة لطبقة الاكليل المشع والغشاء الشفيف ، ورد فعل الخلية البيضية على اختراق النطفة لها بتشكيل الاستطالات الستيوبلاسمية .

ثالثا": انصهار غشائي الخلية البيضية والمنوية :

يتواسط الالتصاق الأولي بين النطفة والخلية البيضية جزئيا" بوساطة التأثر بين المكملات Integerns الموجودة في الخلية البيضية ولجائنها (ربيطاتها)، واللامكملات Disintegrins الموجودة في النطفة .

يتحد الغشاء البلازمي لكل من النطفة والبيضة بعد الالتصاق الحقيقي، ولما كان الغشاء البلازمي الذي يغطي مقدمة الجسيم الطرفي يختفي أثناء تفاعل الجسيم الطرفي، فإن الالتصاق الحقيقي يتم بين غشاء الخلية البيضية والغشاء الذي يغطي مؤخرة رأس النطفة. وعند دخول الحيوان المنوي إليها تستجيب الخلية البيضية بثلاث طرق :

Cortical and zona reactions- تفاعلات القشرة والمنطقة الشفافة :

كنتيجة لاطلاق الحبيبات القشرية للخلية البيضية، والتي تحتوي إنزيمات يحلولية، يصبح غشاء الخلية البيضية **كتيما"** مانعا" للحيوانات المنوية الأخرى . وتغير المنطقة الشفافة من بنيتها وتركيبها لتمنع النطف من **Impermeable** (اختراق أكثر من حيوان منوي للخلية **Polyspermy** الارتباط والاختراق، وتحول هذه التفاعلات دون **تعدد النطاف** البيضية) .

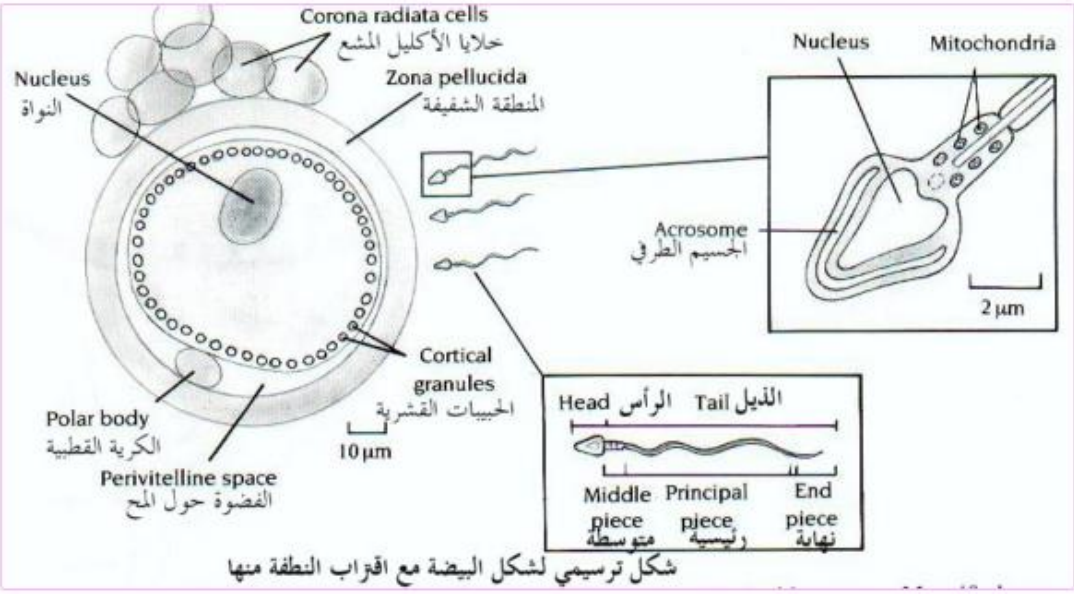

شكل ترسيمي لشكل البيضة مع اقتراب النطفة منها

شكل (٢١) يوضح توضع الحبيبات القشرية تحت الغشاء البلاسمي للخلية البيضية ، وبنية النطفة وأقسامها المختلفة

- استئناف الانقسام الانتصافي الثاني :

تكمل الخلية البيضية انقسامها الانتصافي الثاني بعد دخول الحيوان المنوي مباشرة، وتعرف إحدى الخلايا البنات التي تستلم كمية قليلة جدا" من الهيولى باسم الجسم القطبي الثاني، بينما تصبح الخلية البنت الأخرى الخلية البيضية النهائية، **Female pronucleus .**) في نواة تعرف **بسلفية النواة الأنثوية** Xوتنتظم صبغياتها (٢٢+

ج-التنشيط الاستقلابي للبيضة Metabolic activation of the eg

قد يُحمل العامل المنشط للخلية البيضية بوساطة الحيوان المنوي، وقد يشتمل تنشيط ما بعد الالتصاق وذلك بالأحداث **Early embryogenesis .**الخلوية والجزئية الأولية المرتبطة بتخلق **المضغة المبكر**

ويتقدم الحيوان المنوي في هذه الأثناء إلى أن يصير قريبا" من سلفية النواة المؤنثة، تنتفخ نواته

ينفصل الذيل ويتنكس، ولا يمكن التمييز **Male pronucleus**لتصبح **سلفية النواة الذكرية**

شكليا" بين سلفيتي النواتين الذكرية والأنثوية، ويفقدان غلافهما النووي .

) تقوم كلتاهما بنسخ الدنا Haploidعند نمو سلفيتي النواتين الذكرية والأنثوية (وكلاهما فردي

)، ومباشرة بعد تخليق الدنا تصطف الصبغيات على المغزل تحضيرا" لانقسام خيطي طبيعي، تنشق Replication(الصبغيات طوليا" عند القسيم المركزي، وتتحرك شقوق الصبغيات الشقيقة إلى القطبين المتقابلين، وبذلك توفر لكل خلية من خلايا اللاقحة العدد الضعفاني الطبيعي للصبغيات، عندما تتحرك شقوق الصبغيات الشقيقة إلى القطب المقابل، يظهر أخدود عميق على سطح الخلية ، يقسم الهيولى تدريجيا" إلى جزأين الشكل (٢٢) .

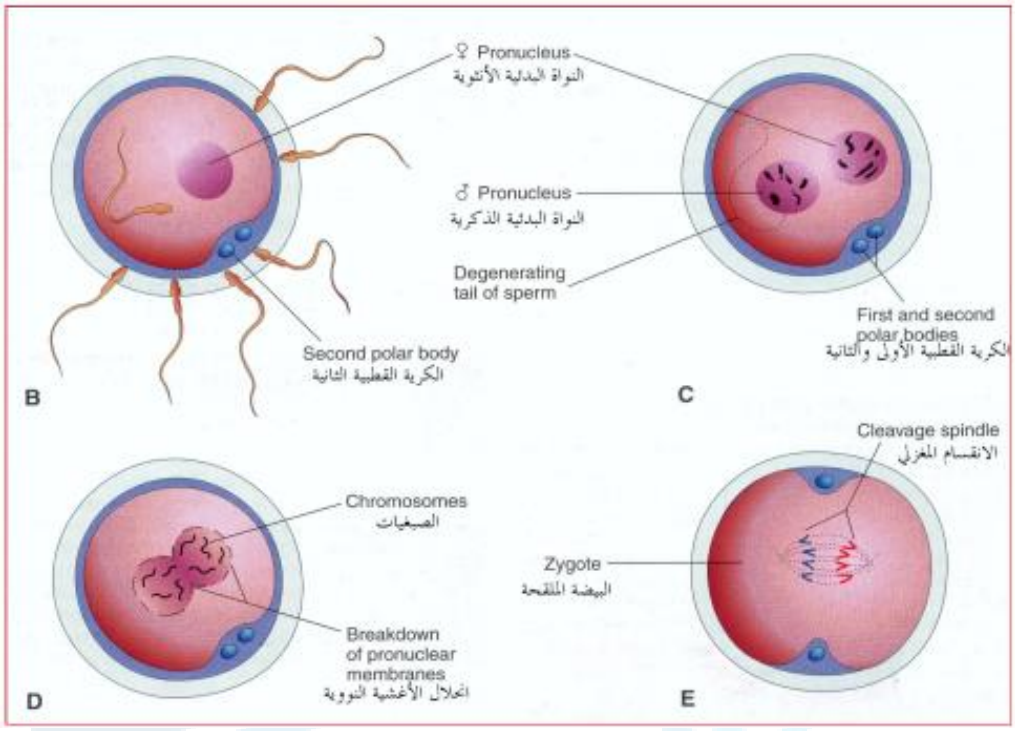

شكل (٢٢) : يوضح المراحل الأولى لعملية الاخصاب

- اصطدام النطفة بالخلية البيضية وانهاء الانقسام المنصف الثانيB

- تشكل سلفية النواة البدئية اذكرية والأنثوية .C

- حدوث الاندماج النووي بين النواتين .D

- تضاعف الصبغيات وتوضعها على اللوحة الاستوائية وتشكل أول مغزل انقسامي E

-النتائج النهائية للإخصاب :

استعادة العدد الضعفاني للصبغيات :

يأتي نصف الصبغيات من الأب والنصف الآخر من الأم ، لذلك تحتوي الزيجوت خليطا" جديدا" من الصبغيات يختلف قليلا" عن كلا الأبوين .

Determination of sex**تحديد الجنس للفرد الجديد** :

) بينما النطفة التي تحمل الصبغي (XX) تنتج جنينا" أنثى (X) وتتحد مع الخلية البيضية (Xالنطفة التي تحمل الصبغي ( )، ولذلك فإن جنس الجنين يتحدد عند الاخصاب . xy) تعطي جنينا" ذكرا"(X) تعطي باتحادها مع الخلية البيضية (Y بدون إخصاب تتنكس الخلية البيضية بعد الاباضة بحوالي(٢٤) ساعة .

Cleavage٨-التقسم

عندما تصل الزيجوت إلى مرحلة الخليتين الشكل (٢٣) ، تدخل في سلسلة من الانقسامات الخيطية ليزداد عدد الخلايا، **Blastomeres .** والتي تصغر مع كل انقسام انشطاري لتعطي ما يعرف **بالقسيمات الأرومية**

مترهلة، وتزيد من ارتباطها ببعضها بعضا، وبعد(٣) **Clump**تنتظم الخلايا حتى مرحلة الخلايا الثمانية على شكل **لزنة** **Morula** . أيام من الاخصاب تنقسم خلايا الجنين المكتنز لتكون مرحلة الخلايا الست عشرة خلية أو **التويتة**

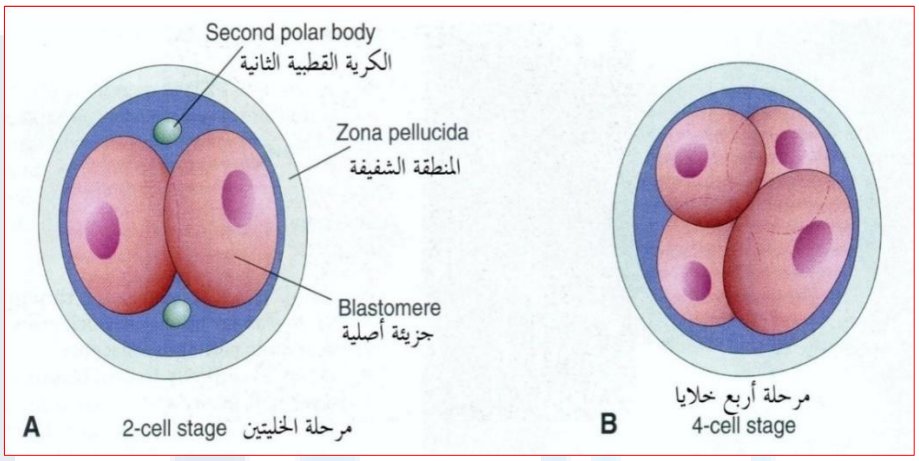

شكل (٢٣) : يوضح الانقسام الأول والثاني للبيضة الملقحة (الزيجوت) (مرحلة الخليتين والأربع خلايا أصلية)

والتي **Inner cell mass**تحصل أول عملية **فرز خلوي** حيث تكون الخلايا الداخلية للتويتة **: الكتلة الخلوية الداخلية** **الأرومة الغاذية Outer cell mass**تشكل نسج المضغة الأصلية، بينما تكون الخلايا المحيطية **الكتلة الخلوية الخارجية** والتي تشارك فيما بعد في تشكيل المشيمة ا **Trophoblast.**

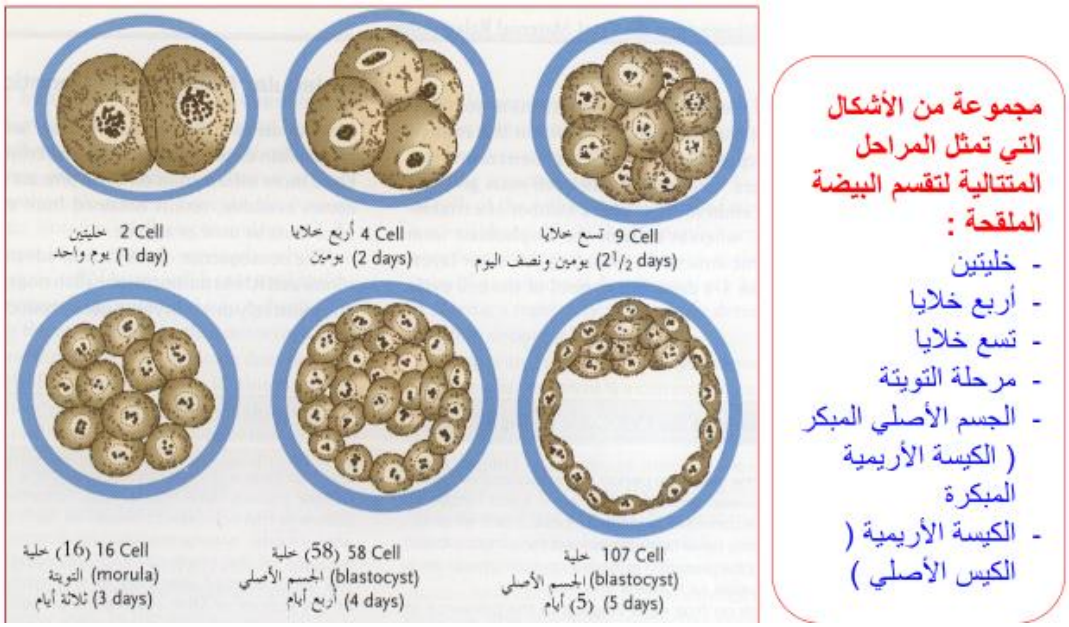

شكل (٢٤) : يوضح المراحل الأولى للتقسم ووصولا إلى تشكل الكيسة الاريمية (الكيس المحي الأصلي)

Bastovyst formationا-تشكل الكيسة الأريمية

بين خلايا الكتلة **Spaces**عندما تصل التويتة إلى جوف الرحم، يبدأ سائل في اختراق المنطقة الشفافة ليمر عبر **الأحياز** الخلوية الداخلية، حيث تتجمع تلك الأحياز تدريجيا" لتندمج معا" في النهاية وتصبح جويفا" واحدا" يسمى **بجوف الكيسة الأريمية (جوف الكيس المحي الأولي).**

، وتتوضع على قطب واحد، بينما تتسطح خلايا **Embryoblast**تسمى خلايا المضغة في هذه المرحلة **بالأرومة المضغية** الكتلة الخلوية الخارجية تصنع الجدار الظهاري للكيسة الأريمية، وتختفي المنطقة الشفافة لتسمح ببداية **الأنغراس**، وتسمى **Hatching** . عملية اختفاء المنطقة الشفافة بعملية **الفقس**

تبدأ خلايا الأرومة الغاذية (المخلوية) المغطية للأرومة المضغية في الانسان، باختراق الخلايا الظهارية لغشاء الرحم في حوالى اليوم السادس **(الأرومة الغاذية المخلوية تتمتع بعدة صفات تمكنها من اختراق وتفكيك بطانة الرحم : القدرة على الالتصاق القوي بخلايا بطانة الرحم، إفراز أنزيمات تساعد في تفكيك خلايا بطانة الرحم، القدرة على الانسلال - المرور - بين خلايا بطانة الرحم)** . حيث يقوم كل من الهستامين والهيبارين وكذلك الانسولين بدور هام في عملية الانغراس .

أما على المستوى الخلوي فلدينا عملية هجرة خلوية وعملية التصاق خلوي، حيث تشجع مستقبلات المكملات الخاصة **بالامينين** الالتصاق، بينما تشجع مستقبلات **الفيبرونكتين** عملية الهجرة الخلوية، وتتأثر هذه الجزيئات بوساطة طرق توصيل الإشارة، لتنظم عملية تمايز الأرومة الغاذية، ولذلك فإن الانغراس هو نتاج فعل مشترك بين الأرومة الغاذية وبطانة الرحم، وتكون الزيجوت البشرية في نهاية الأسبوع الأول للنماء قد مرت عبر مراحل التويتة، والكيسة الأريمية، وبدأت تنغرس في الغشاء المخاطي للرحم .

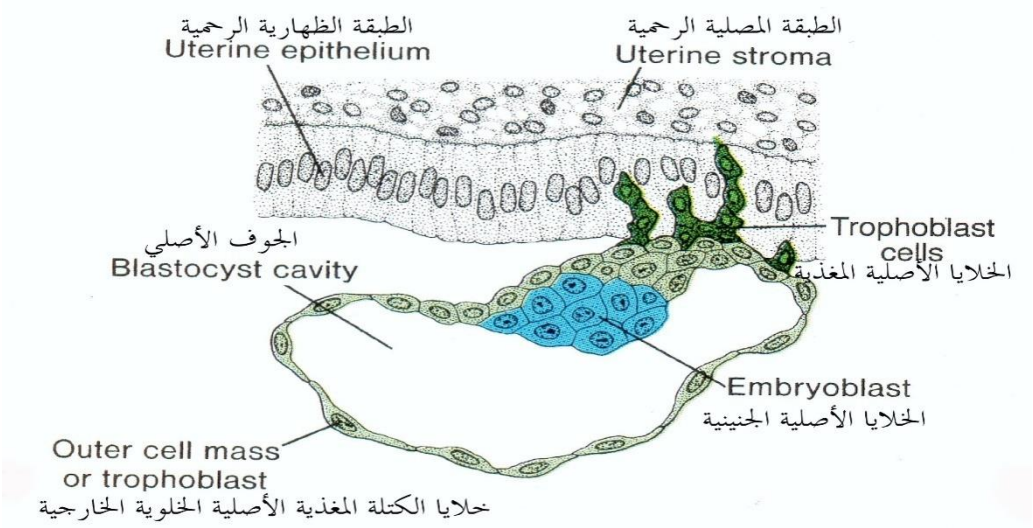

شكل (٢٥) : يمثل رسم تخطيطي لجنين عمره ٥-٦ أيام. لاحظ بداية عملية الانغراس في مخاطية الرحم (اندفاع الخلايا الأصلية المغذية المخلوية ضمن بطانة الرحم)

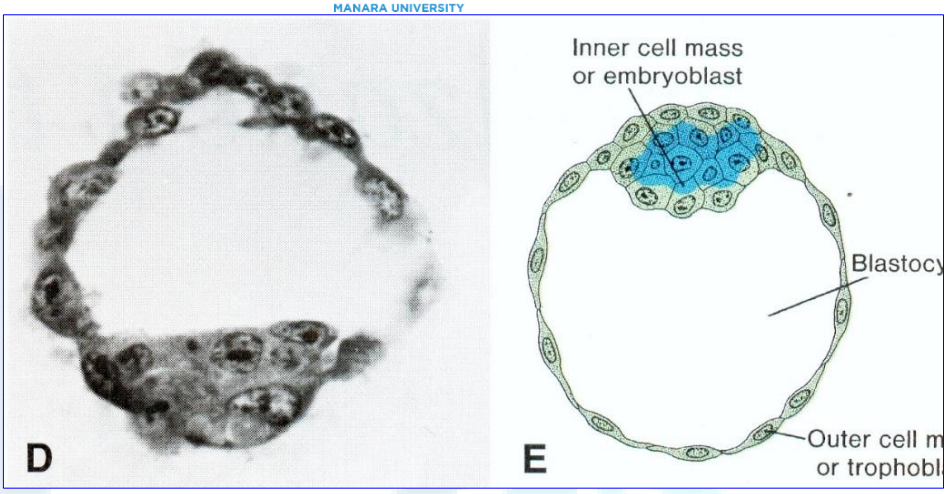

- يمثل صورة فوتوغرافية لتشكل الكيسة الاريمية Dشكل (٢٦) حيث :

- يوضح توضع الكتلة الخلوية للمضغة في أح اقطاب الكيسة الاريمية والخلايا الغاذية الميطة بها E

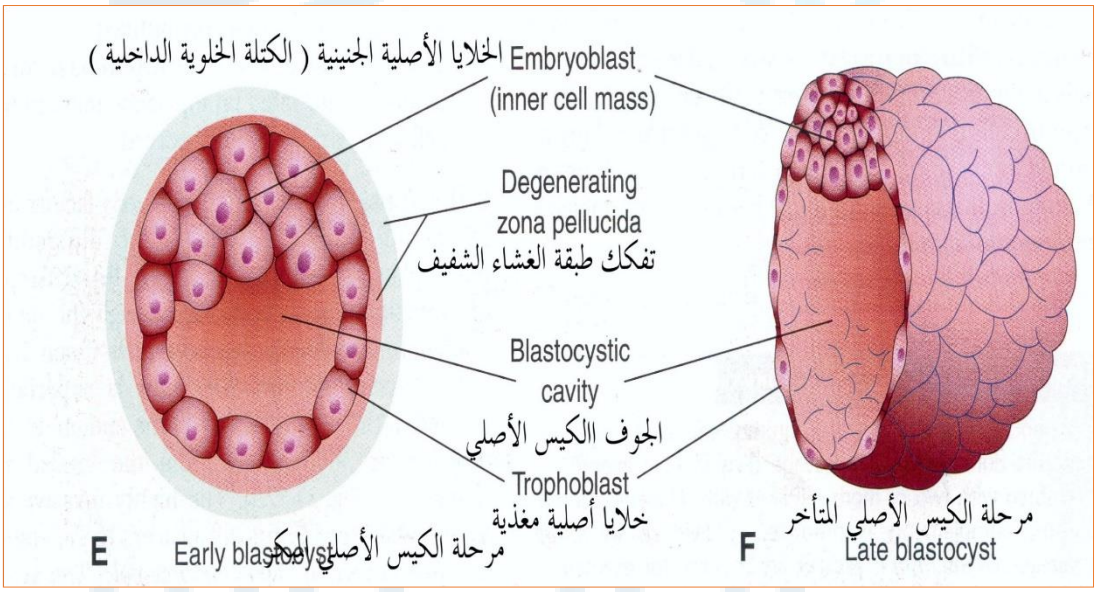

– رسم تخطيطي لمقطع سهمي في الكيسة الاريمية يبن الكتلة الخلوية الداخلية (نسج المضغة) Eشكل (٢٧) : حيث

- منظر جانبي لمقطع سهمي للكيسة الاريمية تظهر الجوف الكيس الأصلي (جوف الاريمية) والخلايا الأصلية الجنينية F (الكتلة الخلوية الداخلية)

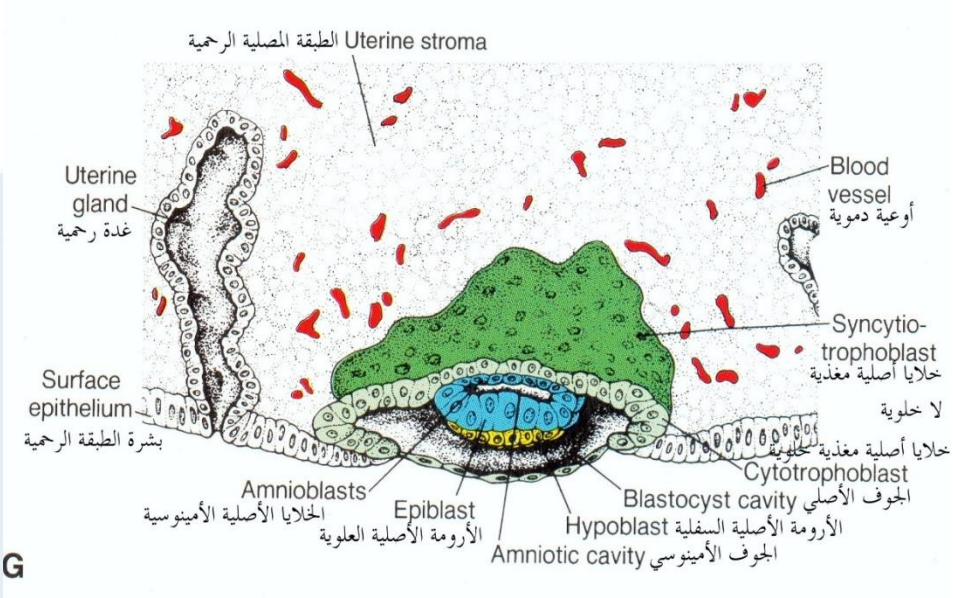

شكل (٢٨) : يمثل آلية انغراس الكيسة الاريمية في بطانة الرحم ، وتمايز الأرومة الغاذية إلى : أرومة غاذية خلوية بالقرب من الكتلة الجنينية ، والأرومة الغاذية المخلوية (ضمن بطانة الرحم) ، وتمايز الكتلة الجنينة إلى أرومة أصلية علوية(اللون الأزرق) ، وأرومة أصلية سفلية (اللون الأصفر)

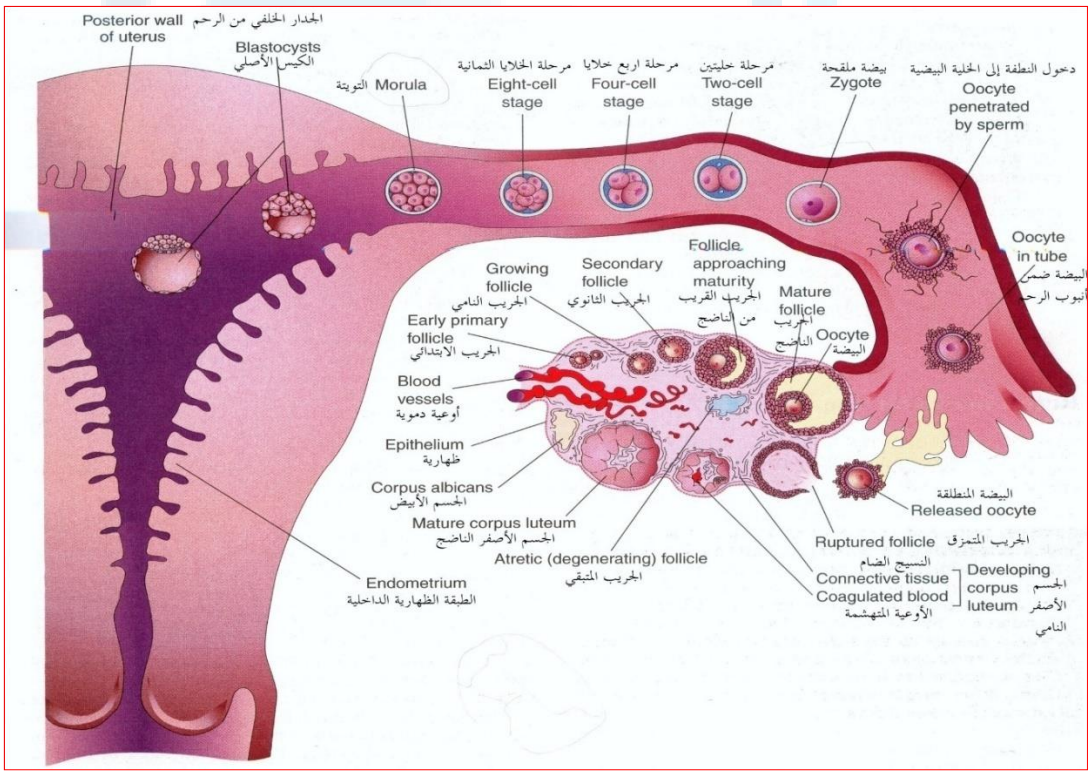

شكل (٢٩) : يمثل رحلة الخلية البيضية من المبيض باتجاه البوق ، ومن ثم عملية الاخصاب في الثلث الأخير من البوق ، بعد ذلك مراحل التقسم المختلفة وصولا" إلى تشكل التوتية ، ومن ثم الوصول إلى الرحم لتشكيل الكيسة الاريمية ، بعد ذلك الاقتراب من بطانة الرحم من أجل الانغراس .

٩-الرحم في زمن الأنغراس Uterus at time of implantation

يتألف جدار الرحم من ثلاث طبقات هي :

أو المخاطية التي تبطن جدار الرحم من الداخل . Endometrium-بطانة الرحم

هو طبقة سميكة من العضلات الملس. Myometrium-عضل الرحم

وهي غطاء صفاقي يغطي الجدار من الخارج . Permtrium-ظهارة الرحم

(٤٥-٥٠) سنة، تعتري بطانة الرحم تغيرات دورية في دورة (Menopauseمنذ **البلوغ** (١١-١٣) سنة وحتى **الآياس** تبلغ (٢٨) يوما" (الدورة الشهرية) وبتأثير هرمونات المبيض .

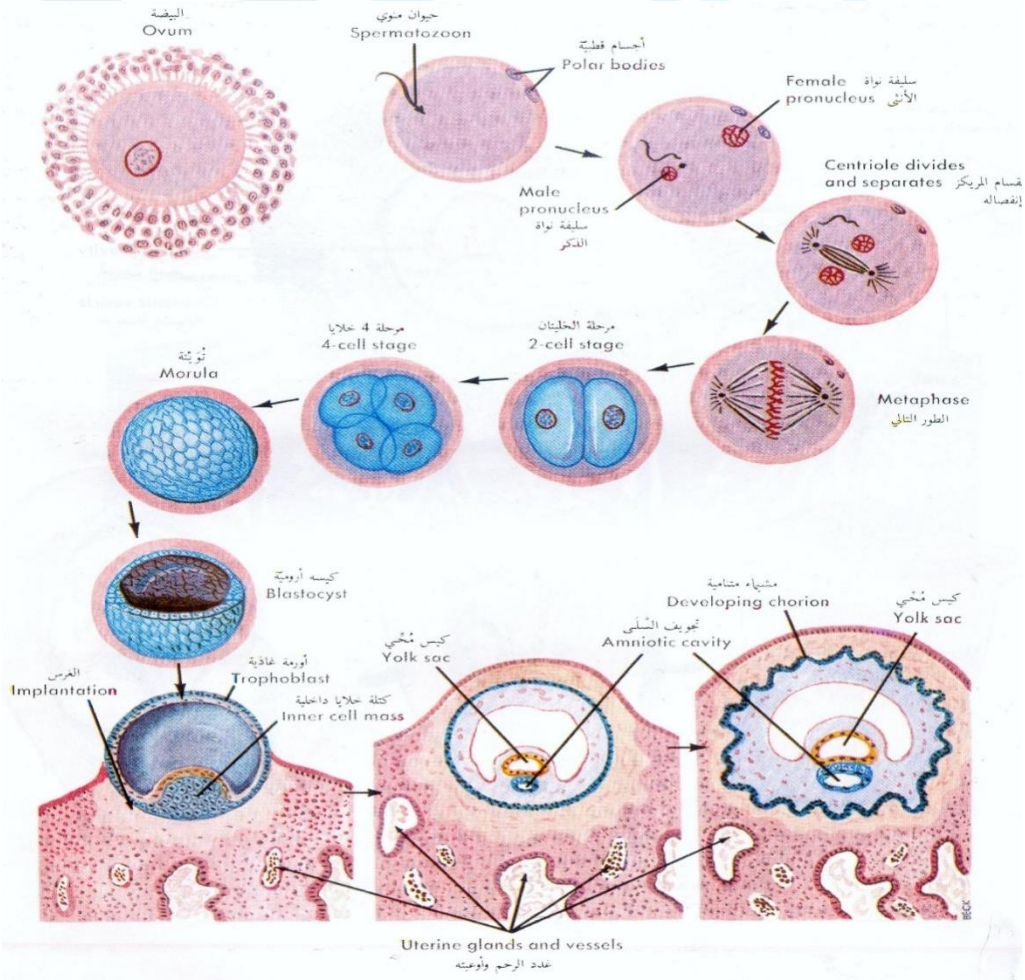

شكل (٣٠) المراحل المختلفة لتطور البضة الملقحة الالقاح(الاخصاب) التقسم الانغراس .

أما بطانة الرحم فتمر بثلاث مراحل هي :

الطور الحيضي : يستمر من (٢-٥) أيام ، ودم الحيض لا يتخثر ويبلغ حوالى ٥٠ مل .

الطور التكاثري : يبدأ في نهاية الحيض وتحت تأثير الاستروجين، وهو يماثل نمو الجريبات المبيضية

الطور الافرازي : يبدأ بعد (٣) أيام من الاباضة استجابة للبروجسترون، الذي يفرزه الجسم الأصفر.

إذا لم يحدث الاخصاب فإن بطانة الرحم (الطبقة الاسفنجية والطبقة المكتنزة) تتمزق مشيرة إلى بداية الطور الحيضي ، أما إذا حدث الاخصاب فإن بطانة الرحم تساعد في الانغراس وتشارك في تكوين المشيمة .

عند حدوث الانغراس يكون الغشاء المخاطي للرحم في الطور الافرازي، وتصبح غدد الرحم وشرايينيه ملتفة في هذه الاثناء ويصبح النسيج ريانا" Succulent .

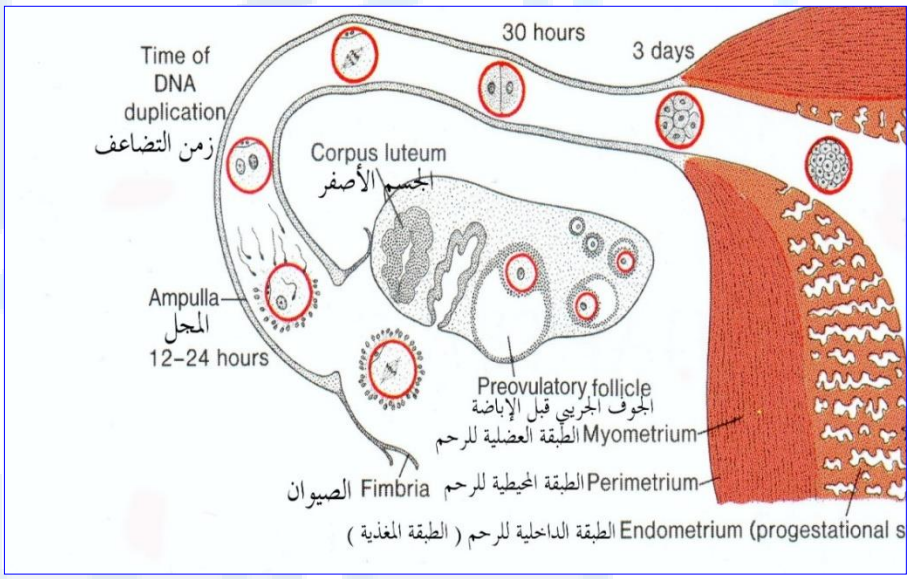

شكل (٣١) : يمثل الطبقات الثلاث للرحم ، ورحلة الخلية البيضية من المبيض حتى الثلث الأخير من أنبوب فالوب (البوق) ووصولا" حتى الرحم .

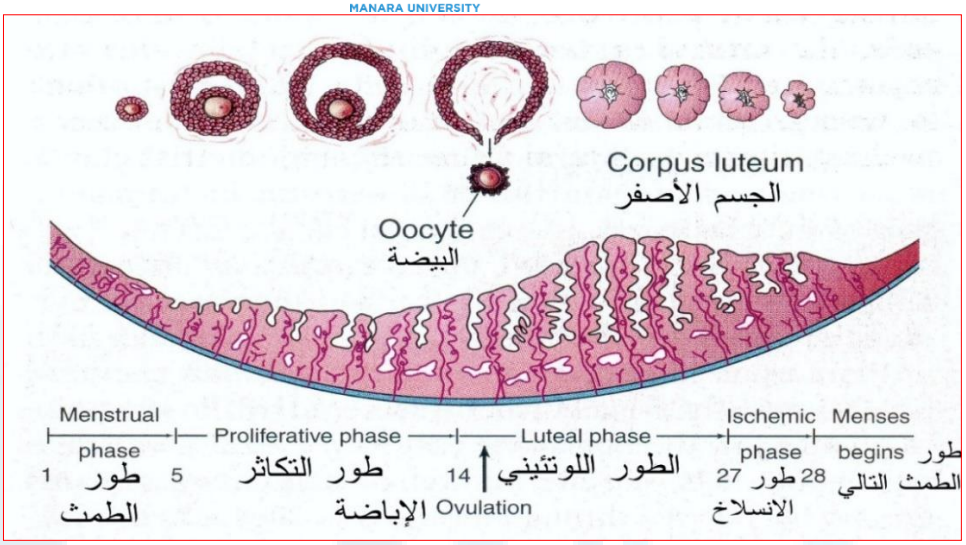

شكل (٣٢) : يوضح العلاقة المتبادلة بين تتطور الجريبات خلال الدورة الشهرية وتنامي بطانة الرحم تحت تأثير الهرمونات المختلفة (الأطوار الثلاثة لبطانة الرحم اثناء الدورة الشهرية) .

ويمكن تمييز ثلاث طبقات في بطانة الرحم : طبقة سطحية **مكتنزة**، وطبقة وسطى **اسفنجية**، وطبقة **قاعدية**، عادة ما تنغرس **الكيسة الأريمية** في بطانة الرحم على امتداد **الجدار الأمامي أو الخلفي لجسم الرحم** ، حيث تنغرس بين فتحات الغدد .

إذا لم تخصب الخلية البيضية فيبدأ الطور الحيضي ،حيث يتسرب الدم من الشرايين السطحية، وتتسلخ الطبقتان المكتنزة من بطانة الرحم، وهذه الطبقة هي التي تغذى Basal layer والاسفنجية من الرحم، بحيث لا تبقى إلا الطبقة القاعدية بشرايين خاصة بها والمدعوة بالشرايين

القاعدية، التي تعمل كطبقة تجديدية لإعادة بناء الغدد والشرايين في الطور التكاثري .

إضافات المدرس

الأسبوع الثاني من النماء : القرص الانتاشي الثنائي الصفيحة

Second Week of Development Bilaminar Germ Dise

1- اليوم الثامن

2- اليوم التاسع

3- الأيام (١١-١٢)

4- اليوم ١٣

5- تشكيل الكيس المحي النهائي (الثانوي)

6- مكان انغراس المضغة

7- الرحى العدارية

تنويه

المضغة التي لها نفس زمن الاخصاب، ليس من الضروري أن تنمو بالمعدل نفسه، في الحقيقة ثمة فوراق هامة في معدلات النمو، حتى في هذه المراحل المبكرة .

١-اليوم الثامن :

تكون الكيسة الأريمية قد انغرست جزيئا" في سدى بطانة الرحم، وتتميز الأرومة الغاذية فوق الأرومة المضغية إلى :

- الأرومة الغاذية الخلويةCytotrophoblast : وهي طبقة داخلية (طبقة مولدة) تتألف من خلايا أحادية النواة .
- الأرومة الغاذية المخلويةSyncytotrophoblast : منطقة خارجية من الخلايا المتعددة النواة التي ليس بينها حدود خلوية واضحة .

خلايا الأرومة الغاذية الخلوية تنقسم وتهاجر إلى الأرومة الغاذية المخلوية، حيث تلتصق ببعضها بعضا"، وتفقد أغشيتها الخلوية الفردية .

تتمايز الأرومة المضغية أيضا" إلى طبقتين :

- طبقة الأرومة التحتانية(السفلية،الباطنة)Hypoblast وهي عبارة عن خلايا صغيرة الحجم مكعبة ، مجاورة لجوف الكيسة الأريمية .
- الأرومة الظاهرةEpiblast. (الأرومة الفوقانية) : عبارة عن طبقة من الخلايا العمودية العالية

تكون الطبقتان معا" قرصا" مسطحا"، ويظهر في الوقت نفسه تجويف صغير بين خلايا الأرومة الظاهرة والأرومة الغاذية الخلوية يسمى هذا التجويف الجوف السلوي Amniotic cavity .

التي تبطن الجوف السلوي، ويتشكل Amnio blast خلايا الأرومة الغاذية الخلوية هي التي تشكل الأرومات السلوية منها الغشاء السلوي الشكل(٣٣) .

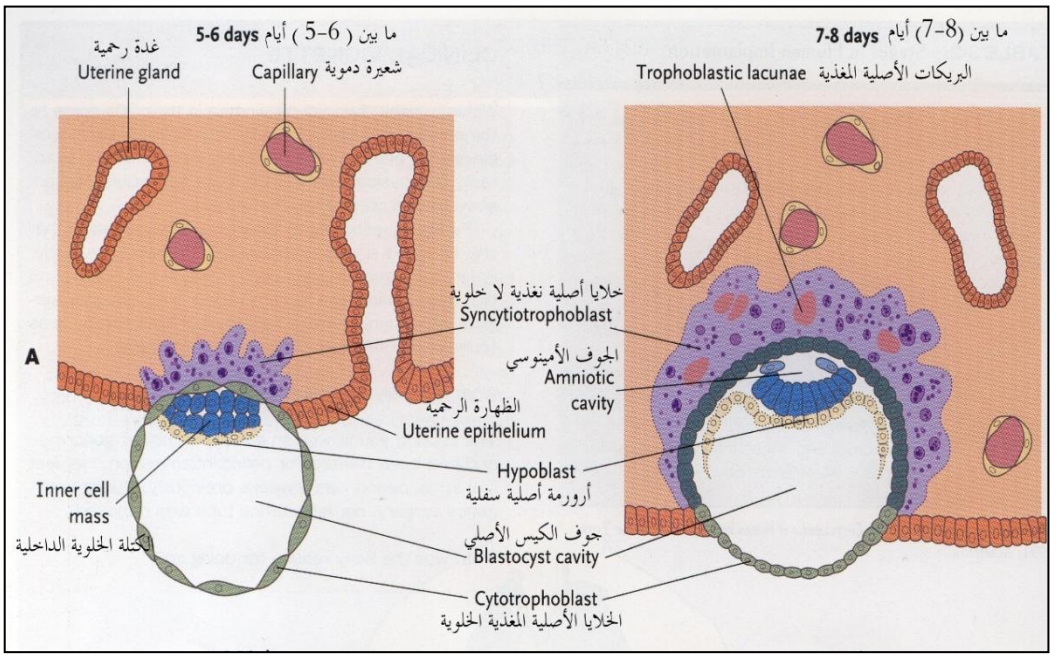

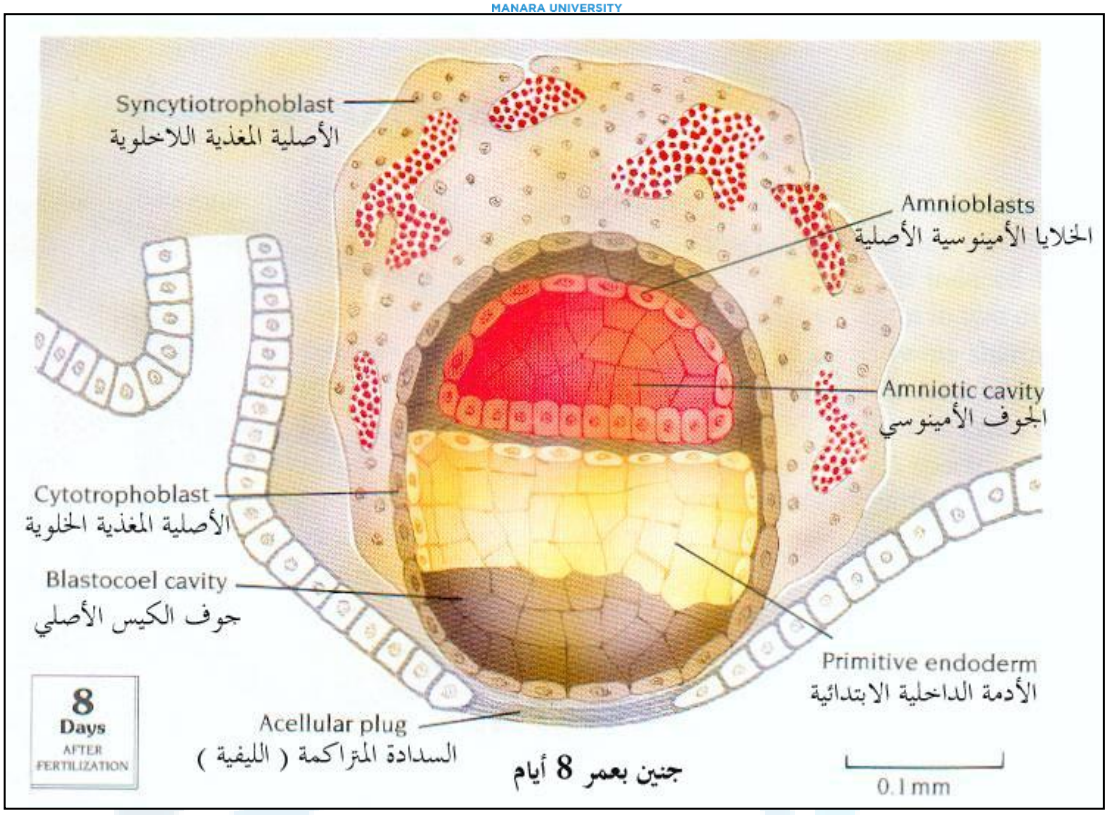

شكل (٣٣) : يمثل شكلان ترسيميان لمضغة بشرية بعمر (٨) أيام تظهر تشكل البنى التالية : السدادة الليفية ، الجوف الأمينوسي (السلوي)، الخلايا الأمينوسية (السلوية)، الخلايا الأصلية الغاذية المخلوية (اللاخلوية) ، والخلايا الأصلية الخلوية (الغاذية الخلوية) . الطبقة الظهارية الرحمية.

٢-اليوم التاسع :

تنغرس الكيسة الأريمية إلى عمق أكبر في بطانة الرحم، وتنسد الفجوة التي يحدثها الاختراق في سطح الظهارة بخثرة من الفيبرين.

تنمو الأرومة الغاذية بسرعة خاصة في القطب المضغي، حيث تظهر فجوات في الطبقة

المخلوية، وعندما تتحد هذه الفجوات فإنها تصنع جوبات واسعة (بريكات)، ولذا يعرف هذا الطور من نمو الأرومة الغاذية بالطور الجوبي .

عند القطب المضغي تقوم الخلايا المسطحة، التي تنشأ من الأديم الباطن(الارومة التحتانية) بصنع غشاء رقيق هو الغشاء خارج الجوف العام أو غشاء هيوسر، والذي يبطن السطح الداخلي للأرومة الغاذية الخلوية .

Primitiveيشكل هذا الغشاء بالاشتراك مع الأرومة الباطنة، بطانة الجوف خارج الجوف العام أو كيس المح البدائي yolk sac . الشكل(٣٤)

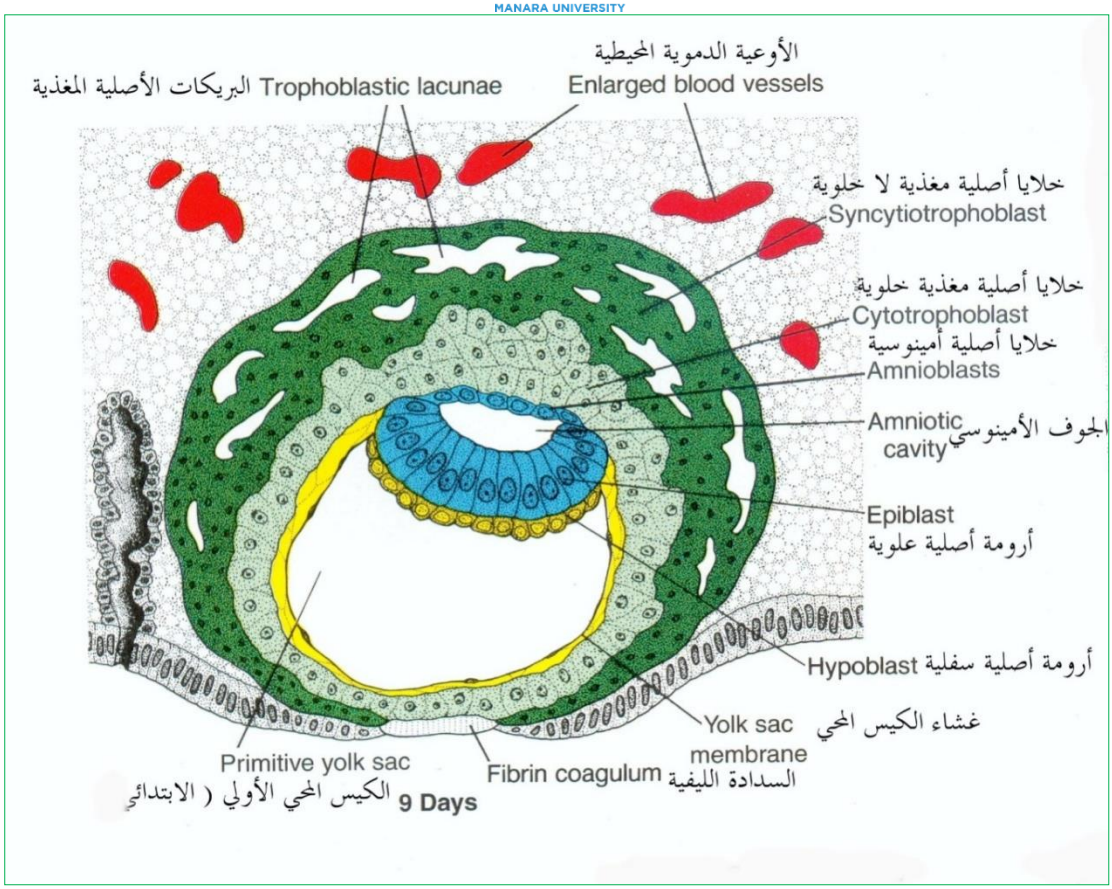

شكل (٣٤) : يمثل اليوم التاسع لتشكل المضغة البشرية حيث يلاحظ البنى التالية في هذا اليوم :الأرومة العلوية ، الأرومة السفلية(التحتانية)، الكيس المحي الأولي (الابتدائي) .

٣-اليومان الحادي عشر والثاني عشر :

يكتمل الانغراس تماما"، وتغطي ظهارة السطح الفجوة الموجودة في جدار الرحم، وتحدث الكيسة الأريمية في هذا الحين بروزا" خفيفا" في جوف الرحم .

تتميز الأرومة الغاذية بوجود فراغات جوبية في المخلى، والتي تكون شبكة واضحة ولا سيما على القطب المضغي .

تنفذ خلايا الأرومة الغاذية المخلوية في الوقت نفسه إلى مسافة اعمق في السدى ، وتتآكل البطانة الظهارية للشعيرات الدموية، وتحتقن هذه الشعيرات الدموية وتتسع وتعرف بالجيبانيات Sinusoids . تصبح الجوبات المخلوية متصلة بالجيبانيات Lacunar system ، وعندما تواصل الأرومة الغاذية غزوها للجيبانيات ، ويدخل دم الأم إلى النظام الجوبي أكثر فأكثر، يتدفق دم الأم في النظام الأرومي الغاذي، ومؤسسا" بذلك الدورة الرحمية المشيمية Uteroplacental circulation .

يظهر جيل جديد من الخلايا بين السطح الخارجي للكيس المحي والسطح الداخلي للأرومة الغاذية الخلوية (يشتق من الأرومة الغاذية الخلوية)، ويكون نسيجا" ضاما" فصفاضا" يعرف بالأديم المتوسط خارج المضغة، والذي يملاء المساحة بين الأرومة الغاذية من الخارج والسلى والغشاء خارج كيس المح .

وسرعان ما تظهر تجاويف في الأديم المتوسط خارج المضغة ، وعندما تتصل ببعضها بعضا" فإنها تشكل تجويفا" جديدا" يعرف بالجوف العام خارج المضغة Extraembryonic coelom ، أو الجوف المشميائي Chorionic cavity . يحيط هذا الجوف بكل من الكيس المحي الابتدائي وبالجوف السلوي باستثناء المنطقة التي يتحد فيها القرص الانتاشي Germ disc مع الأرومة الغاذية المخلوية والسلى بالأديم خارج المضغة الجسمية الجنبوية المتوسطة .

يكون نمو القرص الثنائي الصفيحة بطيئا" نسبيا" مع نمو الأرومة الغاذية (تنمو خلايا الأرومة الغاذية بسرعة أكبر من نمو خلايا القرص الجنيني والسبب من أجل تأمين كافة الملحقات الجنينة للحماية والتغذية)، وعليه فإن القرص يبقى ، ومحملة Polyhedral وفي هذه الاثناء تصبح خلايا بطانة الرحم متعددة السطوح) ملم 0,2-0,1صغيرا" جدا" (، ويصبح النسيج متوذما" Extravasateبالغليكوجين وبالشحوم، وكذلك تملاء الأحياز بين الخلايا بالسوائل المتسربة ، والتي تنحصر في البداية Deciduas reaction.تعرف هذه التغيرات التي تطرأ على بطانة الرحم بالتفاعل الساقطي في المساحة التي تحيط بموضع الانغراس مباشرة ، ولكن سرعان ما تعم بطانة الرحم الشكل(٣٥) .

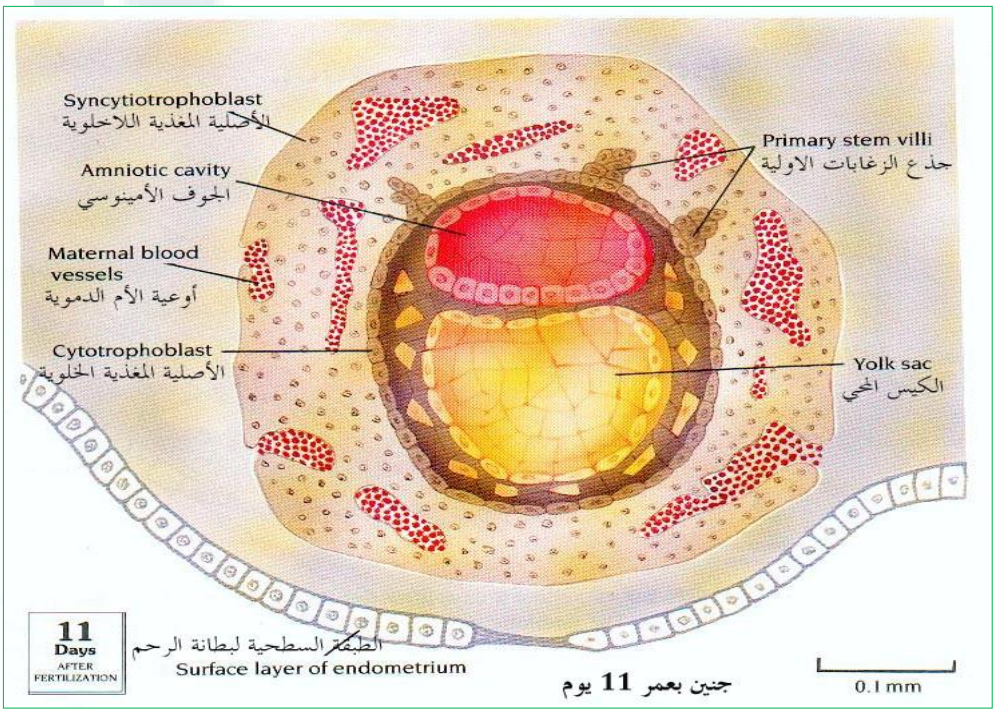

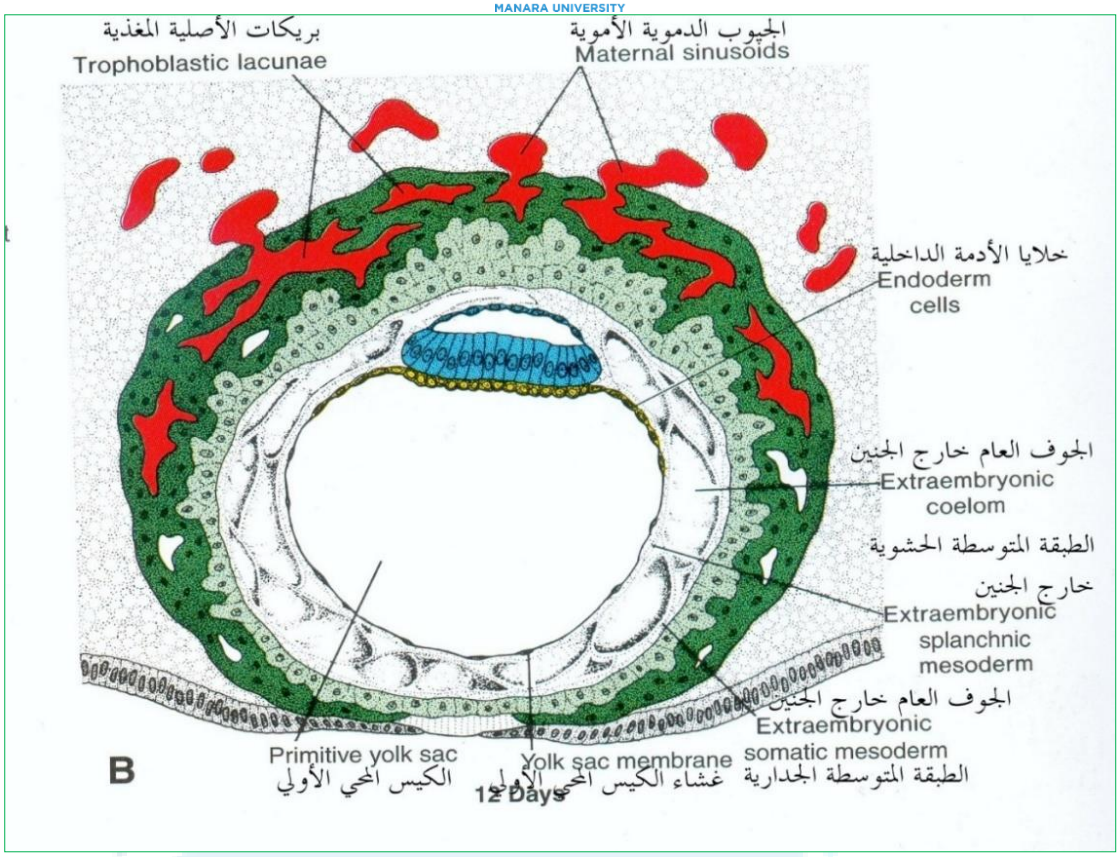

شكل (٣٥) : يمثل اليومان (١١_١٢) لتشكل، ويلاحظ البنى التالية :الطبقة المتوسطة الجدارية خارج الجنين ، الطبقة المتوسطة الحشوية خارج الجنين، خلايا الأرومة الباطنة، الجيوب الدموية للأم، بريكات (جيبنيات)الدموية الأصلية .كما يلحظ جذع الزغابات الأولية .

٤-اليوم الثالث عشر :

تلتئم الفجوة الموجودة على سطح بطانة الرحم تماما"، إلا أنه قد يظهر أحيانا" نزف في موقع الانغراس نتيجة لزيادة انسياب الدم إلى الفرغات الجوبية، ولأن هذا النزف يحدث حوالي اليوم الثامن والعشرين للدورة، فقد يلتبس خطأ بالحيض الطبيعي مما يؤدي إلى عدم الدقة في تحديد اليوم المتوقع للولادة الشكلين (٣٦، ٣٧) .

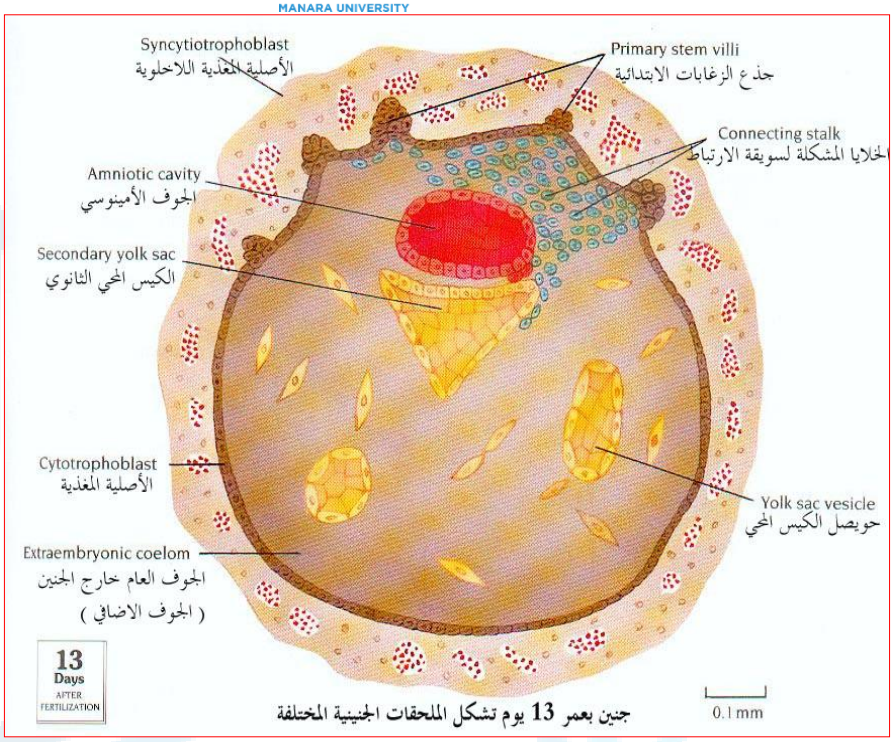

شكل (٣٦) : يظهر الكتلة الخلوية المشكلة لسويقة الارتباط (الحبل السري لاحقا")، مع الجوف العام خارج الجنين (الجوف الإضافي – المشيمائي).

Primary villiالزغابات الأولية

تتشكل الزغابات الأولية من خلايا الأرومة الغاذية الخلوية موضعيا" ،ثم تتغلغل داخل الأرومة الغاذية المخلوية لتكون أعمدة من الخلايا محاطة بالمخلى وهي ما نسيمه الزغابات الأولية الشكل (٣٨) .

Definitive yolk sac٥-تشكيل كيس المحي النهائي أو الثانوي

تقوم الأرومة التحتانية (الارومة الباطنة) بإنتاج خلايا إضافية تهاجر عبر بطانة الغشاء خارج الجوف العام ، وتكون تدريجيا" الكيس المحي النهائي أو الثانوي، وهو أصغر بكثير من كيس المحي البدائي، وعند تكون هذا الكيس المحي الثانوي ، يتم الضغط عليه لإزالة أجزاء كبيرة منه . هذه الأجزاء من الكيسات تقع خارج الجوف العام والتي توجد في الجوف المشيمائي

تشكل الصفيحة المشيمائية :

تتشكل من الأديم المتوسط خارج المضغة الذي يبطن الأرومة الغاذية الخلوية من الداخل، أما المنطقة الوحيدة التي يمر فيها الأديم المتوسط خارج المضغة عبر الجوف المشيمائي فهي السويقة الرابطة Connecting stalk والتي تتحول لاحقا" إلى الحبل السري

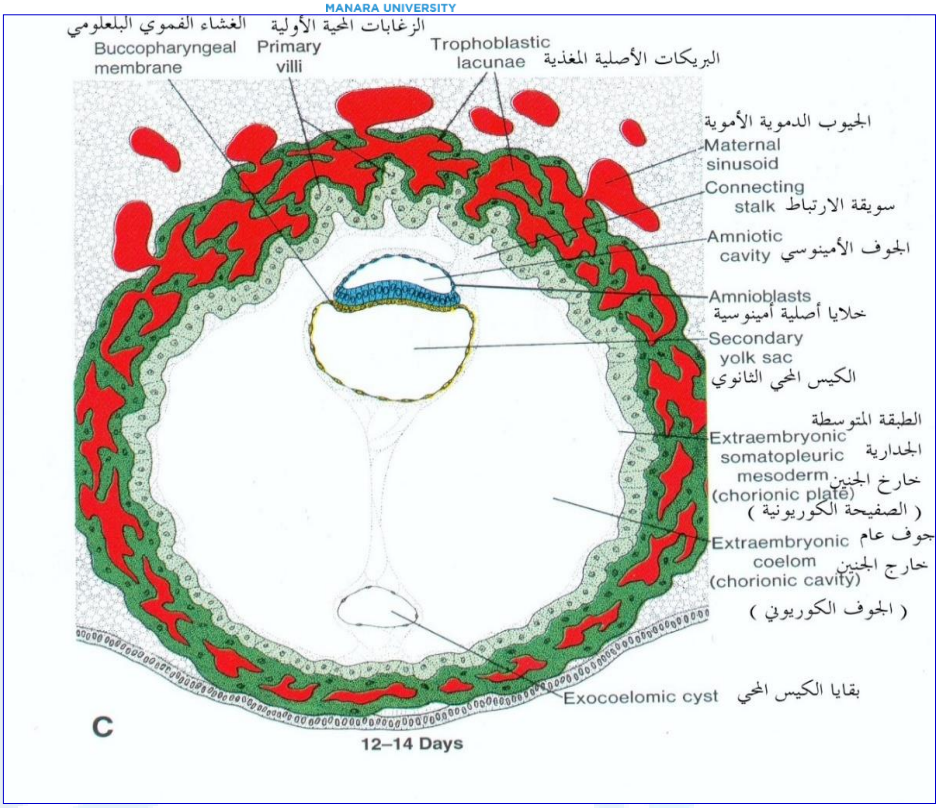

شكل(٣٧) يبن التطور في اليومين (١٢-١٤) للبنى التالية : الزغابات الأولية، الغشاء الفموي البلعومي، الجيوب الدموية ، سويقة الارتباط، الجوف العام خارج الجنين(الجوف الكوريوني)، بقايا الكيس المحي

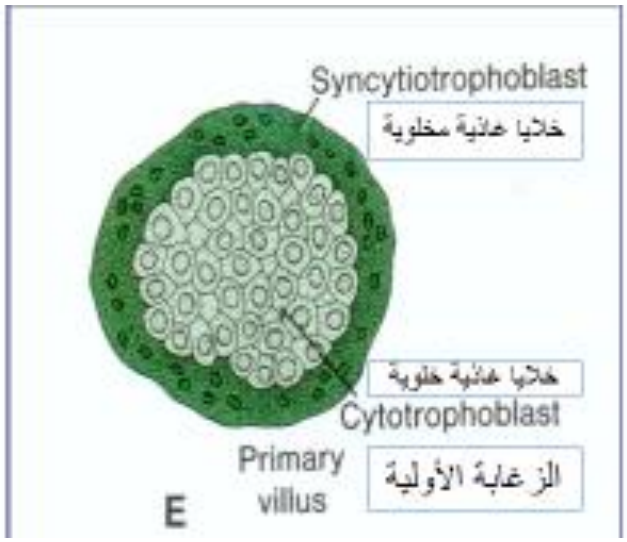

شكل (٣٨) : يمثل بنية الزغابة الأولية

٦-مكان انغراس المضغة :

تنغرس الكيسة الأريمية للمضغة البشرية عادة على طول الجدار الأمامي أو الخلفي لجسم الرحم . ولكن يمكن لها أن تنغرس أحيانا" في جوار الفوهة الباطنة لعنق الرحم، عندما تنمو المشيمة فإنها تسد هذه الفوهة (المشيمة المنزاحة) مسببة نزفا" خطيرا" في الجزء الثاني من الحمل أو في أثناء الولادة .وقد يحدث الانغراس خارج Placenta previa

Ecotopic أو الحمل المنتبذ Extra uterine pregnancyالرحم أحيانا" مما يؤدي إلى الحمل حارج الرحم pregnancy.

قد يحدث الحمل المنتبذ في أي مكان من جوف البطن أو في المبيض أو في البوق وهي الحالة الأهم والتي تمثل (٩٥%) من الحالات .

أما في جوف البطن، فغالبا" ما تلتصق الكيسة الأريمية بالصفاق المبطن للجوف المستقيمي الرحمي (جيب دوغلاس) .قد تلتصق الكيسة الأريمية أيضا" بالغطاء الصفاقي للسبيل المعوي أو بالثرب، وقد تنمو الكيسة Douglas pouch الأريمية في المبيض بالذات أحيانا" مما يؤدي إلى حمل مبيضي ابتدائي، فوفي أغلب حالات الحمل المنتبذ تموت المضغة في الشهر الثاني للحمل مسببة نزفا" شديدا" بطنيا" عند الأم الشكل (٣٩، ٤٠).

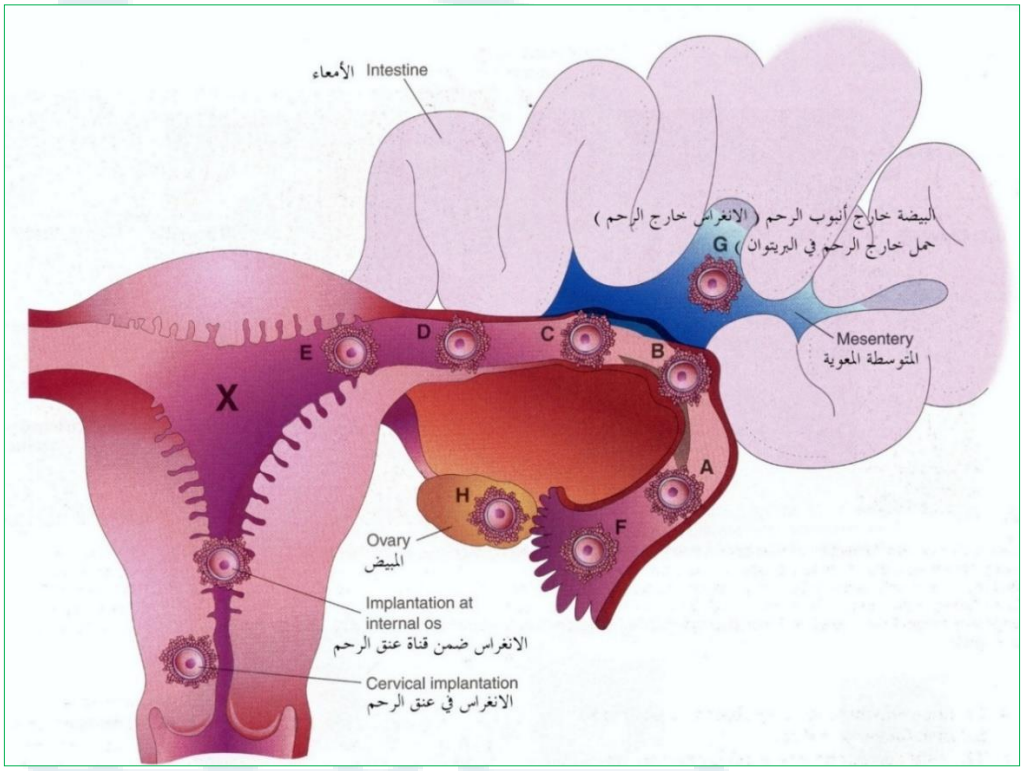

شكل (٣٩) : يمثل انغراس المضغة في أماكن مختلفة داخل وخارج الرحم : في فوهة عنق الرحم ،في عنق الرحم ، في جوف البطن (بين العرى المعوية).

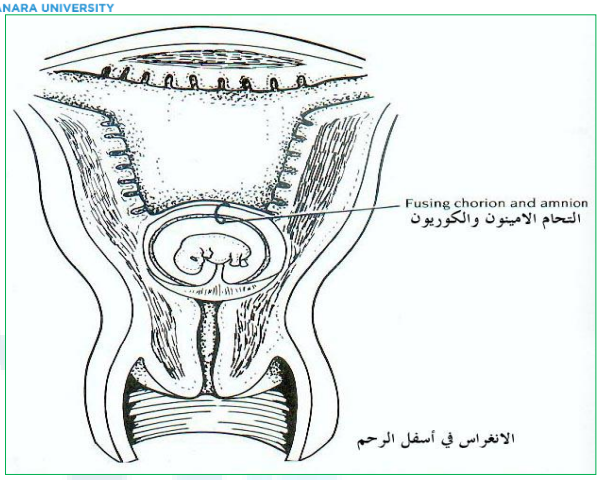

شكل (٤٠) : يمثل انغراس المضغة في عنق الرحم (أسفل الرحم)

٧-الرحى العدارية

تنمو الأرومة الغاذية في بعض الحالات على الرغم من قلة النسيج المضغي أو عدم

) وقد تنتج HCGوجوده. تفرز الأرحاء مستويات عالية من موجية الغدد التناسلية المشيمائية(

) . chorioncarcinonoma أو خبيثة (السرطانة المشيمائية Invasive molأوراما" حميدة

أظهرت التحاليل الجينية للرحى العدارية أن طلائع النوى الذكرية والأنثوية قد تكونان متكافئتين جينيا"، إلا أنهما قد .معظم الأرحاء patemalg genome تختلفان وظيفيا" . وبالتحليل الجيني تبين أن كل جين في هذه الخلايا أبوي المنشأ تنجم من تخصيب خلية بيضية لا نواة لها، يليها ازدواج الصبغيات الذكرية لكي تحافظ على العدد الضعفاني، وتوحي هذه الحقيقة أيضا" بأن الصبغيات الأبوية تنظم نمو الأرومة الغاذية ، إذ أن أنسجة الرحى تتمايز حتى في حال غياب طليعة النواة المؤنثة . وجرى التوصل إلى أمثلة أخرى عن الاختلاف الوظيفي بين الجينات الأمومية والأبوية عبر الملاحظات بأن بعض الأمراض الجينية تعتمد على ما إذا كان الجين المصاب أو المفقود قد ورث من الأب أو الأم، ومثال ذلك: إذا جرى توريث الخبن(النقص) الذي يحدث في الصبغي (١٥) من الأب فإنه يؤدي إلى متلازمة برايدر – ويللي، أما إذا جرى توريث الخبن نفسه من الأم فإنه يؤدي إلى متلازمة أنجلمان . هذه الآلية التي تسمح لنا بمعرفة إلى أي من الوالدين تنتمي المادة الجينية تدعى التبصم الجيني .وكثيرا" ما يحدث فشل إنجابي قبل الانغراس أو بعده، حتى في بعض النساء الخصيبات وفي الظروف المثالية للحمل نجد أن (١٥%) من الخلايا البيضية لا تخصب ، وأن (١٥%) تبدأ في التقسم لكنها تفشل في أن تنغرس، وتبين أن من أصل (٧٠%) التي تنغرس يبقى حوالى (٥٠%) منها حتى الأسبوع الثاني

ومن بين هذه النسبة هنالك عدد يجهض في الأسابيع التالية

إضافات مدرس المقرر