الأسبوع الثالث للنماء:القرص الانتاشي الثلاثي الصفيحة

Third week of Development Trilaminar Germ Dis

((مرحلة تشكل البداءات الأولية للأعضاء)

الأغشية الجنينية والمشيمة Fetal Membrane and Placenta ، ومن الشهر الثالث حتى الولادة Third Month to Birth The Fetus and Placenta، والعيوب الخلقية والتشخيص قبل الولادة : Birth Defects and prenatal Diagnosis

الخط الابتدائي

تشكل العقدة الابتدائية

تشكل الصفيحة الحبلية الطليعية

القناة العصبية المعوية

تشكل الغشاء المذرقي (المقذري)

تشكل السقاء(الوشيقة)

نمو القرص الجنيني

علاقات سريرية

٩-التطور المتقدم للأرومات الغاذية

١٠-الفترة المضغية TheEmbryonnic period; Third to Eighth Week من الأسبوع الرابع إلى الأسبوع الثامن

- مشتقات الأديم الظاهر
- مشتقات الأديم المتوسط
- مشتقات الأديم الباطنة

١-الخط الابتدائي

يبدأ تكون **المعيدة Gastrulation** أي تشكل الأدمات الثلاث : الأديم الظاهر والمتوسط والباطن.
ويتكون **الثلم (الخط) البدائي Primitive streak**، الذي يظهر بين اليومين (١٥-١٦) على شكل تلم ضيق مع بروز خفيف على جانبيه، ويساعد هجرة الخلايا وتوضعها في أماكنها الطبيعية، وبظهور الخط الابتدائي تتحدد النهاية الأمامية الخلفية للجنين وكذلك الجانب الأيسر له،(تشكل المحاور الجنينية التي تسهم بشكل فعال في توضع الأجهزة في أماكنها الطبيعية) مما يسهل عملية تشكل البداءات الأولية للأعضاء الأشكال (٤١، ٤٢ ، ٤٣)

٢-العقدة البدائية Primitive node

تتوضع مجموعة من الخلايا ذات استطاعة تحريضية على تمايز الخلايا وتوجيها إلى أماكنها في النهاية الرأسية للخط البدائي على شكل منطقة مرتفعة بدرجة خفيفةتعرف بالعقدة الابتدائية . تهاجر خلايا الأرومة الظاهرة باتجاه الخط البدائي، وتنفصل هذه الخلايا المهاجرة عن طبقة الأرومة الظاهرة (الأديم المتوسط) ، بحركة باتجاه الداخل تعرف باسم بالانغلاف Invagination ، وحالما تنغلف الخلايا يزيح بعضها الأريمية التحتانية الأشكال (٤١ ، ٤٢ ، ٤٣) .

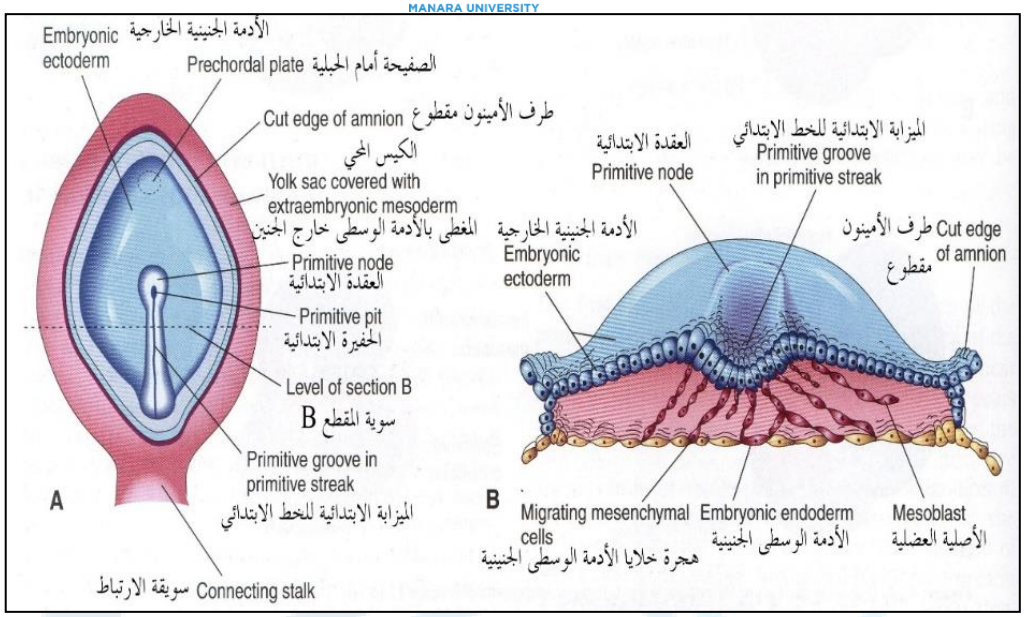

شكل (٤١) : A- شكل ترسيمي لمقطع سهمي في مضغة بشرية بعمر (١٨) يوم يوضح الخط الابتدائي والعقدة الابتدائية

B- شكل ترسيمي لتشكل كل من الأنبوب العصبي ، وهجرة خلايا الأرومة الأصلية العلوية لتشكل الأديم المتوسط بأقسامه المختلفة

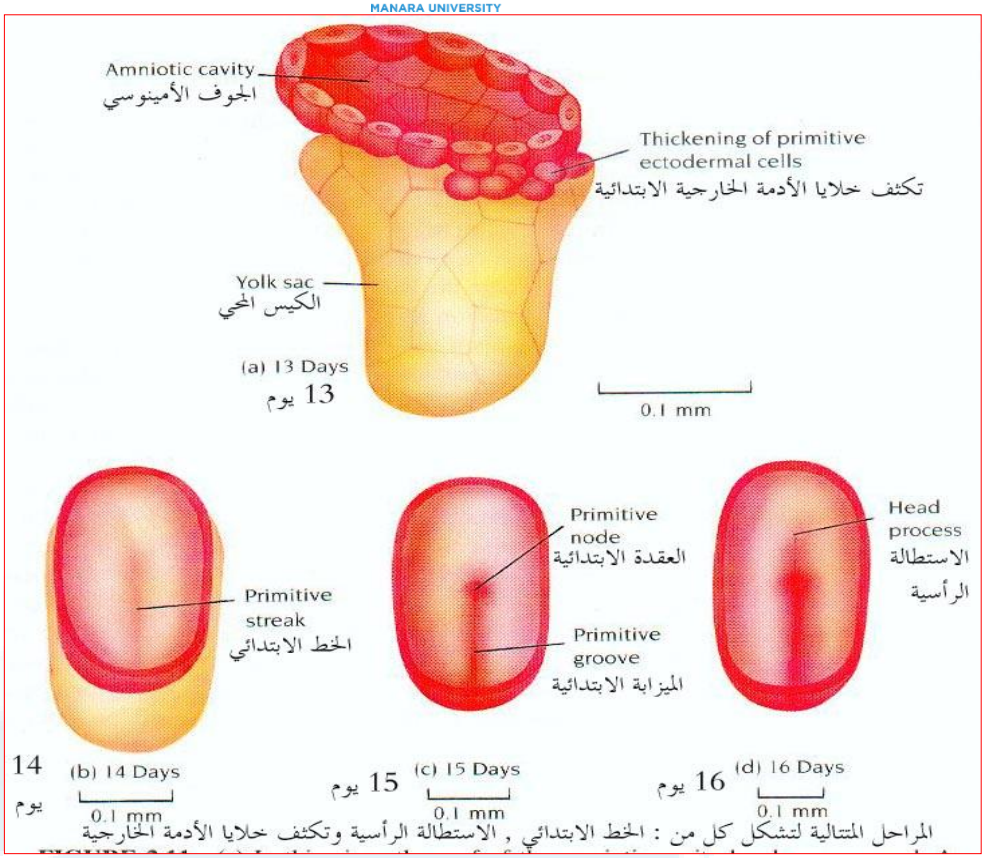

شكل (٤٢) : يظهر المراحل المختلفة لتشكل الخط الابتدائي

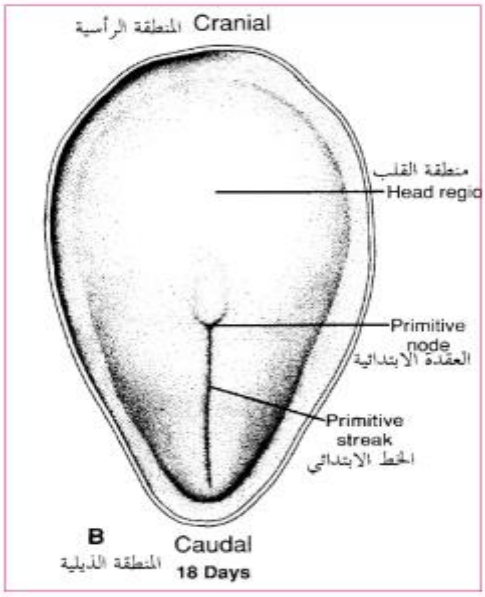

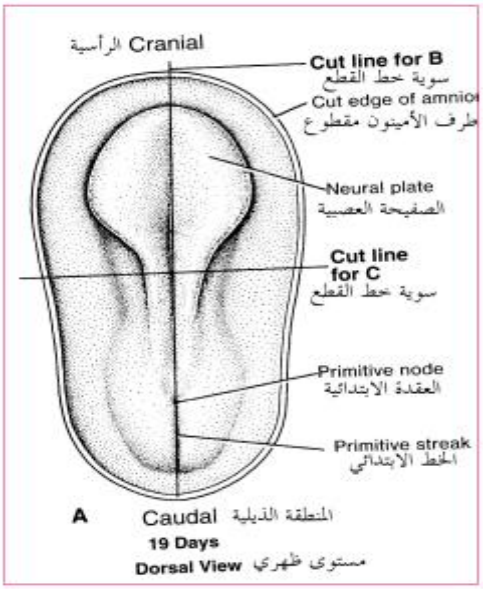

شكل (٤٣) : يوضح تشكل الخط الابتدائي والعقدة الابتدائية وتوسع المنطقة الأمامية في اليومين (١٨-١٩) لتشكل المضغة .

٣-الصفيحة الحبلية الطليعية Prechordal plate

تتشكل من بعض الخلايا الأولى التي هاجرت عبر العقدة في الاتجاه الرأسي (الاستطالة الرأسية)، وتمتد حتى الغشاء البلعومي الشدقي (الغشاء الفموي البلعومي) Buccopharyngeal membrane، وهو منطقة صغيرة في الناحية الرأسية تلتصق فيها

خلايا الأديم الظاهر بخلايا الأديم الباطن وتمثل الفتحة المستقبلية للجوف الفموي.

تنفصل خلايا الصفيحة الحبلية الطليعية عن الأديم الباطن، وتشكل حبلا" صلبا" من الخلايا يسمى الحبل الظهري النهائي Notochord الشكل (٤٤).

٤-القناة العصبية المعوية Primitive pit and neurenteric canal

في المنطقة التي تشكل فيها الوهدة انخسافا" (انخفاضا") في الأرومة الظاهرة وتصل القناة العصبية المعوية بين الجوف السلوي وجوف الكيس المحي الشكل (٤٤) .

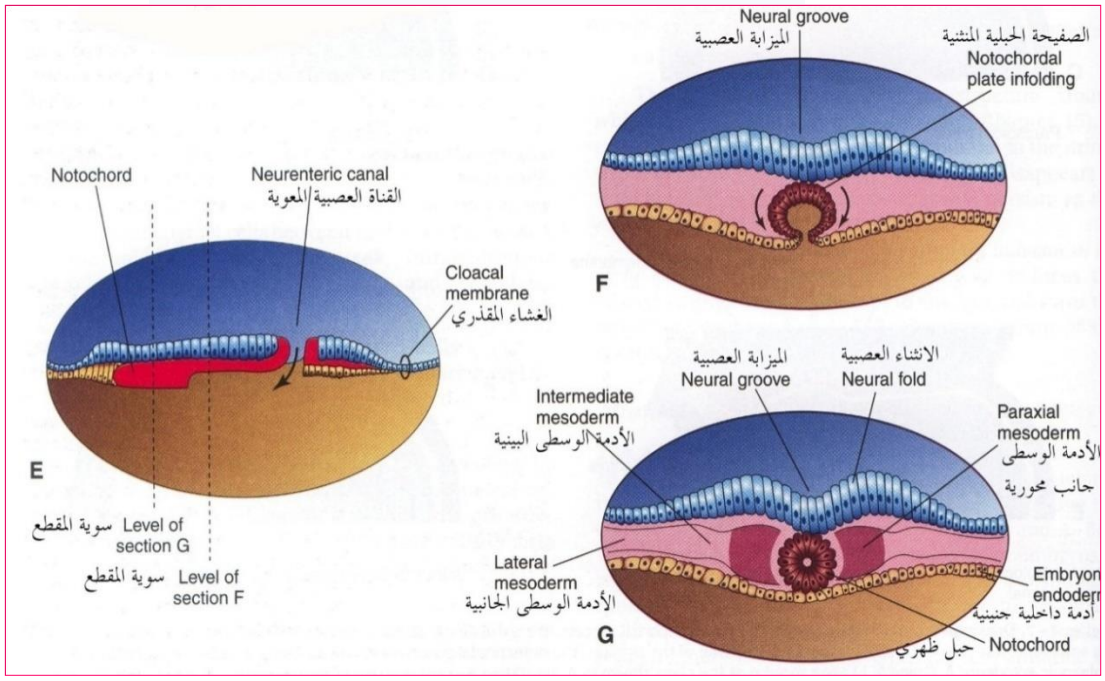

شكل (٤٤) : مجموعة من الأشكال الترسيمية توضح القناة العصبية المعوية ، تشكل الحبل الظهري والجسيدات

٥-تشكل الغشاء المذرقي Clocal membrane

يتشكل الغشاء المذرقي في النهاية الذنبية من القرص المضغي، ويتألف هذا الغشاء الذي يشبه الغشاء الفموي البلعومي بتركيبه، من خلايا الأديم الظاهر والباطن الملتصقة من دون وجود أديم متوسط بينهما.

٦-تشكل السقاء(الوشيقة)

تتشكل من الجدار الخلفي للكيس المحي على شكل ردب(رتج) صغيرا" يمتد الى سويقة الاتصال يدعى السقاء (الوشيقة) Allantois ، ويظهر في اليوم (١٦) من التطور، ويبقى عند الانسان رديميا" (بشكل ردب)، يخدم السقاء كخزان للمنتجات التي يطرحها الجهاز البولي

٧-نمو القرص الجنيني Growth of the emembryonic disc

يبدو القرص الجنيني منبسطا" ومدورا" في معظمه، ثم يبدأ يتطاول تدريجيا"، ويكون أكثر عرضا" في المنطقة الرأسية وأكثر ضيقا" في النهاية الذنبية (يفسر ذلك بتجمع الخلايا البدئية التي شكلت الخط الابتدائي في الناحية الخلفية السفلية للقرص الجنيني)، ويحدث معظم توسع القرص الجنيني في المنطقة الرأسية . تستمر الخلايا بلانغلاف (بالهجرة) في منطقة الخط البدائي حتى نهاية الأسبوع الرابع، بعدها ينكمش بسرعة ثم يختفي .

٨-علاقة سريرية Clinical Correlate

١- الأمساخ المتعلق بتكوين المعيدة Teratogenesis Associated With Gastrulation

عندما يبدأ تكون المعيدة في بداية الأسبوع الثالث من التطور تكون هذه المرحلة عالي الحساسية للامساخ (التشوهات)، ويمكن في هذا الوقت وضع خريطة المصير بالنسبة للأجهزة العضوية المختلفة : كالعين وبداءة الدماغ . وقد تتخرب هذه الخلايا بفعلالمواد الماسخة (المشوهه)، إذ يمكن مثلا" للجرعات الكبيرة من الكحول أن تقتل الخلايا الموجودة على الخط المتوسط من القسم الأمامي للقرص الانتاشي، وهو ما يسبب عوز الخلايا المكونة للتركيب القحفي الوجهي، ولذا تحصل حالة اندماج مقدم الدماغ Holoprosencephaly بوجود عين واحدة، ولما كانت هذه الحالة تتم في الأسبوع الثاني للإخصاب، وهو ما يعادل الأسبوع الرابع من بداية آخر طمث، فربما لا تدرك المرأة بأنها حامل .

٩-التطور المتقدم للأرومات الغاذية :

في بداية الأسبوع الثالث تتمايز الأرومات الغاذية إلى :

١- الزغابات الأولية :تتألف من لب ذي خلايا غاذية خلوية مخاطية محاطة بخلايا مخلوية .

ب-الزغابات الثانوية **Secondary villi** :تتشكل عندما تنفذ خلايا الأديم المتوسط عبر لب الزغابة الأولية .

ت-الزغابات الثالثية أو الزغابات المشيمائية النهائية Tertiary villi :

خلايا الأديم المتوسط الموجود في لب الزغابات يحتوي على الخلايا الأصل الدموية (الأرومات الدموية)، التي تبدأ بالتمايز في الزغابات الثالثية إلى خلايا دموية، وأوعية دموية صغيرة مكونة الجهاز الوعائي الشعري الزغابي، الذي يتصل مع الأوعية الشعرية، التي تتطور في سويقة الاتصال، والتي تتصل بدورها بالجهاز الدوراني الجنيني الداخلي محققة الاتصال بين المشيمة والجنين الشكل (٤٥) . وعندما يبدأ القلب بالخفقان في الأسبوع الرابع من التطور يكون الجهاز الزغابي جاهزا" لتقديم المواد الغذائية والاوكسجين للجنين .

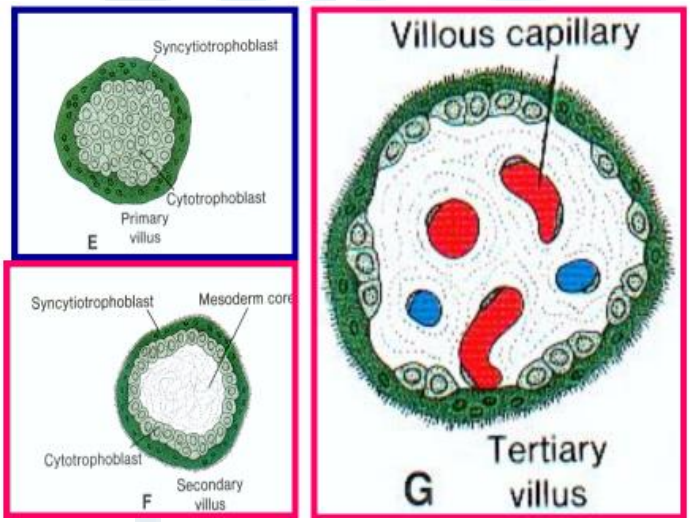

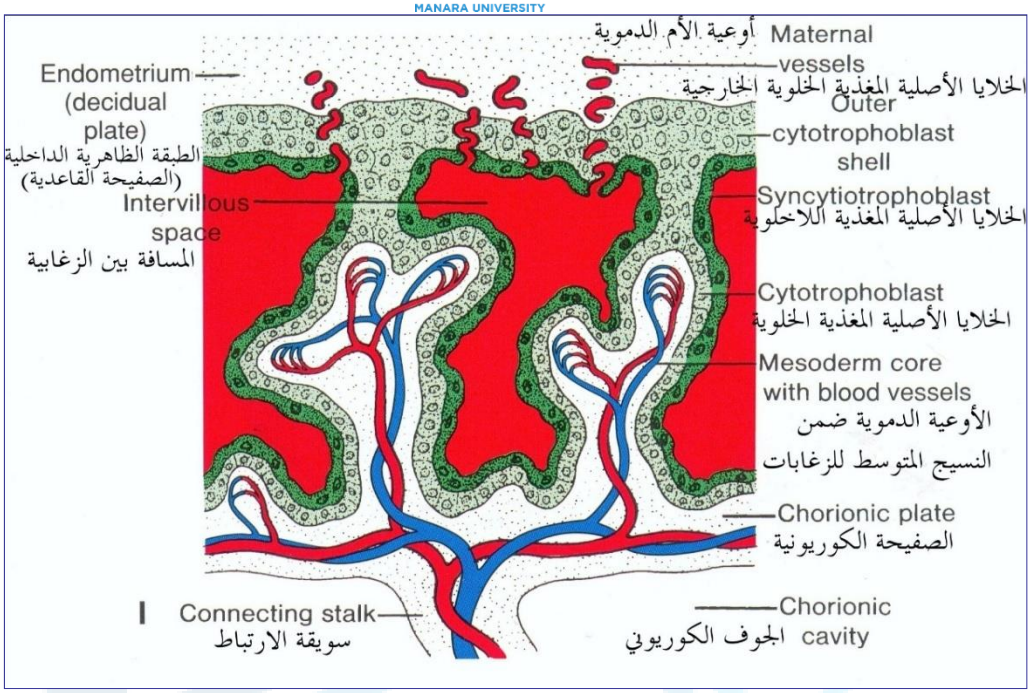

شكل(٤٥) :التطور المتقدم للزغابات الكوريوينة : الأولة والثانوية والثالثية ، والشكل النهائي لمنطقة الصفيحة الكوريونية ، الأوعية الدموية والمسافات بين الزغابية

١٠-الفترة المضغية Third to Eighth Week ;TheEmbryonnic period من الأسبوع الرابع إلى الأسبوع الثامن :

الفترة المضغية (فترة تكون الأعضاء) تمتد من الأسبوع الرابع حتى الأسبوع الثامن من التطور

ا- مشتقات الأديم الظاهر:

تتشكل الصفيحة العصبية Neural plate، من الفعل التحريضي بين خلايا الحبل الظهري وخلايا الأديم الظاهر، والتي تمثل بداية الجهاز العصبي، بعد ذلك ترتفع الحواف الجانبية من الصفيحة العصبية بحيث تشكل الثنيتين العصبيتين (الانثناءات العصبية) Neural folds (المنطقة الوسطى) منطقة منخفضة هي الثلم العصبي أو الميزابة العصبية Neural groove، تقترب حواف الثلم العصبي من بعضها بعضا" باتجاه الخط المتوسط، وتلتحم مشكلة الأنبوب العصبي Neural tube .

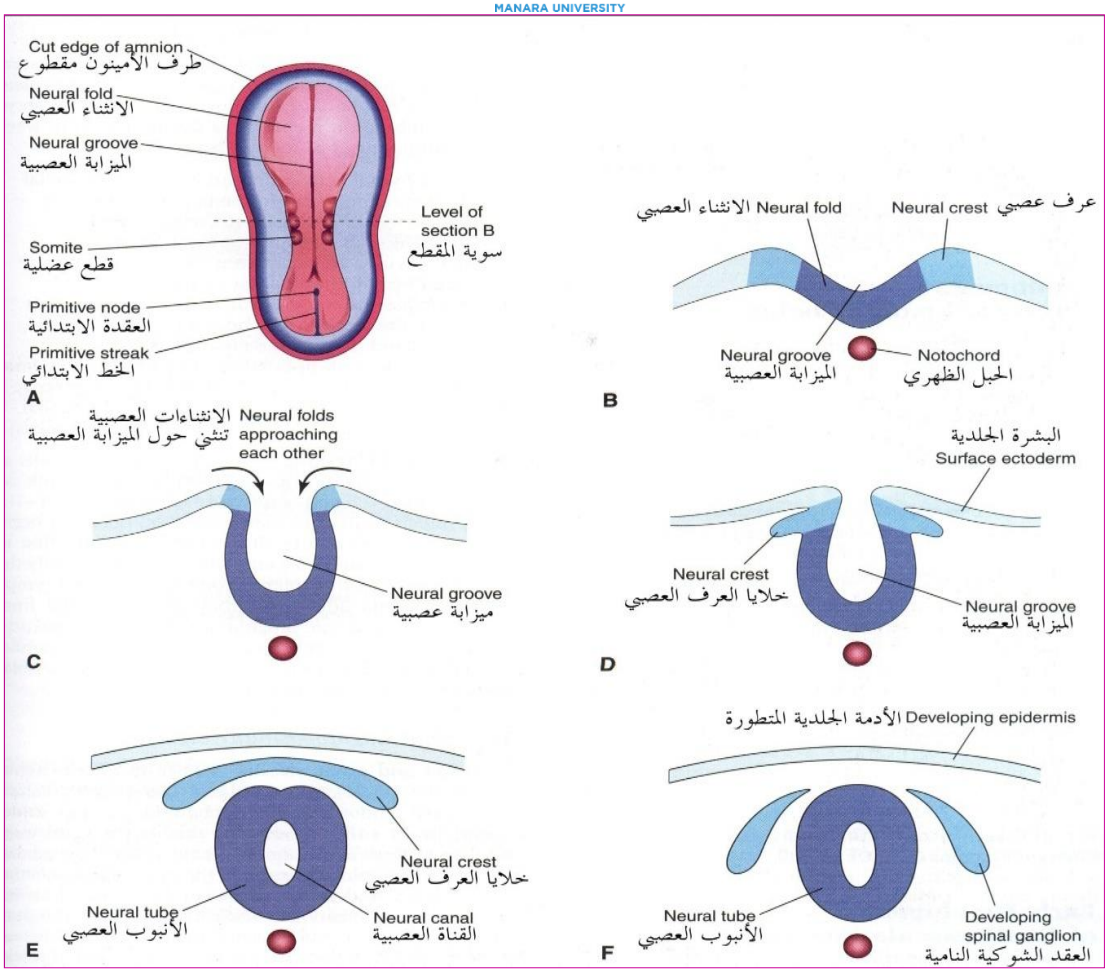

شكل (٤٦) : يوضح كيفية تشكل كل من الصفيحة العصبية والميزابة العصبية ، ومن ثم تشكل الأنبوب العصبي ، وخلايا العرف العصبي والبشرة الجلدية .

تبقى منطقة مفتوحة في المنطقة الأمامية من الأنبوب العصبي تسمى الثقبة الأمامية Crnail neuropore (المنفذ العصبي الأمامي)، تنغلق هذه الثقبة في اليوم (٢٥)، أما في المنطقة الخلفية نهاية تشكل الأنبوب العصبي تبقى كذلك منطقة مفتوحة يطلق عليها الثقبة العصبية الذنبية Caudal neuropore، التي تنغلق في اليوم (٢٧). الشكل (٤٨) .

تعرف هذه المرحلة باسم تكون العصبية ، ويصبح الجهاز العصبي ممثلا" بتركيب انبوبي مغلق من منطقة ذنبية هي النخاع الشوكي Spinal cord، ومنطقة رأسية تتميز بوجود عدد من التوسعات في الحويصلات الدماغية Brain vesicles الشكل (٤٦ ، ٤٧) .

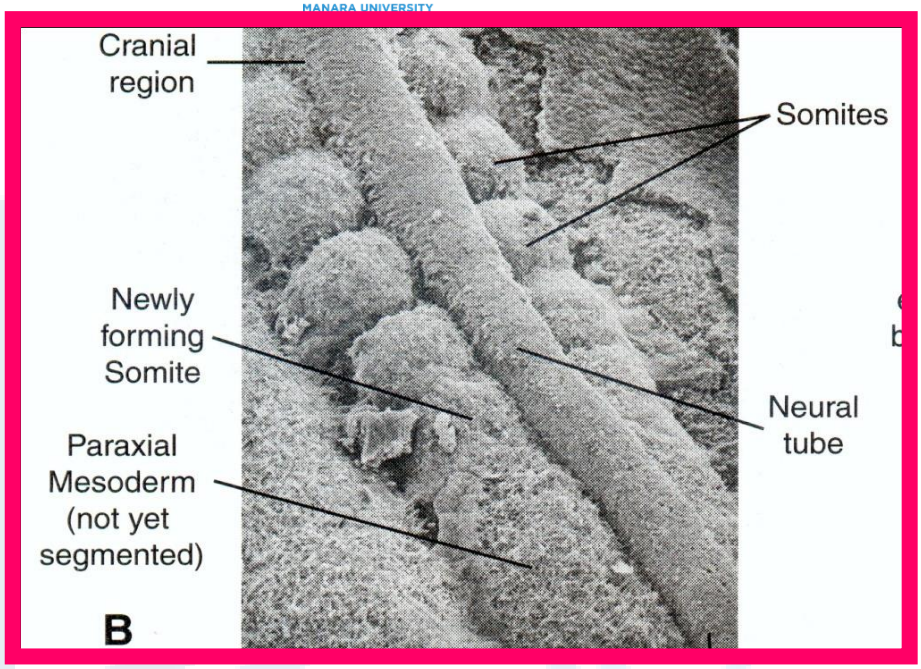

شكل (٤٧) : صورة بالمجهر الالكتروني توضح تشكل الأنبوب العصبي والجسيدات العضلية، والأديم المتوسط جانب المحوري غير المتقطعة .

عند التحام الثنيتين العصبيتين تنفصل خلايا الحافتين الجانبيتين لتشكلا خلايا العرف العصبي Neural crest، وخلايا العرف العصبي هامة جدا" لأنها تدخل في تكون عدد كبير جدا" من الأعضاء والأجهزة .

يحتاج تحريض خلايا العرف العصبي تأثرا" بين الأديم العصبي والأديم غير العصبي(الأديم المتوسط) الذي يغطيه ، ويبدو أن البروتينات المخلقة للعظم (BMPs) التي يفرزها الأديم غير العصبي هي التي تطلق عمليات التحريض . وينشأ عن خلايا العرف العصبي منظومة متباينة من النسج كما يلي :

النسيج الضام وعظام الوجه والقحف، عقد الأعصاب القحفية ، خلايا الغدة الدرقية ، لحاجز المخروطي في القلب، الخلايا المولدة للعاج، الأدمة في الوجه والعنق ، العقد العصبية الشوكية ،السلسلة الودية والعقد حول الأبهر ، العقد اللاودية للسبيل الهضمي ولب الكظر ، خلايا شوان ، الخلايا الدبقة ، الخلايا العنكبوتية والأم الحنون ، الخلايا الملانية (الصباغية الموجودة ضمن الطبقة المولدة للجلد)

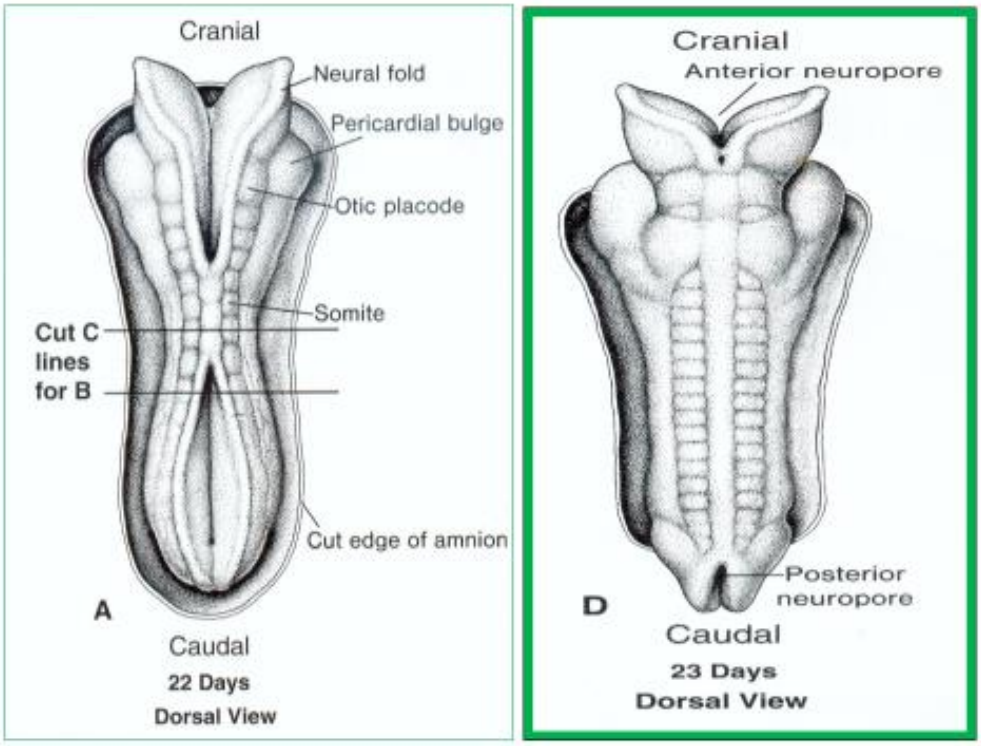

شكل (٤٨) : شكلان ترسميان يوضحان تشكل وتنامي الجسيدات (القطع العضلية)، والثقبة الأمامية والخلفية لأنبوب العصبي في اليومين (٢٢-٢٣) لتتنامي المضغة البشرية

ويشاهد في الجانبين أديمان متخنان هما اللويحان السمعيان Otic Placodes واللويحان العدسيان (البصريان) Lens placordes وذلك في المنطقة الرأسية من الجنين .

يشكل الأديم الظاهر أعضاء ونسج تحافظ على التماس مع العالم الخارجي : الجهاز العصبي المركزي ، الجهاز العصبي المحيطي ، الظهارة الحسية للأذن والأنف والعين ، البشرة الجلدية أو الجلد ، بما في ذلك الشعر والأظافر ، إضافة للغدد تحت الجلد والغدد الثديية، والغدة النخامية وميناء السن .

ب - مشتقات الأديم المتوسط Derivatives of the mesodermal germ layer

يشكل الأديم المتوسط صفيحة رقيقة من نسيج ذي حبكة رخوة في جانبي الخط المتوسط،

نميز في الأديم المتوسط الأقسام التالية :

الأديم المتوسط جانب المحور Paraxial mesoderm

يشكل القسيمات الجسدية (الجسيدات- القطع العضلية) Somitomeres، التي تظهر أولا" في المنطقة الرأسية من الجنين. ينشأ أول زوج من الجسيدات في المنطقة القذالية من الجنين في اليوم (٢٠) من التطورالشكل (٤٩) . وتظهر بعد ذلك جسيدات جديدة متتالية بالاتجاه الرأسي الذيلي وبمعدل ثلاثة أزواج يوميا" حتى نهاية الأسبوع الخامس، حيث يوجد (٤٢-٤٤) زوجا" من الجسيدات، ويقدر العمر الزمني التقريبي للجنين بحسب عدد الجسيدات.

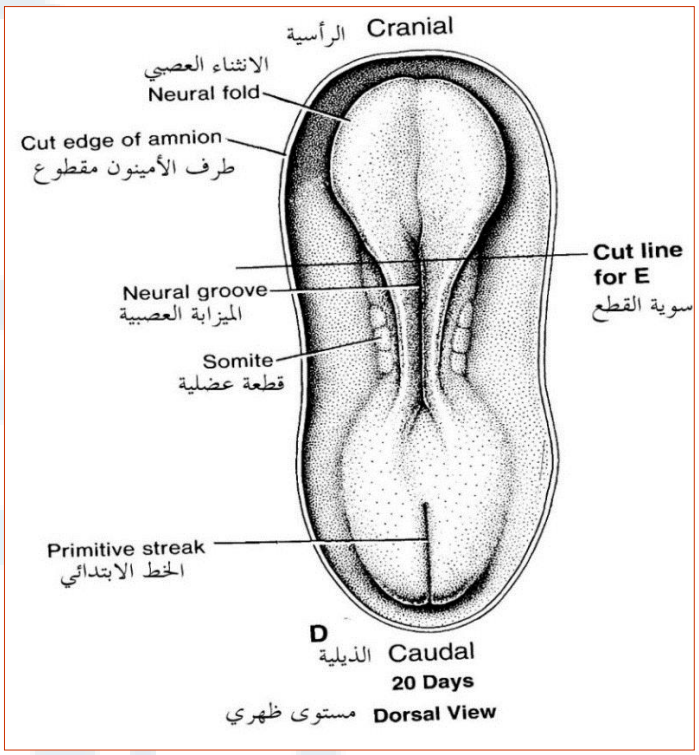

شكل (٤٩) : شكل ترسيمي يوضح تشكل الجسيدات العضلية في اليوم (٢٠) لتشكل المضغة ، وتراجع الخط الابتدائي

في بداية الأسبوع الرابع تتمايز الجسيدة إلى :

- البضعة العظمية Sclertome التي تشكل نسيجا" ذا حبكة رخوة هو اللحمة المتوسطة Mesenchyme ، والتي تحيط بالنخاع الشوكي والحبل الظهري لتكون العمود الفقري
- البضعة العضلية Myotome القسم الثاني من الجسيدة يشكل طلائع عضلات الأطراف ، وجدار الجسم .
- البضعة الجلدية Dermatome القسم المتبقي من الجسيدة فيشكل الأدمة والنسيج تحت الجلد الشكل (٥٠) .ومن المفيد أن نذكر أن لكل جسيدة مكوناتها العضلية والعصبية الخاصة بها .

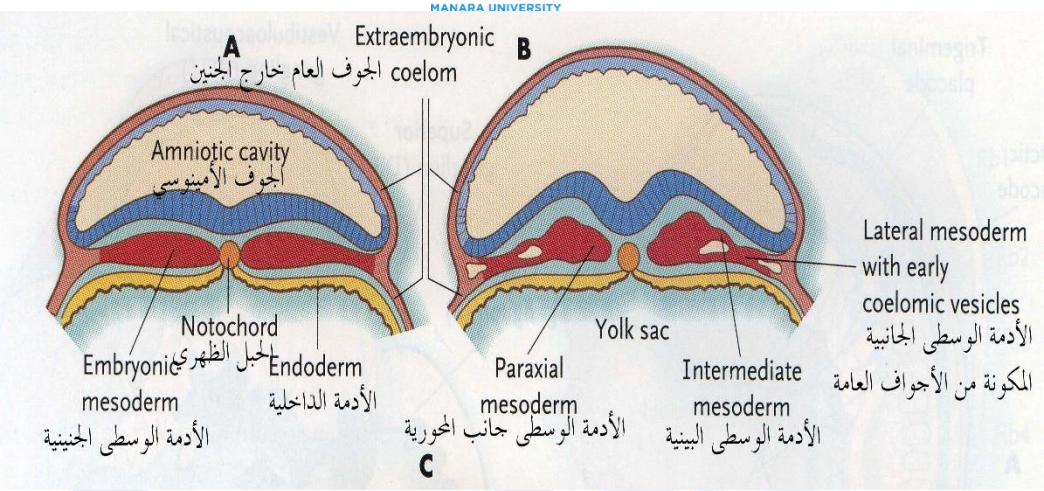

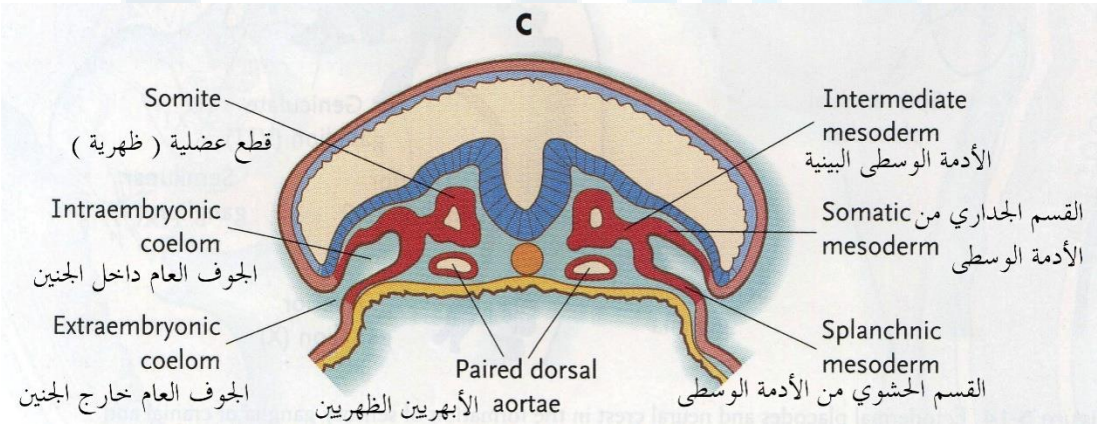

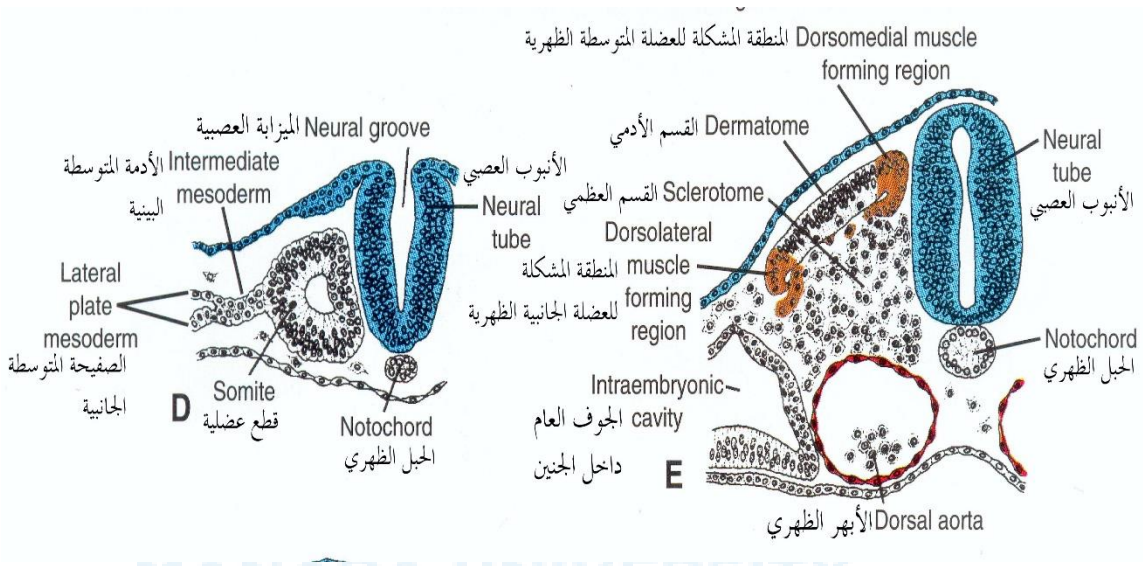

MANARA UNIVERSITY

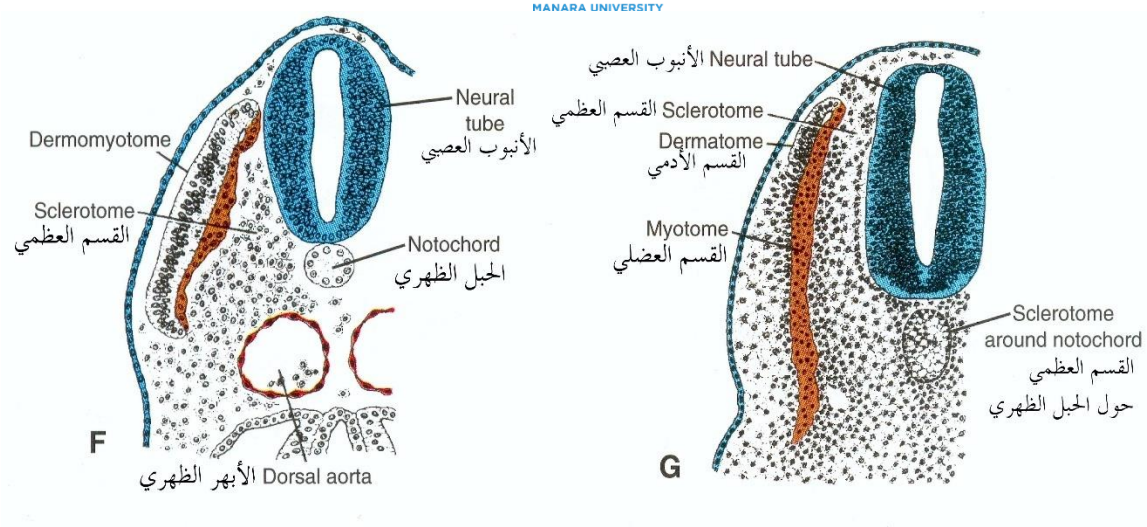

شكل (٥٠) : مجموعة من الرسوم التوضيحية تظهر المراحل المتتالية من تشكل الجسيدات وتمايز أقسامها المختلفة (البضعة العظمية والعضلية والجلدية)

الأديم المتوسط الوسطاني Intermediate Mesoderm

يتقطع الأديم المتوسط الوسطاني إلى مجموعات خلوية قطعية هي القطع الكلوية المولدة للكلى، وتتطور الوحدات المفرغة للجهاز البولي، والغدد التناسلية من هذه الجزء .

الأديم المتوسط الجانبي (الصفيحة الجانبية):

بعد ذلك نميز طبقة رقيقة هي الصفيحة الجانبية Lateral Plate، والتي تنقسم إلى طبقة متمادية (مستمرة) مع الأديم المتوسط المغطي للسلى، وتسمى الأديم المتوسط الجداري، والذي يجتمع مع الأديم الظاهر لتشكيل جدار الجسم الوحشي والبطني ، وطبقة تتمادى مع الأديم المتوسط المغطي للكيس المحي تعرف بطبقة الأديم المتوسط الحشوي، والذي يشكل مع الأديم الباطن الجنيني جدار المعي، وتبطن هاتان الطبقتان معا" جوفين حديثي التشكل هو الجوف العام داخل الجنين .(الجوف العام الجنيني)

الدم والأوعية الدموية Blood and Blood vessels

تتكون الأوعية الدموية بطريقتين : موضعية من جزيرات دموية ، ومن تفرع الأوعية الموجودة سابقا" .

تظهر الجزيرات الدموية الأولى في الأديم المتوسط المحيط بالكيس المحي من خلايا الأديم المتوسط (الأرومات الدموية - الخلايا الأصل الدموية) التي تتحرض بعامل نمو الآرومات الليفية (FGF2) لتكوين أرومات الأوعية الدموية ، حيث تشكل الخلايا الموجودة في مركز الجزر الدموية الخلايا المولدة للدم (الكريات الدموية) ، بينما تكون الخلايا الموجودة في المحيط

الأوعية الدموية، وكل ذلك بتحريض من عامل النمو الوعائي البطاني (VEGF). يتشكل الدم أولا" خارج جسم الدجنين في جدار الكيس المحي ، وعندما يتشكل الكبد فإن الخلايا المولدة للدم تستقر في الكبد الذي يصبح العضو المولد للدم لدى الجنين، وبعد ذلك تستقر هذه الخلايا الجذعية في نقي العظم الذي يصبح النسيج النهائي لتكون الدم .الاشكال (٥١ ، ٥٢ ، ٥٣) .

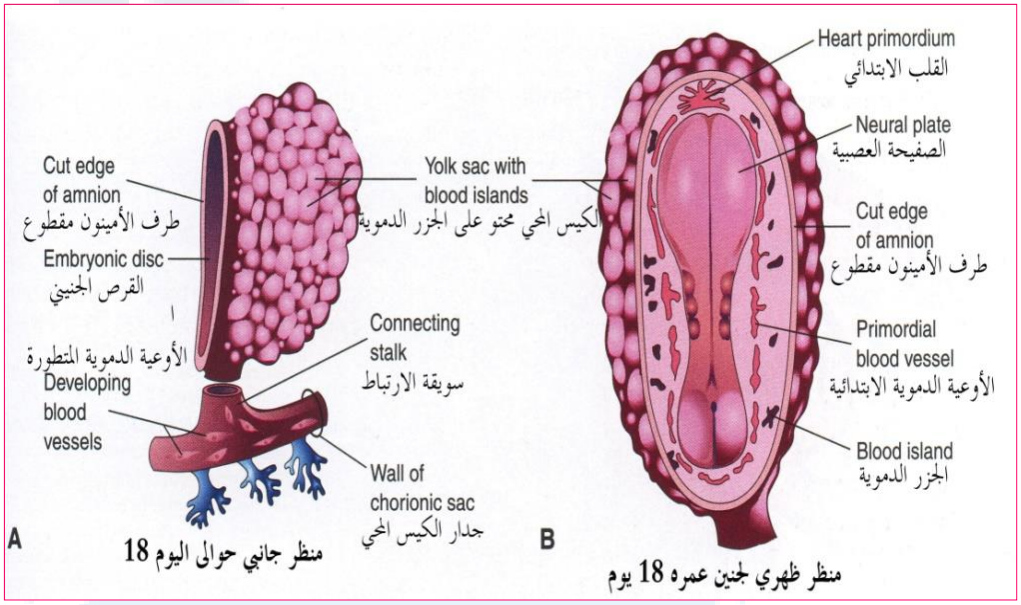

شكل (٥١) : شكل ترسيمي لمقطع سهمي بالمضغة بعمر (١٨) يوم يظهر تشكل الدم خارج الجنين في الكيس المحي الذي يحتوي على الخلايا الأصل الدموية (الأرومة الدموية)

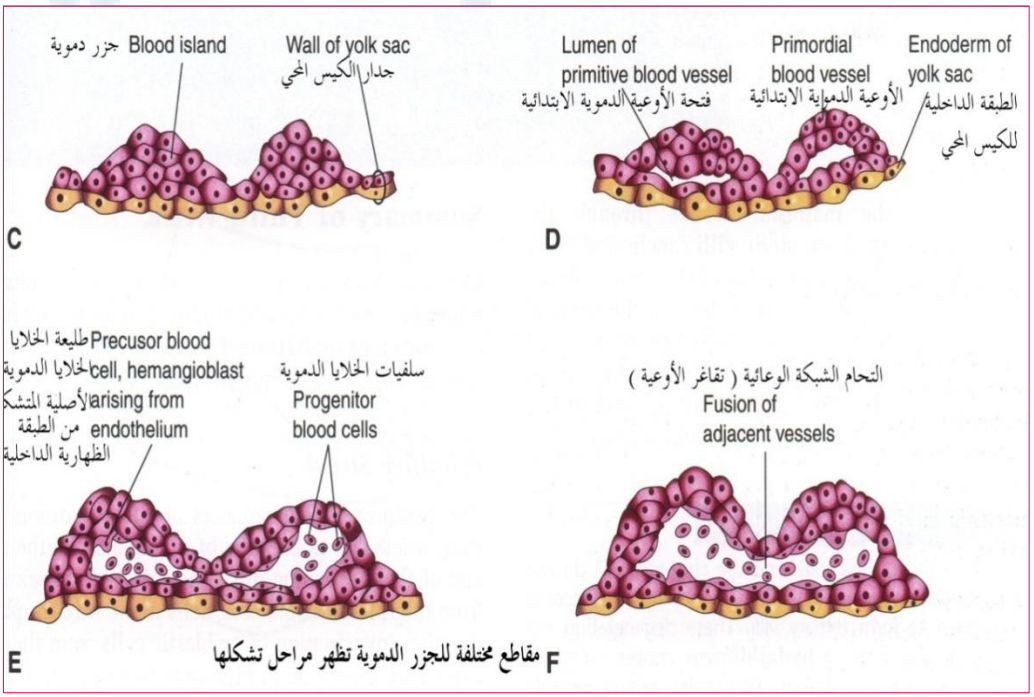

شكل (٥٢) : مجموعة من الأشكال الترسيمية تظهر المراحل المتتالية لتطور تشكل الدم والأوعية الدموية ضمن الأديم المتوسط

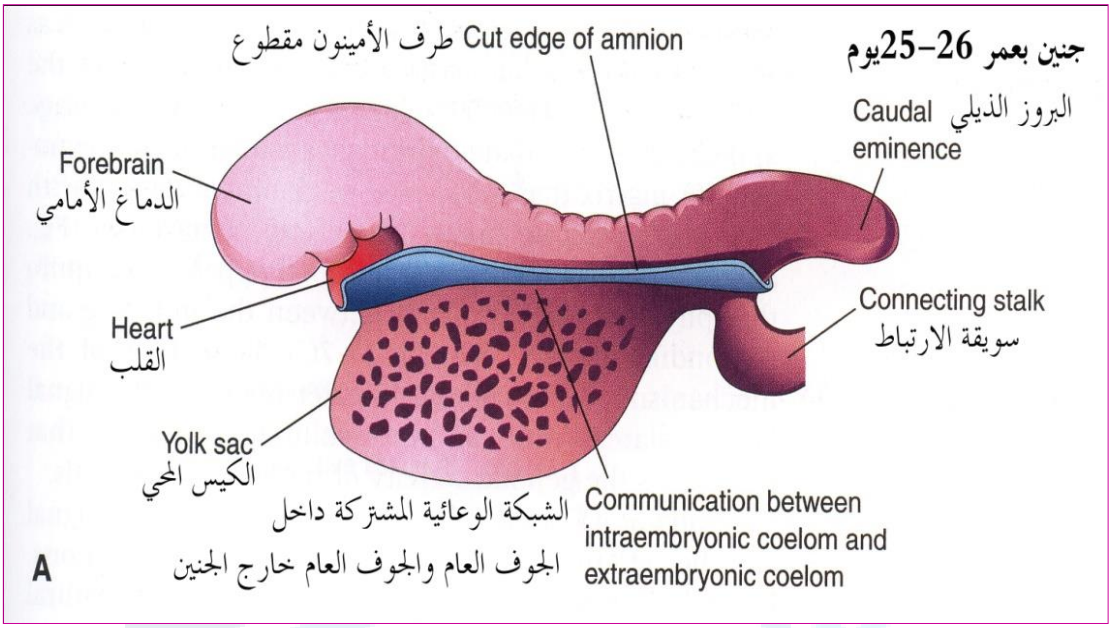

شكل (٥٣) : منظر ترسيمي لتشكل الدم ضمن الكيس المحي النهائي لمضغة بشرية بعمر(٢٥-٢٦) يوم .

ت-مشتقات الأديم الباطن Derivatives of Endodermal Germ Layer

الجهاز الرئيسي المشتق من الأديم الباطن الذي يشكل سقف الكيس المحي له هو جهاز الهضم. وكنتيجة لنمو الحويصلات الدماغية ينثني القرص المضغي بالاتجاه الرأسي الذيلي (الانثناء الرأسي الذيلي – الالتواء)، بحيث تتشكل الثنية (الانتناء) الرأسية الذنبية ، وبذلك فإن الجوف المبطن بالأديم الباطن يندرج ضمن جوف الجنين الخاص نتيجة الانثناء الرأسي الذنبي.

واهم ما يشكله الكيس المحي نتيجة الانثناءات المختلفة (الرأسي والجانبي والذيلي) هو المعي الأمامي Foregutفي الجزء الأمامي، والمعي الخلفي Hungut في المنطقة الذنبية، وبينهما المعي المتوسط Midgut الذي يتصل مؤقتا" بالكيس المحي بوساطة السويقة العريضة المعروفة بالقناة المحية Vitelline duct والتي تضيق مع تقدم اعمر الجنين .

النهاية الرأسية للمعي الأمامي ترتبط مؤقتا" بالأديم الظاهر بوساطة الغشاء الشدقي البلعومي ، والذي يتمزق في الأسبوع الرابع ، ويؤسس فتحة للاتصال بين الجوف السلوي والمعي الأولي، وينتهي المعي الخلفي في الغشاء المذرقي، والذي يتمزق في الأسبوع السابع مكونا" فتحة الشرج .

نتيجة النمو السريع للجسيدات ينثني القرص الجنيني جانبيا"(نتيجة الثقل الذي يفرضه تشكلها) ويأخذ شكلا" مستديرا" .

ويبقى المعي المتوسط على اتصال مع الكيس المحي، ويكون هذا الاتصال واسعا" في البدء ولكنه يضيق تدريجيا" نتيجة لانثناء الجسد ليشكل القناة المحية التي تنغلق لاحقا"، وعندما يفقد المعي المتوسط اتصاله مع الجوف المبطن بالأديم الباطن ويأخذ موضعه في الجوف البطني .

ومن النتائج المهمة الأخرى للانثناءين الرأسي والذيلي والجانبي الاندماج الجزيئ للسقاء في جسم الجنين، تشكل المذرق Cloaca، ويبقى الجزء القاصي من الشقاء في سويقة الاتصال. وفي الأسبوع الخامس تتحد قناة الكيس المحي والسقاء والأوعية السرية في منطقة الحلقة السرية.

عند الانسان يكون للكيس المحي دور بسيطا" في التغذية في المراحل المبكرة من التطور، أما في الشهر الثاني من التطور فيقع في الجوف المشيمائي .

علاقة سريرية : العيوب الولادية

تتشكل معظم الأعضاء والأجهزة ما بين الأسبوع الثالث والثامن ، وتدعى هذه الفترة الحرجة بالنسبة للتطور الطبيعي بفترة تكون الأعضاء وتعد هذه الفترة مسؤولة عن معظم العيوب الخلقية التركيبية الكبيرة، وللأسف فقد تكون الأم في هذه الفترة غير متأكدة من حملها، ولاسيما أثناء الأسبوعين الثالث والرابع المتصفين بفرط الاستعداد لحدوث العيوب فيهما، ولذا على الأم أن تتجنب التأثيرات المؤذية كالتدخين وتناول الكحول.

أولا" - الأغشية الجنينية والمشيمة Fetal Membrane and Placenta

١- المشيمة

٢- السلى والحبل السري

٣- الأشرطة السلوية Amniotic Abnormalities

٤- السقاء Allantoid

٥- الكيس المحي Yolk Sac

٦- السائل السلوي

٧- التوائم Twins

٨- المخاض (الولادة)

١-المشيمة :

تقوم هذه الأغشية بوظائف مختلفة كحماية الجنين وتغذيته وتأمين تنفسه وتخليصه من نتائج الاستقلاب، وإنتاج الهرمونات، ولفم تشكل هذه الأغشية لا بد من تعريف التفاعل الساقطي:

عند حدوث التعشيش تتحول خلايا مخاطية الرحم إلى خلايا مشبهة بالبشرة، حيث تصبح كروية الشكل، وتختفي فيها الأقسام السطحية لغدد الرحم، تبدأ الخلايا الساقطة بالظهور في مكان انغراس البيضة الملقحة ثم تنتشر إلى باقي بطانة الرحم لذلك تدعى عملية انتشار هذه الخلايا في الطبقة الوظيفية بالتفاعل الساقطي . ونشير هنا إلى أن مستوى انفكاك المشيمة عند الولادة يمر في الطبقة الاسفنجية لبطانة الرحم .

وتقسم المنطقة الساقطية إلى ثلاثة اقسام :

ا-الساقط القاعدي Caduque Basilaire :وهو الجزء الموجود تحت اللقحة (البيضة الملقحة)، في مكان التعشيش الذي سيشكل الجزء الوالدي من المشيمة .

ب-الساقط البيضي Cauduque Ovulaire :يتوضع فوق اللاقحة والمطل على جوف الرحم .

ت-الساقط الجداري Caduque Paritale: يشمل بقية بطانة الرحم الشكل (٥٤) .

تنمو الزغابات الكوريونية وتتطور في منطقة الساقط القاعدي مشكلة المشيمة، بينما تتراجع وتتحلل في الساقط البيضي والجداري مشكلة الكوريون الأملس الشكل (٥٥) .

ج-الغشاء السلوي الكوريوني :

نتيجة لنمو الجوف السلوي بسرعة تفوق نمو الجوف الكوريوني ينطبق الغشاء السلوي على الكوريون، وبذلك يختفي الجوف الكوريوني ويتشكل الحبل السري .

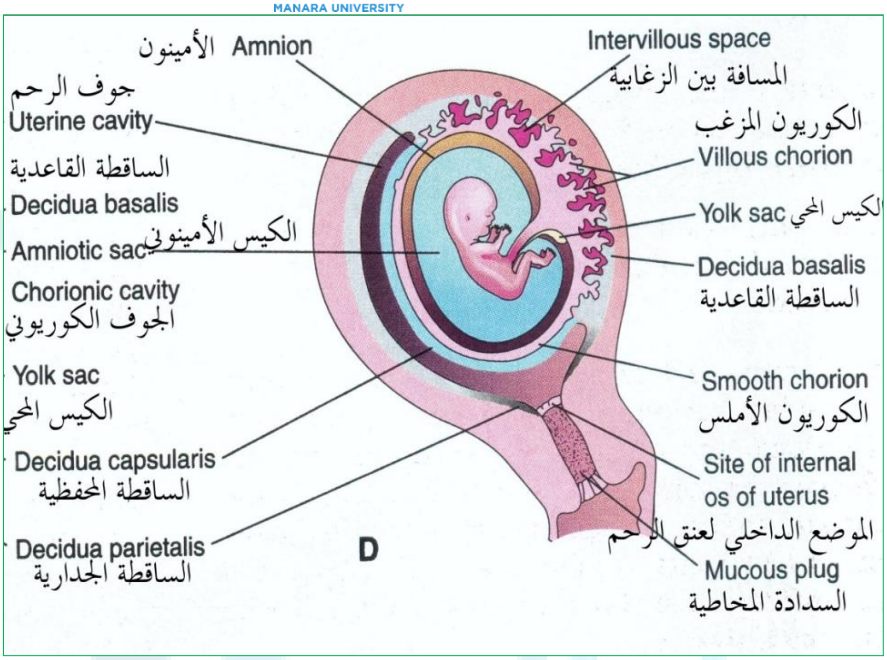

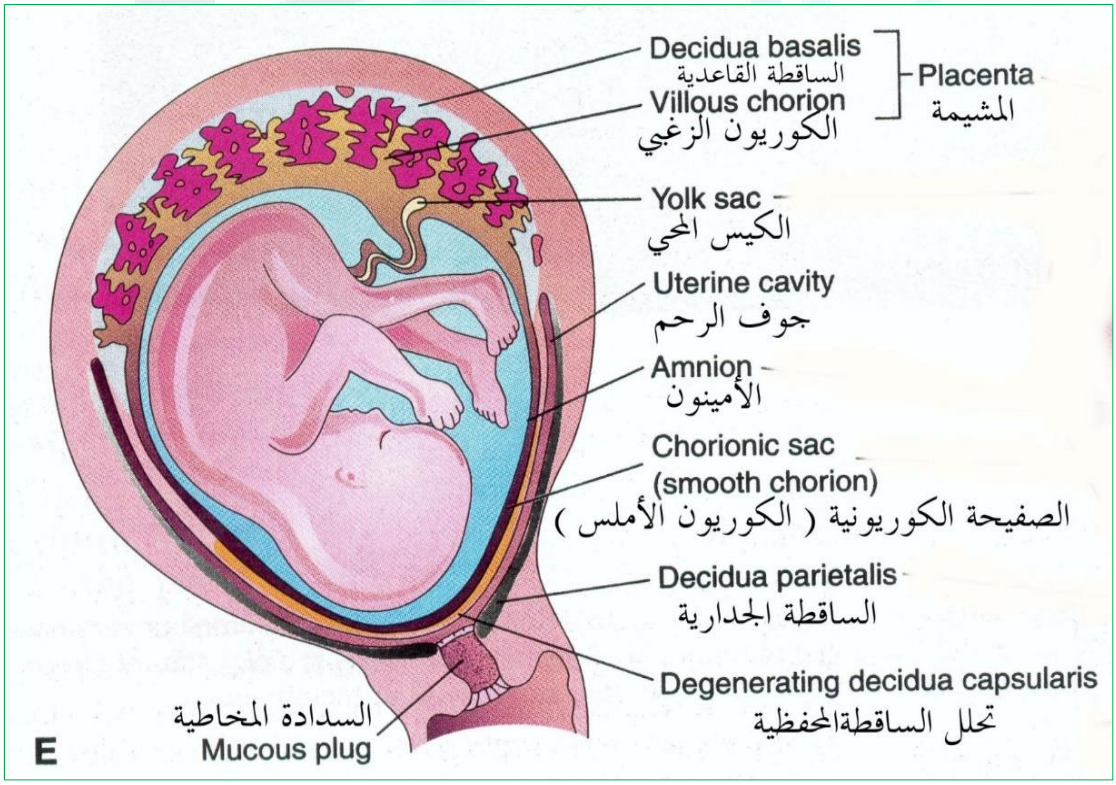

شكل (٥٤) : شكلين يوضحان الطبقات الساقطة الثلاث : الساقطة القاعدية والبيضوية والجدارية

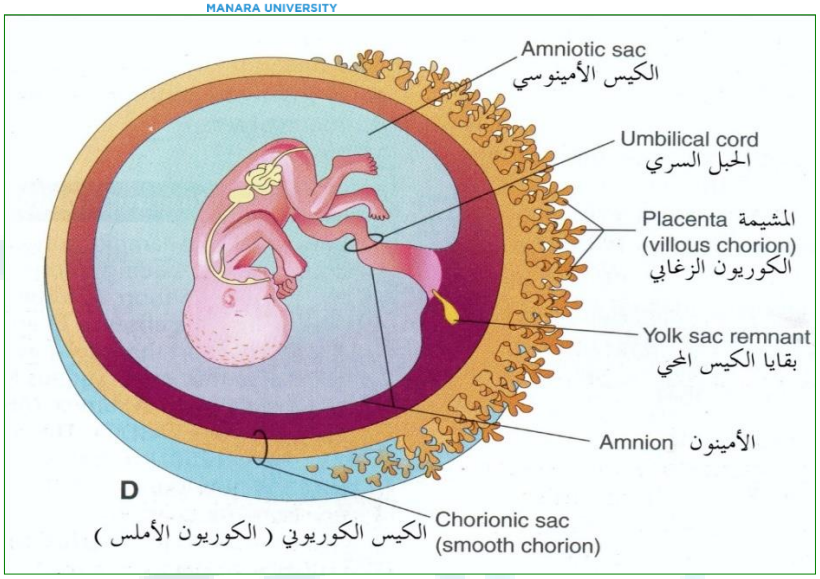

شكل(٥٥) : يوضح الكوريون الأملس والكوريون الزغابي

ح-الدوران المشيمي Circulation of the Placenta

الدوران الدموي الوالدي يكون على تماس مع الدوران الدموي الجنيني ولكن دون اتصال بينهما. وتعتبر الفلقة الجنينية الوحدة الوظيفية في المشيمة، وتمثل كل فلقة زغابة أولية وتفرعاتها. تتلقى الفلق المشيمية الدم من (٨٠-١٠٠) شريان حلزوني تخترق الصفيحة القاعدية، وتدخل في الأحياز بين الزغابية. وتكون لمعة الشريان ضيقة ولذلك يكون ضغط الدم في الأحياز مرتفعا".عندما ينخفض الضغط يصبح جريان الدم راجعا" من الصفيحة المشيمائية باتجاه الساقط القاعدي، حيث يدخل الدم راجعا" إلى الدوران الدموي الوالدي عبر الجيب البطاني الرحمي .تحتوي الأحياز بين الزغابية حوالى (١٥٠) مل من الدم، يتبدل الدم فيها من (٣-٤) مرات في الدقيقة، ويقدر سطح التبادل المشيمي ب(٤-٢٢٤) مترا" مربعا" الشكل (٥٦).

خ-المشيمة في تمام الحمل Full terme placenta

المشيمة عند الانسان قرصية الشكل ، يبلغ قطرها (١٥-٢٠) سم، وثخانتها (٣) سم، ووزنها (٥٠٠-٦٠٠) غ . وتغطي المشيمة حوالى (٢٥-٣٠%) من السطح الداخلي للرحم. وتنفصل عند الولادة عن الجدار الرحمي، وتنطرح من جوف الرحم بعد (٣٠) دقيقة من الولادة.

نميز على الوجه الوالدي (١٥-٢٩) فلقة مغطاة بطبقة رقيقة من الساقط القاعدي، السطح الجنيني يكون مغطى بالكامل بالصفيحة المشيمية، ويلاحظ عليه عدد من الشرايين والأوردة الكبيرة، متجهه باتجاه الحبل السري، وتتغطى بدورها بالغشاء السلوي . ويكون اتصال الحبل

السري بها قريبا" من المركز عادة لكنه يكون هامشيا" أحيانا" الشكل(٥٧، ٥٨، ٥٩).

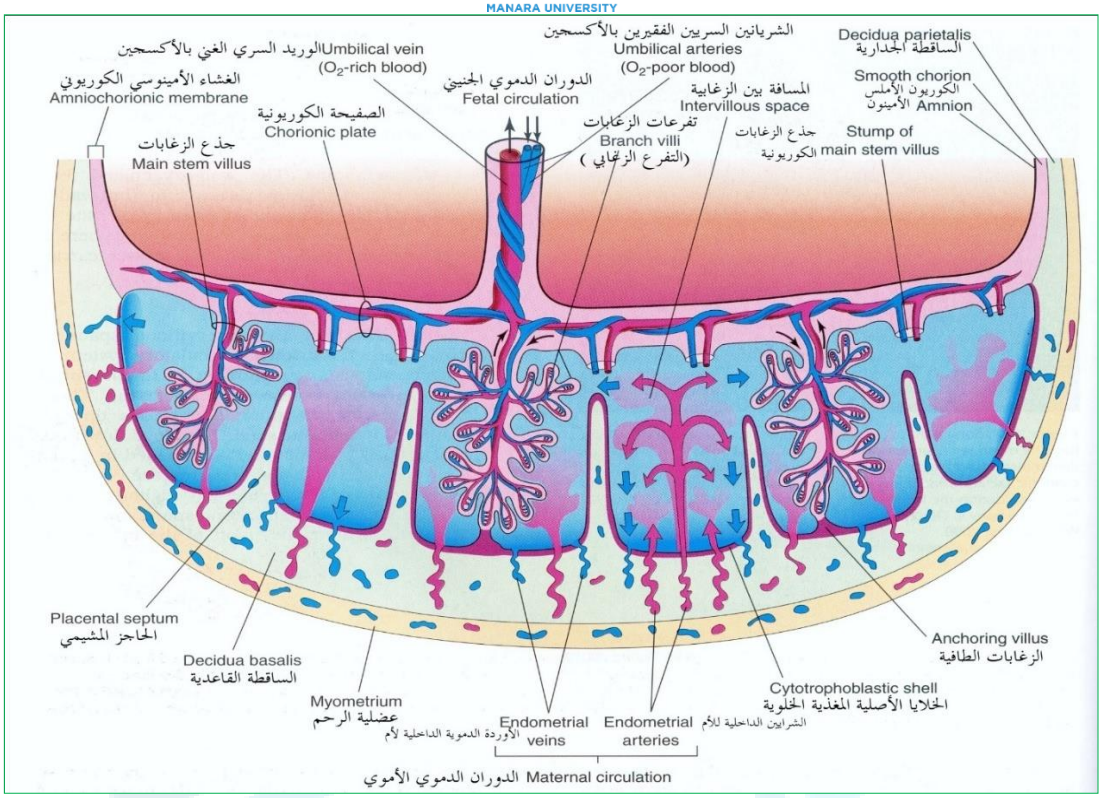

شكل (٥٦) : يوضح الدوران الدموي المشيمي والوالدي

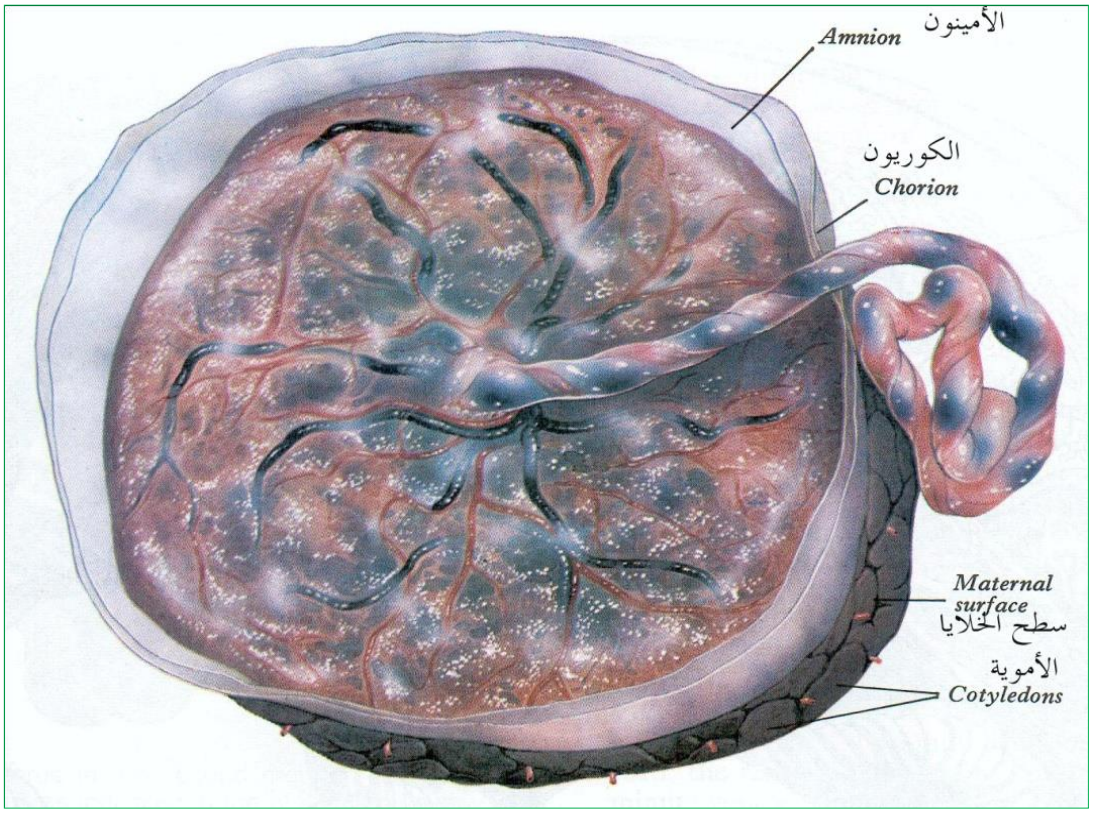

شكل (٥٧) : يظهر المشيمة وانغراس الحبل السري في المنتصف والتفرعات الشريانية والوريدية

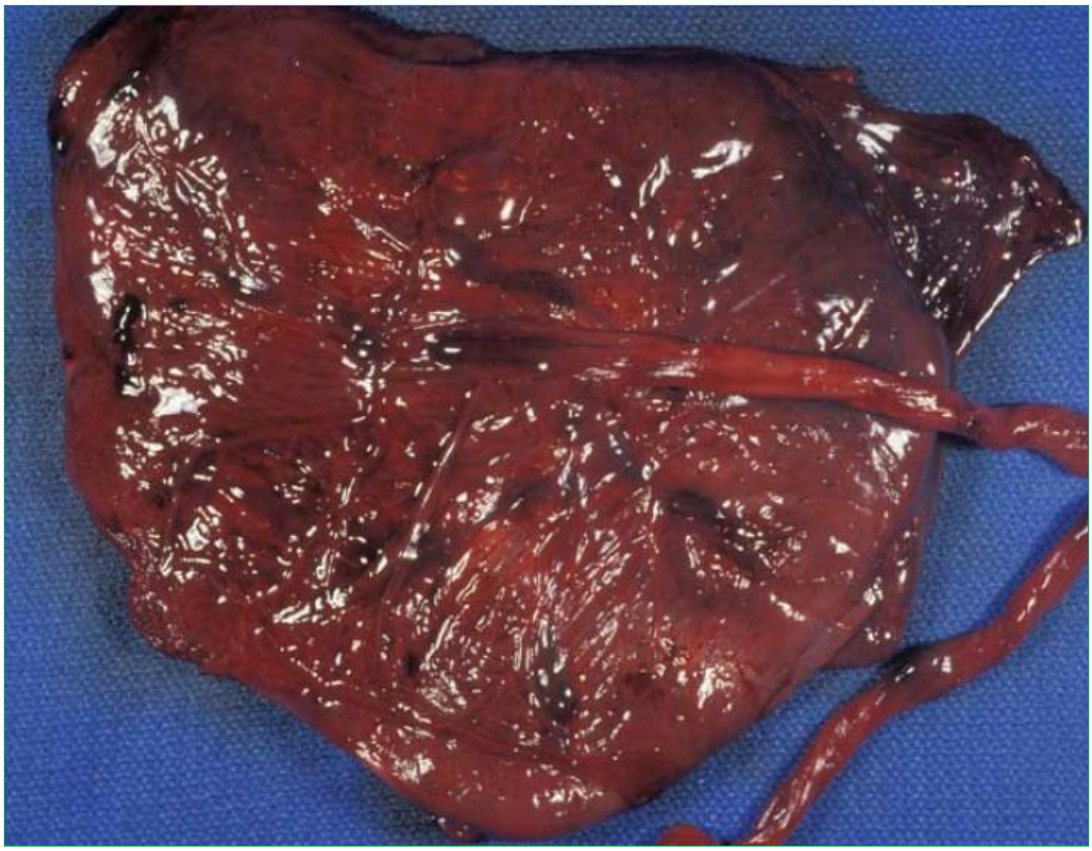

شكل (٥٨) : يظهر الوجه الجنيني للمشيمة حيث يلاحظ الحبل السري .

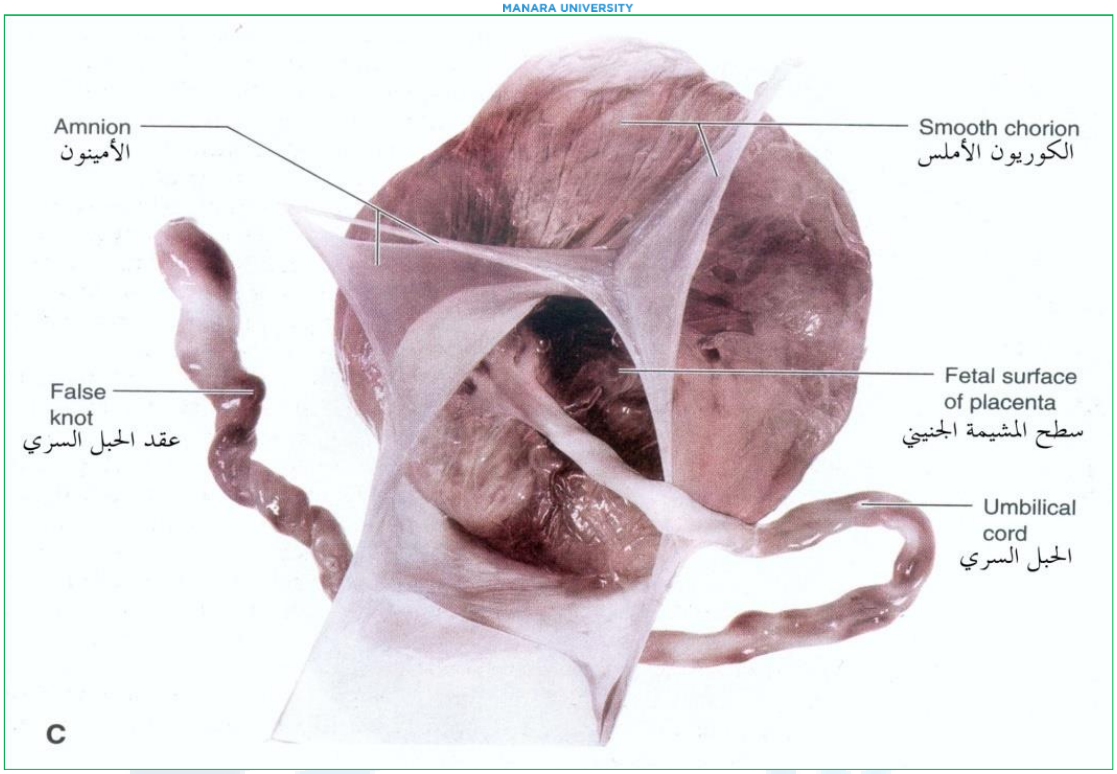

شكل (٥٩) : يظهر الغشاء السلوي وهو يغلف المشيمة ما عدا منطقة اتصال الحبل السري بالمشيمة

د-وظائف المشيمة Function of placenta

- **تبادل المنتجات الاستقلابية والغازية**

يجري تبادل الغازات Exchange of gases كالأكسجين وثاني أكسيد الكربون وأحادي أكسيد الكربون بطريقة الانتثار البسيط، وفي تمام الحمل يستخلص الجنين (٢٠-٣٠) مل من الأكسجين بالدقيقة من الدوران الوالدي . وإن انقطاع الأكسجين ولو كان قصيرا" الأمد يعد مميتا" للجنين .

-تبادل المواد الغذائية والكهرليات Exchanger of nutriens and Electrolytesكالحموض الأمينية، والحموض الدسمة الحرة، والكربوهيدرات، والفيتامينات، حيث يتم تبادلها بشكل سريع مع تقدم الجنين في النمو.

- انتقال الأضداد الوالدية Tranmission of Anybodies :

يبدأ تطور الأهلية المناعية متأخرا" في الثلث الأول من الحمل حيث يتمكن الجنين في هذا الزمن من صنع مكونات المتممات .

وتتألف من الغلوبينات المناعية بمعظمها من الغلوبينات المناعية (IgG) والتي يبدأ عبورها من الأم إلى الجنين في حوالى الأسبوع (١٤) تقريبا" .

ويكتسب الجنين بهذه الطريقة مناعية منفعلة ضد الأمراض المعدية المختلفة . يبدأ الوليد في إنتاج الأضداد المناعية من النمط G، ولكن لا يحقق مستواها كما هو عند البالغ حتى سن (٣) سنوات .

-انتاج الهرمونات Hormone Production :

تنتج المشيمة البروجسترون في نهاية الشهر الرابع بمقادير كافية للمحافظة على الحمل،

ويتم إفراز هذا الهرمون من قبل الأرومات الغاذية المخلوية . كما تنتج المشيمة كميات متزايدة من الأستروجين خاصة الاستردايول والذي يصل إلى أقصى مستوى له قبيل الولادة .كما وتنتج المشيمة موجهة الغدد التناسلية المشيمية البشرية (HCG) في أثناء أول شهرين من الحمل، والتي تحافظ على الجسم الأصفر، ويمكن معايرتها في البول لتشخيص الحمل .

كذلك تنتج المشيمة أيضا" الموجهه الجسدية الثديية (مولد اللبن المشيمي Somatomammotopin)، وهي مادة تشبه هرمون النمو الذي يجعل الأم مولدة للسكر نوعا"

ما، ويحرض أيضا" على نمو الثداء لإنتاج الحليب.

معظم الهرمونات الوالدية لا تجتاز المشيمة، أما التيروكسين فإنه يجتاز المشيمة بمعدلات بطيئة، لذلك يجب زيادة جرعة المعالجة أثناء الحمل .البروجسترونات المخلقة (لها أثر ابدروجيني) وتجتاز المشيمة، وقد تؤدي إلى تأثير مذكر على الأجنة المؤنثة .الاستروجينات التخلقية مثل Diethylstibestrol كذلك تجتاز المشيمة بسهولة وقد تسبب بسرطان المهبل، وشذوذات الخصيتين لدى الأجنة المذكرة .

كثير من الفيروسات كالحصبة الألمانية Rubella والفيروسات المضخمة للخلايا Cytomegalovirus، وفيروسات الكوكساكي، والحماق Varicella ، وشلل الأطفال Poliomyelitis ، والحصبة Measles تعبر الحاجز المشيمي دون صعوبة، وتسبب موت الخلايا وعيوبا" ولادية .

٢-السلى والحبل السري Amnio and Umbilical cord

في الأسبوع الخامس تتألف الحلقة البدائية من سويقة الاتصال (الارتباط)، والتي تحوي الأوعية الدموية السرية (شرايين وأوردة)، والسقاء (الوشيقة) إضافة إلى قناة المح مع الأوعية المحية، وكيس المح الذي يشغل حيزا" في الجوف المشيمائي .

تتحول الحلقة السرية نتيجة لنمو الجوف السلوي إلى الحبل السري البدائي، الذي يحتوي في القسم البعيد منه على الأوعية الدموية السرية وسويقة الكيس المحي، وفي القسم القريب نحد رديم السقاء، وبعض العرى المعوية، السبب في وجود العرى المعوية هنا نظرا" لكون جوف البطن صغير الحجم جدا" (كبر حجم الكبد النامي، وتشكل الكلية المتوسطة، والرئتين) لا يتسع للعرى المعوية السريعة التطور في هذه المرحلة ، ولذلك يندفع بعضها إلى الحيز خارج الجنيني في الحبل السري، وتشكل هذه العرى المنبثقة ما يعرف بالفتق السري ا لفيزيولوجي، وعندما يمحى(يختفي) السقاء والقناة المحية وأوعيتها، فإن كل ما يبقى في الحبل هي الأوعية السرية محاطة بهلام وارطون. يعمل هذا النسيج الغني بالبروتينات السكرية كطبقة واقية للأوعية الدموية. وتكون جداران الشرايين عضلية، وتحتوي كثيرا" من الألياف المرنة التي تسهم في الانكماش السريع والانقباض في الأوعية السرية .

علاقة سريرية

يكون قطر الحبل السري عند الولادة حوالى(٢) سم، وطوله (٥٠-٦٠) سم، ويحتوي على شريانيين سريين ووريد سري واحد، ويكون ملفوفا" (ملتفا") بحيث يشكل عقد كاذبة، وقد تلتف الحبال الطويلة بشكل دوائر حول عنق الجنين، وغالبا" لا تشكل خطرا" متزايدا". وأما الحبل القصير فقد يشكل صعوبة أو خطر أثناء المخاض لأنه يجر المشيمة من مكان اتصالها بالرحم

أهم التشوهات :

زيادة طول الحبل السري قد يؤدي لالتفافه حول عنق الجنين الشكل (٦٠ ، ٦١) ، وقصر الحبل السري قد يؤدي لاقتلاع المشيمة عند الولادة .

في (١%) من الولادات توجد عقد حقيقية في الحبل السري، في (0.5%) من الولادات يلاحظ وجود شريان سري واحد ، وهذه الحالة مرتبطة بتشوهات الجملة الوعائية القلبية .

شكل (٦٠) : صورة توضح الحبل السري والعقد لكاذبة على الحبل السري .

شكل (٦١) : يوضح حبل سري طويل .

٣-الأشرطة السلوية Amniotic Abnormalities

يؤدي تمزق الغشاء السلوي أحيانا" إلى حدوث الأشرطة السلوية التي تحيط بأحد أعضاء الجنين ولا سيما الأطراف أو الأصابع، وقد تسبب البتور والتشوهات القحفية الوجهية

٤-السقاء (الوشيقة) Allantoid

تتشكل من جدار المعي الخلفي، له دور هام في تشكيل الدم المبكر خارج الجنين ، كما

أن أوعيته الدموية تصبح فيما بعد الأوعية الدموية للحبل السري. يتحول القسم الأنسي منه إلى العصيب الذي يشكل الرباط السري المثاني المتوسط ، أما القسم البعيد فيتلاشى ويزول .

٥-الكيس المحي Yolk sac

ليس له دور وظيفي عند الانسان سوى تخزين المواد الغذائية اللازمة لتطور الجنين خلال الفترة الأولى الشكل (٦٢) ،وهو يسهم في :

- تكوين الدم المبكر عند الجنين في الأسبوع الثالث وحتى الأسبوع الخامس .
- كما تظهر الخلايا المنتشة (المنشئة) Germ Cell في جذره في اليوم (١٧)، ثم تهاجر إلى المناسل غير المتمايزة لتسهم في تشكيل الغدد التناسلية .
- خلال الأسبوع الرابع وبعد حدوث الالتواءات الجنينية يندمج قسمه الظهري في القرص المضغي ويشكل المعي الأمامي، يرث المعي الأمامي الأوعية الدموية المحية التي تشكل الجذع الزلاقي (الذي يروي مشتقات المعي الأمامي) والشريان المساريقي العلوي والسفلي .

القسم المتبقي منه يتحول إلى القناة المحية التي تزول في الأسبوع (٢٠) ، ولكنها تبقى في (٢%) من الحالات وتشكل رتج ميكل .

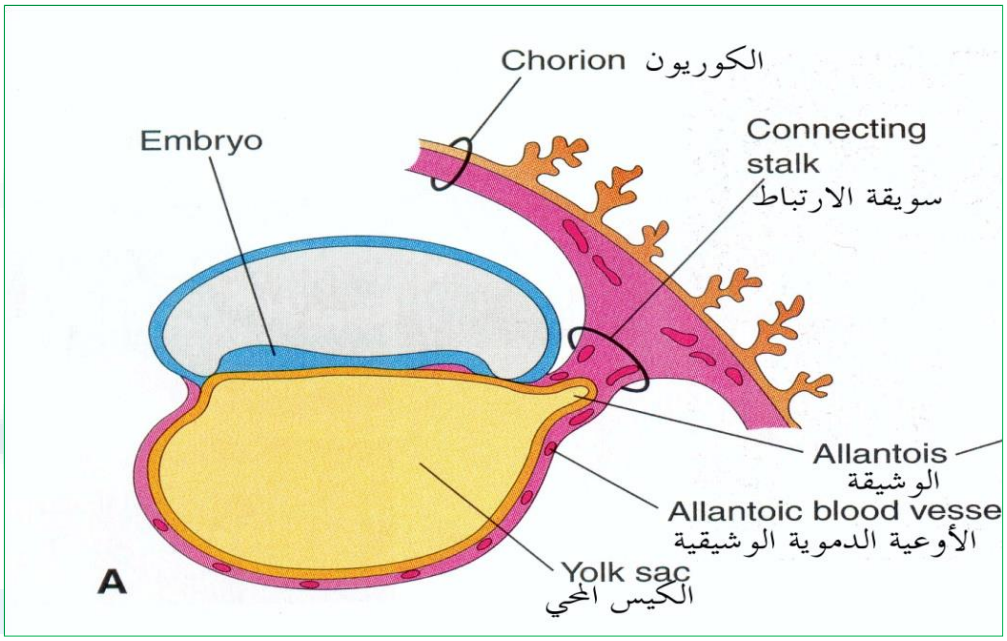

شكل (٦٢) : يوضح تشكل السقاء وسويقة الارتباط ، والكيس المحي

٦-السائل السلوي Amniotic Fluid

يمتلىء الجوف السلوي بسائل مائي رائق ينجم جزء منه عن الخلايا السلوية (عن طريق الارتشاح الخلوي)، ولكنه يشتق مبدئيا" من الدم الولادي ، وتزداد كمية السائل من (٣٠) مل في الأسبوع العاشر من الحمل إلى (٤٥٠) مل في الأسبوع العشرين، وإلى (٨٠٠-١٠٠٠) مل في الأسبوع (٣٧) . ويكون الجنين في الأشهر الأولى من الحمل معلقا" في هذا السائل بحبله السري والذي يعمل كوسادة للحماية .

ا- الوظائف الأساسية للسائل السلوي:

يمتص الحركات السريعة (حماية)، ويمنع التصاق الجنين بالغشاء السلوي، كما يسمح بحركات الجنين(حركة الجهاز الهيكلي الداعم). ويقوم بدور هام إذ يعمل على توسيع القناة العنقية أثناء الولادة، وكوسط مزلق أثناء خروج الجنين نظرا" لما يحويه من مواد دسمة، كذلك يقوم بعملية تعقيم الأقنية التناسلية عند خروج الجنين .

يتجدد السائل السلوي كل (٣) ساعات، حيث يقوم الجنين بابتلاع سائله السلوي منذ الشهر الخامس، ويقدر أنه يشرب يوميا" (٤٠٠) مل، وهوما يعادل نصف كميته، ويضاف بول الجنين إلى سائله السلوي منذ الشهر الخامس (بسبب النشاط الكلوي للجنين)، ويشكل معظم هذا البول من الماء، لأن المشيمة تقوم بدور أساسي في تبادل الفضلات الاستقلابية.

ب-علاقة سريرية : استسقاء السلى :Hydromniosis

زيادة السائل السلوي بأكثر من (١٥٠٠-٢٠٠٠) مل تدعى بالاستسقاء، ويكون السبب مجهولا" في (٣٥%) من الحالات، وفي (٢٥%) من الحالات ينجم ذلك عن الداء السكري، وتنجم النسبة الباقية عن التشوهات الجنينية مثل انعدام الرأس (غياب الدماغ الذي يشرف على عملية البلع) وعيوب الجهاز الهضمي (الرتق المريئي- التضيق) الذي يمنع الجنين من ابتلاع السائل .

- **قلة السلى Oligohydramniosis**

تكون كمية السائل أقل من (٤٠٠) مل، وهي حالة نادرة يمكن أن تنجم عن عدم التكون الكلوي ، كما أن التمزق المبكر للغشاء السلوي هو الأكثر شيوعا" في أسباب المخاض المبكر، ويحدث بنسبة (١٠%) من الحمول، وغالبا" ما يكون السبب مجهولا"، ولكن تلعب الرضوض دورا" هاما" في ذلك

٧-التوائم Twins

ا- التوأم ثنائي اللاقحة Dizygotic Twins (التوأم الأخوي)

تشكل حالات التوائم تقريبا" (٧/١١٠٠٠) لكل ولادة، وتزداد هذه النسبة بتقدم عمر الأم.

وتنجم عن القاح بيضتين بنطفتين مختلفتين (أو متشابهتين)، ولا يتشابهان في شيء أكثر ما يشابه أي أخوين أو أختين . وعادة ما يكون لكل منهما مشيمته الخاصة، وكذلك الغشاء السلوي، والكيس المشيمائي (الغشاء الكوريوني) .

ونادرا" ما تلتحم المشيمتان، وهذا ما يفسر بعض الحالات النادرة لجنين ثنائي اللاقحة لديه نمطان مختلفان من كريات الدم (فسيفسائية الكريات الحمراء)، فالتحام المشيمتين يؤدي لتبادل الكريات الحمراء ببينهما الشكل (٦٣) .

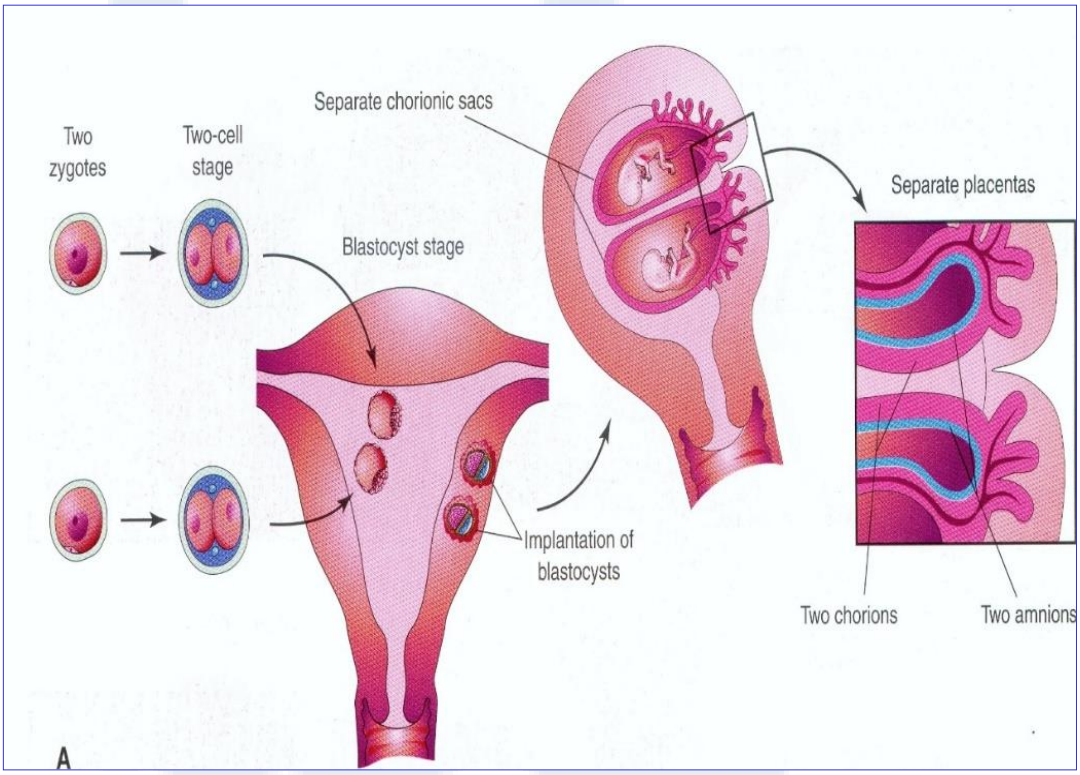

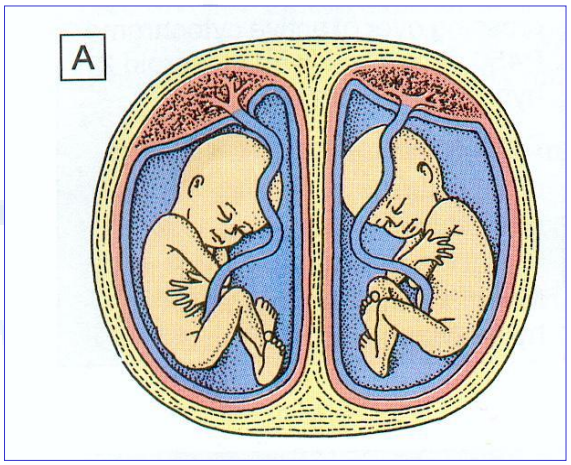

شكل (٦٣) : مجموعة من الأشكال التي توضح التوائم ثنائية البيضة الملقحة ، لكل جنين غشائه الكوريوني الخاص به وكذلك الغشاء الأمينوسي ومشيمته الخاصة .

ب-التوأئم أحادية البيضة Monozygotic Twis

تتطور من بيضة واحدة ويطلق عليها التوائم المتماثلة، ونسبة حدوثها (٣-٤) لكل ألف ولادة . وتنجم عن انقسام اللاقحة في مراحل مختلفة من التطور، فإذا حدث الانقسام في مرحلة الخليتين يكون لكل جنين مشيمته وكيسه الكوريوني الخاص به، ولكن لهما نفس الجنس وزمرة الدم وبصمة الأصابع ونفس المنظر الخارجي . الشكلين (٦٣ ، ٦٤) .

أما إذا حدث الانقسام في الكيسة الأريمية تكون المشيمة مشتركة الشكل (٦٥) .

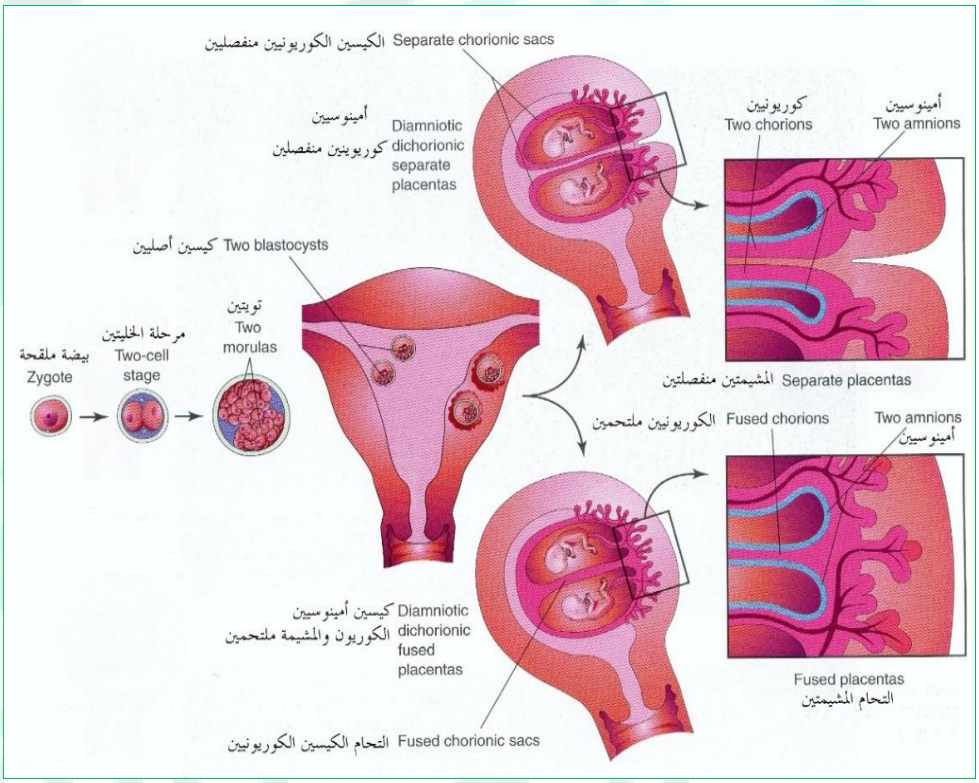

شكل (٦٤) : التوائم أحادية البيضة لكل جنين غشائه السلوي ، الغشاء الكوريوني ومشيمته الخاصة به.

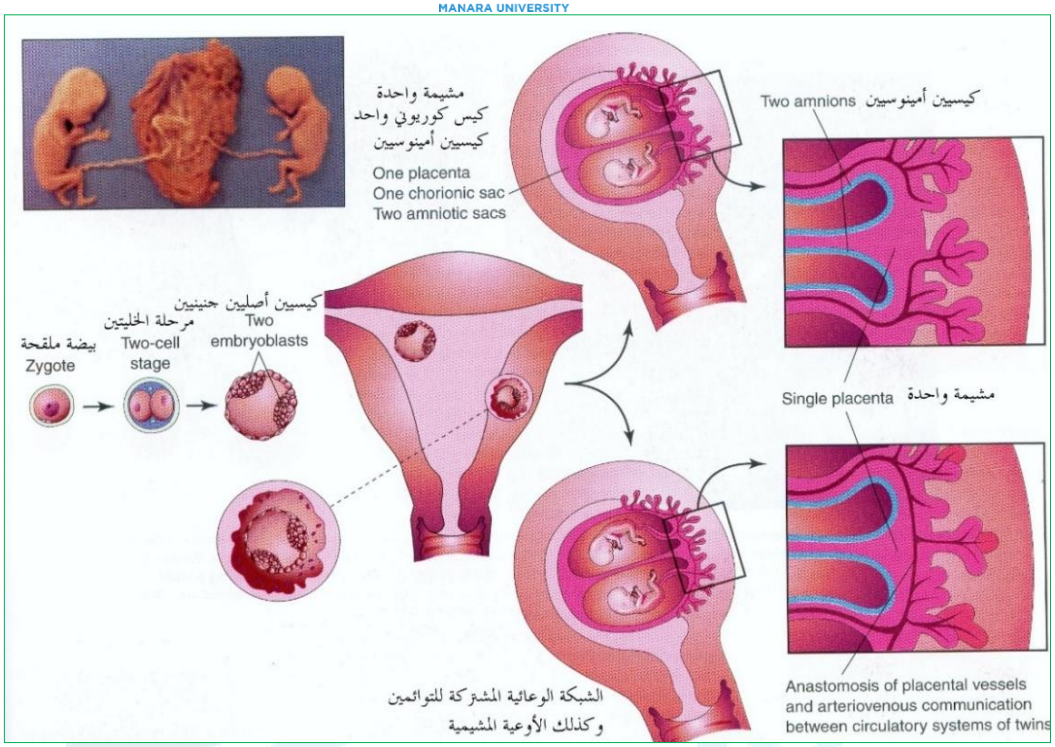

شكل (٦٥) : يتوضح التوائم أحادية البيضة الملقحة المشيمة مشتركة هنا ، ولكل جنين غشائه السلوي والكوريوني الخاص به .

ت- التوائم الثلاثية والرباعية والخماسية

نادرة (١/٧٦٠٠) وكذلك فإن ولادة الأجنة الرباعية والخماسية أكثرة ندرة. ونشير إلى زيادة حدوث التوائم في حالات تحريض الاباضة والاخصاب المساعد طبيا" .

ث- علاقة سريرية

- **عيوب التوائم Twis Defects**

تزيد من نسبة حدوث الولادات المبكرة، وترفع نسبة حدوث المرض في الفترة المحيطة بالولادة، تكون نسبة الوفيات عند التوائم أعلى بكثير منها عند الحمل الوحيد، كما تزداد نسبة الاجهاضات في حالة الحمل التوأمي .

الحمل القرطاسي : ينجم عن انضغاط الجنين الصغير الذي يموت ويتحنط .

التوأم الملتصق (السيامي)

تنجم هذه الحالات عن الانشطار الجزيء لثلم البدائي في المراحل المتقدمة من التطور . تصنف هذه التوائم بحسب طبيعة الالتحام ودرجته : مثل متحدي الصدرين، ومتحدين العجزين، ومتحدي القحفين، وقد تتصل التوائم أحيانا" بوساطة جسور جلدية عامة أو كبدية عامة الأشكال (٦٦، ٦٧) . وقد يؤدي تعبير الجينات إلى أجنة ملتحمة، وهناك الكثير من الأجنة الملتحمة قد كتبت لها الحياة بما فيها التوءامان شانغ وليغ المحلتحمان في البطن، وقد سافرا إلى بريطانيا والولايات المتحدة في المعارض في أواسط (١٨٩٩)، واستقرا في كارولينا الشمالية، وقد عملا في الزراعة وانجبا (٢١) طفلا" من زوجتيهما .

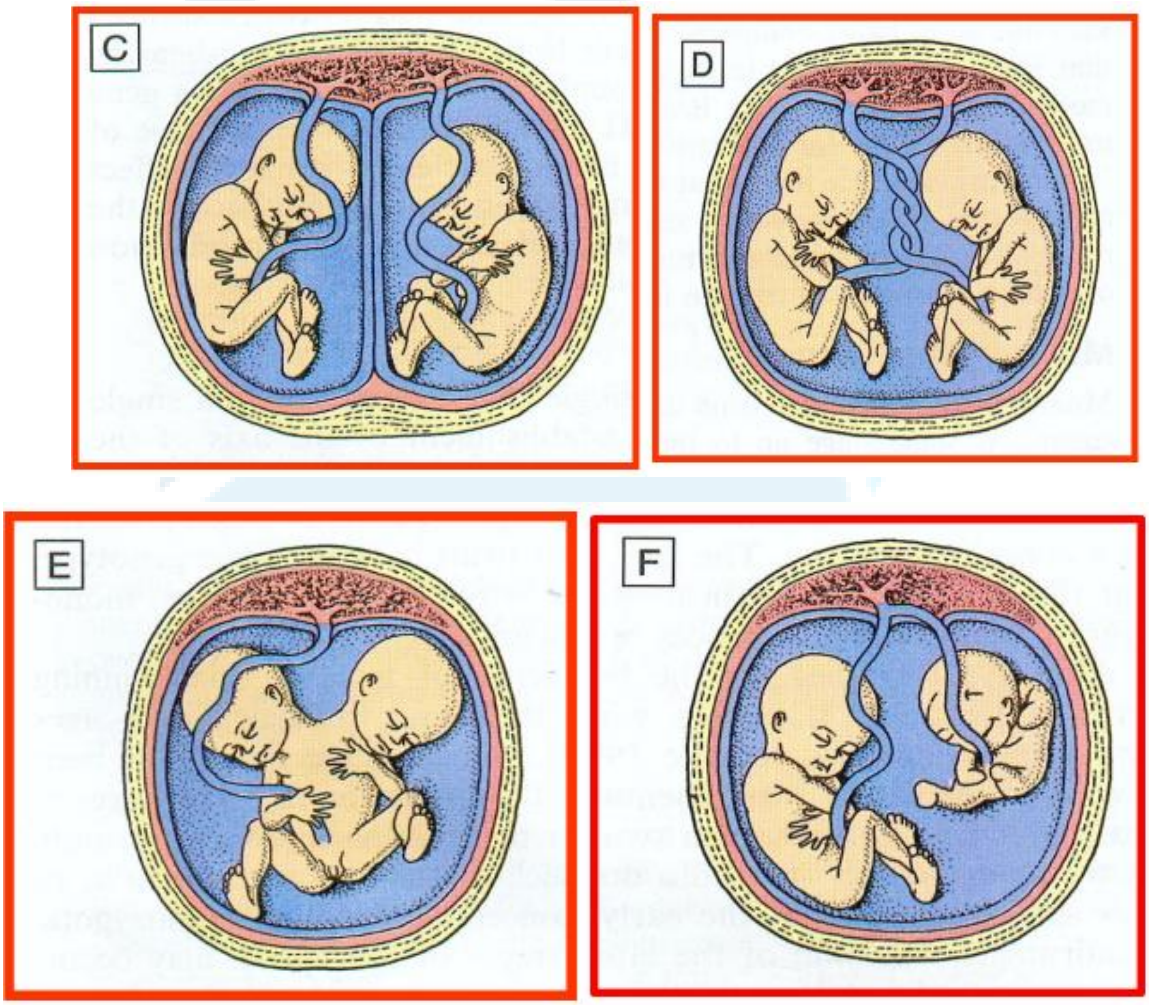

شكل (٦٦) : مجموعة من الأشكال التوضحية التي تظهر التوائم أحادية البيضة الملقحة ، والتوائم السامية

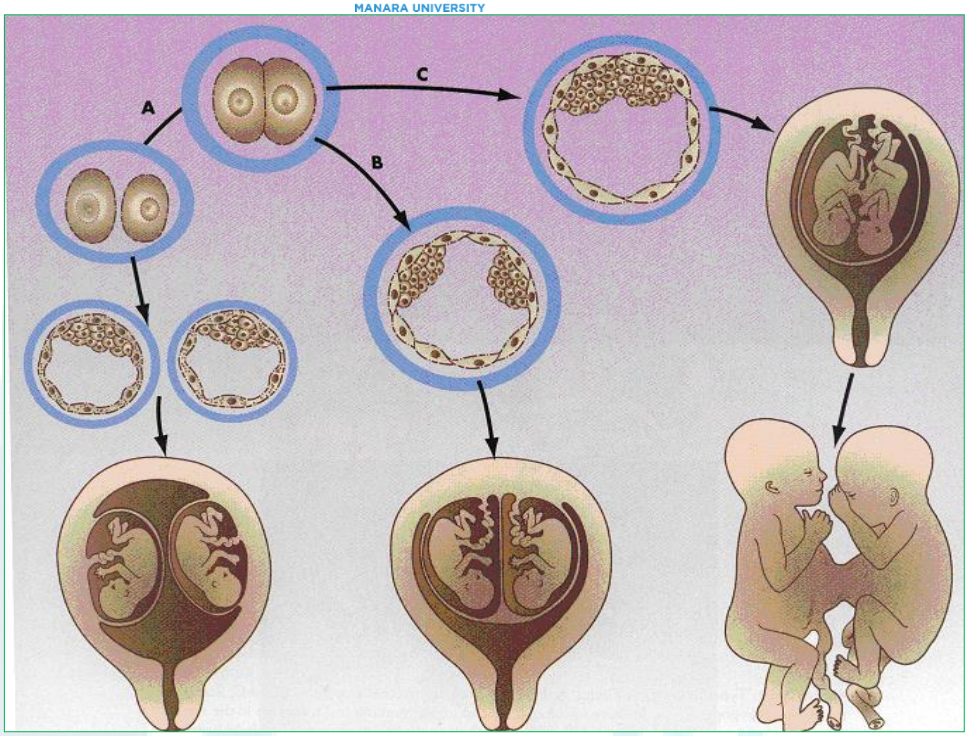
A
B
C

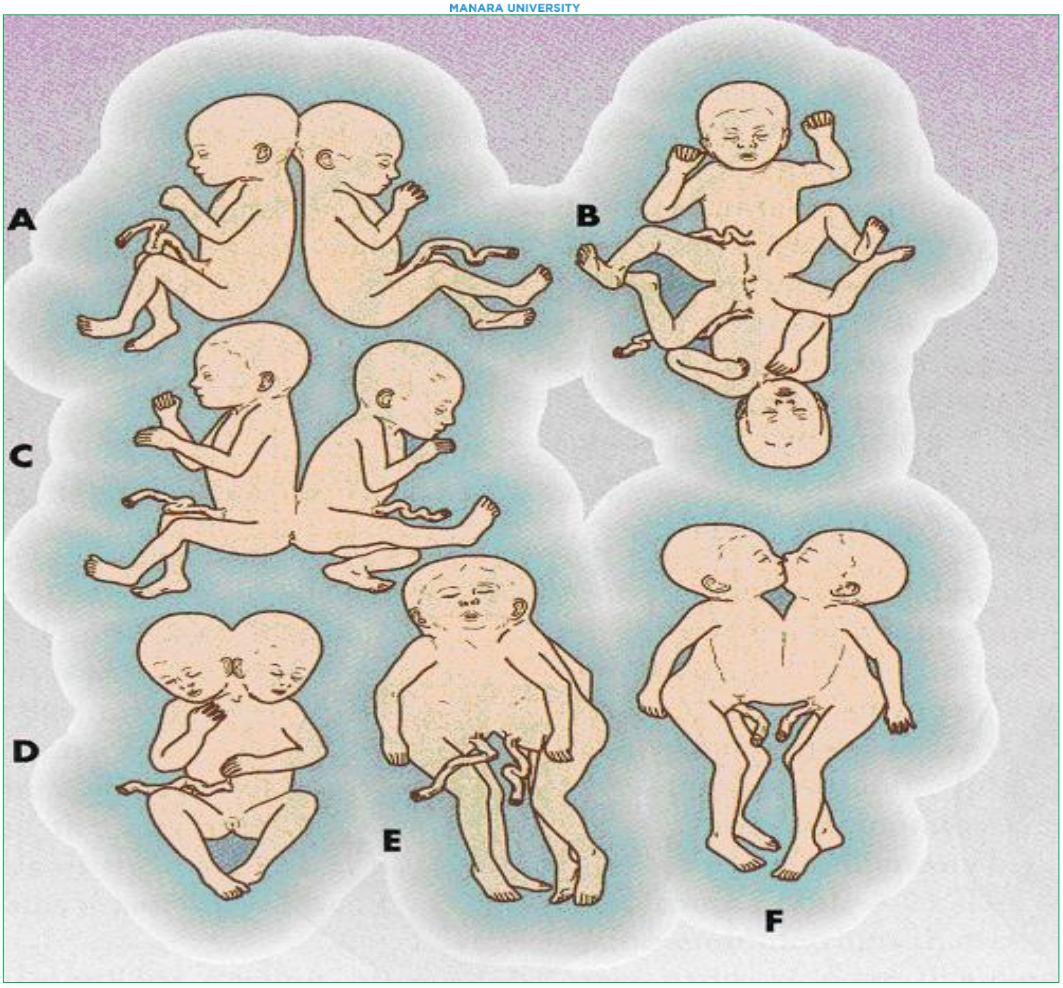

شكل (٦٧) : مجموعة من الأشكال التي توضح الحالات المختلفة للتوائم السامية

ثانيا"- من الشهر الثالث حتى الولادةThird Month to Birth The Fetus and Placenta

١- المقدمة

٢- الشهر الثالث

٣- الشهران الرابع والخامس

٤- في الشهر السادس

٥- الشهران الأخيران

٦- عند الولادة

٧- تقدير عمر الجنين

٨- العوامل المؤثرة في طول الجنين ووزنه

٩- الولادة المبسترة (المبكرة) Premature والخديج

١٠- طرق مراقبة الجنين

١١-الولادة المتجاوزة للنضج Posmature

١-المقدمة Introduction

الفترة الزمنية التي تمتد من الأسبوع التاسع حتى الولادة تسمى الفترة الجنينية Fetal Period، وتتميز بتشكل الأعضاء ونضج النسج ، يكون النمو سريع بنسبة للجسم ، يكون النمو واضحا" في الأشهر الثالث والرابع والخامس ، وأما زيادة الوزن فتلاحظ في الشهرين الأخيرين من الحمل .

٢-الشهر الثالث :

في بداية الشهر الثالث يشكل الرأس نصف الطول التاجي المقعدي، ومع بداية الشهر الخامس ثلث الطول، وعند الولادة ربع الطول .ويصبح الوجه أكثر مشابهة للشكل البشري، وتتجه العينان بطنيا" بالنسبة لشكل الوجه، ثم تتوضع الأذنان قريبة من موضعها النهائي، يمكن تعيين الجنس بالفحص الخارجي (بالصدى، الأمواج

فوق الصوتية، الايكو) ، وتنسحب الأمعاء في الأسبوع (١٢) إلى داخل البطن .

٣-الشهران الرابع والخامس :

يكون الطول التاجي المقعدي (١٥) سم في نهاية النصف الأول من الحمل، ويكون وزن الجنين حوالى (٥٠٠) غ في نهاية الشهر الخامس، ويتغطى سطح الجنين بشعر ناعم، ويشاهد الحاجبان وشعر الرأس، وتكون حركة الجنين واضحة في الشهر الخامس .

النصف الثاني من الحياة الرحمية

٤-في الشهر السادس :

يكون جلد الجنين أحمر ومجعد بسبب فقدان النسيج الضام تحت الجلد، ويواجه الجنين الذي يولد في الشهر السادس صعوبة كبيرة في البقاء حيا" لأن الجهاز التنفسي والجهاز العصبي المركزي لا يكون متمايزان بدرجة كافية .

طول الجنين في الشهر السابع حوالى (٢٥) سم ووزنه تقريبا"(١١٠٠) غ

٥-الشهران الأخيران

يكتسب الجنين حدودا" مدورة، نتيجة ترسب الدهون تحت الجلد، ويتغطى الجلد في نهاية الحياة الجنينية بمادة بيضاء (الطلاء الدهني)، وتتألف من مواد إفرازية ناتجة عن الغدد الدهنية Vernix caseosa) .

تكون الجمجمة في نهاية الشهر التاسع ذات محيط أكبر من جميع مقاسات الجسم، وهي حقيقة هامة تتعلق بمروره من القناة التناسلية أثناء الولادة .

٦-عند الولادة :

الوزن التقريبي (٣٠٠٠-٣٤٠٠) غ، الخصائص الجنسية واضحة (الأعضاء التناسلية الخصية ضمن الصفن .

٧-تقدير عمر الجنين :

توجد جداول عالمية لقياسات الجنين، فالحمل مقسم إلى أيام وأسابيع، ويقدر عمر الجنين اعتبارا" من تاريخ الالقاح أو على أساس أول يوم من آخر طمث .

فمدة الحمل هي (٢٦٦) يوم أو (٣٨) أسبوع اعتبارا" من الالقاح. وإما (٢٨٠) يوما" أو

(٤٠) أسبوعا" من أول يوم من آخر طمث.

٨-العوامل المؤثرة في طول الجنين ووزنه :

عوامل وراثية : الزواغانات الصبغية قد يكون سببا" لاضطراب في نمو الجنين .

القصور المشيمي : الناجم عن احتشاء المشيمة أو خثرة دموية في الفراغ ما بين الرغابات مما يؤدي إلى تأخر النمو داخل الرحم .

انخفاض الحصيل (الضغط) الدموي الرحمي المشيمي: كما في حالات انخفاض الضغط أو أمراض الكلية .

التدخين : من المؤكد أن سرعة نمو الأجنة عند الأمهات المدخنات هي أقل من الطبيعي، وخاصة خلال الأسابيع الأخيرة من الحمل .

سوء التغذية : عامل خطير جدا" لأنه يؤدي إلى تأخر نمو الجنين. المعطيات العلمية تشير إلى أن الغلوكوز هو المصدر الأساسي للطاقة الضرورية لنمو الجنين، إضافة للحموض الأمينية، وكما نعلم فإن هرمون الأنسولين ضروري لاستقلاب الغلوكوز، الانسولين الوالدي لا يعبر المشيمة وهو يفرز من قبل معثكلة

الجنين، الأطفال لأمهات مصابات بالداء السكري ونتيجة لفرط غلوكوز الدم لدى الأم يعانون من زيادة سكر الدم، مما يحرض على لإفراز الأنسولين، وبالتالي يقوم الجنين بتركيب المواد الدسمة التي تتراكم بشكل أنسجة دهنية مما يقود لزيادة وزن الجنين، الذي يبلغ أكثر من أربعة كيلو غرامات، وعلى نحو عام في حالة زيادة وزن الجنين عن الحد الطبيعي يجب دوما" نفي أو تأكيد إصابة الأم بالداء السكري .

٩-الولادة المبسترة (المبكرة) Premature

تعني الولادة قبل أوانها .

الخديج :يعتبر المولد خديجا" إذا كان وزنه أقل من (٢٥٠٠)غ، أو كان عمره يتراوح بين (٢٨-٣٨) أسبوعا" .طب الخدج هو أحد فروع الطب الذي يهتم بشكل خاص بالجنين وحديثي الولادة. ويغطي عامة الفترة الواقعة بين الأسبوع (٢٦) من الحمل والشهر الرابع بعد الولادة .

١٠-طرق مراقبة الجنين قبل الولادة :

بذل السائل السلوي : Amniotic Flud

نحصل على السائل عبر جدار البطن بوساطة إدخال إبرة تحت المراقبة بالأمواج فوق الصوتية، إلى السائل السلوي الذي يحتوي على خلايا متوسفة يمكن أن تدرس مباشرة، أو بعد زراعتها لتحديد النمط الوراثي (تحديد جنس الجنين)، أو اكتشاف التشوهات الصبغية. من جهة أخرى يمكن إجراء الكثير من القياسات لمواد معينة لكشف أمراض الجنين . يتم إجراء بذل السائل بعد الأسبوع (١٤) من الحمل .

استطبابات بذل الصاء :

إذا كان عمر الأم فوق سن الأربعين نظرا" لكثرة حدوث الآفات الصبغية، أو وجود حالة لإصابة منغولية سابقة ، أو وجود زوغان صبغي لدى أحد الوالدين، أو عندما تكون الأم حاملة لمورثات مرتبطة بالجنس (مرض الفوال)، أو عند وجود مرض استقلابي في الأسرة .

استخدام فائق الصدى Ultrasonographhy :

يعتبر من اهم وسائل مراقبة الجنين، وقد حصل تقدم كبير جدا" في هذا المجال، حيث توجد أجهزة حاليا" ثلاثية البعاد، أهم استخدامها :

اثبات وجود الحمل داخل الرحم، ونفي الحمل البوقي وذلك بالبحث عن الجوف السلوي اعتبارا" من الأسبوع الخامس، تحري دقات قلب الجنين، كشف التشوهات الخلقية، تقدير عمر الجنين وذلك بقياس

القطر بين الجدارين وخاصة في الأشهر الأخيرة من الحمل، حيث أن هنالك جداول خاصة ضمن الحاسب الخاص بالجهاز تعطي الوزن وعمر الجنين اعتمادا" على هذه القياسات.

إن التطور في طب الخدج لم يقف عند هذا الحد بل تعدى ذلك إلى معالجة الجنين ضمن الرحم، وخاصة في حالة انحلال دم الجنين مما يهدد حياته . ومن الممكن حاليا" نقل الدم للجنين، كما يمكن إجراء تداخل جراحي داخل الرحم .

١١-الولادة المتجاوزة للنضج Posmature

تعني تأخر الولادة عن ميعادها المقدر، إذا كان وزن الجنين دون (٥٠٠) غ نادرا" ما يعيش، الوزن بين (٥٠٠-١٠٠٠) غ تعتمد حياتهم على توفر وحدات العناية المشددة عالية التأهيل .

المخاض (الولادة) Parturition Birth :

في آخر(٢-٤) أشهر من الحمل يثخن عضل الرحم في المنطقة العلوية، ويرق في المنطقة السفلية، وكذلك في عنق الرحم .

ثالثا- العيوب الخلقية والتشخيص قبل الولادة : Birth Defects and prenatalDiagnosis

١- العيوب أو التشوهات الخلقية
٢- أنماط الشذوذات Type of abnormalities
٣- العوامل البيئية Environmental factors

١- العيوب أو التشوهات الخلقية :

هي مجموعة الاضطرابات التركيبية النسيجية والوظيفية والاستقلابية التي توجد عند الولادة .

علم المسوخ Teratologyهو العلم الذي يدرس هذه التشوهات. تبلغ نسبة حدوث التشوهات (٢-٣%) من الولادات الحية، إضافة إلى (٢-٣%) تكتشف في سن (٥) سنوات، هذه العيوب سبب رئيسي لوفيات الأطفال .

الأسباب :(٤٠-٦٠%) يبقى السبب غير واضح .

الأسباب الوراثية: تشكل نسبة تبلغ حوالى (١٥%) شذوذات الصبغيات والطفرات الجنينية .

العوامل البيئية : تشكل ما نسبته تقريبا" (١٠%) .

عوامل مشتركة بيئية وراثية(وراثة متعددة العوامل) تصل حد (٣٠%)

حالات التوائم: تشكل تقريبا" (١%) .

نشير إلى أن الشذوذات الصغيرة تحدث في حوالى (١٥%) من الولادات، وهذه الشذوذات الصغيرة (بقع صباغية، صغر صيوان الأذن، شقوق جفنية ....) لا تضر بحد ذاتها بالصحة العامة للمولود .

٢-أنماط الشذوذات Type of abnormalities

التشوهات تحدث اثناء تشكل الأعضاء (الفترة المضغية)، وقد تؤدي إلى غياب جزئي أو كامل لأحد الأعضاء، أو تغير في الهيئة الطبيعية للمولود .

التمزقات : وهي تبدلات في تراكيب تشكلت مسبقا"، كالحوادث الوعائية التي تسبب رتق الأمعاء، أو الأشرطة السلوية، تؤدي إلى تغير الشكل بفعل عوامل ميكانيكية كالحالة حنف القدم الناجمة عن انضغاط في الجوف السلوي، وهذه قابلة للعلاج بعد الولادة .

متلازمة الشذوذ : مجموعة من الاضطرابات تحدث معا" ولها سبب عام واحد ونوعي .

٣-العوامل البيئية Environmental factors

الفروسات :

مثل الحصبة الألمانية تسبب شذوذات لدى الجنين، والفيروس المضخم للخلايا (CMV)، وفيروس الهربس والأيدز يمكن أن تسبب عيوبا" خلقية ، التوكسوبلاسموز (داء المقوسات) يسبب استسقاء الرأس ، التكلسات الدماغية ، صغر الرأس، الزهري يسبب التخلف العقلي والصمم. **الأشعة (X)** : تسبب صغر الرأس، السنسنة المشقوقة، الحنك المشقوق، وعيوب الأطراف .

الشتعشع التأيني : Radioation

يعد عاملا" ماسخا" قويا"، ويسبب أنواعا" من العيوب الخلقية بحسب الجرعة وزمن التعرض للأشعة، إضافة لكون الاشعاع عاملا" مولد للطفرات، ويمكن أن يؤدي إلى تبدلات وراثية في الخلايا الانتاشية (الأصلية) وما يتلوها من شذوذات .

فرط الحرارة :

يسبب انعدام الرأس والتخلف العقلي والعيوب الوجهية .

الأدوية:

مثل التاليدوميد الذي يسبب عيوبا" في الأطراف، وتعطي بعض الأمثلة لأن القائمة طويلة ،ويجب الرجوع عند وصف أي دواء لسيدة حامل إلى المراجع المتخصصة والتأكد من ضرورة العلاج قبل وصفه .

ACE وهي أدوية خافضة للضغط كثيرة الاستخدام تؤدي إلى تخلف النمو، وموت الجنين .الأدوية المضادة للذهان (الهذيان) والمضادة للقلق (الديازيبام Valium، الميبرومات التي تستخدم لعلاج الأرق كلها تسبب تشوهات هامة .

المخدرات :

وأهمها الكوكائين يسبب عيوبا" خلقية بسبب تأثيره المقبض للأوعية الدموية والمسبب لنقص الأكسجين

الكحول :

تؤدي لحدوث تناذر الكحول الجنيني (FAS). وقد يؤدي تناول الكحول بمقادير متوسطة إلى اضطراب التطور العصبي المرتبط بالكحول، والكحول أصبحت أحد أسباب التخلف العقلي ، حمض الريتونيك الذي يستخدم بكثرة لعلاج حب الشباب الفالبرويك (في علاج الصرع) يؤدي إلى عيوب قلبية وقحفية وجهية وعيوب في الأنبوب العصبي .

الهرمونات :

الاندروجينات أو البروجسترون الذي له خصائص اندروجينية) تستعمل في حالات التهديد بالاجهاض، تؤدي إلى تذكير الأعضاء التناسلية الأنثوية وضخامة البظر.

الكورتيزون :

تجريبيا" عند الفئران يؤدي لحدث انشقاق الحنك، الداء السكري، يؤدي إلى تشوهات مختلفة، وعيوب قلبية، وعيوب الأنبوب العصبي، وهي الأكثر شيوعا" .

المعادن الثقيلة :

ومن أهمها الزئبق العضوي يؤدي التعرض له أثناء الحمل إلى أعراض تشبه الشلل الدماغي. وأمثلة ذلك تناول الأسماك واللحوم الملوثة بالزئبق في الولايات المتحدة والعراق .

أمراض الأم :

الداء السكري يزيد من حدوث الاملاص وموت الولدان ، كذلك من ضخامة الولدان الشاذة والتشوهات الخلقية، ومن الحالات الخاصة سوء التكون الذنبي Sirenomelia ، الأنسولين يعطلا أثناء الحمل ، ولا يعتبر عاملا" ماسخا"، أدوية السكر الفموي كالسلفونيل يوريا

والبغوانيد تتهم بأنها ماسخة ويجب تجنبها .

مثال:

مفاهيم عامة حول المشروع المعماري والمشروع الحضري (العمراني).

١ . المشروع المعماري (Architectural Project):

٢ .المشروع الحضري أو العمراني (Urban Project):

١.١ المشروع المعماري عبارة عن مجموعة من المعلومات والرسومات البيانية.....الخ

2.1 تناولت المرجعيات التخصصية تعاريف عديدة للمشروع الحضري... الخ