جهاز الهضم ... فيزيولوجيا الهضم ... بعض أمراض جهاز الهضم

الهضم عملية وظيفية غايتها تحويل الأطعمة إلى عناصر بسيطة يسهل امتصاصها للاستفادة منها في بناء الجسم وتأمين الطاقة اللازمة له. وتشتمل عمليات الهضم على: عمليات فيزيائية غايتها تجزئة الأطعمة ومزجها، وعمليات كيميائية غايتها هضم الأطعمة بالعصارات التي تحتوي على إنزيمات مختلفة، لتقوم بتحويلها إلى مواد بسيطة يسهل امتصاصها من الزغابات المعوية.

تتم عمليات الهضم بعدة وظائف، هي الوظائف الحركية والإفرازية والامتصاصية. وتشتمل وظائف الهضم على الهضم في الفم (المضغ والإفراز اللعابي) والبلع، وحركة الطعام في المريء، والهضم في المعدة (الوظيفة الإفرازية والحركية)، والهضم في العفج (الإفراز المعثكلي والصفراوي والعفجي)، والهضم في الأمعاء الدقيقة (الوظيفة الإفرازية والحركية)، والهضم في الأمعاء الغليظة (الوظيفة الإفرازية والحركية) والتغوط.

يتركب جهاز الهضم الشكل (1)، من الفم والبلعوم والمريء والمعدة والأمعاء الدقيقة والأمعاء الغليظة (القولون)، وأعضاء ملحقة بأنبوب الهضم تساعد في تناول الطعام ومضغه وابتلاعه (الشفاه، والأسنان، واللسان) وأخرى تساهم في عمليه الهضم الإفرازي الكيميائي (الغدد اللعابية، والكبد، والمعثكلة أو البنكرياس).

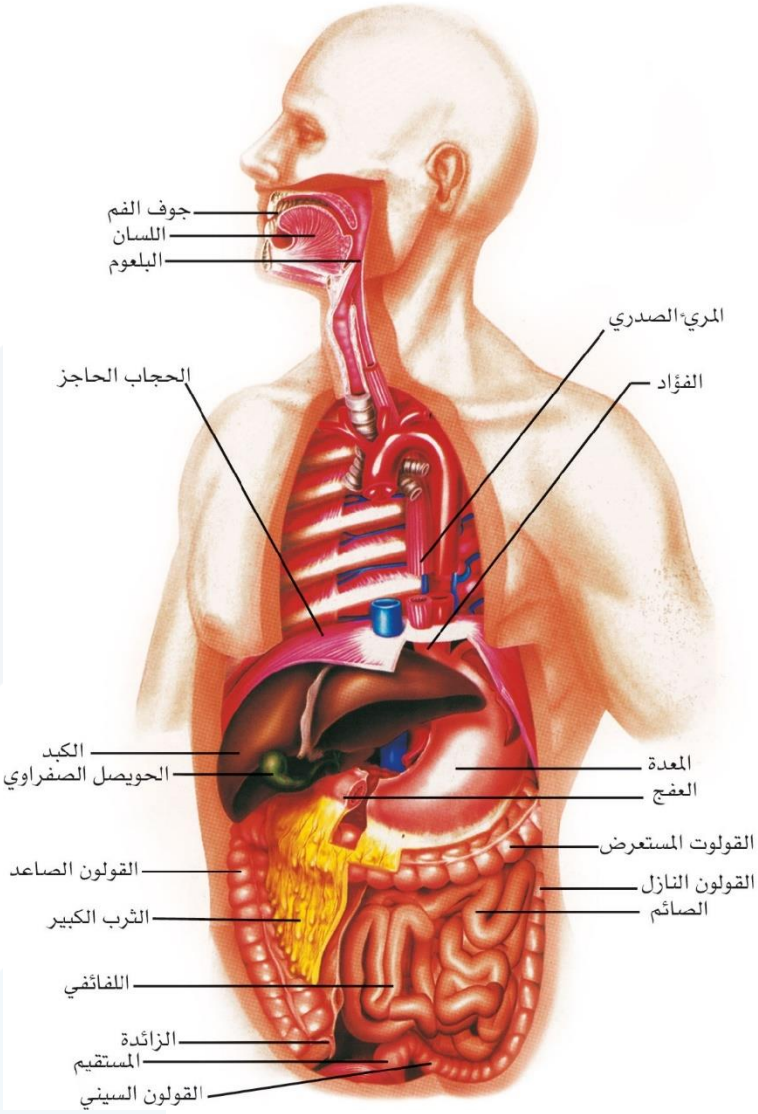

الشكل (1): جهاز الهضم والغدد الملحقة به.

أولاً: الفم Mouth

يتكون من الشفتين بالأمام، والخدين بالجانبين، ومن الفكين العلوي والسفلي.

يقسم الفم إلى:

- **دهليز الفم**: له شكل نعل الفرس، يقع بين القوسين السنيتين والسطوح العميقة للخدين والشَّفَتين يفتح الشق الفموي على الدهليز ويمكن فتحه وإغلاقه بواسطة عضلات التعبير الوجهي، وحركات الفكّ السفلي.
- **جوف الفم**: يوجد إلى الأسفل من جوفي الانف، يمتلك الجوف سقفاً وأرضية وجدارين وحشيين، يفتح على الوجه عبر الشق الفموي، ويتتابع مع جوف البلعوم عند البرزخ الفموي البلعومي (برزخ الحلق). يتكون سقف جوف الفم من الحنك الصلب (العظمي) والحَفاف (الحنك الرخو أو شراع الحنك)، يعزل الحنك الرخو جوف الفم عن بقية أجزاء أنبوب الهضم حينما ينخفض إلى الأسفل، ويعزل حفرتي الأنف عن البلعوم حينما يرتفع إلى الأعلى، وله أثر في توجيه لقمة الطعام إلى المريء في أثناء البلع، وتوجد بين سويقتي الحنك الرخو استطالة متوسطة تدعى اللهاة.

تتكون أرضية جوف الفم بشكل رئيس من أنسجة رخوة، والتي تتضمن حجاب عضلي واللسان. الجداران العضليان الوحشِيان (الخدان) ويتحدان في الأمام مع الشفتان المحيطتان بالشق الفموي (الفتحة الأمامية لجوف الفم) الشكل (2).

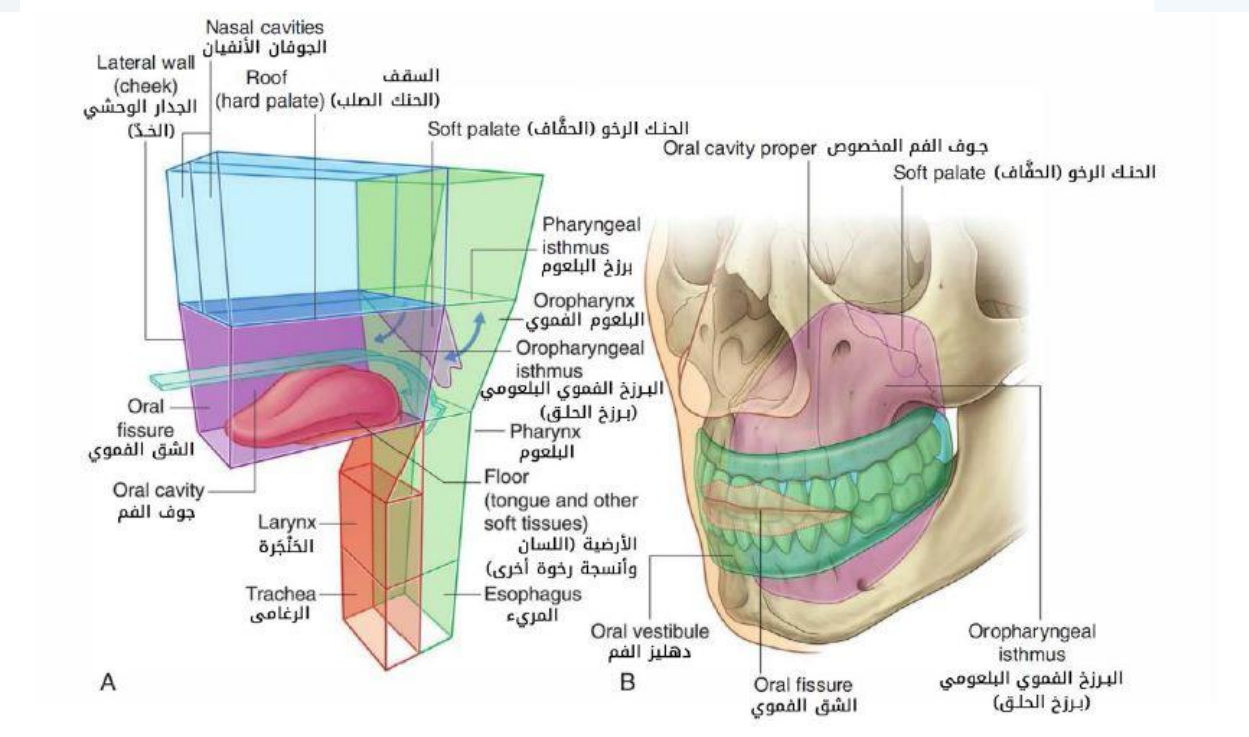

الشكل (2): جوف الفم، A. علاقته مع الأجواف الأخرى، B. دهليز الفم وجوفه.

يمتلك اللسان tongue بنية عضلية ولذلك يشكل جزء من أرضية جوف الفم وجزء من الجدار الأمامي للبلعوم الفموي (أي يقع ثلثاه الأماميان في جوف الفم ويكون مثلثي الشكل ويمتلك قمة، والثلث الباقي في البلعوم). يرتبط جذر

اللسان بالفكيّ السفلي والعظم اللامي. يوجد على سطحه العلوي (الجزء الفموي) الخشن حليمات التذوق، وعلى سطحه السفلي الأملس لجام اللسان الشكل (3).

تضم الحليمات أربعة أنواع:

1. **الحليمات الخيطية Filiform papillae** وهي تبارزات مخروطية الشكل من المخاطية، وتنتهي برأس واحد أو أكثر.
2. **الحليمات الكمئية (الفطرية) Fungiform papillae** كبيرة ولها شكل مدور أكثر من الحليمات الخيطية، وتميل لتتركز على حواف اللسان.
3. **الحليمات الكأسية Vallate papillae** هي الحليمات الأكبر، وهي انغلافات حليمية أسطِوانية تاجية (كليلة) النهاية في سطح اللسان، يوجد حوالي 8 إلى 12 حليمة كأسية فقط تصطف في خط مفرد له شكل الحرف V إلى الأمام مباشرة من التَّلم الانتهائي للسان.
4. الحليمات الورقية **Foliate papillae** هي طيات خطية من المخاطية على جوانب اللسان بالقرب من الثلم الانتهائي للسان.

تزيد الحليمة بشكل عام منطقة التماس بين سطح اللسان ومحتويات جوف الفم. تمتلك كل الحليمات عدا الخيطية براعم (كؤيسات) ذوقية على سطوحها.

يقوم اللسان بتحريك الطعام ومزجه مع اللعاب ودفعه إلى البلعوم، فيسهم في عملية المضغ والبلع، ويعد عضو التذوق، كما أن له شأناً في لفظ حروف الكلمات.

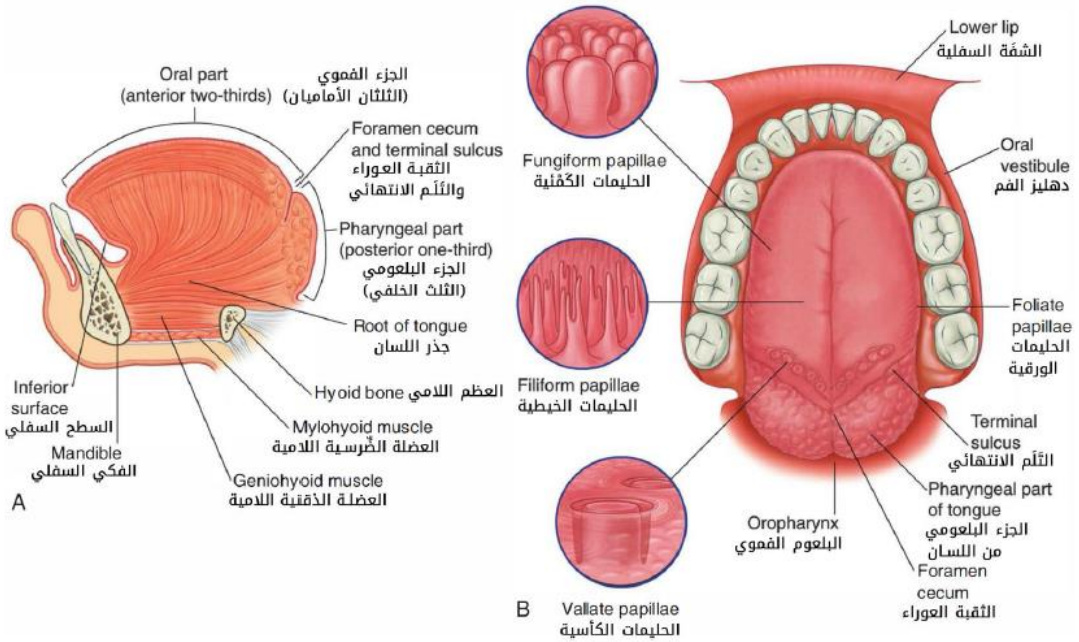

الشكل (3): اللسان، A. مقطع طولي، B. منظر علوي.

تميّز أنواع الأسنان المختلفة على أساس الشكل والموضع والوظيفة. يوجد عند البالغين 32 سنّاً، 16 في الفكيّ العلوي و 16 في الفكيّ السفلي. يوجد في كل جانب من القوس الفكي العلوي والقوس الفكي السفلي قاطعان، ناب واحد، ضاحكان، وثلاثة أرحاء الشكل (4).

- **القواطع incisor teeth** هي" الأسنان الأمامِية "وتمتلك جذراً واحداً وتاجاً بشكل إزميل، وتقوم **بالتقطيع**.
- **الأنياب canine teeth** إلى الخلف من القواطع، وهي الأسنان الأطول، وتمتلك تاجاً بشرفة مدبّبة واحد ة. وتقوم **بالقبض**.
- **الضواحك premolar teeth** تمتلك تاجاً بشرفتين مدبَّبتين، واحد ة على الجانب الشدقِي (الخدّ) للسن والأخرى على الجانب اللساني (اللسان) أو الحنكي (الحنك)، تمتلك عموما جذراً واحداً (ولكن قد يمتلك الضاحك العلوي الأول بجانب الأنياب جذرين)، وهي تقوم **بالطحن**.
- **الأرحاء (الرحى) molar teeth** إلى الخلف من الضواحك، تمتلك ثلاثة جذور وتاجاً بثلاثة إلى خمس شرف، وتقوم **بالطحن**.

يتطور لدى الانسان طاقمان متعاقبان من الأسنان، الأسنان الساقطة (اللبنية) عند الأطفال، والأسنان الدائمة عند البالغ. تنبثق الأسنان الساقطة اللبنية من اللثات (مناطق متخصصة من المخاطية الفموية المحيطة بالأسنان) بين عمر الستة أشهر إلى السنتين. تبدأ الأسنان الدائمة في الظهور لتحل محل الأسنان اللبنية عند حوالي السن السادسة، ويمكن أن تستمر بالظهور حتى البلوغ.

تتألف الأسنان اللبنية الـ 20 من قاطعين وناب واحد وسنّين رحويين في كل جانب من الفكّين العلوي والسفلي. تندفع الأرحاء الدائمة إلى الخلف من الأرحاء الساقطة اللبنية وتتطلب تطاول الفكّين نحو الأمام لتتلاءم معها.

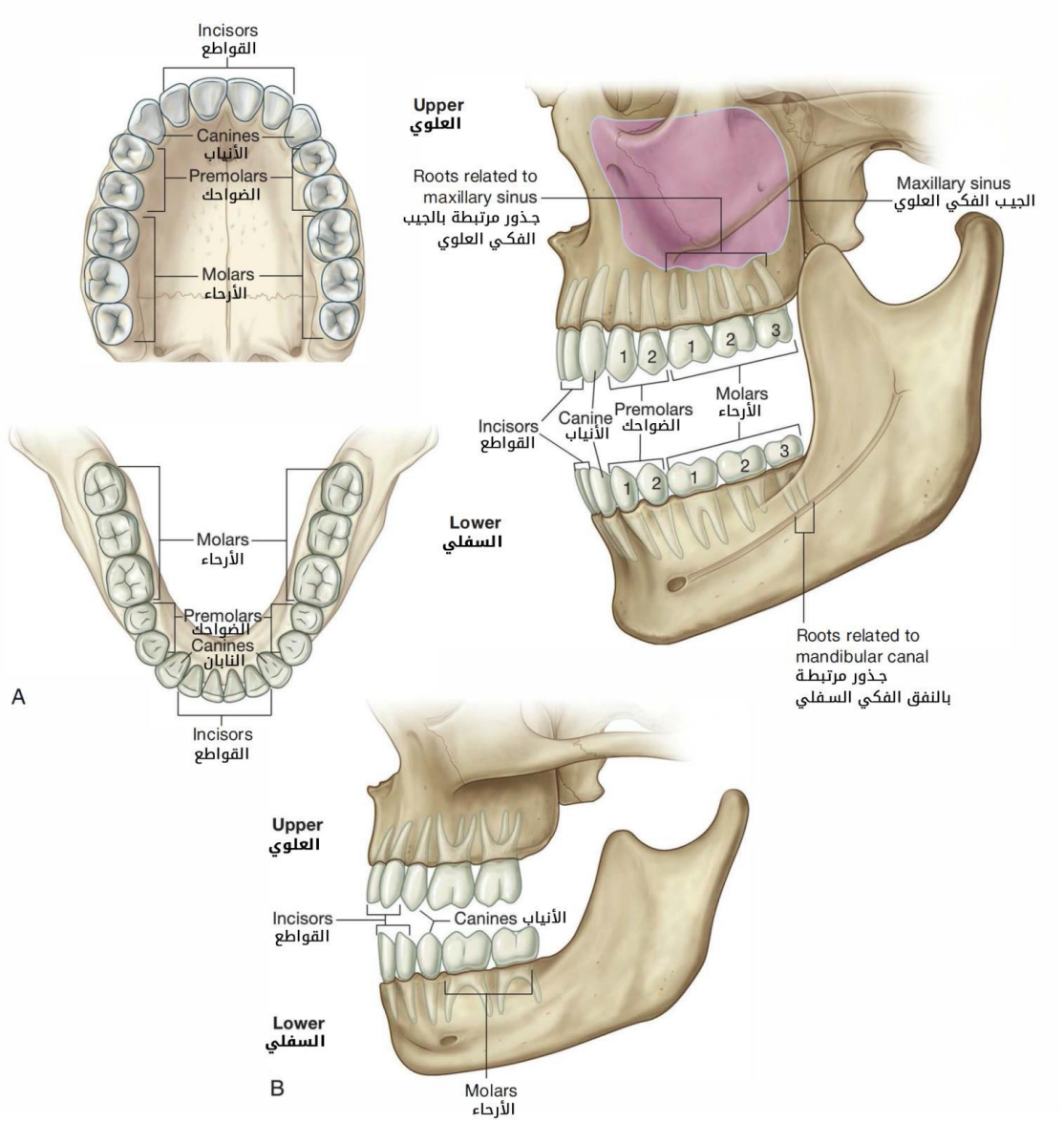

الشكل (4): الأسنان، A. أسنان البالغ العلوية والسفلية، B. الأسنان الساقطة اللبنية عند الطفل.

الهضم في الفم: ويشمل:

- **المضغ mastication**

هي حركات تقطيع الطعام وتفتيته وطحنه بالأسنان ثم مزجه باللعاب ليتحول إلى كتلة عجينية يسهل ابتلاعها.

تبقى اللقمة في الفم مدة 15- 20 ثانية. وتتم عملية المضغ بحركة الفك السفلي نتيجة تقلص العضلات الماضغة، كما تتم بحركة اللسان والخدين والشفتين.

يؤدي وجود الطعام بالفم (مذاقه، ملمسه، درجة حرارته) إلى تنبيه الحليمات الذوقية فتولد أفعالاً انعكاسية ينتج عنها إفراز اللعاب.

- **الإفراز اللعابي salivary secretion**

يُفرز اللعاب من ثلاثة أشفاع من الغدد الكبيرة في جوف الفم هي: الغدة النكفية، وتحت الفك السفلي، وتحت اللسان. إضافة إلى بعض الغدد الدقيقة التي تقع في الطبقة تحت المخاطية أو مخاطية الظهارة الفموية المبطنة للسان والحنك والخدين والشفتين الشكل (5، 6).

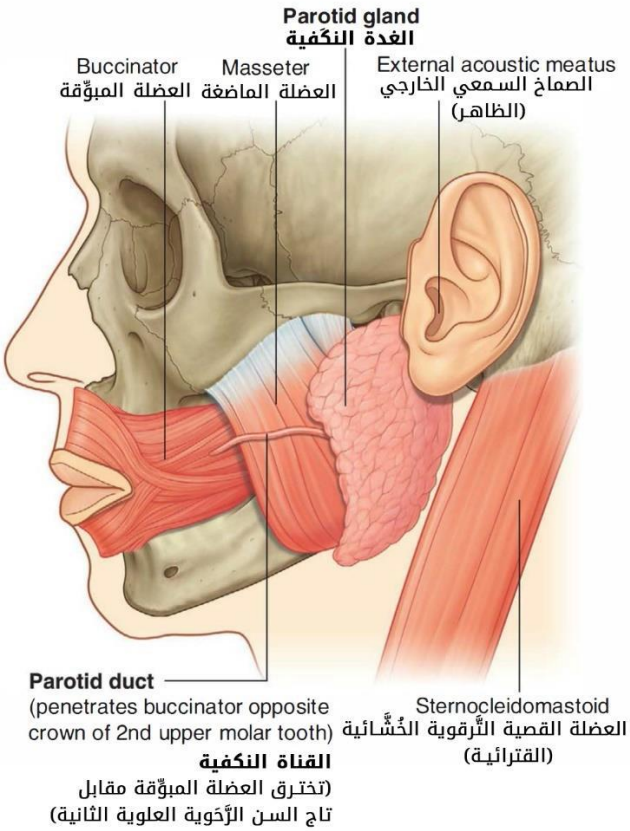

الشكل (5): الغدد النكفية.

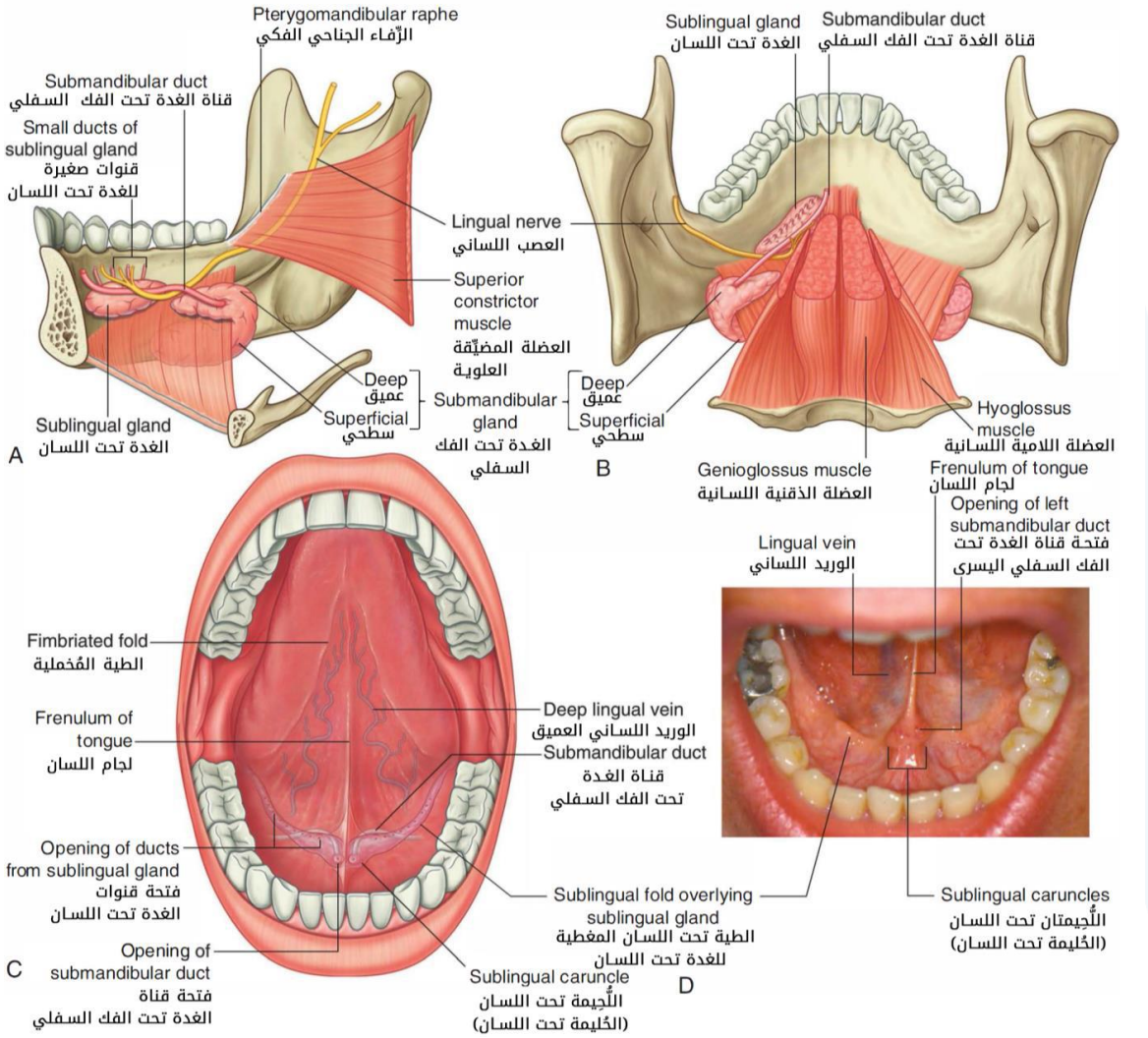

الشكل (6): الغدد تحت الفك السفلي وتحت اللسان، A. منظر إنسي، B. منظر خلفي، C. منظر أمامي، D. منظر أمامي علوي.

تضم الغدة النكفية parotid gland خلايا مصلية تفرز الماء والشوارد وإنزيم التيالين أو اللعابين ptyalin وهو عبارة عن ألفا - الأميلاز اللعابي α- amylase، أما الغدة تحت الفك submandibular gland والغدة تحت اللسان sublingual gland فتحتوي كل منهما خلايا مصلية ومخاطية، وهما غدتان ذات إفراز مختلط.

تركيب اللعاب ودوره في الهضم

يتركب من الماء بنسبة 99% ومن الشوارد (الصوديوم والكلور والبوتاسيوم والكالسيوم واليود والبيكاربونات والفوسفات) والإنزيمات والمخاطين (جزيئات مخاطية سكرية)، والبروتينات كالألبومين (كمية قليلة) والغلوبولينات المناعية. تبلغ كمية المفرز منه حوالي 1000مل/يومياً.

يوجد في اللعاب: إنزيم التيالين أو اللعابين ptyalin (ألفا - أميلاز اللعابي)، وله دور في تفكيك النشاء إلى المالتوز (سكر الشعير) maltose ثم إلى جزيئتين من الغلوكوز بتأثير إنزيم المالتاز maltase. ولا يتم الهضم الكامل في الفم لقصر فترة بقاء الأطعمة فيه، ويستمر فعل تلك الإنزيمات في المعدة مدة نصف ساعة من بلع الطعام.

يقوم اللعاب أيضاً بـ:

- ترطيب الطعام وتزليقه لتسهيل بلعه.
- غسل الفم من خلال غسل جزيئات الطعام التي تؤمن للجراثيم متطلباتها الاستقلابية.
- قتل الجراثيم الممرضة لاحتوائه على إنزيم الليزوزوم اللعابي (الحال للبروتين) الذي يحفز تخريب جدر الجراثيم، بالإضافة لشوارد الثيوسيانات thiocyanate التي تدخل إلى الجراثيم وتصبح قاتلة لها.
- حل الطعام جزئياً مما يجعله يؤثر في الحليمات الذوقية.
- تسهيل النطق والتكلم وذلك بانزلاق اللسان على مخاطية الفم.
- دارئ، فهو يعدِّل من الحموضة الناتجة عن جراثيم الفم لاحتوائه على بيكربونات وفوسفات ومخاطين.

آلية الإفراز اللعابي وتنظيمه

يحدث الإفراز اللعابي نتيجة آليات عصبية، تشتمل على منعكسات لا شرطية (فطرية) ومنعكسات شرطية (مكتسبة).

أ- **المنعكسات اللاشرطية أو الفطرية inborn reflexes**: يسبب وجود الطعام في الفم تنبيه النهايات العصبية الحسية والحرارية والمستقبلات الذوقية، وتنقل السيالات الحسية الواردة إلى الجملة العصبية المركزية عن طريق الأعصاب الدماغية (الخامس، والسابع، والتاسع) التي تحث مركز إفراز اللعاب في البصلة السيسائية، وتزداد غزارة الإفراز اللعابي حينما يكون التحريض شديداً كتناول الأطعمة الحامضة الشكل (7).

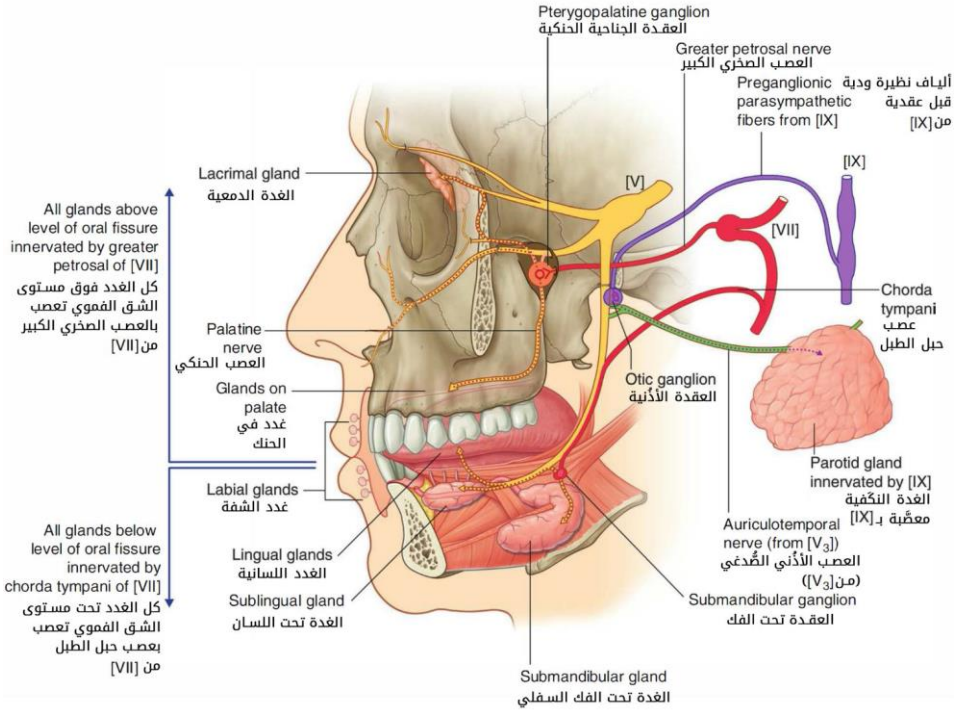

الشكل (7): التعصيب نظير الودي للغدد اللعابية.

ب - **المنعكسات الشرطية والمكتسبة conditioned reflexes**: يُحرَّض الإفراز اللعابي استجابة لمنبهات بصرية أو سمعية أو حسية أو شمية (بمعزل عن وجود الطعام في الفم)، ويتطلب ذلك سلامة المراكز الدماغية العليا.

ثانياً: البلعوم Pharynx

أنبوب مخاطي عضلي ليفي، طوله 12سم، يتكون من ثلاثة أجزاء هي الشكل (8):

أ- **البلعوم الأنفي:** يقع خلف حفرتي الأنف الخلفيتين وفوق مستوى الحقّاف (الحنك الرخو أو شراع الحنك)، بارتفاع الحنك الرخو يغلق البرزخ البلعومي أثناء البلع ويفصل البلعوم الأنفي عن البلعوم الفموي

توجد مجموعة كبيرة من النسج اللمفاوية (اللّوزة البلعومية) **pharyngeal tonsil** في المخاطية المغطية لسقف البلعوم الأنفي. يمكن لضخامة هذه الّلوزة، والتي عرفت بالناميات، أن تسد البلعوم الأنفي وبالتالي يصبح التنفس غير ممكنٍ إلّا عبر الجوف الفموي. ينفتح في كل جانب منه على الأنبوب (النفير) البلعومي الطبلي أو قناة أستاكيوس أو نفير أوستاش التي تصل الأذن الوسطى بالبلعوم. ويعد البلعوم الأنفي ممراً للهواء فقط.

ب- **البلعوم الفموي:** يقع إلى الخلف من جوف الفم وأسفل مستوى (الحنك الرخو أو شراع الحنك) وأعلى الحافة العلوية للسان المزمار(الفَلكة)، ويعد ممراً للهواء والطعام معاً.

ج- **البلعوم الحنجري:** يقع خلف الحنجرة، ويمتد من الحافة العلوية للسان المزمار (الفَلْكَة)إلى أعلى المريء في مستوى الفقرة الرقبية السادسة ويعد ممراً للطعام فقط.

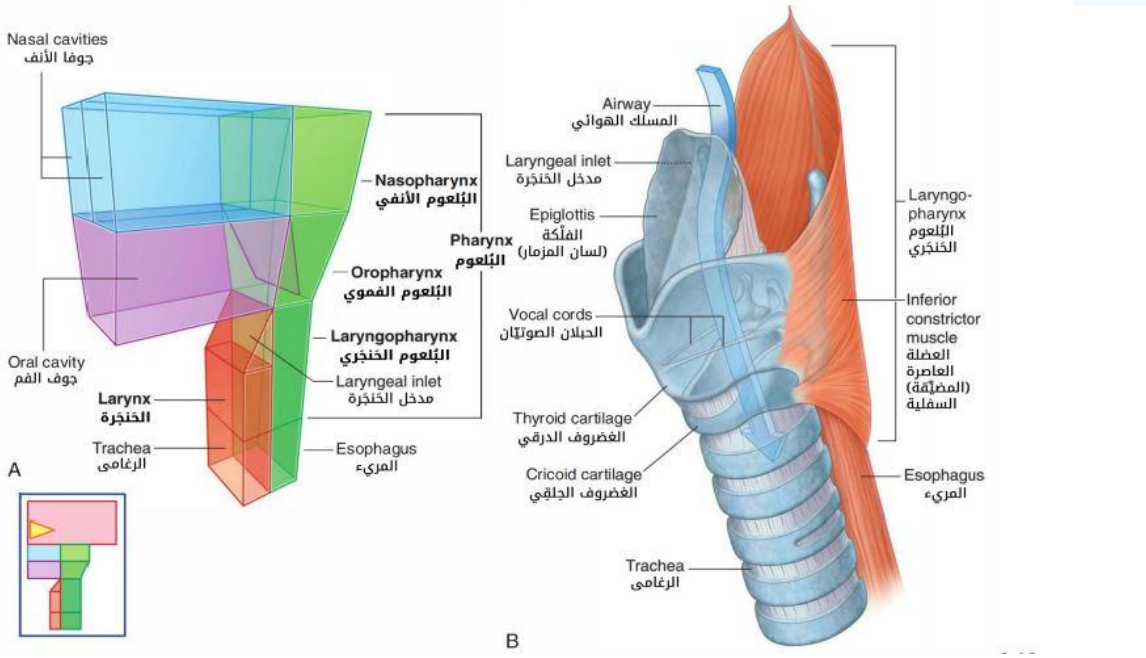

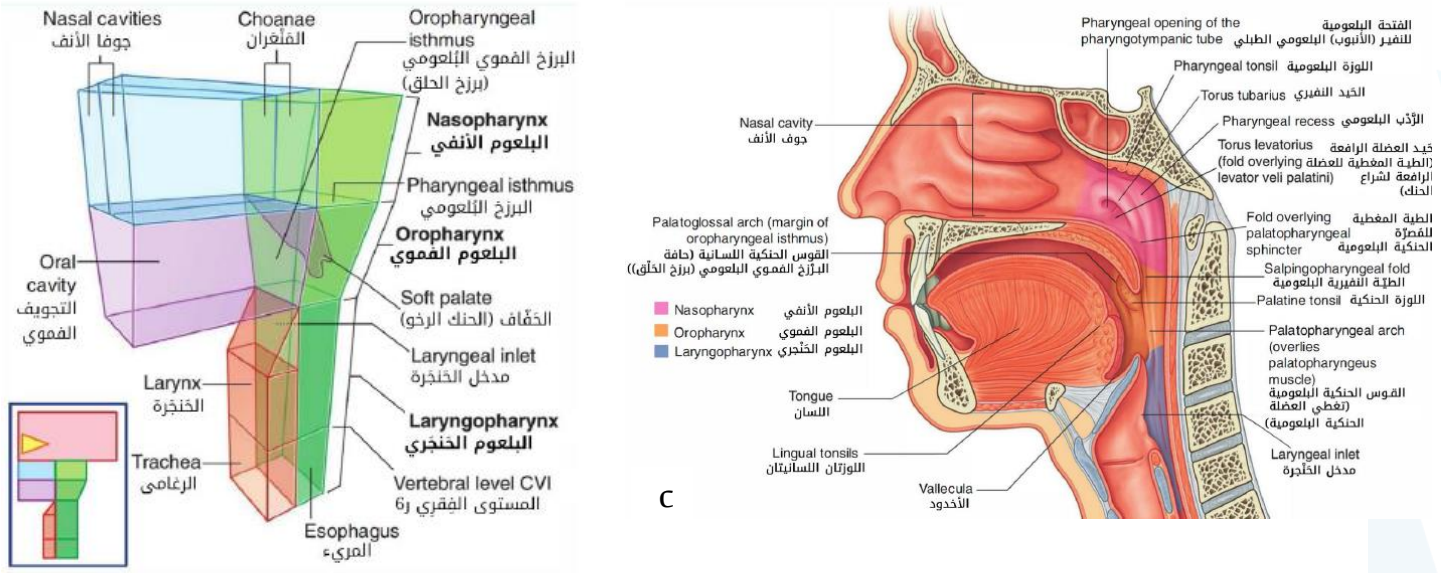

الشكل (8): البلعوم و أقسامه، A. منظر مفهومي، B. منظر تشريحي، C. منظر جانبي.

ثالثاً: المريء Esophagus

أنبوب مخاطي عضلي ليفي طوله بين 20-25 سم يلي البلعوم، وينتهي بالمعدة، ويقسم إلى ثلاث قطع هي:

أ- **رقبية:** تقع خلف الرغامى، وتُعصب عضلتها الهيكلية بالعصب الحنجري الراجع.

ب- **صدرية:** تقع خلف الرغامى والقصبات والقلب والأبهر، وتُعصب عضلتها الملساء بألياف الجهاز العصبي المستقل.

ج- **بطنية:** تقع تحت الحجاب الحاجز، وتجاور الكبد والمعدة، وتُعصب عضلتها الملساء بألياف الجهاز العصبي المستقل.

البلع deglutition

هو عملية مرور الطعام من البلعوم، وتتم في عدة ثوان، وهو فعل انعكاسي مركزه البصلة السيسائية.

يتم على النحو الآتي الشكل (9):

1. **الطور الفموي:** وهو مرحلة إرادية تتم خلالها تحضير اللقمة للبلع، ومن ثم نقلها إلى البلعوم،
2. **الطور البلعومي:** وهو طور لا إرادي يبدأ اندفاع الحنك الرخو إلى الأعلى مما يؤدي إلى اغلاق البلعوم الأنفي.، وتحرك لسان المزمار إلى الخلف وتقارب الحبال الصوتية (مشق المزمار) مما يؤدي إلى اغلاق مدخل الحنجرة وارتفاعها للأعلى، ومنع اللقمة الموجودة في البلعوم الفموي من الدخول إلى الطرق التنفسية، وبالتالي يتوقف التنفس بآلية انعكاسية لبضع ثوانٍ، ومن ثم تقلص معصرات البلعوم الفموي والحنجري، وانفتاح معصرة المريء العلوية التي تكون مغلقة خارج أوقات البلع لمنع دخول الهواء إلى المريء والمعدة.
3. **الطور المريئي:** وهو طور لا إرادي يبدأ بارتخاء عضلات المريء المخططة الإرادية (معصرة المريء العلوية) العلوية (السنتيمترات الثلاث الأولى من المريء) يؤدي إلى انتفاخ المريء ودخول اللقمة إليه، وعند وصولها إلى جسم المري المكون من عضلات ملساء (في منتصف المريء تقريباً) يبدأ نوعان من الحركات التمعجية

(الحوية) لعضلات المريء: أولية تلعب دوراً مهماً في دفع اللقمة نحو المعصرة المريئية السفلية (إلى المعدة)، وثانوية لتنظيف المريء من بقايا الطعامية التي تبقى بعد الحركات الأولية، أما معصرة المريء السفلية فتتميز بارتفاع الضغط عليها، أما وظيفتها الأساسية تتمثل بمنع عودة او ارتداد محتويات المعدة الحامضية إلى المريء (أو ما يسمى بالقلس أو الجزر المعدي المريئي)

ومن الجدير ذكره أن الزمن الذي تستغرقه اللقمة للعبور من البلعوم إلى المعدة يتراوح بين 5 إلى 10 ثوان، بالإضافة إلى أن عملية البلع لا تتم في غياب الإفراز اللعابي.

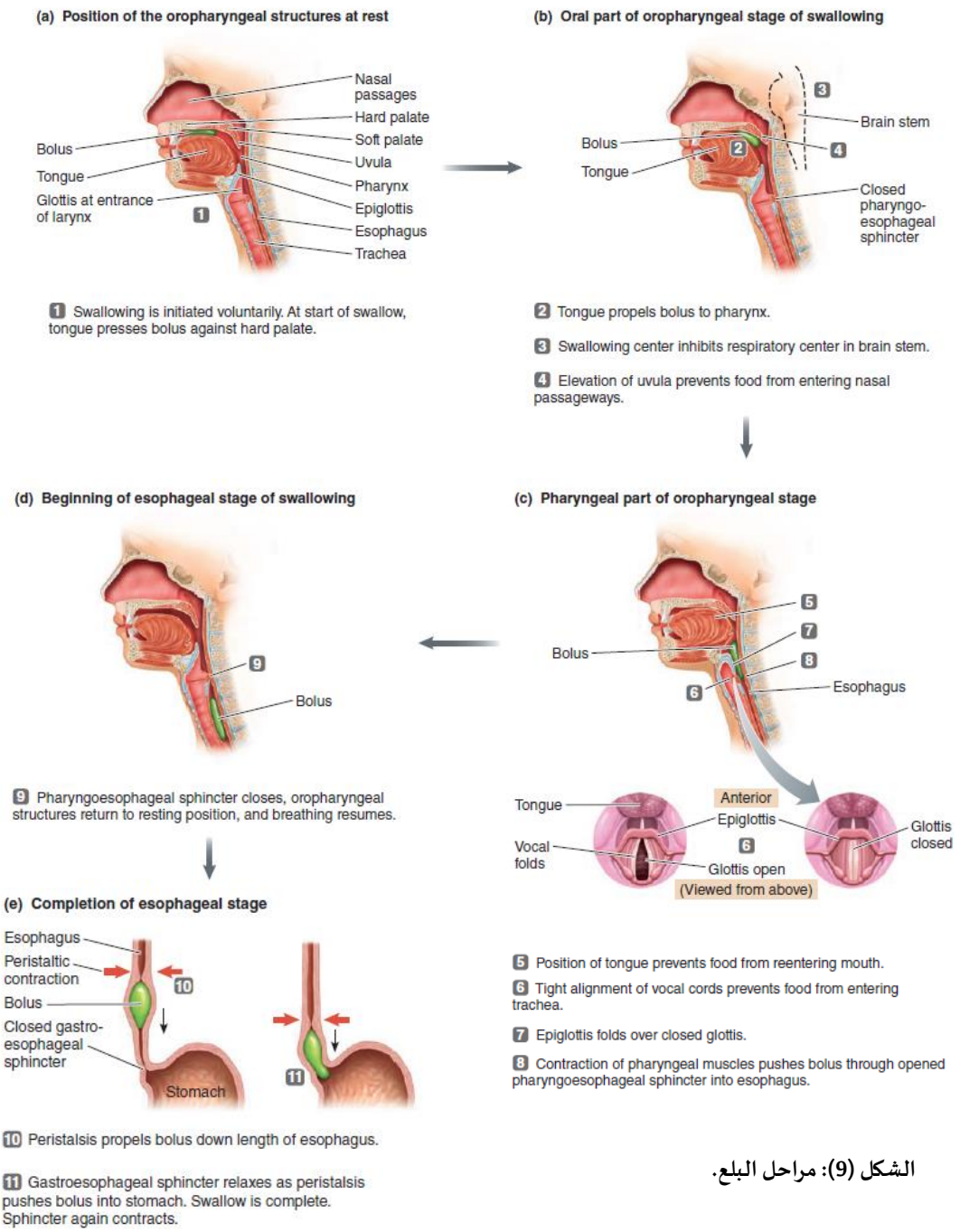

الشكل (9): مراحل البلع.

التحكم العصبي لعملية البلع

ذكرنا سابقاً أن البلع **وبشكل عام** يعد فعلاً انعكاسياً مركزه البصلة السيسائية، ولكن إذا أردنا أن نكون أكثر دقة، فإن منعكس البلع لا يثار إلا بعد دفع اللقمة **وبشكل إرادي** إلى البلعوم (**الطور الفموي**)؛ حيث تتنبه المستقبلات حول فتحة البلعوم وتتشكل سيالات عصبية حسية تنتقل عبر فروع كل من الأعصاب الدماغية (القحفية): العصب **الخامس** V (ثلاثي التوائم)، والعصب **التاسع** IX (اللساني البلعومي)، والعصب **العاشر** X (المبهم أو المجهول أو الحائر)، إلى مركز البلع swallowing center المتوضع بشكل **رئيس** في البصلة السيسائية، بالإضافة إلى الجزء **السفلي** من **الحدبة الحلقية** (جسر فارول)؛ حيث تتعاون الحدبة مع البصلة في تنظيم عملية البلع بطوريها البلعمي والمريئي اللاإراديين، ليصدر هذا المركز سيالات عصبية محركة عبر فروع كل من: العصب **الخامس** V، والعصب **التاسع** IX، والعصب **العاشر** X، والعصب **الثاني عشر** XII (تحت اللسان)، بالإضافة إلى بضعة أعصاب **رقبية علوية**، إلى العضلات في البلعوم والمريء التي تساهم في دفع اللقمة باتجاه المعدة، الشكل (10).

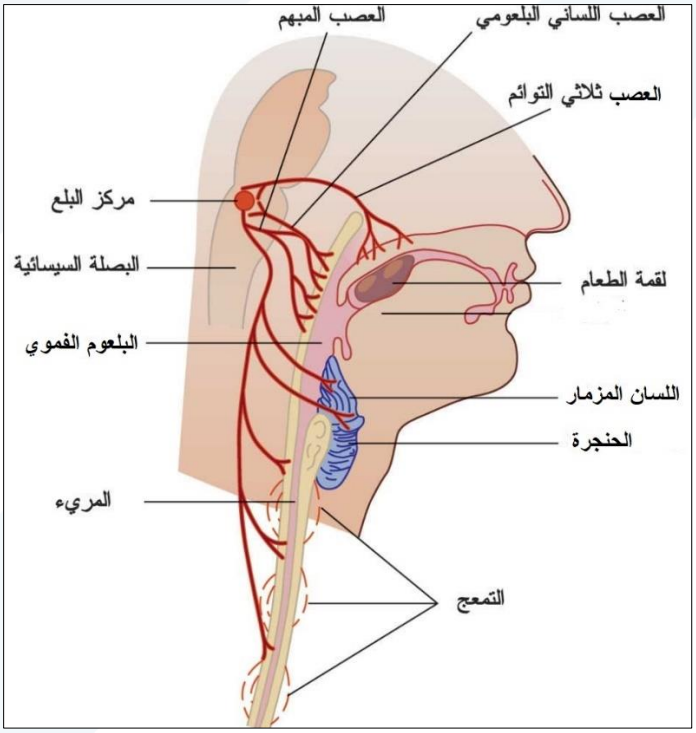

الشكل (10): التحكم العصبي بالبلع.

الامتصاص في الفم

قليل الأهمية بالنسبة لمختلف المواد الغذائية، وذلك ناجم عن الفترة **القصيرة** التي تمكثها اللقمة في الفم، الفائدة الأساسية من الامتصاص في الفم هي فائدة **طبية**؛ إذ تمتص بعض الأدوية التي من الممكن أن **تتخرب** بالعصارات **المعدية والمعوية** (**كالنيتروغليسيرين** Nitroglycerin وهو دواء اسعافي يستخدم في تدبير الذبحة الصدرية، وارتفاع الضغط الشرياني).

رابعاً: المعدة Stomach

تأخذ المعدة شكل **جيب** يشبه حرف J وتلي المريء مباشرةً وتتصل في الأسفل مع العفج. تقع **أسفل** الحجاب الحاجز في **يسار** التجويف البطني، لها القدرة على **تغيير حجمها**؛ إذ تكون صغيرة وهي فارغة، بينما تتمدد بعد تناول وجبة غذائية كبيرة، كما **يتغير شكلها ووضعها** أثناء الجلوس أو أثناء الوقوف.

تميَّز في المعدة **أربع** مناطق وظيفية الشكل (11):

1. **الفؤاد** Cardia: منطقة اتصال المعدة بالمريء، ويؤدي دور مصرة فيزيولوجية تعاكس مرور محتويات المعدة إلى المريء.
2. **قاع المعدة** Fundus: يقع أعلى مستوى الفتحة المريئية، ويشكل في قسمه العلوي ما يسمى بالحدبة الكبيرة للمعدة.
3. **جسم المعدة** Body: أكبر مناطق المعدة.
4. **القسم البوابي**: النهاية القاصية للمعدة، ويقسم إلى: الغار البوابي Pyloric antrum، والقناة البوابية Pyloric canal، الجزء ا لأقصى من القسم البوابي للمعدة هو البواب Pylorus، يميز على سطح المعدة بواسطة التضيق البوابي، تنظم مصرة البواب (المكونة من ألياف عضلية ملساء دائرية) إفراغ الطعام من المعدة إلى العفج.

وهناك معالم أخرى للمعدة تشمل:

1. **الانحناء الكبير** Greater curvature.
2. **الانحناء الصغير** Lesser curvature: نقطة ارتكاز للثرب الصغير.
3. **الثلمة الفؤادية** Cardial notch: وهي زاوية علوية تتشكل عند دخول المريء إلى المعدة.
4. **الثلمة الزاوية** Angular incisure: ثنية على الانحناء الصغير.

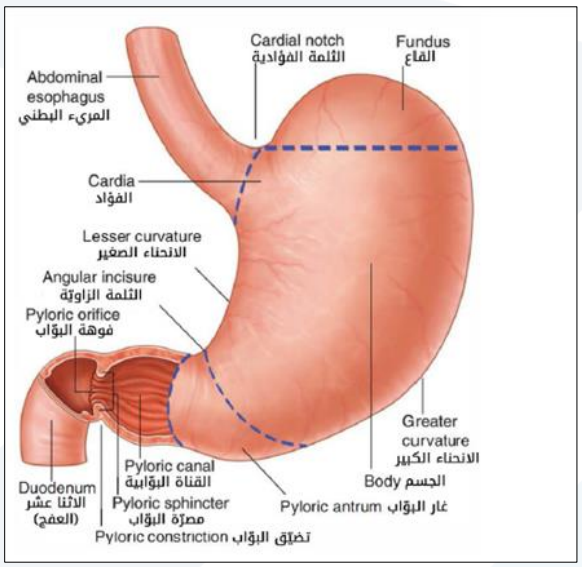

الشكل (11): المناطق الوظيفية في المعدة.

يتكون جدار المعدة من ثلاثة أنواع من العضلات **الملساء**: **طولية** Longitudinal، **ودائرية** Circular، **ومائلة** (منحرفة) Oblique الشكل (12)، وهذا يجعل منها عضواً داخلياً قوياً، قادر على **تفتيت** الطعام **ومزجه** جيداً بالعصارة المعدية الهاضمة، كما تسهم هذه العضلات في إحداث الحركات **التمعجية** (الحوية) التي تدفع الطعام إلى الأسفل.

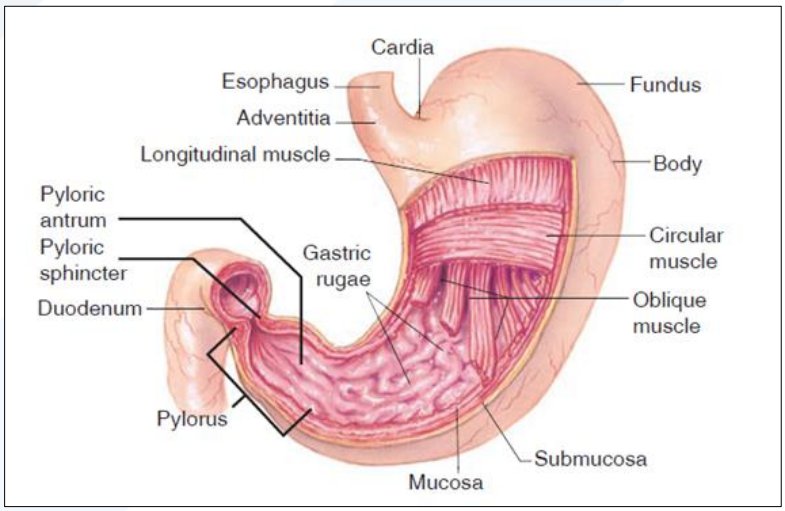

الشكل (12): عضلات جدار المعدة.

كما يكون جدار المعدة مطبقاً، ويتألف من الداخل إلى الخارج من:

1. الطبقة **المصلية** Serosa.
2. الطبقة **العضلية** Muscularis.
3. الطبقة **تحت المخاطية** Submucosa.
4. الطبقة **المخاطية** Mucosa.

يحجز الطعام في المعدة لمدة كافية بوساطة **مصرة البواب** التي تبقى **متقلصة** أغلب الأحيان، ولكنها **ترتخي** من وقت لآخر عندما يكون جزءاً من الطعام **جاهزاً** لمغادرة المعدة إلى **العفج** (الإثني عشر)، وفي بعض الأحيان ينتابها تشنّجات **فلا ترتخي** وتعرف هذه الحالة **بالتشنّج البوابي**، ويشاهد ذلك بشكل كبير عند **حديثي الولادة**، وكذلك الأمر في **الشدّات النفسية**.

وظائف المعدة

تقوم المعدة **بخزن** الطعام الوارد إليها (تستوعب المعدة نحو 1.5 لتر من الطعام الممزوج بعصارة المعدة) **وتفتيته ومزجه** بعصارتها الهضمية، ثم **إفراغه** في العفج، وبالتالي نميّز وظيفتين أساسيتين للمعدة: الوظيفة **الإفرازية**، والوظيفة **الحركية**.

أولاً: الوظيفة الإفرازية

تتمتع المعدة ببنية تشريحية تسهم في زيادة السطح المفرز؛ حيث يكون داخل المعدة مبطناً بمخاطية فيها طيّات أو ثنيات Rugae وأخاديد تمتد وتأخذ بالثخانة من الفؤاد إلى البواب الشكل (13).

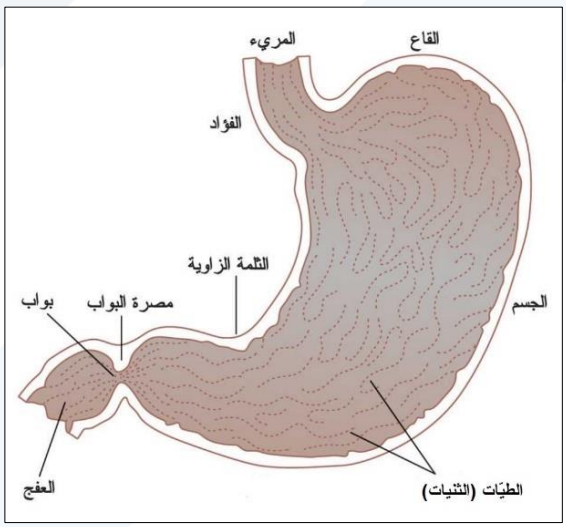

الشكل (13): يظهر الطيّات والثنيات داخل المعدة.

تحوي مخاطية المعدة **نمطين** مهمين من الغدد الأنبوبية الشكل (14):

- **الغدد الأنبوبية المعدية (المفرزة للحمض)** Oxyntic glands: تتوضع في قاع المعدة وجسمها وتشكل حوالي 80% من غدد المعدة.
- **الغدد البوابية** Pyloric glands: تتوضع في الجزء الغاري من القسم البوابي.

تتألف الغدة الأنبوبية المعدية من الأنماط الخلوية الآتية:

1- **خلايا العنق المخاطية** Mucous neck cells: تفرز بصفة رئيسة المخاط، إضافة إلى كمية قليلة من مولد الببسين (الببسينوجين) Pipsinogene.

2- **الخلايا الرئيسة (أو الأساسية أو الهاضمة)** Peptic or Chief cells: تفرز مولد الببسين بكميات كبيرة.

3- **الخلايا الجدارية** Parietal or Oxyntic cells: تفرز حمض كلور الماء والعامل الداخلي Intrinsic factor.

أما **الغدد البوابية** فتتشابه بنيتها مع بنية الغدد المعدية المفرزة للحمض، لكنها تحتوي على عدداً **قليلاً** من الخلايا **الرئيسة**، كما **تنعدم** فيها الخلايا **الجدارية** تقريباً، وتمتاز باحتوائها على خلايا **مخاطية كثيرة** تشابه خلايا العنق المخاطية في الغدد المعدية من حيث إفرازها لكمية قليلة من مولد الببسين مع كميات كبيرة من المخاط الذي يساعد في حماية جدار المعدة من تأثير العصارة الهاضمة، كما تحتوي على مجموعة من الخلايا الغدية **الصماوية ونظيرة الصماوية** وهي:

1- **خلايا ECL cells**: تنشط الخلايا الجدارية من خلال إفرازها للهيستامين.

2- **خلايا G cells**: تنشط الخلايا الرئيسة، والخلايا الجدارية، وخلايا ECL، من خلال إفرازها لهرمون الغاسترين (المعدين) Gastrin.

3- **خلايا D cells**: تثبط وتكبح الخلايا الرئيسة، والخلايا الجدارية، وخلايا ECL، من خلال إفرازها للسوماتوستاتين Somatostatin.

وإضافة إلى ما سبق، نشير إلى وجود طبقة من الخلايا **المخاطية** تمتد على **كامل** سطح المخاطية المعدية وخاصة **بين** الغدد الأنبوبية الشكل (15). تقوم بإفراز كميات كبيرة من **مخاط قلوي شديد اللزوجة** يمتاز بأنه غير منحل (غير ذوّاب)، وتصل ثخانته إلى مليمتر واحد، يؤمن حماية إضافية كبيرة لجدار المعدة، كما يسهم في تزليق الطعام المنقول، وإن أي **تماس** للطعام مع المخاطية يحرّض هذه الخلايا على إفراز كميات غزيرة من هذا المخاط اللزج الكثيف.

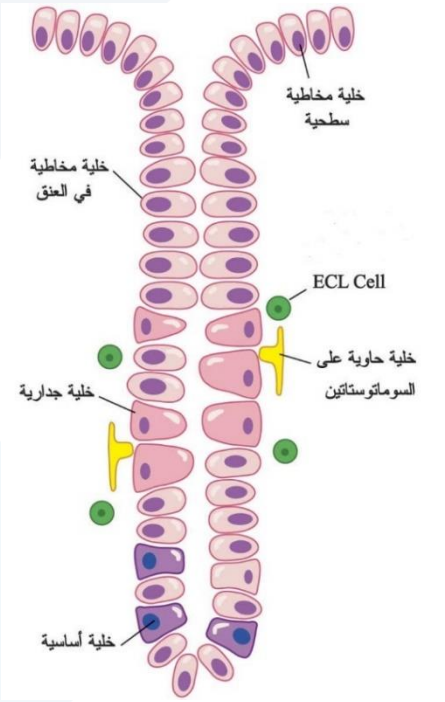

الشكل (15): الخلايا المخاطية السطحية.

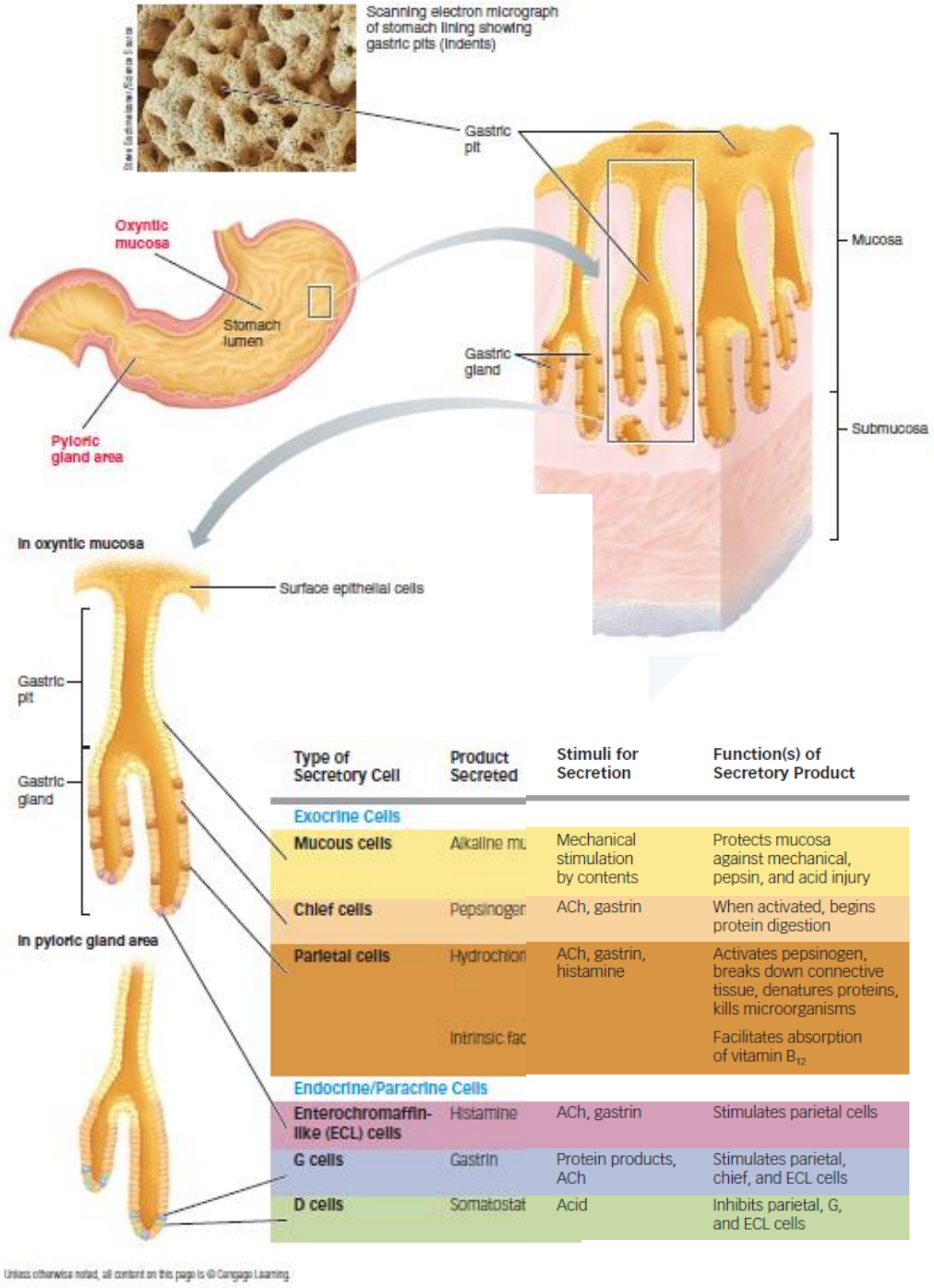

Type of Secretory Cell	Product Secreted	Stimuli for Secretion	Function(s) of Secretory Product
Exocrine Cells			
Mucous cells	Alkaline mu	Mechanical stimulation by contents	Protects mucosa against mechanical, pepsin, and acid injury
Chief cells	Pepsinogen	ACh, gastrin	When activated, begins protein digestion
Parietal cells	Hydrochlori	ACh, gastrin, histamine	Activates pepsinogen, breaks down connective tissue, denatures proteins, kills microorganisms
	Intrinsic fac		Facilitates absorption of vitamin B_{12}
Endocrine/Paracrine Cells			
Enterochromaffin-like (ECL) cells	Histamine	ACh, gastrin	Stimulates parietal cells
G cells	Gastrin	Protein products, ACh	Stimulates parietal, chief, and ECL cells
D cells	Somatostat	Acid	Inhibits parietal, G, and ECL cells

Unless otherwise noted, all content on this page is © Cengage Learning.

الشكل (14): الغدد الأنبوبية المعدية والبوابية في مخاطية المعدة.

العصارة المعدية

عبارة عن سائل عديم اللون لزج بسبب وجود المخاط، ويبلغ المعدل الوسطي لإفرازها نحو ليترين يومياً، وتتألف من المكونات الآتية:

1- **المكونات اللاعضوية (الماء والشوارد):**

- يشكل الماء حوالي **95%** من وزن العصارة المعدية.
- بالإضافة إلى **غناها بشوارد** البوتاسيوم والصوديوم والهيدروجين والكلور والبيكربونات. لا يصل تركيز **البيكربونات** إلى درجة **عالية** إلا في داخل طبقة المخاط التي تغطي الظهارة المعدية (المخاط **القلوي** شديد اللزوجة).
- تتركز شاردتا الهيدروجين والصوديوم في اتجاهين متعاكسين وذلك حسب نتاج العصارة المعدية. فعندما يزداد النتاج يزداد تركيز شاردة الهيدروجين وينخفض تركيز شاردة الصوديوم.

2- **المكونات العضوية:**

- كمية قليلة من **البروتينات البلازمية** التي ترشح عبر الغشاء المخاطي، وأهمها الألبومين، والغلوبولينات المناعية.
- **مولد الببسين:** وهو طليعة أنزيم يتفعل إلى ببسين بوجود حمض كلور الماء في العصارة المعدية، أي يعمل الببسين في وسط حامضي (pH= 2-4)، ويهضم جزئياً مختلف أنواع البروتينات (بما فيها ألياف الكولاجين الموجودة في اللحوم) ليحرر شدفاً segments من الببتيدات تسمى الببتونات Peptones يسهل هضمها في الأمعاء الدقيقة. تعد الببتونات محرضات قوية لتحرير الغاسترين وبالتالي تحريض الإفراز الحامضي المعدي.
- **المخاط:** يتألف المخاط من بروتينات سكرية (60-70%) ومن بروتينات كاملة Holoproteins. يفرز نتيجة تماس الطعام مع المخاطية (تحريض ميكانيكي)، ويحمي الغشاء المخاطي من التأثيرات الحامضية، والميكانيكية، وتأثير أنزيم الببسين الحال للبروتين، وهذا ما يسمى بالحماية الخلوية.
- **العامل الداخلي:** وهو بروتين سكري تفرزه الخلايا الجدارية ضروري لامتصاص الفيتامين B_{12} من الأمعاء. يكون إنتاج العامل الداخلي موازياً لإنتاج حمض كلور الماء (الهدروكلوريك)؛ أي إنه يتناسب وعدد الخلايا الجدارية.

آليات الإفراز المعدي

تسبب آليتان رئيستان زيادة في الإفراز المعدي هما:

- **الآلية العصبية**

إن التحكم العصبي بالإفراز المعدي يتم بآلية عصبية انعكاسية، ويمكن التمييز بين:

- **الأفعال الانعكاسية الشرطية:** الناتجة عن تنبيه المستقبلات الشمية والذوقية والبصرية، فبمجرد التفكير بالطعام، أو شمه، أو تذوقه، أو رؤيته، يرسل الدماغ إشارات تثير الغدد المعدية، في الوقت الذي يصل فيه الطعام إلى المعدة، حيث يتم إفراز العصارة المعدية. وتزداد إفرازات المعدة أثناء الفرح، بينما تقل في حالات الحزن والقلق والانفعال.

- **الأفعال الانعكاسية اللاشرطية:** الناتجة عن تنبيه المستقبلات في التجويف الفموي وفي المعدة بفعل ملامسة الطعام لها، مما يؤدي إلى تنبيه العصب **العاشر المجهول** وتحرير **الأستيل كولين ACh** الذي ينبّه ويحرّض:
  - الخلايا الرئيسة لإفراز مولد الببسين (الببسينوجين).
  - الخلايا الجدارية لإفراز حمض كلور الماء، والعامل الداخلي.
  - الخلايا ECL cells لإفراز الهيستامين، الذي يؤدي بدوره إلى تنشيط الخلايا الجدارية على الإفراز.
  - الخلايا G لإفراز الغاسترين، الذي يؤدي بدوره إلى تنشيط كل من الخلايا الرئيسة، والجدارية، والخلايا ECL على الإفراز.

- **الآلية الهرمونية**

تتم عن طريق هرمون **الغاسترين (المعدين)** المفرز من الخلايا G في الغدد البوابية، والذي يتحرّض إفرازه عصبياً - كما ذكرنا سابقاً - بفعل **الأستيل كولين**، بالإضافة إلى ذلك فإن **المنتجات البروتينية** (الحليب، أو المرق، أو خلاصات اللحم، أو بعض الحموض الأمينية ... وغيرها) **تسهم** في التحريض على إفراز الغاسترين.

يقوم الغاسترين بدور مهم في التحريض على إفراز مكونات **العصارة المعدية** (تنبيه الخلايا الرئيسة، والجدارية، وخلايا ECL)، كما يسهم في **إفراغ** المعدة من الطعام (الكيموس) من خلال تحريض **حركة** القسم البوابي.

ثانياً: الوظيفة الحركية

تتمثل الفعالية الحركية للمعدة بـ:

- **خزن** كمية جيدة من الطعام بعد تناوله مباشرة، ولاسيّما في **قسمها العلوي**؛ إذ تمتلك المعدة مقدرة استيعاب وجبة طعام حجمها بحدود **1.5 ل** نتيجة قابلية استرخاء جدرانها.
- **تفتيت** الطعام **ومزجه** بالعصارة **الهاضمة**، فتكون **الكيموس** Chyme، ويتولى هذه المهمة بصورة أساسية القسم **السفلي** من المعدة من خلال الحركات التمعجية المتولدة فيه.
- **تفريغ** الكيموس في **العفج**، عبر البواب (المصرة البوابية)، وتتميز الحركات التمعجية البوابية **بقوتها** مقارنة مع حركات المزج، ويستغرق إفراغ وجبة الطعام من **3 – 5** ساعات.

العوامل المؤثرة على حركة المعدة

- **حجم الطعام:** كلما زاد الحجم ازدادت سرعة الإفراغ، ولكن إذا كان حجم الطعام كبيراً جداً، فسيؤدي ذلك إلى تمدد جدران المعدة بشكل كبير أيضاً، وبالتالي قلة في الانقباض مما يسبب عسر الهضم.
- **الوجبات الغنية بالدسم والبروتينات:** تقلل من انقباض المعدة، لأن عبور الكيموس الغني بالدسم والدهون إلى العفج يؤدي إلى افراز الكوليسيستوكينين CCK الذي يثبط بدوره حركة المعدة ويتوقف الإفراغ، وهذا ما يفسر شعور الشبع ولمدة طويلة من الزمن بعد تناول وجبة دسمة.
- **التعب الجسمي والإرهاق الفكري:** يقللان من الحركات الانقباضية للمعدة.
- **الحالة النفسية:** تتوقف حركة المعدة عند الغضب أو الخوف، ويتسبب ذلك بعسر في الهضم.

الامتصاص في المعدة

تمتص كميات **ضئيلة جداً** من مكونات الغذاء في المعدة بسبب **عدم هضمها** بشكل **نهائي**، و**غياب الزغابات**، لذلك يقتصر الامتصاص على **الماء والشوارد**، كذلك تمتص بعض الأدوية **كالأسبرين**، وبعض المواد **كالكحول**، ونتيجة **لضآلة** الامتصاص في المعدة تتاح الفرصة للطبيب لإجراء **غسل للمعدة** في حال ابتلاع مواد سامة أو ضارة.

خامساً: المعي الدقيق Small intestine

هو أطول أقسام السبيل المعدي المعوي، ويمتد من الفتحة البوابية للمعدة حتى الفتحة اللفائفية الأعورية.

يكون المعي الدقيق على شكل أنبوب أجوف يبلغ طوله نحو6-7م، وهو يتألف من ثلاثة أقسام هي:

1. العفج (الاثنا عشري) duodenum.
2. الصائم jejunum.
3. اللفائفي (الدقاق) ileum.

تربط الصائم واللفائفي بجدار البطن الخلفي طية مضاعفة من الصفاق (البريتوان) يطلق عليها اسم المساريق mesentery، وتشكل ممراً لأوعية المعي الدقيق وأعصابه.

يعد **العفج** القسم **الأول** من المعي الدقيق، ويتميز بشكله الذي يشبه حرف C، وضعه كإطار العجلة حول رأس المعثكلة. يبلغ طوله 20-25 سم، وهو يقع فوق مستوى **السرة**، ويتصف **بكبر لمعته** التي يفوق قطرها قطر أية منطقة أخرى في المعي الدقيق. يتوضع العفج خلف الصفاق (البريتوان) باستثناء بدايته التي يربطها الرباط الكبدي العفجي بالكبد. يشكل هذا الرباط جزءاً من الثرب الصغير.

ينقسم العفج إلى **أربعة** أقسام هي، الشكل (16):

أ- القسم العلوي (القسم الأول): ويمتد من الفتحة البوابية للمعدة حتى عنق المرارة، مجاوراً الكبد والمرارة الواقعتين أمامه. تعرف بداية هذا القسم من العفج باسم **بصلة** العفج، وتشكل مقراً **لمعظم القرحات العفجية**.

ب- القسم النازل (القسم الثاني): يتوضع مباشرة **أيمن** الخط **الناصف**، **يصالب** القولون **المستعرض** هذا القسمَ في الأمام، وتتوضع الكلية اليمنى خلفه، ويتوضع رأس المعثكلة إلى الإنسي منه. يحوي هذا القسم من العفج **الحليمة العفجية** الكبيرة major duodenal papilla التي ينفتح عليها المجل الكبدي المعثكلي hepatopancreatic ampulla، ويدعى مجل **فاتر**، الذي يتلقى بدوره قناة الصفراء والقناة المعثكلية الرئيسية.

ج- القسم السفلي (القسم الثالث): ويتصف بكونه **أطول** هذه الأقسام، **ويصالب** الوريد الأجوف السفلي والأبهر البطني والعمود الفقري، متوضعاً **عرضياً** أمام هذه البنى.

د- القسم الصاعد (القسم الرابع): ويتجه نحو الأعلى متوضعاً **أمام** الأبهر البطني أو أيسره، حيث ينتهي في الانثناء العفجي الصائمي duodenojejunal flexure.

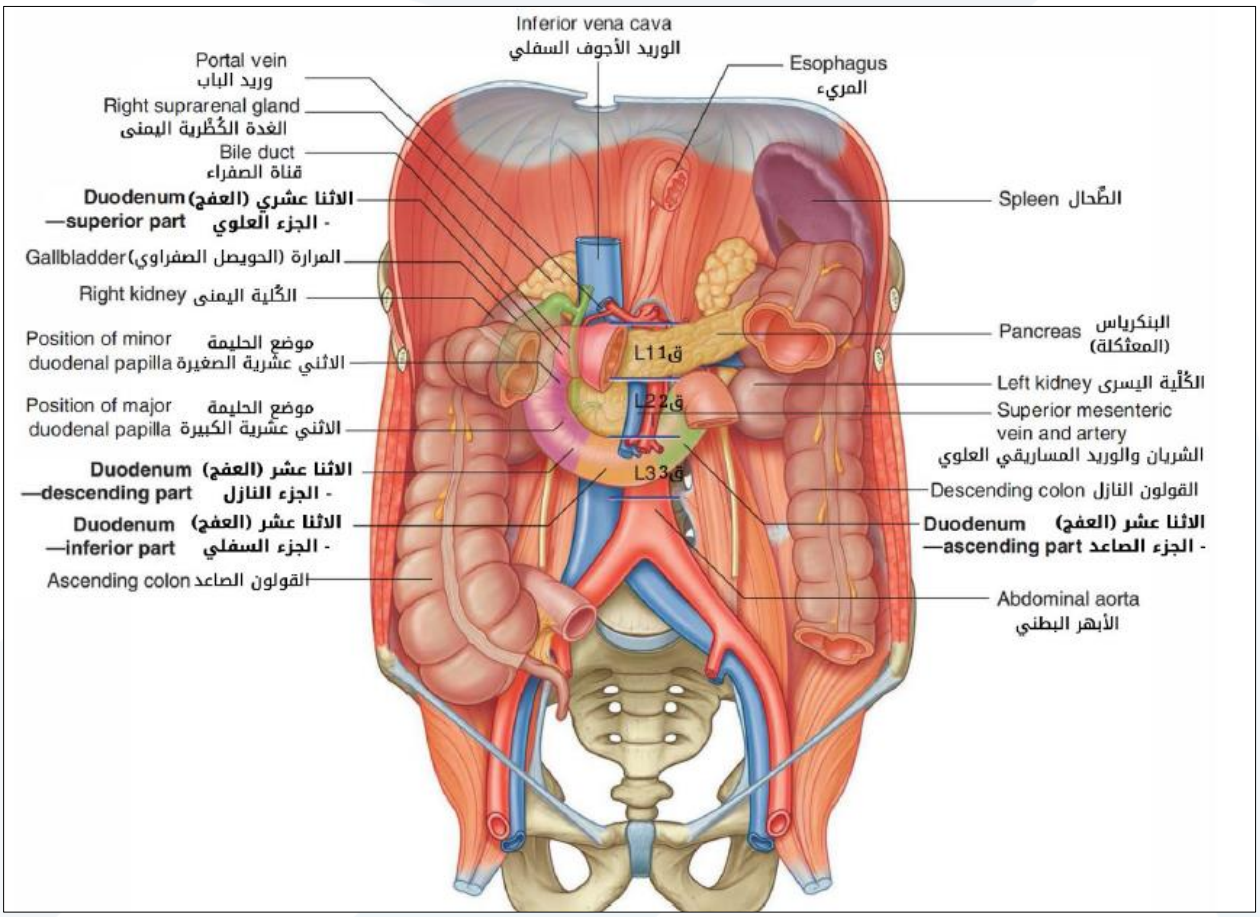

الشكل (16): العفج.

أما **الصائم** فهو قسم من المعي الدقيق يعقب العفج ويسبق اللفائفي، يتوضع بمعظمه في الربع العلوي الأيسر من البطن، يمتلك قطراً **أكبر** وجداراً **أثخن** من اللفائفي، وتتميز البطانة المخاطية الداخلية للصائم **بطيات** بارزة عديدة **دائرية** في اللمعة (الثنيات الدائرية).

يتوضع **اللفائفي** بمعظمه في الربع العلوي الأيمن من البطن. وهو يتصف مقارنةً بالصائم بجدران **أرق**، **وطيات** مخاطية **أقل** عدداً وبروزاً (وضوحاً).

ينتهي اللفائفي عند **الموصل** اللفائفي الأعوري، وينفتح اللفائفي على المعي الغليظ في منطقة اتصال الأعور cecum بالقولون الصاعد. تحيط بالفتحة اللفائفية الأعورية في لمعة المعي الغليظ طيتان لفائفيتان أعوريتان تشكلان **الدسام اللفائفي الأعوري**، وتتواصل **ألياف عضلية** من اللفائفي في كل من الطيتين مشكلة **مصرة** sphincter. يعزى إلى هذه المصرة والدسام اللفائفي الأعوري منعُ **الجزر** (الجريان الراجع) من الأعور إلى اللفائفي، **وتنظيم** مرور المحتويات من اللفائفي إلى الأعور، الشكل (17).

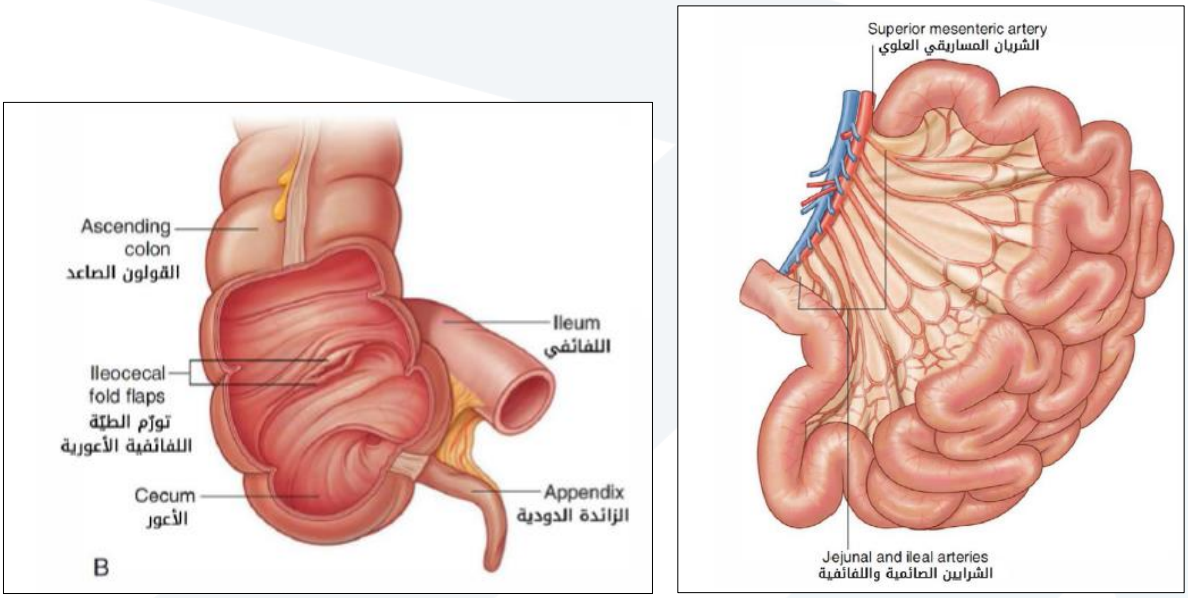

الشكل (17): اللفائفي، والدسام اللفائفي الأعوري.

تتركب الأمعاء الدقيقة من **أربع** طبقات هي من الظاهر إلى الباطن:

1- **طبقة الغشاء المصلي:** وهي طبقة رقيقة، تشكل الوريقة الحشوية للصفاق peritoneum.

2- **طبقة عضلية ملساء:** تتشكل من ألياف طولانية ودائرية، تعصب بضفائر عصبية موضعية وألياف الجهاز العصبي المستقل.

3- **طبقة تحت مخاطية:** تتكون من نسيج ضام.

4- **طبقة مخاطية:** تحتوي على الزغابات villi، وتوجد على سطحها زغيبات تقوم بوظيفة الامتصاص، كما تفرز إنزيمات هاضمة.

الوظيفة الإفرازية والهضمية للأمعاء الدقيقة

يتم إفراز معظم العصارة المعوية في القسم العفجي – الصائمي من الأمعاء الدقيقة، تقوم به مجموعة من الخلايا تقع في **ظهارة الزغابات** المعوية، وظهارة خبايا (أو خفايا) Crypt **ليبركون** المفرزة للماء والشوارد وأهمها شوارد **البيكربونات** التي تعدل حموضة الكيموس المعدي (القادم من المعدة ذات الوسط الحمضي) ليصبح قلوياً، بالإضافة إلى غدد **برونر** الموجودة في الطبقة تحت المخاطية للعفج المفرزة للمخاط الذي يحمي العفج أيضاً من تأثير الحموضة العالية القادمة من المعدة.

كما يصب في العفج العصارة **البنكرياسية** المؤلفة من الماء، والشوارد (أهمها البيكربونات)، والأنزيمات الهاضمة للسكريات والبروتينات والدسم والحالّة للحوض النووية (الريبونوكلياز، والديوكسي ريبونوكلياز). يجري ضبط الإفراز البنكرياسي بعوامل عصبية (العصب العاشر المبهم)، وعوامل هرمونية (السكرتين والكوليسيستوكينين المفرزان من العفج).

يستمر **هضم السكريات** في المعي الدقيق بوساطة أنزيم الأميلاز البنكرياسي، وأنزيمات العصارة المعوية (المفرزة من الظهارة المعوية):

أ- **الهضم بأنزيمات البنكرياس (المعثكلة):** يهضم كامل النشاء في العفج بتأثير أنزيم **الأميلاز البنكرياسي**، بعد مضي 15-30 دقيقة من انفراغ الكيموس المعدي في العفج.

ب- **الهضم بأنزيمات العصارة المعوية:** تهضم السكريات بتأثير أنزيمات العصارة المعوية إلى سكريات أحادية بسيطة يتم امتصاصها من قبل الزغابات المعوية، لتذهب إلى الوريد البابي، ثم تنتقل إلى الكبد، فالدوران الدموي.

تشتمل أنزيمات العصارة المعوية الهاضمة للسكريات ما يأتي:

- **المالتاز maltase والإيزومالتاز isomaltase:** يشطر المالتاز سكر الشعير أو المالتوز إلى جزيئين من الغلوكوز، وكذلك يحرر الإيزومالتاز الغلوكوز من الإيزومالتوز.
- **السكراز saccharase:** يشطر السكروز إلى جزيء غلوكوز وجزيء فركتوز fructose (سكر الفواكه).
- **اللاكتاز lactase:** يشطر سكر اللبن أو اللاكتوز إلى جزيء غلوكوز وجزيء غالاكتوز galactose.

وهكذا فإن الناتج النهائي لهضم السكريات هو السكريات البسيطة (أحاديات السكريد) monosaccharides، أما الألياف النباتية فتهضم كمية قليلة منها بأنزيمات الجراثيم القولونية في المعي الغليظ.

أما البروتينات فيهضم جزء آخر منها بالأنزيمات البنكرياسية الحالّة للبروتينات التي تشتمل على:

- **التريبسن trypsin** (يكون على شكل مولد التربسين ويتحول بفعل أنزيم الإنتروكيناز المعوي إلى التربسين).
- **الكيموتريبسين chymotrypsin** (يكون على شكل مولد الكيموتربسين ويتحول بفعل أنزيم الإنتروكيناز المعوي والتربسين إلى الكيموتربسين).
- الكاربوكسي بولي ببتيداز وأيضاً يفرز على شكل طليعة الكاربوكسي بولي ببتيداز.

يفكك كل من التربسين والكيموتربسين البروتينات إلى ببتيدات صغيرة، بينما يفكك الكاربوكسي بوليي ببتيداز تلك الببتيدات إلى حموض أمينية مفردة.

تعمل إنزيمات المعثكلة على هضم نسبة محددة من البروتينات إلى حموض أمينية، وتبقى ثنائيات الببتيد وثلاثيات الببتيد.

يهضم باقي البروتينات في العفج والصائم بإنزيمات **الببتيداز** peptidase (الأمينوببتيداز و الأمينو بولي ببتيداز) التي تفرز من الخلايا الظهارية الساترة لزغابات المعي الدقيق، وتحولها إلى ثنائيات الببتيد ثم إلى حموض أمينية تمتص من الزغابات المعوية، وتذهب إلى الوريد البابي ثم الكبد.

يهضم **الدسم والشحوم** بمساعدة **الصفراء** المفرزة من الكبد (تتكون الصفراء من الأصبغة والأملاح الصفراوية، وتحتوي على الكولسترول والشحوم الفوسفورية والشوارد، وتخلو من الإنزيمات)، والمتجمعة ضمن **الحويصل الصفراوي** (المرارة) الشكل (18)، والتي تفرغ في العفج لتقوم باستحلاب هذه الشحوم أي تجزئتها وتحويلها لكرات صغيرة لتتمكن الأنزيمات الهاضمة من التأثير عليها.

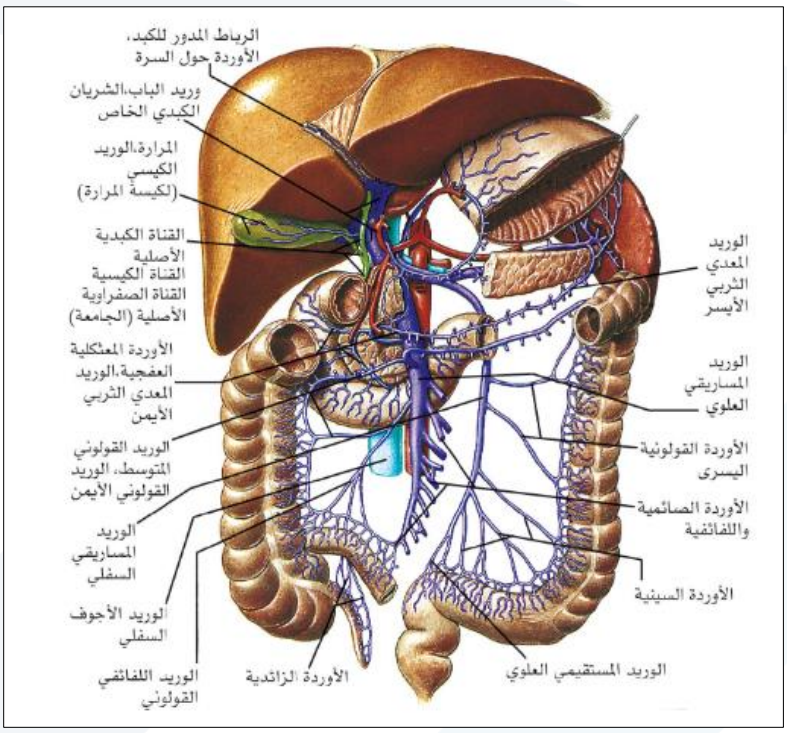

الشكل (18): الكبد والحويصل الصفراوي (المرارة).

أما الهضم **النهائي** للدسم والشحوم وتحولها إلى الحموض الدسمة (الدهنية)، وأحادي الغليسيريد، والكوليسترول، فيتم عن طريق **الليباز** المعوي، والأنزيمات البنكرياسية الحالّة للدسم وأهمها **الفوسفوليباز والليباز** البنكرياسي.

الوظيفة الحركية للأمعاء الدقيقة

1- حركات الدفع: هي حركات تمعجية peristaltic تحدث من تقلص العضلات الدائرية والطولانية بصورة تلقائية.

2 - حركات اللادفع (الحركات المازجة): هي حركات تقطعية segmentation موضعية، وظيفتها مزج الطعام لتسهيل امتصاصه. تنتج الحركات التقطعية عن تقلص قطع من الأمعاء على نحو تصبح فيه بشكل سلسلة من العقد تتجه من الأعلى للأسفل، الشكل (19).

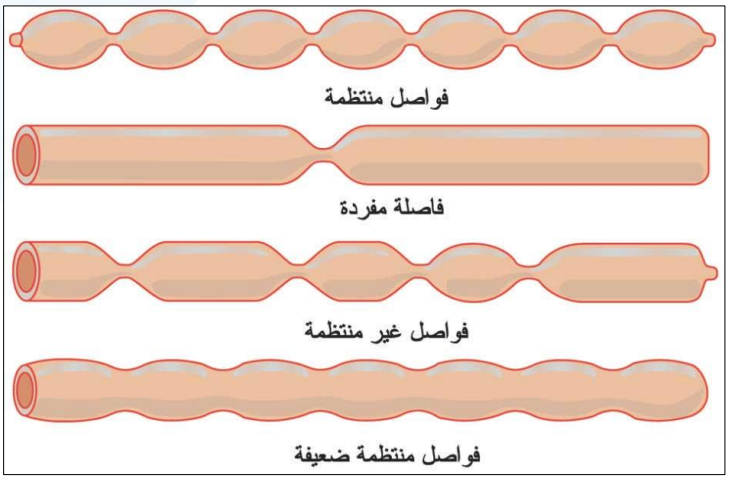

الشكل (19): حركات المزج (التقطع) للأمعاء الدقيقة.

الامتصاص في الأمعاء الدقيقة

يشكل المعي الدقيق الجزء **الرئيس للامتصاص**؛ إذ يمتص المعي الدقيق جميع السوائل (80% من الماء)، والكثير من الشوارد (الصوديوم والبوتاسيوم والكلور ... الخ)، ومعظم الحموض الأمينية، والدسم، والسكريات، والفيتامينات.

والأسباب التي جعلت من المعي الدقيق المكان الأساسي للامتصاص هي:

1. وجود طيات تدعى **الصمامات المتضامنة** Valvulae conniventes (أو ثنيات كيركرنغ folds of Kerckring) وهي ثنيات بطول 8 ملم تزيد من سطح الامتصاص في لمعة المعي نحو ثلاثة أضعاف، وتوجد فيها ملايين **الزغابات** Villus (المحتوية على شُرين Artery وشعريات دموية Capillaries ووُريد Vein بالإضافة إلى وعاء لمفي (لبني أو لابن) مركزي Central lacteal) التي تتوضع على امتداد سطح المعي الدقيق ابتداءً من النقطة التي تصب فيها القناة الصفراوية في العفج فالصائم ثم اللفائفي حتى الدسام اللفائفي الأعوري، وتتميز كل خلية ظهارية معوية من الزغابة **بحافة فرجونية (فرشاتية)** Brush border مؤلفة من 600 **زُغيبة** Microvilli تبرز إلى داخل الكيموس المعوي، وتزيد كل من الدسامات المتضامنة والزغابات والزغيبات سطح الامتصاص في الطبقة المخاطية للمعي نحو **600 ضعف**، فيوفر ذلك مساحة واسعة من التماس تبلغ نحو **250 متراً مربعاً** في كامل المعي الدقيق (أي ما يعادل مساحة **ملعب التنس**)، الشكل (20).

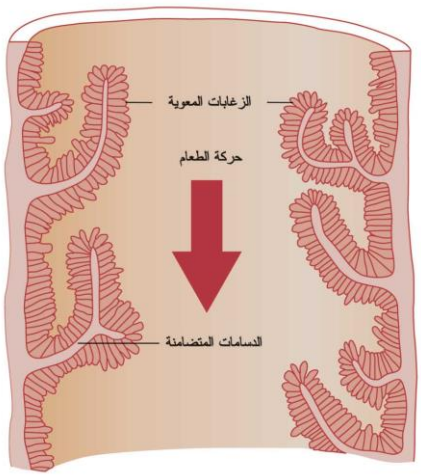

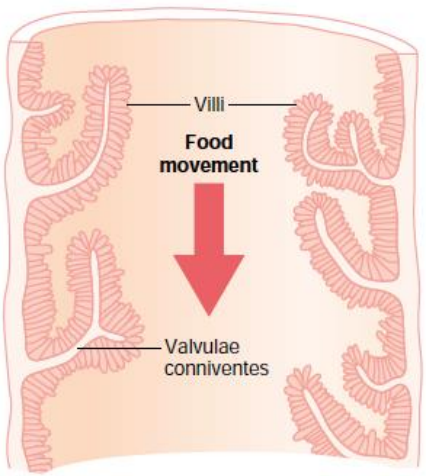

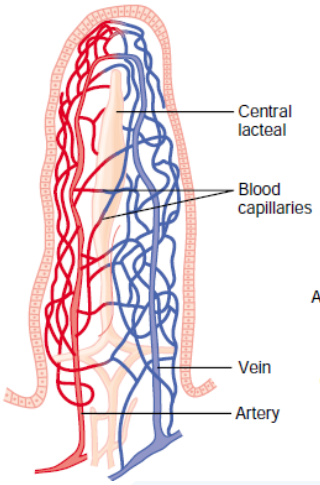

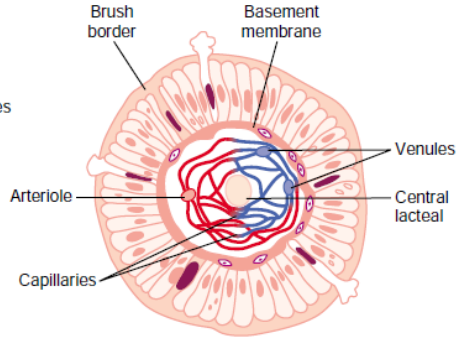

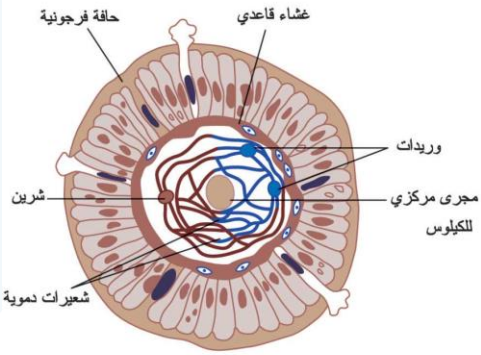

ب ــ مقطع عرضي

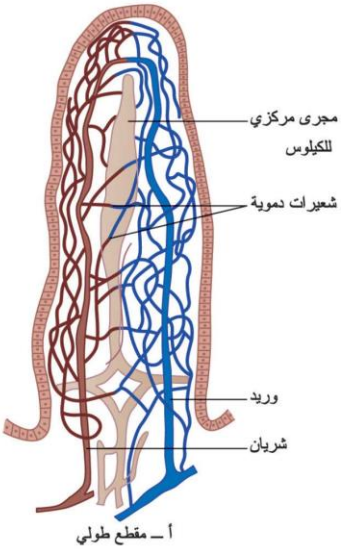

أ ــ مقطع طولي

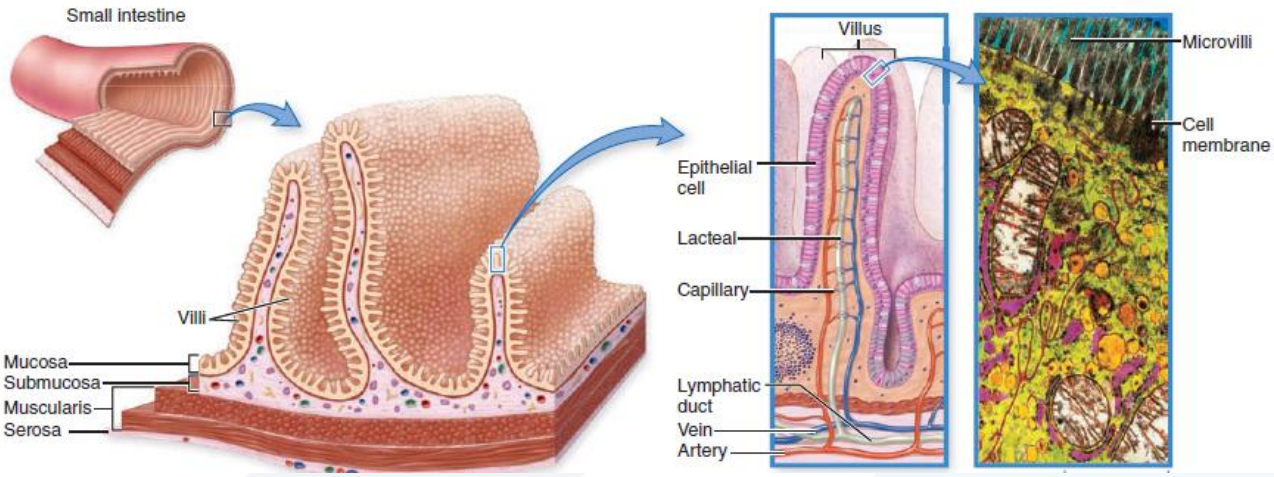

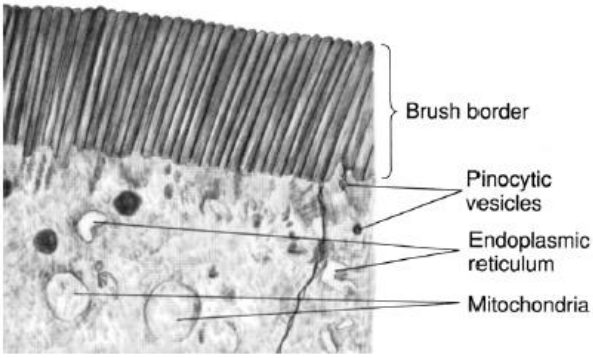

الشكل (20): الدسامات المتضامنة، وبنية الزغابات المعوية، والحافة الفرجونية أو الفرشاتية (الزُغيبات).

2- إنتاج نواتج **الهضم النهائية** في المعي الدقيق، كالسكريات البسيطة، والحموض الأمينية، والحموض الدسمة البسيطة ... الخ.

3- بقاء الطعام في المعي الدقيق **فترة طويلة** مما يسمح بالامتصاص.

طرق الامتصاص في المعي الدقيق

1- الامتصاص عبر السبيل بين الخلوي Intercellular tract

يخضع الامتصاص لمدروج (ممال) قيم الضغط التناضحي أو الحلولي Osmotic pressure gradient للكيموس، ويتم فيه امتصاص الماء فقط عبر مسامات (أقنية) تقع بين الخلايا، تصل بين لمعة الأمعاء (الامتصاص بطريقة الحلول للمحاليل منخفضة التوتر) والوسط بين الخلوي.

فإذا كانت الوجبة الطعامية (الكيموس المعوي) مفرطة التوتر Hypertonic انتقل الماء من الوسط بين الخلوي إلى لمعة الأمعاء حتى يتم تعادل التوتر بين الوسطين.

وإذا كانت الوجبة الطعامية منخفضة التوتر Hypotonic انتقل الماء من لمعة الأمعاء إلى الوسط بين الخلوي عبر مسامات السبيل بين الخلوي.

ويمارس الضغط المائي السكوني (الهيدروستاتيكي) Hydrostatic دوراً في حركة الماء والعناصر المذابة فيه، فحينما يزداد الضغط المائي السكوني في لمعة الأمعاء نتيجة تقلص عضلات جدارها ينتقل الماء من لمعة الأمعاء إلى الأوعية الشعرية للزغابات.

- الامتصاص عبر السبيل الخلوي Transcellular tract

يتم بعدة طرق:

- **الاحتساء Pinocytosis:** يتم فيها نقل الغلوبولينات المناعية، بانخماص جزء من الغشاء القمي على شكل فجوة داخلها العنصر المنقول، ثم تنقل الفجوة إلى داخل الخلية المعوية ويتحرر محتواها (وتستعمل هذه الطريقة عند الرضع لتوفير المناعة المؤقتة لهم).
- **الانتشار البسيط المنفعل (السلبي) Passive diffusion:** يتم فيه نقل العناصر عبر الفراغات (الأفضية) أو عبر البروتينات الناقلة (تحتوي مسلك مائي) للغشاء القمي وذلك حسب:
  - المدروج الكيميائي الكهربائي للعنصر.
  - مدروج الضغط التناضحي (الحلولي) أو الضغط المائي السكوني (الهيدروستاتيكي) اللذين يسببان جرف العناصر بتيار الماء، وهي طريقة لا تحتاج إلى طاقة.
- **الانتشار البسيط بالذوبان في الأغشية:** وهي طريقة خاصة لنقل العناصر الذوابة في الدسم.
- **الانتشار الميسّر Facilitated diffusion:** لبعض أنواع الحموض الأمينية؛ إذ يتم عبر بروتين غشائي ناقل، ومن دون الحاجة لصرف طاقة.
- **النقل المتآزر (المترافق) بنفس الاتجاه:** يتم فيه نقل الغلوكوز بوساطة مدروج تركيز شوارد الصوديوم، وهو نقل فعّال ثانوي، يرتبط فيه امتصاص أحد العناصر بمدروج تركيز العنصر الآخر.
- **النقل الفعّال (البدئي أو الأولي) Active transport:** يتم فيه نقل عنصر بعكس مدروج تركيزه الكيميائي، ويتطلب ذلك بروتيناً حاملاً نوعياً، وجملة إنزيمية تعمل على توفير الطاقة اللازمة للنقل.

1- امتصاص الماء والشوارد

يصب في العفج يومياً نحو 9 ليترات من الماء يأتي من المصادر الآتية:

- 2 ليتر من شرب الماء والغذاء.
- 1 ليتر مفرزات لعابية.
- 2 ليتر مفرزات معدية.
- 2 ليتر مفرزات بنكرياسية.
- 1 ليتر مفرزات صفراوية.
- 1 ليتر مفرزات معوية.

تمتص الأمعاء أكثر من **80% من الماء** الذي يصل إلى العفج، كما يتم انتقال الكثير من **الشوارد** مثل: الصوديوم، والبوتاسيوم، والكلور، تحت **تأثير مدروج التركيز**؛ إذ تمتص إذا كان تركيزها في اللمعة المعوية أعلى من تركيزها السائل الخلالي لظهارة الأمعاء، الشكل (21).

تؤثر بعض المواد مثل الأحماض الأمينية، والغلوكوز، والبيكربونات، بشكل كبير في امتصاص **الصوديوم والماء** في الأمعاء الدقيقة، ولهذا الأمر أهمية سريرية عند الحاجة **لإعاضة** السوائل في حالات الاسهال الشديد كالكوليرا؛ إذ تضاف هذه المواد لسوائل الإعاضة.

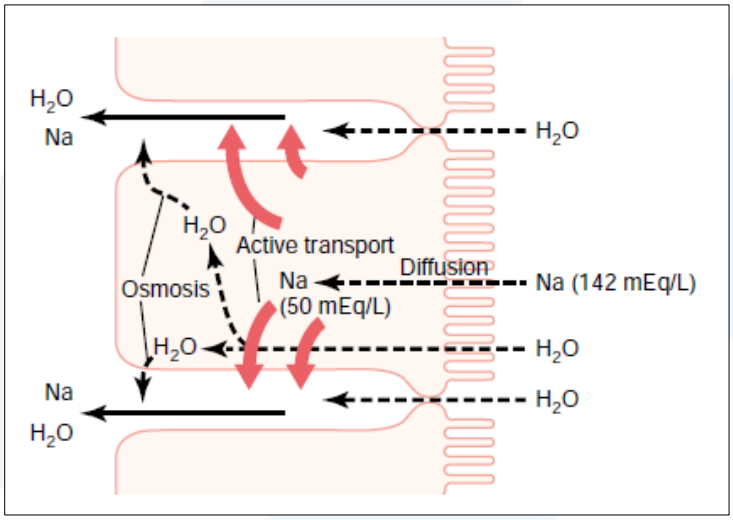

الشكل (21): امتصاص الصوديوم من الظهارة المعوية، والامتصاص التناضحي للماء.

2- امتصاص الحديد

يؤمن الوارد اليومي من الحديد بشكل رئيس عن طريق **اللحوم والخضار والحبوب كمصدر خارجي**، أما **المصدر الداخلي** فيتمثل بتوسّف الخلايا وموتها وتحطمها وخاصة الكريات الحمراء، يتم امتصاص معظم الحديد خارجي المصدر بشكل شاردة **ثنائية التكافؤ في العفج والصائم العلوي**.

يتأثر امتصاص الحديد بعدة عوامل: بعضها **يزيد** الامتصاص كانخفاض باهاء الوسط المعوي، ووجود فيتامين C، وحمض اللبن، وحمض الليمون Citric acid، والإريتروبيوتين، وبعضها الآخر **ينقصه** كارتفاع الباهاء، ونقص الإرثروبيوتين، وبعض المواد الحافظة للأغذية، والقهوة، والشاي.

3- امتصاص الكالسيوم

يتوفر الكالسيوم في **الحليب ومشتقاته والخضروات**، ولا يمتص إلا الكالسيوم **المذاب** (الشاردي)، أما **أملاح الكالسيوم** غير الذوابة فهي غير قابلة للامتصاص.

من العوامل التي **تزيد** من ذوبان الكالسيوم: انخفاض باهاء الوسط المعوي بوجود بعض الأحماض العضوية كحمض اللبن، كذلك فإن توافر الأملاح الصفراوية والأحماض الأمينية يسهل امتصاص الكالسيوم، ومن العوامل الأخرى المؤثرة في امتصاص الكالسيوم نذكر الهرمون الدرقي الكالسيتونين، وهرمون الدريقات (جارات الدرق)

الباراثورمون PTH الذي يحول فيتامين D إلى شكله الفعَّال الذي يزيد من امتصاص الكلسيوم حينما ينخفض تركيزه في الدم.

أما العوامل التي **تنقص** امتصاص الكالسيوم نذكر ارتفاع درجة الباهاء، أملاح الفسفات والكربونات، بعض أنواع الحموض الموجودة في أغلفة النباتات (قشور الحبوب).

4- امتصاص السكريات

تمتص السكريات بعد تحويلها إلى سكريات **بسيطة** (غلوكوز، غالاكتوز، فركتوز).

يمتص كل من **الغلكوز والغالاكتوز** بطريقة **النقل المتآزر** (المتماثل في نفس الاتجاه) المرتبط بالصوديوم، بوجود بروتين حامل مشترك ينقل هذه المواد عبر الغشاء القمي للخلية المعوية إلى هيولى هذه الخلية.

أما امتصاص **الفركتوز** يتم بوجود بروتين حامل شبيه بالسابق، لكنه **لا يحتاج** لوجود الصوديوم (انتشار ميسّر).

بعد **امتصاص** السكريات البسيطة تجتاز الغشاء القاعدي الجانبي للخلايا المعوية إلى جدار الأوعية الشعرية ومنها إلى **وريد الباب فالكبد**.

5- امتصاص الحموض الأمينية

يؤدي هضم البروتينات في العفج والصائم بتأثير الإنزيمات الحالّة للبروتينات البنكرياسية، إلى تحرر الحموض الأمينية والببتيدات الثنائية، التي يتم امتصاصها من الطبقة المخاطية للأمعاء عبر السبيل الخلوي والسبيل بين الخلوي. ويتم امتصاص الحموض الأمينية الحرة عبر السبيل الخلوي للأمعاء في الصائم واللفائفي العلوي بطريقة النقل المتآزر المرتبط بتركيز شوارد الصوديوم أو بالانتشار الميسّر، ويتم امتصاص الببتيدات الثنائية بطريقة النقل الفعَّال.

6- امتصاص الشحوم (الدسم)

يؤدي هضم الشحوم في المعدة والأمعاء الدقيقة بتأثير الإنزيمات الحالَّة للدسم إلى تشكيل **الغليسيريدات الأحادية، والحموض الدسمة الحرة، والكولسترول**، كما تمارس **الأملاح الصفراوية** دوراً في استحلاب الدسم لتسهيل امتصاصها من خلال المذيلات الصفراوية.

تمتص نواتج هضم الدسم **بثلاث** مراحل هي:

1- مرحلة عبور الغشاء القمي للخلايا الظهارية المعوية: وتحدث بآلية الانتشار البسيط الذي يعتمد على مدروج تركيز نواتج الدسم في لمعة المعي، فتجتاز **الغليسيريدات الأحادية والحموض الدسمة الحرة** الحيز بين الزغيبات، وتدخل إلى الخلية الظهارية المعوية، وتبقى المذيلات الصفراوية في الكيموس؛ لتمتص مزيداً من الغليسيريدات الأحادية، ولا تمتص الغليسيريدات الثنائية أو الثلاثية لأنها لا تنحل في المذيلات.

2- المرحلة داخل الخلية الظهارية المعوية: يتم **هضم** جزء من الغليسيريدات الأحادية والحموض الدسمة الحرة بعد دخولها إلى الخلية الظهارية بإنزيم الليباز، وتتحول إلى غليسرول وحموض دسمة.

ويحدث داخل الخلية الظهارية ما يأتي:

أ- نقل الحموض الدسمة **الطويلة** بوساطة ناقل بروتيني رابط للحموض الدسمة، ويؤسترها لتشكيل **الغليسيريدات الثلاثية** (الشحوم الثلاثية)

ب- نقل الحموض الدسمة **القصيرة** عبر الغشاء القمي والجانبي القاعدي لتمر عبر السبيل بين الخلوي إلى الوريد البابي.

ج- نقل الكولستيرول بوساطة ناقل بروتيني نوع؛ حيث **يؤستر** كامل الكولستيرول، ثم تشترك إسترات الكولستيرول مع الدسم الفسفوري في اصطناع **الدقائق الكيلوسية** chylomicrons، وهي كريات تتشكل في الشبكة الهيولية الباطنة، وتتركب من **الشحوم الثلاثية** بنسبة 90%.

3- مرحلة طرح الدقائق الكيلوسية من الخلايا الظهارية المعوية: تطرح الدقائق الكيلوسية عبر الغشاء الجانبي القاعدي إلى الحيز بين الخلوي بطريقة الالتفاظ exocytosis، ثم تنتقل إلى مجرى الكيلوس المركزي (اللابن المركزي)، لتصل إلى الوعاء اللمفاوي، الذي يصب في القناة الصدرية، فالوريد الأجوف العلوي، وينتقل بهذا الطريق نحو **80-90% من الدسم الممتصة.**

7- امتصاص الفيتامينات

تمتص الفيتامينات **الذوابة في الدسم** (A, K, E,D) مع المواد الدسمة، ويرتبط امتصاصها إلى حد كبير بوجود أملاح الصفراء، أما الفيتامينات **الذوابة في الماء** (B, C) وحمض الفوليك B_9، فيتم امتصاصها بآليات الانتشار البسيط، وبآليات فاعلة بوجود حوامل خاصة.

سادساً: المعي الغليظ large intestine

أنبوب مخاطي عضلي يمتد من منطقة اللفائفي الأعوري حتى الشرج، طوله نحو 1.5م. تتشكل الأمعاء الغليظة من: الأعور، والزائدة الدودية، والقولون (الصاعد والمستعرض والنازل والسيني)، والمستقيم، والشرج، الشكل (22).

يدخل بقايا الكيموس من الأمعاء الدقيقة إلى القسم الأول من الأمعاء الغليظة، وهو الأعور، فيه مصرة تدعى الصمام (الدسام) اللفائفي الأعوري تفتح بمنعكس حين وصول الكيموس إليها، وتمنع عودته إلى الأمعاء الدقيقة، الشكل (17).

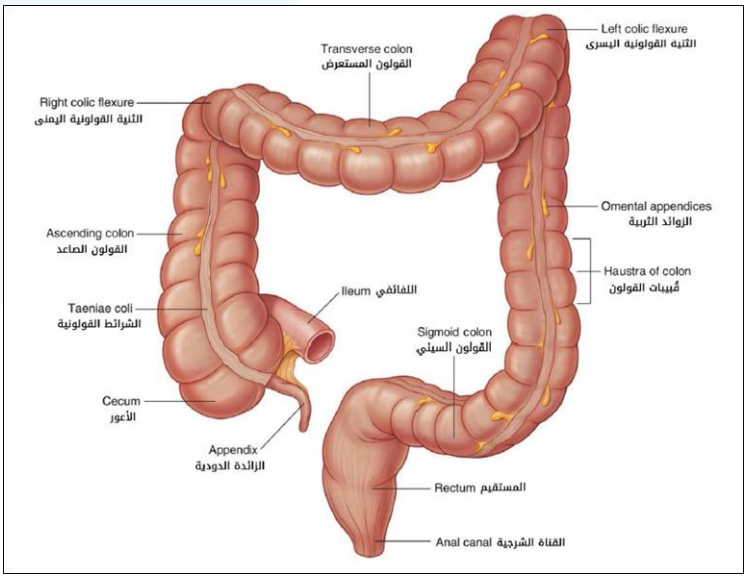

الشكل (22): المعي الغليظ بأقسامه.

الامتصاص في الأمعاء الغليظة

يعبر الصمام اللفائفي الأعوري نحو **1500مل** من الكيموس إلى المعي الغليظ يومياً، ويحدث فيه ما يأتي:

- ينطرح نحو **100 ملم** من السائل مع الغائط (أي إعادة امتصاص لـ 1500 مل من الكيموس).
- يتم الامتصاص في النصف **الداني** (القريب) للقولون، ويتم التخزين في النصف **القاصي** منه.

ويمتص من القولون الداني كل من:

- **الماء والشوارد:** يحدث فيه امتصاص كمية كبيرة من شوارد الصوديوم والكلور والماء، كما تفرز شوارد البوتاسيوم مع الشوارد السلبية الأخرى كالكبريتات والفسفات والبيكربونات في لمعة القولون التي تفرغ مع الغائط.
- **نواتج فعالية العصيات القولونية:** هضم كميات قليلة من السليلوز. وتشكيل فيتامين K، والغازات (غازات القولون) كثاني أكسيد الكربون والهدروجين والميتان.

ويتبقى بعد ذلك **الغائط** الذي يتركب من **ماء، ومادة صلبة** مكونة من: جراثيم ميتة، ودسم، ومواد لاعضوية، وبروتين، ومواد غير مهضومة من الطعام والمكونات الجافة للعصارات الهضمية كالصباغ الصفراوي، وخلايا ظهارية متقشرة.

وينتج **اللون البني** للغائط من مادة الستيركوبيلين stercobilin واليوروبيلين urobilin، وهما من مشتقات البيلروبين، أما **الرائحة** فتنتج بشكل رئيس من منتجات الفعل الجرثومي، ووتتضمن النواتج المصدرة للرائحة: الاندول (مركب عضوي مؤلف من حلقتين سداسية من البنزن مدمجة مع حلقة خماسية حاوية على ذرة نتروجين)، والسكاتول (مركب عضوي ينتمي لعائلة الأندول)، وكبريت الهيدروجين، والميركابتان (مركب عضوي كبريتي).

بعض أمراض الجهاز الهضمي

القرحة

مصطلح طبي يعني الجرح المفتوح، أي تآكل جزء من الأنسجة وتسمى حسب موقعها. فإذا وقعت في الغشاء المخاطي للجهاز الهضمي سميت بالقرحة الهضمية. وتكون عادة دائرية الشكل وبيضاء اللون يرافقها بعض الاحمرار (احتقان) على حوافها. وتقسم القرحة الهضمية إلى قسمين: القرحة العفجية (DU) duodenal ulcer، والقرحة المعدية gastric ulcer (GU)، والقرحتان متشابهتان في بعض الوجوه، الشكل (23).

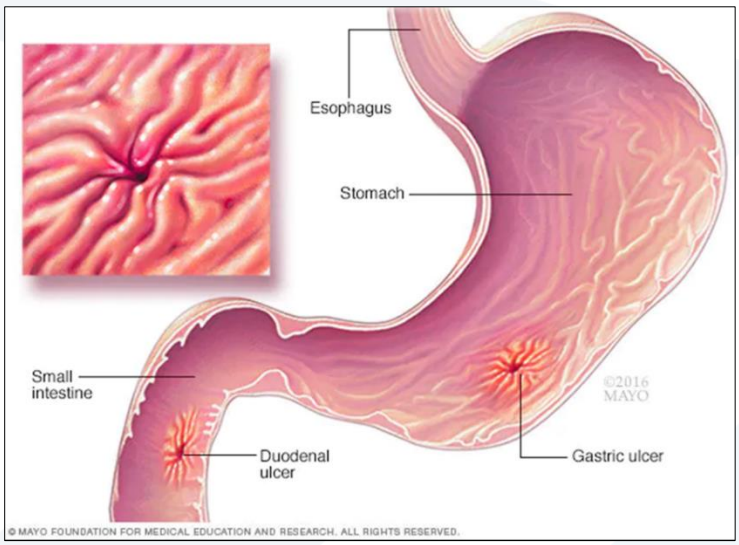

الشكل (23): القرحتان المعدية والعفجية.

القرحة العفجية

تتوضع عادة في البصلة وهي المنطقة الأولى من العفج. غالباً تكون وحيدة، ولكن قد تكون ثنائية بشكل قرحتين متقابلتين kissing ulcers أو متعددة. وتكون سطحية في الطبقة المخاطية من جدار العفج، أو عميقة في الحالات الأشد تخترق الطبقة العضلية والجدار مؤدية إلى نزف ومن ثم انثقاب كامل في الجدار. وتدل معظم الدراسات أن نسبة إصابة الرجال أكثر من النساء.

الأسباب

تحدث القرحة نتيجة عوامل عدة أهمها:

- **جرثومة الملوية البوابية (Helicobacter pylori (HP**: وقد أصبح معروفاً أن هذه الجرثومة تسبب من 50 إلى 90% من قرحات العفج، حسب البلدان، إذ تزداد نسبة الإصابة بها في البلدان النامية. تعيش الملوية البوابية عادة بشكل كامن ضمن طبقة المخاط القلوي الذي يغطي أنسجة بطانة المعدة ويحميها، إلا أنها تأكل أحياناً الأنسجة الهضمية مسببة قرحة، وخاصة عند الأشخاص الذين أتلفوا مسبقاً بطانة المعدة ببعض المواد كدخان التبغ والكحول مما يسهل على الجرثوم اكتساح الأنسجة التالفة.
- استخدام **مضادات الالتهاب غير الستيروئيدية non-steroidal anti-inflammatory**: وأهمها الأسبرين، والإيبوبروفين، والنابروكسين، والفولتارين وغيرها، والتي تعاكس عمل البروستاغلاندين الذي من دون حمايته تتآكل بطانة المعدة بفعل حمض كلور الماء المركز الموجود في عصارة المعدة، مما يؤدي إلى ظهور القرحات والسحجات والنزوف. وقد وجد أن نحو 20% ممن يتعاطون أدوية مضادات التهاب غير ستيروئيدية بانتظام يصابون لاحقاً بالقرحة.
- **التدخين:** يزيد النيكوتين الموجود بالتبغ من كمية حمض كلور الماء في المعدة ونسبة تركيزه؛ مما يزيد احتمال حدوث القرحة ويُؤخر شفاءها.
- **الكحول:** قد يعرض الكحول بطانة المعدة للتآكل؛ مما يسبب إتعابها ونزفها.

الأعراض

الشكوى الرئيسة للقرحة العفجية عادة هو الألم الذي ينجم عن تأثير حموضة المعدة العالية على القرحة. ويتوضع عادة بمنطقة الشرسوف epigastric (أعلى ومنتصف البطن)، وقد يكون الألم في أعلى الظهر في المنطقة المقابلة للشرسوف. ويكون بشكل ناخز أو عاصر، وقد يوقظ المريض من نومه لشدته خاصة في الصباح الباكر؛ لأن المعدة تكون فارغة من الطعام ويكون تركيز الحمض فيها عالياً. ومن صفات الألم المميزة أنه يخف بعد الطعام ويزداد على الجوع وبعد تناول حمض من الحموض والبهارات أو الكحول والدخان.

أعراض المضاعفات: قد يحدث نزف من القرحة العميقة في الحالات المتطورة، ويتظاهر بشكل براز (تغوط) أسود بلون الزفت. وفي الحالات الشديدة بشكل إقياءات غامقة اللون مثل طحل القهوة. وقد تتطور إلى انسداد في البواب (مخرج المعدة) في بعض الحالات الشديدة، مؤدية إلى انحباس الطعام في المعدة وإقياءات غزيرة. وأخيراً قد تتظاهر بالانثقاب خاصة بعد تناول أدوية آلام المفاصل فتسبب حالة حادة تحتاج عادة إلى جراحة إسعافية.

القرحة المعدية

تتشابه قرحة المعدة مع قرحة العفج إلى حد كبير، مع تمييز الفروق الآتية:

- من حيث المسببات فإضافة إلى الملوية البوابية، بات معروفاً أن الأدوية (مضادات الالتهاب غير السيتروئيدية)، والشدة stress والقلس (الارتداد) الصفراوي من الإثنى عشري إلى المعدة هي من أهم مسببات قرحة المعدة.
- تقع قرحة المعدة عادة على الانحناء الصغير، وغالباً ما تكون وحيدة وكبيرة.
- على الرغم من أن طبيعة ألم قرحة المعدة يشابه ألم القرحة العفجية، إلا أنه يأتي في العادة بعد الطعام مباشرة على عكس قرحة العفج التي يخف الألم بها بعد الطعام.
- إن علاج قرحة المعدة عادة أطول من علاج القرحة العفجية فهو يتطلب 2 إلى 3 أشهر.
- إن لقرحة المعدة قابلية التطور إلى سرطان معدة في حال إهمالها، وخاصة إذا تجاوزت الـ 10مم، لذلك لابد من متابعتها بالتنظير الضوئي المتكرر وأخذ خزعات للتأكد عيانياً من شفاء القرحة على نحو كامل.

انتهت المحاضرة ... بالتوفيق للجميع