المعالجة التقويمية الوقائية

- تهدف المعالجات الوقائية إلى المحافظة على سلامة الإطباق واتخاذ كافة التدابير اللازمة لتأمين نمو وتطور طبيعي للفكين والأسنان، هذا يعني الاهتمام بنموذج تغذية الطفل ونوعيته منذ الشهور الأولى للحياة كذلك المراقبة الفعالة للطفل خلال مرحلة الإطباق المؤقت بالكشف الدوري للتحري عن الآفات اللثوية والنخور السنية واتخاذ التدابير العلاجية الملائمة لها عند الحاجة.

- بالإضافة لذلك يدخل تحت مفهوم التقويم الوقائي الوسائل المتبعة لتصحيح جميع العادات الفموية السيئة (مص الأصابع) والشذوذات الوظيفية التي قد تسيء إلى النمو الطبيعي للفكين والأسنان، كذلك المحافظة على المسافة اللازمة لبزوغ الأسنان الدائمة وتطبيق بعض الإجراءات الخاصة في حالة فقدان بعض الأسنان المؤقتة (تطبيق حافظات المسافة) وهذا ما سنراه بالتفصيل بعد قليل.

- لا تعتبر الوقاية أفضل من العلاج وحسب، بل إنها أرخص وذات نتائج أكثر استقرارا.
- يؤكد **BEGG** على أن الوقت الملائم للبدء بالعلاج التقويمي هو أقرب وقت لبدء انحراف تطور الجهاز السني عن الطبيعي « **THE PROPER TIME TO BEGIN TREATMENT IS AS NEAR THE BEGINNING OF THE VARIATION FROM THE NORMAL, IN THE PROCESS OF DEVELOPMENT OF THE DENTAL APPARATUS, AS POSSIBLE**»

Textbook of Orthodontics 2nd ed – G.Singh

- لقد عرف **GRABER** عام ١٩٦٦ التقويم الوقائي بأنه الإجراء المتبع لحفظ سلامة مايبدو أنه إطباق طبيعي في مرحلة عمرية معينة « **THE ACTION TAKEN TO PRESERVE THE INTEGRITY OF WHAT APPEARS TO BE NORMAL OCCLUSION AT A SPECIFIC TIME**»
- أما **PROFFIT AND ACKERMANN** فقد عرفوا التقويم الوقائي عام ١٩٨٠ بأنه منع أي تداخل محتمل على تطور الإطباق « **PREVENTION OF POTENTIAL INTERFERENCE WITH OCCLUSAL DEVELOPMENT**»

Textbook of Orthodontics 2nd ed – G.Singh

- تهتم الإجراءات التقويمية الوقائية بدراسة العلاقات الإطباقية والفكية خلال فترة الإطباق المؤقت ويلعب طبيب الأسنان العام دوراً هاماً في هذا المجال.

- حيث أن الزيارة الدورية لطبيب الأسنان يجب أن تبدأ منذ عمر ٢,٥ ـ ٣ سنوات تقريباً أي بعد بزوغ جميع الأسنان المؤقتة وفي كل مرة يقوم الطبيب بدراسة شاملة للأسنان والأنسجة الرخوة الفموية للتأكد من التطور والنمو الطبيعي للفكين والأسنان واللجوء إلى الإجراءات العلاجية المناسبة عند الضرورة.

Dr.Dr. Yazan Jahjah

- ومن أهم الإجراءات الوقائية نذكر مايلي:

١ . توعية الأهل PARENT COUNSELING

وهي تعتبر أفضل طريقة لتطبيق التقويم الوقائي.

تقسم توعية الأهل إلى:

a. توعية قبل الولادة.

b. توعية بعد الولادة.

Textbook of Orthodontics 2nd ed – G.Singh

١. توعية الأهل PARENT COUNSELING

A. **التوعية قبل الولادة:** تتضمن:

i. تذكير الأم بضرورة المحافظة على الصحة الفموية. فقد أثبتت الدراسات – على سبيل المثال – العلاقة بين صحة الفم المنخفضة لدى الأمهات مع حالات الولادة المبكرة لديهن.

ii. عندما تصاب الأم الحامل بالداء السكري المحرض بالحمل، فإن السيطرة عليه تكون أصعب ضمن الحمل إذا كانت صحتها الفموية منخفضة.

iii. هناك خطورة زائدة لانتقال ذراري الجراثيم المسببة للنخر من الأم المهملة لصحة فمها إلى الطفل عن طريق استخدام نفس الملعقة للأكل مثلا...

iv. يجب توعية الأم الحامل إلى أهمية تناول الأطعمة الطبيعية الغنية بالكالسيوم والفوسفور (مثل الحليب ومشتقاته – البيض) خصوصا في الثلث الثالث من الحمل لتأمين تشكل سليم وكافي لتيجان الأسنان المؤقتة، إضافة لتجنب تناول الأدوية المؤثرة على تطور الأسنان والفكين

Textbook of Orthodontics 2nd ed – G.Singh

١ . توعية الأهل PARENT COUNSELING

B. التوعية بعد الولادة:

يجب تنبيه الوالدين إلى مايلي:

Textbook of Orthodontics 2nd ed – G.Singh

من عمر ٦ – ١٢ شهر	بعمر السنتين
الإسنان ومايرافقه من إنزعاج من الطفل إضافة إلى الحمى البسيطة المرافقة له	يجب عدم إعطاء زجاجة الإرضاع للطفل الذي يتجهز للنوم، كما يجب أن يُفطم الطفل عن زجاجة الإرضاع بحلول الشهر ١٨ – ٢٤ من عمره، مما يقلل من احتمالية نشوء نخور الرضاعة
التأكيد على ضرورة الرضاعة الطبيعية والتي تسمح بنمو طبيعي للمركب الفموي الفكي إضافة إلى دورها في منع نشوء الفعاليات الشاذة للسان	البدء بتفريش الأسنان بعد الفطور وبعد العشاء
ينبغي عدم إضافة سكر إلى حليب الزجاجة في حال اعتماد الرضاعة الصناعية	الفحص السريري لتقييم وجود نخور بدئية إضافة لتقييم الحالة البزوغية للأسنان
تنظيف فم الرضيع والأسنان المؤقتة بواسطة فرشاة اصبعية **finger brush** أو بواسطة قطعة قطن مبللة بالسالين الدافئ مما يمنع نشوء نخور الرضاعة لدى الطفل	
ينبغي تعليم الطفل الشرب من الكأس بحلول السنة الأولى من العمر	

Textbook of Orthodontics 2nd ed – G.Singh

بعمر ثلاث سنوات	بعمر ٥ – ٦ سنوات
الفحص السريري للإسنان المؤقت الذي اكتمل بزوغه بهذه الفترة، لتقييم الإطباق والعلاقات النابية والرحوية وإن كان هناك أي شذوذ عن الطبيعة: (كالأسنان الزائدة أو الملتحمة أو المفقودة – عضة معكوسة أحادية الجانب... الخ)	تنبيه الآباء لعملية سقوط الأسنان المؤقتة والتي قد تستمر حتى عمر ١٢-١٣ سنة
يجب أن ينتظم غذاء الطفل بثلاث وجبات يوميا	الفحص السريري الدوري
يجب الانتباه إلى وجود أي من العادات الفموية السيئة مثل مص الاصبع أو التنفس الفموي، وإعلام الأهل بتأثيراتها اللاحقة على التطور... ويمكن الاستعانة ببعض الأجهزة الفموية لتدريب العضلات على الوضعية الصحيحة.	عند الحاجة لقلع سن مؤقتة لسبب ما، فلا بد من الأخذ بعين الاعتبار الحاجة لوضع حافظة مسافة مكان السن المقلوع وشرح هذا الإجراء بشكل مفصل للأهل
الانتباه للبزوغ الناقص للأرحاء الثانية وماينجم عنه من تغطية التاج بالنسج الرخوة وبالتالي تطور النخور على هذه الأسنان	
ينبغي تشجيع الطفل على تفريش أسنانه بنفسه ابتداء من هذا العمر ولو لمرة واحدة في اليوم، ويفضل أن تكون بعد الفطور	

Textbook of Orthodontics 2nd ed – G.Singh

٢ . السيطرة على النخور CARIES CONTROL

- تعتبر نخور الأسنان المؤقتة (وخصوصا نخور السطوح الملاصقة) أحد أهم الأسباب المؤدية لحدوث سوء الإطباق.
- إن الزيادة المفاجئة في نسب انتشار نخور الرضاعة والنخور الجائحة **NURSING AND RAMPANT CARIES** قد زادت من الحاجة لتطبيق إجراءات تقويمية وقائية أو توقعية.

Textbook of Orthodontics 2nd ed – G.Singh

٢ . السيطرة على النخور CARIES CONTROL

- في حالة النخور الملاصقة تميل السن المجاورة للسطح المنخور باتجاهه مما يؤدي إلى حدوث فقد بطول القوس السنية.
- وبالتالي يجب تدبير النخور الملاصقة على الأسنان المؤقتة بأبكر وقت ممكن.
- يمكن الوقاية من نخور الأسنان المؤقتة عن طريق استشارة من هو مختص بتغذية الرضبع – تطبيق الفلور الموضعي (يمكن ذلك ابتداء من عمر السنتين) – سد الوهاد والميازيب – توعية الأهل كما ذكرنا سابقا.

Textbook of Orthodontics 2nd ed – G.Singh

٣ . البقاء المديد للسن المؤقتة OVER RETAINED DECIDUOUS TOOTH

- البقاء المديد للسن المؤقتة يقال عن السن المؤقتة التي اكتمل تشكل ثلاثة ارباع جذر خلفها ولم تسقط بعد.
- البقاء المديد للسن المؤقتة يؤدي إلى تضخم و التهاب اللثة الأمر الذي يسبب الألم والنزف و يمهد الطريق لانحراف مسارات البزوغ التي يمكن أن تؤدي الى عدم الانتظام، الازدحام، و العضة المعكوسة.

Contemporary Orthodontics 5th ed – William R. Profit

- يجب اجراء صور شعاعية للمنطقة وذلك للتأكد من وضعية برعم السن الدائم ووجوده وكذلك لمعرفة ما إذا كان هناك التصاق سنخي أو أي سبب آخر قد يفسر تأخر سقوط السن المؤقتة .

- إذا كان جزء من تاج السن الدائمة مرئيا و الأسنان المؤقتة تتحرك إلى حد ١ ملم بالإتجاه الدهليزي اللساني قد يكون من المستحسن تشجيع الطفل نفسه على قلع السن.
- إذا كان الخلف الدائم بازغا وكانت هناك مسافة كافية له بعد قلع السن المؤقت، فإن فعالية الشفاه والخدود واللسان ستقود السن إلى وضعه الطبيعي على القوس السنية

Contemporary Orthodontics 5th ed – William R. Profit

- يجب قلع الأسنان المؤقتة التي لم تسقط في زمنها الطبيعي لأنها تشكل عائقاً يمنع بزوغ الأسنان الدائمة البديلة.
- بعد التأكد من وجود برعم السن الدائم تقلع السن المؤقتة ويراقب الطفل بشكل دوري حتى بزوغ السن الدائم بشكل طبيعي. في معظم الحالات تكون المسافة غير كافية أو لا يحدث بزوغ عفوي للسن وعندئذ يجب كشف تاج السن جراحياً وجره بالوسائل التقويمية لوضعه بشكل طبيعي على القوس السنية وذلك بعد تأمين المسافة الكافية له.

٤ . التصاق السن المؤقتة ANKYLOSIS OF DECIDUOUS TOOTH

- التصاق الأسنان المؤقتة مع الخلف الدائمة وبشكل خاص الأرحاء المؤقتة يشكل مشكلة محتملة في اصطفاف الأسنان الدائمة . بالرغم من أن هذه الأسنان تمتص عادة دون خلق مشاكل طويلة الأمد إلا أنه في بعض الأحيان تفشل في الامتصاص أو أنه قد تبقى مرتبطة في المنطقة العنقية . وهذا يؤخر بزوغ السن الدائم و يمكن أن يحرف المسار الطبيعي للبزوغ.

Contemporary Orthodontics 5th ed – William R. Profit

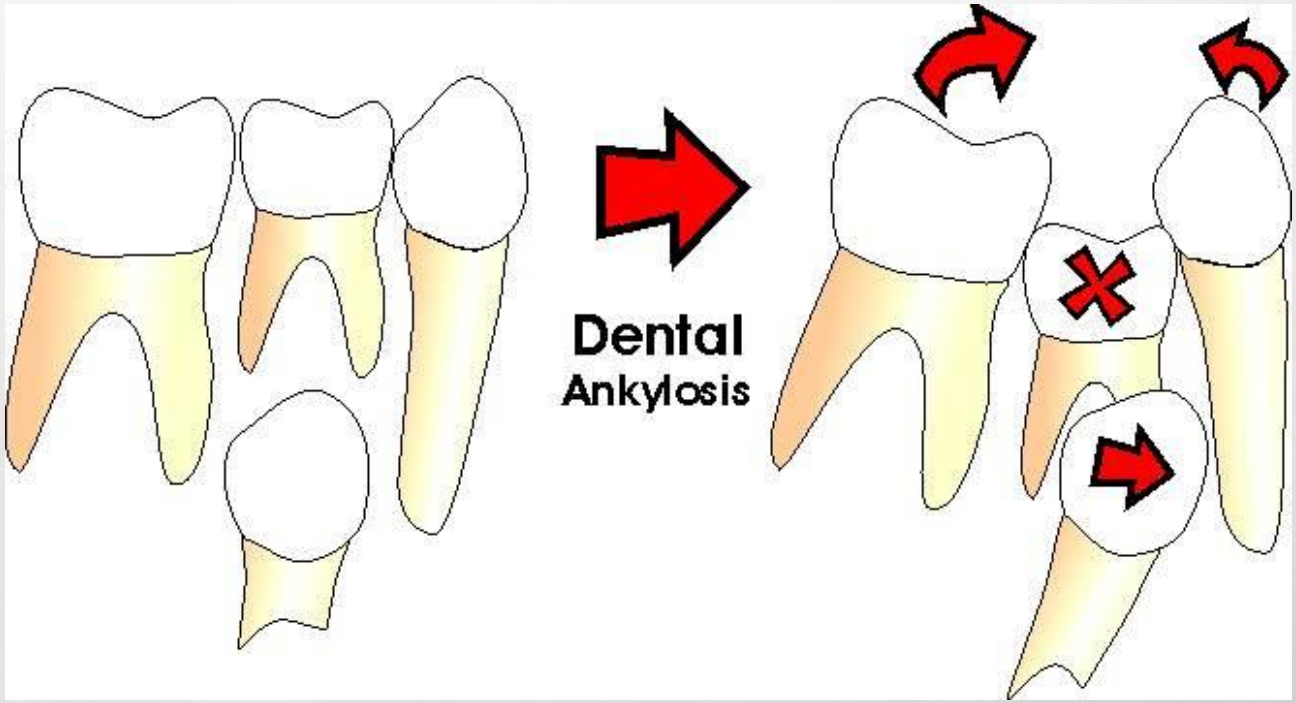
Dental
Ankylosis

- تبدو السن المصابة بالالتصاق بمستوى أخفض من مجاوراتها ويلاحظ سريرياً ميلان الأسنان المجاورة وتطاول الأسنان المقابلة بسبب الوضع الشاذ للسن، إذا حدثت الإصابة على مستوى الأرحاء المؤقتة تجرى صور شعاعية للتأكد من وجود برعم السن الدائم وعندئذ يفضل قلع السن المؤقتة لئلا تؤدي إلى شذوذات في وضع الأسنان المجاورة والمقابلة.
- وفي حالة فقدان برعم الضاحك قد يكون من الضروري المحافظة على السن المؤقتة بشرط أن تتخذ الإجراءات المناسبة لمنع الآثار السيئة على مستوى الأسنان المجاورة والمقابلة.

- أما في حالة الالتصاق السنخي السني للأرحاء الدائمة فيجب محاولة كسر الجسر العظمي أو منطقة الالتصاق بين الجذور والعظم السنخي وذلك عن طريق قلقلة السن للسماح ببزوغه ونموه العفوي، إذا لم يحدث أي تحسن بعد هذا الإجراء وبقيت السن على وضعها يمكن اللجوء إلى الوسائل التقويمية لتحريض تطاول السن والسماح بنمو طبيعي للعظم السنخي في المنطقة المصابة.
- لكن معظم الدراسات السريرية تشير إلى أن نسبة النكس لحالات الالتصاق تكون عالية لذلك ينصح بعض الباحثين بتتويج السن المصابة بشكل ملائم للمحافظة على سلامة العلاقات الإطباقية أو قلع السن المصابة خاصةً إذا كانت الحالة مترافقة بتراكب سني والمريض يحتاج لمعالجة تقويمية.

٥. الأسنان الزائدة SUPERNUMERARY TEETH

- الأسنان الزائدة يمكن أن تعيق البزوغ الطبيعي للأسنان الأخرى واصطفافها وتسبب تباعدها و لذلك تهدف المعالجة الى قلع هذه الأسنان الزائدة قبل تطور المشاكل .
- الموقع الأكثر شيوعا للأسنان الزائدة هو المنطقة الأمامية من الفك العلوي . وتكشف هذه الأسنان بالصورة البانورامية إما أثناء الفحص الروتيني أو عندما تفشل القواطع بالبزوغ .

Contemporary Orthodontics 5th ed – William R. Profit

٥. الأسنان الزائدة SUPERNUMERARY TEETH

- انفتال أو تأخر بزوغ القواطع المركزية أو وجود دياستيما كبيرة تعتبر من العلامات المبكرة على وجود أسنان زائدة غير بازغة على علاقة وثيقة مع القواطع العلوية.

Contemporary Orthodontics 5th ed – William R. Profit

٥. الأسنان الزائدة SUPERNUMERARY TEETH

- إذا كانت الأسنان الزائدة ذات شكل شاذ (وتدية أو مخروطية) تقتضي المعالجة كشفها جراحياً بعد التأكد من وضعيتها شعاعياً ومن ثم قلعها وإذا كانت إحدى الثنايا الدائمة لم تبزغ بعد تكشف هذه السن جراحياً وذلك لتسهيل بزوغها العفوي. أما إذا لم تبزغ السن الدائمة بشكل عفوي فيجب اللجوء إلى الوسائل التقويمية لجرها إلى مكانها.
- أما بالنسبة للأسنان الزائدة المنطمرة ذات الشكل الطبيعي يفضل مراقبتها شعاعياً بشكل دوري للتأكد من عدم ضغطها على جذور اِلأسنان المجاورة وعدم تشكل أكياس حولها وقد يستفاد منها خاصةً عند فقدان إحدى الأسنان الدائمة المجاورة بشكل ولادي أو مكتسب .
- وفي معظم الحالات يفضل التخطيط لقلع الأسنان الزائدة بسبب الآثار السيئة التي قد تنجم عنها.

٦ . انحصار الأرحاء الأولى الدائمة
LOCKED FIRST PERMANENT MOLARS

- تلاحظ مثل هذه الحالة كثيراً على الفك العلوي وتنتج عن عدة أسباب منها الميلان المحوري غير الملائم لبرعم الرحى الدائمة أو عجز القاعدة العظمية، ويمكن كشفها شعاعياً (صورة بانورامية أو ذروية) خاصةً في حال تأخر بزوغ إحدى الأرحاء الدائمة الأولى.

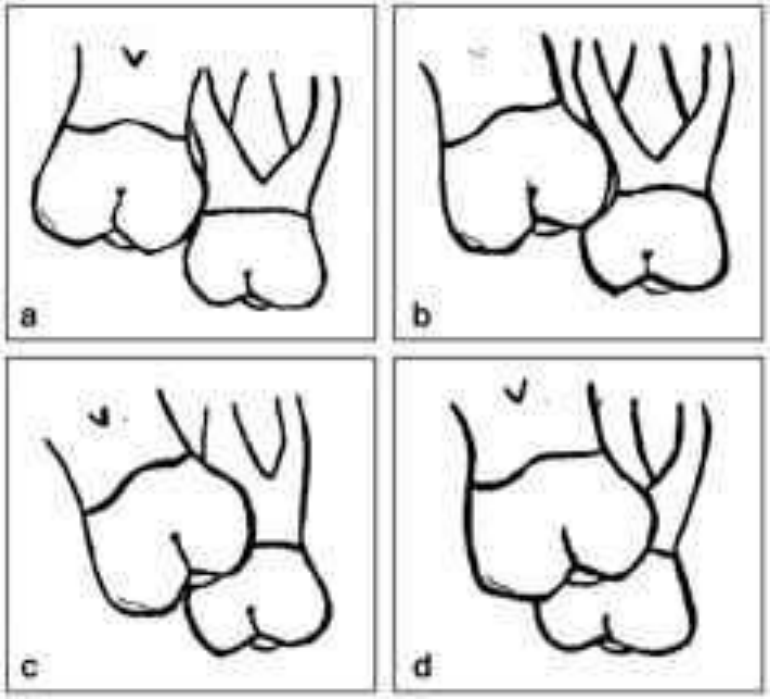

٦ . انحصار الأرحاء الأولى الدائمة
LOCKED FIRST PERMANENT MOLARS

- في بعض الحالات يحدث تصحيح عفوي للحالة وتبزغ الرحى بدون مشاكل لذلك يفضل متابعة المريض بشكل منتظم لفترة ٦ ـ ٨ أشهر تقريباً وإجراء صور شعاعية للتأكد من وضعية برعم الرحى ونموذج امتصاص جذور الرحى الثانية المؤقتة.

٦ . انحصار الأرحاء الأولى الدائمة
LOCKED FIRST PERMANENT MOLARS

- إذا لم يحدث تحسن عفوي وبزوغ طبيعي للرحى يكون من الضروري توجيه بزوغها بشكل ملائم عن طريق تصحيح وضع التاج وهذا يتم سريرياً باستخدام أشكال تجارية من النوابض المعدنية أو أوتاد مطاطية توضع على مستوى نقطة التماس بين تاج الرحى الأولى الدائمة والسطح الملاصق للرحى الثانية المؤقتة وغالباً ما يؤدي هذا الإجراء إلى تصحيح محور الرحى وبزوغها بشكل طبيعي ضمن الحفرة الفموية.
- في الحالات التي تترافق بامتصاص واسع لجذور الرحى الثانية المؤقتة قد يكون من الضروري قلع هذه السن لتسهيل بزوغ الرحى الدائمة ومن ثم نلجأ إلى إجراء مناسب لحفظ المسافة اللازمة لبزوغ الضاحك الثاني.

٧. الفراغ المتوسط بين الثنايا العلوية DIASTEMA

- يكون الفراغ المتوسط حالة شائعة خلال فترة الإطباق المختلط وخاصةً قبل بزوغ الرباعيات والأنياب، ولكن في بعض الحالات قد ينتج هذا الفراغ عن شذوذات لجام الشفة العليا أي ضخامته أو ارتكازه بشكل منخفض بين الثنايا العلوية.

- تتطلب المعالجة في بعض الحالات اللجوء إلى قص جراحي لتشذيب لجام الشفة العلوية **FRENOTOMY** على اعتبار أنه يشكل عائقاً ميكانيكياً يمنع التقارب الطبيعي للثنايا. وينصح بإجراء جراحة اللجام قبل بزوغ الرباعيات الدائمة للسماح بحدث انغلاق عفوي وتدريجي مع بزوغ هذه الأسنان. ويلاحظ سريرياً أن الحالات التي تستجيب جيداً للمعالجة الجراحية هي الحالات المترافقة بفراغ بسيط أو التي تكون فيها محاور الأسنان ملائمة (جذور الثنايا متقاربة وتيجانها متباعدة بالاتجاه الوحشي – وذلك لأن حركة الإمالة تحدث بشكل فزيولوجي على عكس الحركة الجسمية). أما إذا كانت الثنايا متباعدة بشكل متواز فقد يكون ضرورياً اللجوء إلى الأجهزة التقويمية الثابتة لإغلاق الفراغ المتوسط بتحريك الثنايا حركة جسمية.
- يجب عند اتخاذ القرار بالجراحة إراء تنضير كامل لكافة ألياف اللجام المندخلة ضمن الحاجز السنخي بين الثنايا، والبدء بجر الثنايا تجاه بعضها البعض يجب أن نبدأ به خلال مدة أقصاها ٢٤ ساعة بعد الجراحة.

- من جهة أخرى قد يكون الفراغ غير الطبيعي بين الثنايا ناتجاً عن وجود أسنان زائدة **MESIODENS** أو أكياس أو أورام سنية بين الثنايا أو عن عدم انسجام السن القاعدي (صغر الأسنان أو زيادة حجم القوس القاعدية) وعندئذ فإن هذا الفراغ لن يزول إلا بالمعالجات السببية الملائمة.

٩. حفظ المسافة SPACE MAINTENANCE

- يعرف حفظ المسافة بأنه الإجراء الذي يُتخذ عقب الفقد المبكر لسن أو عدة أسنان مؤقتة للوقاية من حدوث خسارة في تطور القوس السني **PREVENT DEVELOPMENTAL LOSS**
- أما حافظة المسافة فهي الجهاز الذي يمنع من حدوث خسارة في طول القوس السني وبالتالي توجيه بزوغ الأسنان الدائمة نحو مواضعها الصحيحة على القوس السنية.

Textbook of Orthodontics 2nd ed – G.Singh

٩. حفظ المسافة SPACE MAINTENANCE

- يعتبر حفظ المسافة **SPACE MAINTAINANCE** مناسبا فقط عندما تكون هناك مسافة كافية على القوس السنية – جميع الأسنان الغير بازغة موجودة ضمن العظم).

Contemporary Orthodontics 5th ed – William R. Profit

٩. حفظ المسافة SPACE MAINTENANCE

اعتبارات مهمة عند تقرير حفظ المسافة

- **السن المفقودة:** كما هو معلوم تعتبر الرحى الثانية المؤقتة ذات أهمية كبيرة جداً نظراً للدور الذي تلعبه هذه السن في تحديد العلاقة الإنسية الوحشية للأرحاء الأولى الدائمة وكذلك بسبب المسافة الإضافية (١ ـ ٢ ملم) التي تؤمنها والناتجة عن الفرق بين حجم هذه السن وحجم الضاحك الثاني الذي سيخلفها، لذلك فإن فقدان الرحى الثانية المؤقتة يؤدي إلى مشاكل أخطر مما هو عليه الحال عند فقدان الرحى الأولى المؤقتة.

٩. حفظ المسافة SPACE MAINTENANCE

اعتبارات مهمة عند تقرير حفظ المسافة

- **السن المفقودة:** من الضروري تطبيق حافظة المسافة الأمامية لأغراض تجميلية ولمساعدة الطفل على تعلم النطق السليم.

٩. حفظ المسافة SPACE MAINTENANCE

اعتبارات مهمة عند تقرير حفظ المسافة

- **درجة تطور برعم السن الدائمة:** يقترب البزوغ السريري للسن بعد تشكل نصف الجذر وهذا ما يمكن كشفه شعاعياً، فإذا حدث فقدان إحدى الأسنان المؤقتة وكانت الفحوص الشعاعية تؤكد اكتمال ثلاثة أرباع الجذر فإنه لا داعي على الأغلب لوضع حافظة مسافة لأن فقدان السن المؤقتة سيسرع برزوغ السن الدائمة في هذه الحالة (بسبب فقدان العظم المغطي لبرعم السن الدائم والناتج عن تهدم النسج حول السن المؤقت المقلوع مبكرا **SINGH**)

٩. حفظ المسافة SPACE MAINTENANCE

اعتبارات مهمة عند تقرير حفظ المسافة

III. طبيعة العلاقات الإطباقية:

- في حالة وجود تشابك حدبي صميمي قد يكون من غير الضروري حفظ المسافة لأن العلاقات الإطباقية تعمل على منع الحركة الثانوية للأسنان وعلى العكس بوجود حدبات سنية ضحلة أو انسحال شديد يكون من الضروري وضع حافظة مسافة إذا حدث فقدان مبكر لإحدى الأرحاء المؤقتة.

٩. حفظ المسافة SPACE MAINTENANCE

اعتبارات مهمة عند تقرير حفظ المسافة

III. طبيعة العلاقات الإطباقية:

- من جهة أخرى قد يكون من الضروري وضع حافظة مسافة لمنع تفاقم علاقة فكية غير طبيعية ومثال على ذلك فقدان إحدى الأرحاء المؤقتة أو الأنياب المؤقتة السفلية عند طفل لديه علاقات إطباقية من الصنف الثاني حيث أن عدم حفظ المسافة قد يؤدي لميلان الأسنان الأمامية نحو الخلف وتفاقم حالة الصنف الثاني وانخفاض البعد العمودي.

٩. حفظ المسافة SPACE MAINTENANCE

اعتبارات مهمة عند تقرير حفظ المسافة

III. طبيعة العلاقات الإطباقية:

- كذلك عند وجود مستوى نهائي مستقيم **STRAIGHT TERMINAL PLANE** وحدوث فقدان لإحدى الأرحاء المؤقتة العلوية يكون من الضروري وضع حافظة مسافة لمنع انسلال الرحى الأولى الدائمة العلوية ونشوء علاقات إطباقية من الصنف الثاني.

٩. حفظ المسافة SPACE MAINTENANCE

اعتبارات مهمة عند تقرير حفظ المسافة

IV. **تسلسل بزوغ الأسنان:** من المهم تحديد حالة تطور وبزوغ الأسنان المجاورة للسن المفقود أثناء تقرير حفظ المسافة... هناك سيناريوهان مهمان لمثل هذه الحالات:

- حالة السقوط المبكر للرحى الثانية ومستوى الحفاف الأنسي للرحى الدائمة المجاورة على أو أعلى مستوى بزوغ الضاحك الثاني: فهناك احتمالية لميلان الرحى الدائمة أنسيا وبالتالي انطمار الضاحك الثاني...

٩. حفظ المسافة SPACE MAINTENANCE

اعتبارات مهمة عند تقرير حفظ المسافة

IV. **تسلسل بزوغ الأسنان:** من المهم تحديد حالة تطور وبزوغ الأسنان المجاورة للسن المفقود أثناء تقرير حفظ المسافة... هناك سيناريوهان مهمان لمثل هذه الحالات:

- حالة السقوط المبكر للرحى الأولى المؤقتة أثناء بزوغ الرباعية الدائمة، هذا مايؤدي إلى انحراف الناب المؤقت نحو الوحشي وبالتالي إعاقة بزوغ الضاحك الأول... كما أن هذا السيناريو قد يسبب ميلان لسانيا للأسنان الأمامية إذا حدث على الفك السفلي، وبالتالي انهيار القطاع الامامي للفك السفلي.

٩. حفظ المسافة SPACE MAINTENANCE

اعتبارات مهمة عند تقرير حفظ المسافة

٧. **الفترة التي مضت على سقوط السن المؤقتة:** حيث أن معظم خسارة المسافة تحدث في ال٦ أشهر التالية للقلع المبكر للسن المؤقت.

Textbook of Orthodontics 2nd ed – G.Singh

٩. حفظ المسافة SPACE MAINTENANCE

استطبابات حفظ المسافة

✓ على مستوى الأسنان الخلفية:

- المحافظة على الطول الطبيعي للقوس السنية.
- المحافظة على سلامة العلاقات الإطباقية.
- عدم الرغبة في إنقاص طول القوس السنية أو السماح بانسلال بعض الأسنان.
- وجود علامات مبكرة لإمكانية وجود عجز قاعدي.

٩. حفظ المسافة SPACE MAINTENANCE

استطبابات حفظ المسافة

✓ **على مستوى الأسنان الأمامية:**

- تأمين النواحي التجميلية عند الطفل وتفادي الانعكاسات السلبية على النواحي النفسية.
- منع نشوء عادات فموية سيئة.
- منع حدوث عضة مغلقة أو عميقة بسبب ميلان الأسنان الأمامية نحو اللسان.
- تفادي تفاقم بعض حالات سوء الإطباق (مثال حالة صنف ثاني وفقدان مبكر للأنياب المؤقتة السفلية).
- مساعدة الطفل على تعلم النطق السليم.

٩. حفظ المسافة SPACE MAINTENANCE

مضادات استطبابات حفظ المسافة

- عدم وجود عظم مغطي لبرعم السن الدائم.
- تشكل ثلاثة أرباع جذر البرعم الدائم.
- عندما تكون حجوم براعم الأسنان الدائمة أصغر من الطبيعي.
- في حالة غياب براعم الأسنان الدائمة والرغبة بالحركة الأنسية للأسنان الخلفية.
- عند وجود مؤشرات لزيادة طول القوس القاعدية واحتمال بقاء فراغات بين الأسنان الدائمة.
- الحالات التي تتطلب إجراء القلع الدوري.

٩. حفظ المسافة SPACE MAINTENANCE

الخصائص الواجب توافرها في حافظات المسافة

- أن تؤمن الناحية الوظيفية إن كانت خلفية (المضغ وتحمل الضغوط – الكلام) والجمالية ان كانت أمامية.
- أن تمنع انسلال الأسنان المجاورة أو تطاول الأسنان المقابلة.
- ألا ترض النسج المخاطية المستندة عليها ، ولا تضر بالدعامات (نخر – فعل عتلة)
- أن تلائم نوع ومكان الفقد.
- أن تناسب النمو والتطور الطبيعي للقوس السنية ، ولا تعيق بزوغ الأسنان .
- بسيطة التصميم - سهلة التنظيف - كلفتها معقولة .

٩. حفظ المسافة SPACE MAINTAINANCE

حفظ المسافة في المنطقة الأمامية

- إن فكرة عدم حدوث ضياع في المسافة في حال الفقد المبكر للقواطع هي فكرة خاطئة.
- و بالتالي فالتعويض عن الأسنان المفقودة ضروري من أجل الحفاظ على المسافة.
- حيث تشبه الأقواس السنية بأقواس البناء (القوس وفقط الشكل القوسي هو الذي يحافظ على البناء من الانهيار حيث تتوزع الضغوط على مركبات القوس ومن ثم تنتقل إلى الأرض).
- وباعتبار أن الأسنان تسعى بشكل طبيعي للانسلال الأنسي فإنه لا يوجد ما يمنع من حدوث انهيار في القوس في حال فقدان الأسنان الأمامية وبالتالي لابد من حفظ المسافة.

٩. حفظ المسافة SPACE MAINTAINANCE

حفظ المسافة في المنطقة الأمامية

- يتم ذلك بعدة طرق منها:
  - الأجهزة الثابتة: ربط الأسنان الأمامية الاصطناعية بسلك **S.S.** مع أطواق على الأرحاء.
  - الأجهزة الجزئية نصف المتحركة: هي أجهزة جزئية مع أطواق على الأرحاء بدل الضمات تستخدم في حالة نقص الثبات.
  - الأجهزة المتحركة.

١٠. العادات الفموية السيئة BAD ORAL HABITS

العادة: هي تكرار مستمر لعمل إرادي في البداية يتحول فيما بعد لسلوك غير إرادي .

وينظر اليها الكثير من علماء النفس على انها ممارسات متكررة هدفها التفريج عن التوترات الداخلية عند الطفل او البالغ.

١٠. العادات الفموية السيئة BAD ORAL HABITS

وعند التعامل مع أي عادة يجب أن نطرح بعض الأسئلة :

- لماذا اكتسب الطفل هذه العادة ؟
- هل العادة طبيعية في هذا العمر؟
- مامدى ضرر العادة واستمرارها ؟
- ما الوقت الذي يجب أن يقلع فيه الطفل عن هذه العادة ؟

١٠. العادات الفموية السيئة BAD ORAL HABITS

خصائص العادة السيئة

مدتها: ما هي الفترة الزمنية التي استمر الطفل فيها في ممارسة هذه العادة ؟ حيث أن المدة تتناسب طردا مع الضرر الناتج.

تكرارها: هل تكرار العادة خلال النهار أم خلال الليل فقط . حيث أنّ تكرار العادة يتناسب طرداً مع الضرر الناتج.

شكلها واتجاهها: هل يستعمل الإبهام في عملية المص مما يؤدي لحدوث عضة مفتوحة،أم يستعمل السبابة مما يؤدي لبروز الفك السفلي ، وهل تتركز عملية المص على المنطقة الأمامية أو الجانبيةً .

الشدة: فيما إذا كانت تمارس هذه العادة بنشاط وفعالية.

١٠. العادات الفموية السيئة BAD ORAL HABITS

❖ ١. عادة مص الإصبع Finger suckling:

تعتبر هذه الحالة من العادات الشائعة عند الأطفال خاصة خلال السنوات الأولى من العمر.

١٠. العادات الفموية السيئة BAD ORAL HABITS

❖ ١. عادة مص الإصبع Finger suckling:

- يقسم **Moyers** عادة مص الأصبع حسب العمر إلى ثلاث مراحل:
  - الاولى: من الولادة وحتى عمر ٣ سنوات حسب التطور الاجتماعي للطفل. يعتبر مص الاصبع طبيعيا في هذه المرحلة، ويلاحظ أن معظم الأطفال في هذا العمر يمارسون هذه العادة وخصوصا عند الفطام. معظم الأطفال يتوقفون عن هذه العادة بانتهاء هذه المرحلة.

Textbook of Orthodontics 2nd ed – G.Singh

١٠. العادات الفموية السيئة BAD ORAL HABITS

❖ ١. عادة مص الإصبع Finger suckling:

- يقسم **Moyers** عادة مص الأصبع حسب العمر إلى ثلاث مراحل:
  - الثانية: من عمر ٣ إلى ٧ سنوات. لا بد من إيلاء مص الإصبع في هذا العمر اهتماما خاصا بسبب احتمال ارتباط هذه العادة بهذا العمر بالقلق عند الطفل، إضافة إلى أن هذا العمر هو العمر الأنسب لعلاج المشاكل السنية المرتبط بهذه العادة.

لا بد من وضع برنامج علاجي محدد للتخلص من هذه العادة في هذا العمر.

Textbook of Orthodontics 2nd ed – G.Singh

١٠. العادات الفموية السيئة BAD ORAL HABITS

❖ ١. عادة مص الإصبع Finger suckling:

- يقسم **Moyers** عادة مص الأصبع حسب العمر إلى ثلاث مراحل:
  - الثالثة: بعد عمر ٧ سنوات. استمرار العادة حتى هذا العمر لهو عرض لمشكلة اجتماعية واضحة لدى الطفل وغالبا ما يترافق مع سوء الإطباق.

Textbook of Orthodontics 2nd ed – G.Singh

١٠. العادات الفموية السيئة BAD ORAL HABITS

❖ ١. عادة مص الإصبع Finger suckling:

- **من أسبابها:**

i. العامل النفسي .
ii. دور الرضاعة الصناعية .
iii. ولادة طفل جديد والإهتمام الزائد به .
iv. عدم كفاية حليب الأم وعدم الإستعانة بحليب اصطناعي وشعور الطفل بالجوع.
v. دخول الطفل المدرسة ومقابلة المجتمع الجديد .
vi. قد تبدأ مع البزوغ كمساعدة في تدليك اللثة وتتوقف بعده .

أشكال مختلفة لعادة مص الأصبع

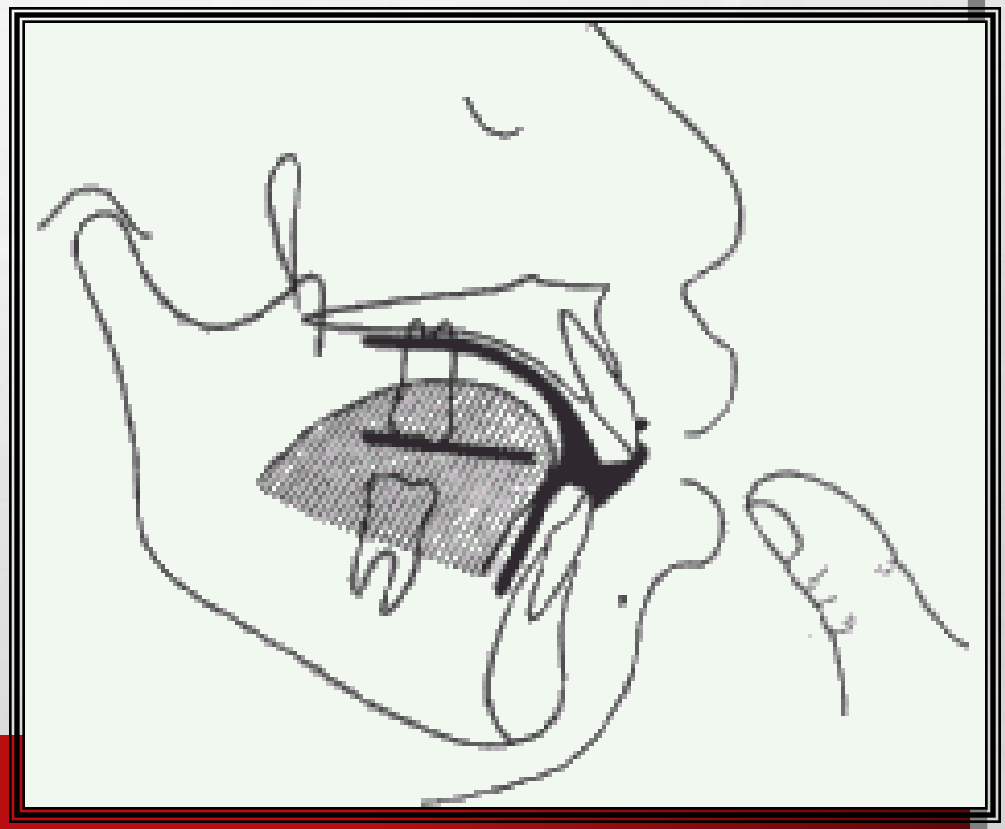

9 year old boy: Active thumb sucking habit
Cannot stop by himself...

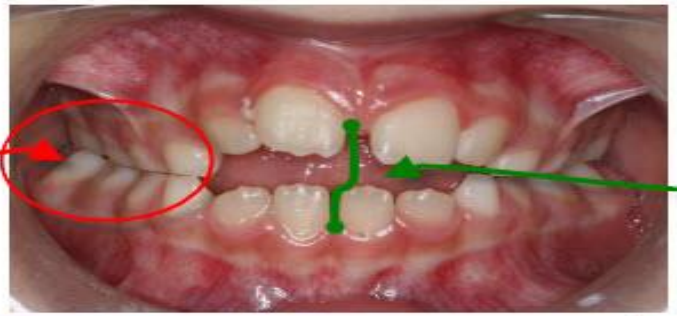

Upper teeth pushed upwards
Lower teeth pushed downwards

١٠. العادات الفموية السيئة BAD ORAL HABITS

❖ ١. عادة مص الإصبع Finger suckling:

- **أكثر حالات سوء الإطباق التالية لعادة مص الأصبع (الإبهام):**

i. بروز سنخي علوي.
ii. تراجع سنخي سفلي.
iii. عضة مفتوحة أمامية وتطور عادة دفع اللسان.
iv. تضيق القوس السنية العلوية وعضة معكوسة خلفية.

١٠. العادات الفموية السيئة BAD ORAL HABITS

❖ ١. عادة مص الإصبع Finger suckling:

- **الفحص خارج الفموي:** يظهر الطفل الممارس لهذه العادة بعض المظاهر خارج الفموية منها:
  - الإصبع التي يتم مصها تكون أنظف من مجاوراتها.
  - الأصبع التي يتم مصها تكون محمرة ومتجعدة وأحيانا متقرحة.
  - الأصبع التي يتم مصها تكون ذات ظفر قصير.
  - تشوه في الأصبع.
  - ثؤلول ليفي على قمة الأصبع.
  - يترافق مص الأصبع غالبا مع التهابات متكررة للأذن الوسطى ولوزات متضخمة وتنفس فموي.

Textbook of Orthodontics 2nd ed – G.Singh

١٠. العادات الفموية السيئة BAD ORAL HABITS

أنظمة الجوائز

- عبارة عن عقد بين الأهل والطفل أو بين طبيب الأسنان والطفل .يذكر العقد أن الطفل لن يستمر في العادة خلال فترة محددة من الزمن و بالمقابل سوف يتلقى جائزة.
- كلما كانت الضمانات التي أخذها الطفل أكثر كلما كانت الفرصة أكبر للنجاح
- يمكن أن تتضمن الضمانات وضع نجوم على تقويم يدوي الصنع عندما يتجنب الطفل العادة لكامل اليوم ، في نهاية الفترة المحددة تقدم الجائزة مع مديح شفوي .

المعالجة المساعدة

- إذا استمرت العادة بعد المعالجة التذكيرية والجوائز ويريد الطفل بجدية السيطرة على العادة ، يمكن أن تستخدم المعالجة المساعدة التي تتضمن طريقة الكبح الفيزيائي للعادة وتذكير المريض .
- يتضمن هذا النمط من العلاج عادة جبيرة رخوة لمنع الطفل من ثني المرفق وقت النوم فقط.
- استخدام الأجهزة المتحركة هنا يعتبر مضاد استطباب لأن عدم التعاون بالأساس هو جزء من المشكلة لذلك يتم استخدام **cemented habit crib** لاعتراض عادة مص الأصبع .

Contemporary Orthodontics 5th ed – W.Proffit

cemented habit crib

يمكن تثبيت الجهاز إلى أي من الأرحاء المؤقة أو الدائمة وينبغي أن تمدد أماميا للتداخل مع موقع الاصبع أثناء المص .

Contemporary Orthodontics 5th ed – W.Proffit

١٠. العادات الفموية السيئة BAD ORAL HABITS

١. عادة مص الإصبع Finger suckling:

- ملاحظة: إن التوقف عن عادة مص الإصبع قبل عمر ٤ أو ٥ سنين يسبب تصحيح بعض الاضطرابات الناتجة عن هذه العادة بشكل تلقائي.

فمثلا العضة المفتوحة الناتجة عن مص الإصبع: إذا تم التوقف عن عادة مص الإصبع قبل بزوغ الأسنان الأمامية الدائمة وكانت العلاقات الهيكلية لدى المريض طبيعية فإنها سوف تتصحح بشكل تلقائي... لكن يبقى من الضروري تصحيح المسافات بين السنية وتباعد الأسنان الامامية وتضيق القوس العلوية ضروريا باستخدام الأجهزة التقويمية الملائمة.

Contemporary Orthodontics 5th ed – W.Proffit

١٠. العادات الفموية السيئة BAD ORAL HABITS

❖ ٢. عادة مص الشفة السفلية Lower Lip Sucking:

- إن عادة مص الشفة السفلية تنتج بشكل أساسي عن وجود بروز زائد **Overjet** والصعوبة النسبية لإحداث إغلاق شفوي عند البلع في هذه الحالة.
- وبالتالي فمن السهل على الطفل أن يسند الشفة السفلية إلى السطوح الحنكية للقواطع العلوية... وفي هذه الحالة تقوم العضلة الذقنية برفع الشفة السفلية إلى الأعلى.

١٠. العادات الفموية السيئة BAD ORAL HABITS

❖ ٢. عادة مص الشفة السفلية Lower Lip Sucking:

- يظهر الطفل الذي يمارس هذه العادة عدة صفات، أهمها:
  - تسطح وازدحام القطاع الأمامي السفلي.
  - تراجع الأسنان الأمامية السفلية.
  - بروز الأسنان الامامية العلوية.
- وعندما تكون العادة شديدة، فإن الشفاه نفسها تظهر مايلي:
  - الحافة القرمزية تصبح متضخمة.
  - احمرار تحت الحافة القرمزية للشفة.
  - وضوح في الثلم الشفوي الذقني بوضع الراحة.

Textbook of Orthodontics 2nd ed – G.Singh

١٠. العادات الفموية السيئة BAD ORAL HABITS

❖ ٣.عادة قضم الأظافر Nail Biting:

- هي عادة طبيعية قد تتطور بعد عمر مص الأصبع ،غالباً ما ينتقل الطفل من مرحلة مص الإبهام إلى قضم الأظافر لكنها لا تنشأ دائما عن عادة مص الإصبع فقط (ممكن أن تنشأ بمفردها).
- تعبر عن توتر وقلق نفسي عند الطفل وغالباً ما تشاهد عند الأطفال الحساسين أو الخجولين.
- تؤدي هذه العادة إلى تراكب الأسنان الأمامية – عضة مفتوحة – عضة معكوسة - تأثير سلبي على نفسية الطفل.

١٠. العادات الفموية السيئة BAD ORAL HABITS

٤.عادة عض القلم:

- وهي عادة تشاهد غالباً عند طلاب المدارس في المراحل الأولى وتؤدي إلى شذوذ في وضع السن المطبق عليه القلم .

إرشاد البزوغ بواسطة السحل الملاصق التدريجي

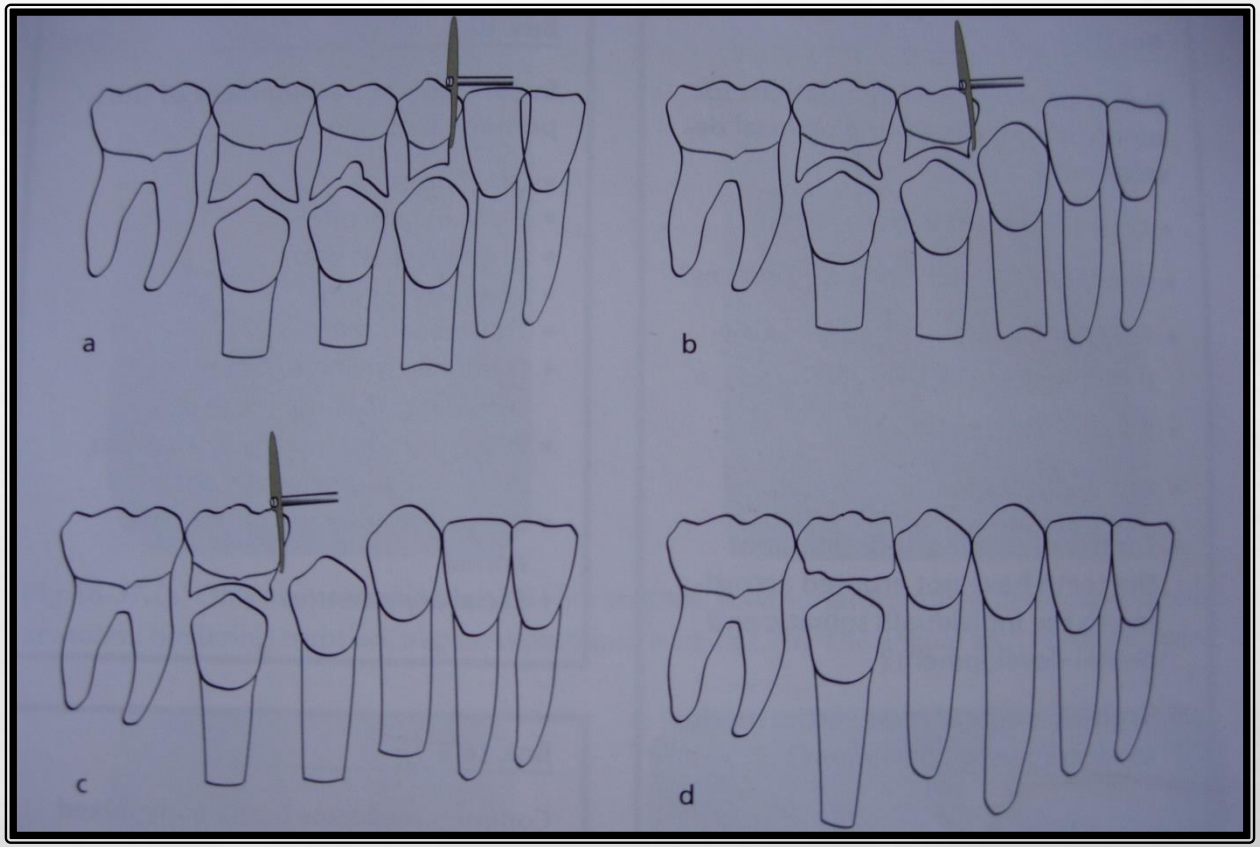

المرحلة الأولى: تقلع فيها الأنياب المؤقتة في عمر ٧ ـ ٨ سنوات بهدف تأمين بزوغ طبيعي وارتصاف عفوي للأسنان الأمامية الدائمة.

المرحلة الثانية: تقلع الأرحاء الأولى المؤقتة لتسريع بزوغ الضواحك الأولى ويتم هذا الإجراء في عمر ٩ ـ ١٠ سنوات بحسب درجة تطور برعم الضاحك الأول.

المرحلة الثالثة: تقلع الضواحك الأولى حالما تبزغ على القوس السنية وذلك للسماح ببزوغ الأنياب الدائمة بوضع طبيعي. ويمكن في مرحلة تالية قلع الأرحاء الثانية المؤقتة للسماح ببزوغ عفوي للضواحك الثانية.

٧. الازدحام السني CROWDING

حالة الازدحام الشديد:

- **استطبابات القلع الدوري الرئيسية:**
  - حالات الصنف الأول المترافقة بعجز قاعدي شديد ومقدار طبيعي أو ضحل من التغطية **OVERBIT** والحالات المثالية تتميز أيضاً بنموذج وجهي محدب **CONVEX** وميلان شفوي للقواطع.

٧. الازدحام السني CROWDING

حالة الازدحام الشديد:

- **مضادات استطبابات القلع الدوري:**
  - حالات الصنف الثاني والثالث الهيكلية على اعتبار أنها تتطلب معالجة تقويمية فعالة لتصحيح العلاقات القاعدية الشاذة. على الرغم من ذلك يجب التنويه إلى أن بعض الأطباء يلجأون إلى تطبيق القلع الدوري لمعالجة حالات الصنف الثاني أو الثالث حيث يجري القلع في مثل هذه الحالات على الفك العلوي أو الفك السفلي فقط (قلع دوري أحادي الفك).
  - الفقدان الولادي لبعض الأسنان الدائمة (خاصة الضواحك الثانية).
  - حالات العضة العميقة أو المغلقة على اعتبار أن القلع سوف يزيد من الحالة سواءً بسبب الدوران الأمامي للفك السفلي والذي يتلو القلع.
  - الحالات المترافقة لبروفيل وجهي مقعر **CONCAVE** لأن القلع يزيد من تقعر البروفيل وتراجع الشفاه. البزوغ الأنسي الشاذ للأنياب الدائمة.

٨. البلع الطفلي INFANTILE SWALLOWING

- **يبدي الإنسان الطبيعي حسب PROFFIT نموذجين رئيسيين للبلع:**
  1. البلع الطفلي.
  2. البلع البالغ.

Contemporary Orthodontics 5th ed – W.Proffit

٨. البلع الطفلي INFANTILE SWALLOWING

- قنوات الحليب في الثدييات المرضعة تكون محاطة بالعضلات الملساء التي تتقلص لطرح الحليب . ومن أجل الحصول على الحليب، ليس من الضروري على الرضيع أن يمتصه من ثدي الأم ، وربما لا يستطيع أن يفعل ذلك. بدلا من ذلك، يكون دور الرضيع هو تحفيز العضلات الملساء للتقلص و ضخ الحليب في فمه و يتم ذلك عن طريق الرضاعة التي تتألف من **SMALL NIBBLING MOVEMENTS** للشفاه، وهي فعل منعكس عند الطفل.

Contemporary Orthodontics 5th ed – W.Proffit

٨. البلع الطفلي INFANTILE SWALLOWING

- وعندما يتم تدفق الحليب في الفم، فمن الضروري أن يقوم الرضيع بعمل اخدود في اللسان والسماح بتدفق الحليب إلى الخلف نحو البلعوم والمريء.ويجب أن يتوضع اللسان نحو الأمام بتماس مع الشفة السفلية . هذا التسلسل للأحداث يعرف بالبلع الطفلي الذي يتميز ب:
  - تقلصات نشطة في عضلات الشفتين
  - اندفاع قمة اللسان نحو الأمام وتماسها مع الشفة السفلية من أجل سد الأمامية للحفرة الفموية أثناء البلع
  - نشاط قليل للجزء الخلفي من اللسان أو عضلات البلعوم

Contemporary Orthodontics 5th ed – W.Proffit

٨. البلع الطفلي INFANTILE SWALLOWING

- **تراجع البلع الطفلي نحو البلع البالغ:** ابتداء من عمر السنة، و مع نضوج الطفل يحدث زيادة في نشاط العضلات الرافعة للفك السفلي أثناء عملية البلع. ومع إضافة الأطعمة الصلبة وشبه الصلبة إلى النظام الغذائي، يكون من الضروري للطفل استخدام اللسان بطريقة أكثر تعقيدا لجمع اللقمة، وضعها على طول منتصف اللسان، ونقله نحو الخلف. وذلك حتى نصل إلى نموذج البلع البالغ والذي يتصف ب:
  ١. استرخاء الشفاه أثناء البلع.
  ٢. توضع ذروة اللسان على الحنك خلف القواطع العلوية.
  ٣. الأسنان الخلفية بحالة إطباق أثناء البلع.
  ٤. نمو سفلي وأمامي للفك السفلي يزيد من حجم الحفرة الفموية مما يساعد على تغيير وضعية اللسان.
  ٥. تثبيت الفك السفلي يتم بواسطة العضلات المضغ وليس العضلات الوجهية.

Textbook of Orthodontics 2nd ed – G.Singh

الأعراض السريرية للبلع الطفلي

اندفاع اللسان الأمامي أو الجانبي وتوضعه بين الأقواس السنية ⇦ عضة مفتوحة .
تقلص واضح للعضلات الشفوية وحول الفموية (خاصة الذقنية) " علامة سريرية هامة للبلع الطفلي " .
عدم حدوث تماس مركزي في الأسنان المؤقتة أثناء البلع .
ضغط ذروة اللسان على السطح الحنكي للقواطع العلوية ⇦ فراغات بين الأسنان .

الشذوذات الناجمة عن البلع الطفلي

عضة مفتوحة أمامية أو جانبية .
اختلال التوازن العضلي الفيزيولوجي بسبب دفع اللسان نحو الخارج وبالتالي بروز الأسنان العلوية وميلانها الشفوي .
وجود فراغات بين الأسنان الأمامية العلوية .
عضة معكوسة خلفية بسبب التقلص الزائد للعضلة المبوقة .

- في هذا النمط من العضات المفتوحة فإن الإطباق في كلا الجانبين مدعوم فقط بواسطة الأسنان الأمامية وبواسطة الارحاء الاولى الدائمة .
- التوضع الأعتيادي للسان .
- الدفع اللساني بين الأسنان جانبياً
- سوء الوظيفة اللسانية الحادث والمرتبط مع اضطراب تطو ر النمو الفيزيولوجي حو ل الارحاء المؤقتة الأولى والثانية .

اعادة تأهيل وظيفة البلع الطفلي

- شرح الية البلع للاهل والمريض
- نلفت انتباه المريض للمتابعة الذهنية لمراحل وتسلسل حركات البلع الخاطئ
- نطلب من المريض ان يكون في وضع الراحة
- نطلب فتح الفم ونضع نصف ملعقة صغيرة ماء ونعود للوضع الراحي
- وضع ذروة اللسان في مقدمة قبة الحنك
- اغلاق الفك السفلي
- اجراء عملية البلع وعندها نلاحظ حركة غضروف الحنجرة باتجاه الأعلى