

البنى التشريحية للفكين والمحيطة بالجهاز التعويضي الكامل السفلي

Anatomical Landmarks of Mandible

الفك السفلي (Mandible)

يستمد الجهاز التعويضي الكامل السفلي دعمه من جسم الفك السفلي، وتبلغ متوسط المساحة المتاحة لتوضع الجهاز السفلي 14 سم². في حين أن الفك العلوي يملك مساحة استناد 24 سم²، هذا يعني أن الفك السفلي أقل قدرة على مقاومة القوى الاطباقية من الفك العلوي. إن أهم العناصر التشريحية الموجودة في الفك السفلي والتي تؤثر في تصميم وصنع الجهاز السفلي هي:

(١) الارتفاع السنخي المتبقي (Residual alveolar ridge):

بعد فقدان الأسنان فإن العظم السنخي المتبقي يشكل الارتفاع السنخي الذي يقدم الدعم للجهاز وهو جزء من منطقة الاستناد الداعمة للجهاز. كلما كان الارتفاع السنخي مرتفعاً ولم يتعرض للامتصاص استطاع الطبيب المعوض أن يتخذ من هذا السنخ قاعدة جيدة ليرتكز عليها الجهاز بدقة وثبات ودون أي قلقلة. قمة الارتفاع السنخي المتبقي تكون مغطاة بنسيج ضام ليفي وكما هو معروف فإن الشكل الأنسب للسنخ السفلي هو ذو الذروة المدورة إلا أنه لسوء الحظ فإن هذا الشكل قليل المصادفة عند مرضى التعويضات الكاملة لذلك فإنه من الضروري الاعتماد على خبرة الطبيب وأخذه للطبعة النهائية بنجاح وبدقة تامة وبالتالي التصميم الجيد للجهاز كل ذلك يلعب دوراً هاماً في نجاح الأجهزة الكاملة السفلية.

(٢) الرف الخدي (The buccal shelf of bone):

هو المنطقة الواقعة بين اللجام الخدي للفك السفلي والحافة الأمامية للعضلة الماضغة (Masseter muscle) وهي مغطاة بعظم قشري جيد وناعم. ويحد هذه المنطقة:

من الناحية الأنسية: قمة الارتفاع السنخي

من الأمام: اللجام الخدي

من الناحية الوحشية: الخط المنحرف الظاهر

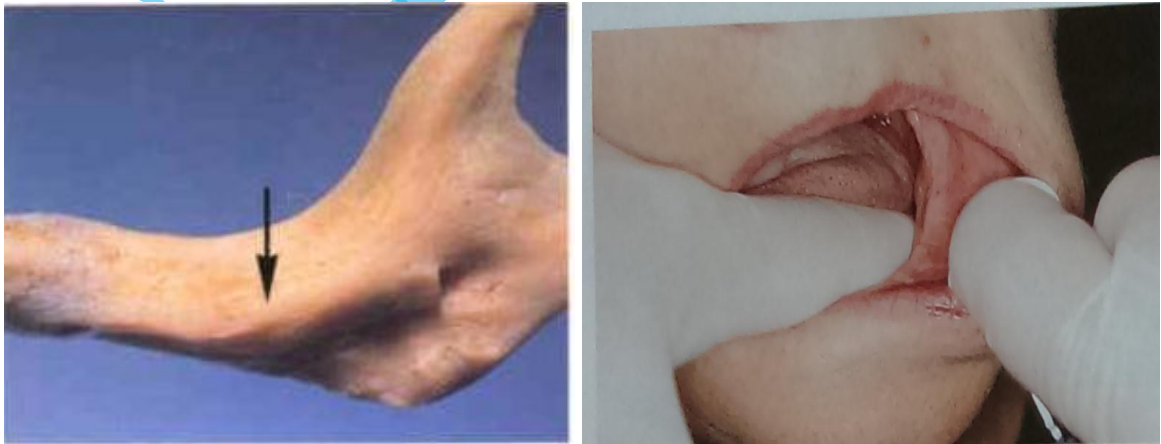من الخلف: المثلث خلف الرحوي

- إن الرف الخدي يتكون من طبقة من عظم قشري ويقع على زاوية قائمة مع القوى الإطباقية العمودية بالتالي يوفر مقاومة ممتازة للقوى لذلك يعتبر منطقة التحمل والاستناد الأولية الأكثر ملاءمة للجهاز التعويضي السفلي خاصة عندما يكون الارتفاع السنخي المتبقي صغير نسبياً.
- الغشاء المخاطي المغطي للرف الخدي يكون ملتصق بشكل أكبر من الغشاء المخاطي المغطي لقمة الارتفاع السنخي المتبقي كما أنه يحوي على طبقة تحت مخاطية أكثر ثخانة.

٣) منطقة الحافة الضرسية اللامية (Internal Oblique ridge):

أو الخط المنحرف الباطن *Mylohyoid ridge*

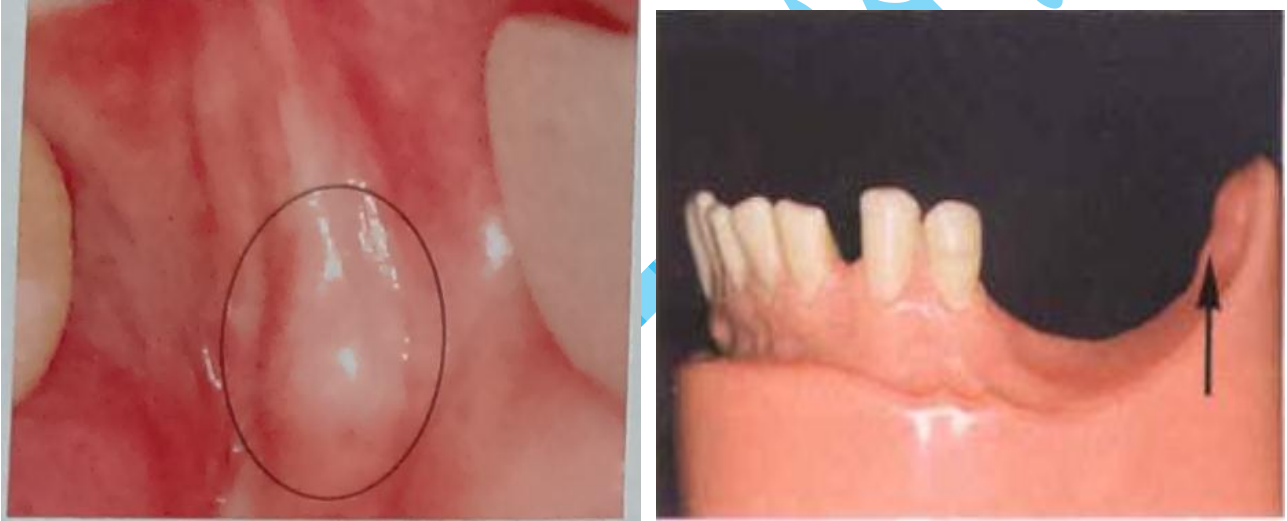وهو نتوء عظمي يتوضع على الوجه اللساني من جسم الفك السفلي تبدأ في منطقة جذور الأرحاء الثالثة فوق قعر الميزاب اللساني ويمتد إلى الأسفل والأمام نحو الحدود السفلية من الفك السفلي وبالقرب من الخط المتوسط حيث تتركز عليه العضلة الضرسية اللامية والتي تشكل الجزء الرئيسي من أرضية الفم. أما من الخلف وبعد حدوث الامتصاص فإنه غالباً ما يتمادى مع السطح العلوي من الارتفاع السنخي المتبقي. عند صنع الجهاز الكامل يجب أن تمتد حافته اللسانية في هذه المنطقة أسفل الخط المنحرف الباطن بمسافة ٢ ملم مما يعطينا ثباتاً واستقراراً أكبر للجهاز.



٤) منطقة الوسادة خلف الرحوية أو المثلث خلف الرحوي (Retromolar Pad):

- وهو عبارة عن وسادة مثلثية الشكل تتألف من نسيج ليفية رخوة تغطي ظهر السنخ عند الرحى الثالثة.

- تكون هذه الوسادة على شكل مثلث رأسه في الأمام وقاعدته في الخلف.
- تقع الوسادة خلف الرحوية في نهاية الارتفاع السنخي السفلي من الجانبين وتميل قليلاً إلى اللساني أكثر من الدهليزي
- إلى الخلف منها تستند العضلة المبوقة (The buccinators muscle) والتي تدعم المخاطية في تلك المنطقة.
- عند صنع الجهاز الكامل يجب أن يُعطى المثلث خلف الرحوي بشكل كامل.
- أخذ طبعة دقيقة وختم الحواف في منطقة المثلث خلف الرحوي يساعدنا في الحصول على استقرار جيد للجهاز السفلي.
- يجب أن لا تجتاز الحدود الخلفية للجهاز السفلي قاعدة هذا المثلث



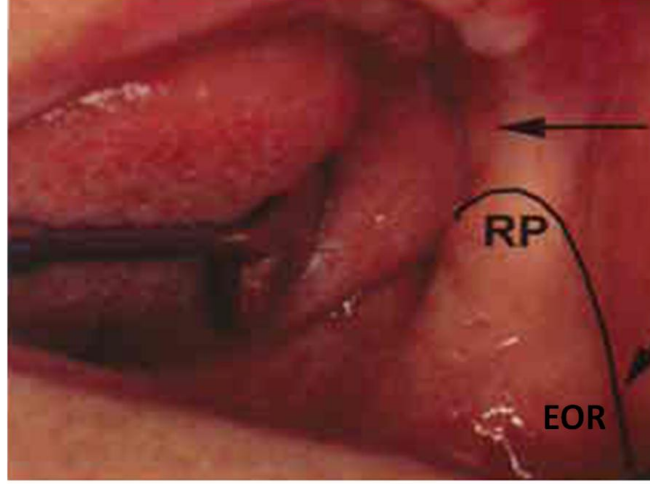
أهمية المثلث خلف الرحوي:

a. تحديد مستوى الاطباق:

عندما يحدث الاطباق بين الفكين العلوي والسفلي وتتلامس الأسنان فإنه يتشكل أوتوماتيكياً مستوى اطباق بين السطوح الاطباقية لأسنان الفكين العلوي والسفلي (Occlusal plane). تموضع المثلث خلف الرحوي يبقى ثابتاً حتى بعد فقدان كافة الأسنان الطبيعية، إن هذه الوسادة تعتبر دليل ممتاز لتحديد وتعيين مستوى الاطباق بين الأسنان العلوية والسفلية للجهاز التعويضي الكامل والذي يجب ألا يكون أعلى من منتصف أو ثلثي ارتفاع قاعدة المثلث خلف الرحوي.

b. دعم الجهاز:

تعتبر الوسادة خلف الرحوية منطقة دعم خلفية ثنائية الجانب للجهاز، إن تغطية قاعدة الجهاز التعويضي للمثلث خلف الرحوي يساعد في تقليل معدل امتصاص الحافة السنخية.



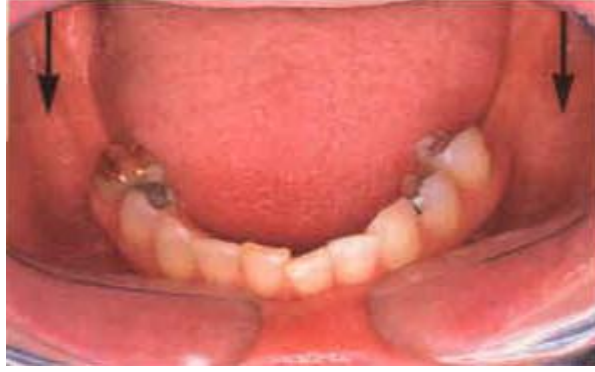EOR (External Oblique Ridge) : الخط المنحرف الظاهر

RP (Retromolar Pad) : الوسادة خلف الرحوية

وبما أن ألياف العضلة الصدغية تستند على القسم الوحشي للوسادة خلف الرحوية، فإذا كان الجهاز لا يصل إلى هذا المثلث وكان مستند فقط على العظم السنخي فمع مرور الوقت يمتص العظم السنخي ويهبط الجهاز حيث أن تنبيه هذه المنطقة بشكل مستمر يمنع هذه الوسادة من الامتصاص، لذلك يجب أن تظهر الوسادة خلف الرحوية على الطبعة.

٥) الخط المنحرف الظاهر (External Oblique Ridge):

- هو حافة عظمية
- يمتد من الحدود الأمامية للشعبة الصاعدة على الوجه الدهليزي لجسم الفك السفلي خلف الارتفاع السنخي إلى الأسفل والأمام مشكلاً ارتفاعاً عظميةً منحنيًا
- يتلاشى هذا الخط عند السطح الأنسي للرحى الأولى
- ترتكز على هذا الخط العضلة المبوقة بالإضافة لارتكازها على الارتفاع السنخي.



٦) الأجمة (Frenae):

a. اللجام الشفوي (Labial frenum):

- هي طية من الغشاء المخاطي
- لا تحتوي على عضلات
- هذا اللجام حساس للغاية ونشط لذلك يجب تفريغ الجهاز حول هذا اللجام بحذر ودقة للحفاظ على ختم الحواف دون التسبب بأية آلام.

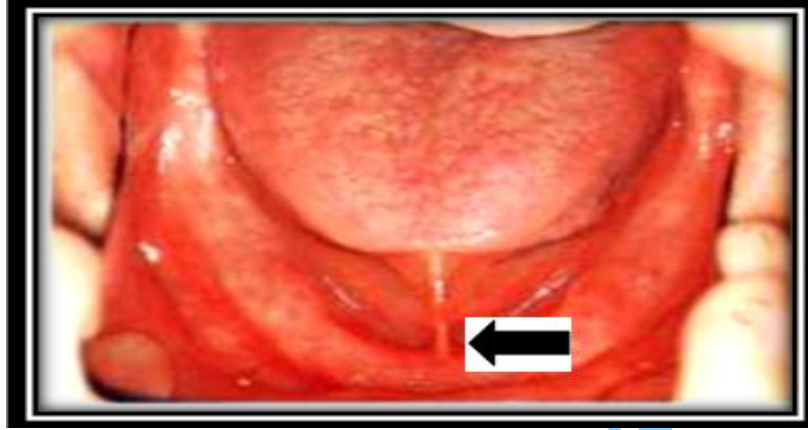
b. اللجام الخدي (Buccal frenum):

- يتحرك هذا اللجام بواسطة العضلات التالية: الخدية والدويرية الفموية.

c. اللجام اللساني (Lingual frenum):

- يغطي العضلة الذقنية اللسانية (genioglossus muscle).
- هو ارتكاز أمامي للسان وهو نشط جداً
- يمكن رؤيته في أرضية الفم عندما يُرفع اللسان ويمتد من قاع الفم إلى السطح اللساني للحافة السنخية للفك السفلي.

إذاً فإن أَلجمة الفك السفلي مشابهة لما هو في الفك العلوي، فهناك لجام الشفة السفلي ولجاما الخد بالإضافة إلى وجود لجام إضافي في الفك السفلي وهو لجام اللسان، وعند صنع الجهاز الكامل السفلي ينبغي تحرير كافة الأَلجمة الموجودة.



٧) الميزاب (sulci):

إن الميزاب يرتفع ويهبط أثناء قيام المريض بتعبيرات وجهية وأثناء حركات اللسان.

a. الميزاب الشفوي (Labial sulcus):

هو المكان الذي تلتقي فيه الشفة مع الارتفاع السنخي عند قاعدة الحافة السنخية بين اللجام الشفوي واللجام الخدي. طول وسماكة حواف الجهاز في هذه المنطقة تختلف حسب حجم النسيج المفقودة المتعرضة للامتصاص في هذه المنطقة. حدوده:

من الأسفل العضلة الذقنية

من الداخل الارتفاع السنخي

من الناحية الشفوية الشفة

وعنده تنتهي حدود حواف الجهاز التعويضي الكامل السفلي في الناحية الدهليزية الأمامية.

b. الميزاب الخدي (Buccal sulcus):

ويمتد من اللجام الخدي خلفاً حتى الوجه الخدي من المثلث خلف الرحوي. وعنده تنتهي حدود حواف الجهاز التعويضي الكامل السفلي في الناحية الدهليزية الخلفية.

c. الميزاب اللساني (Lingual sulcus):

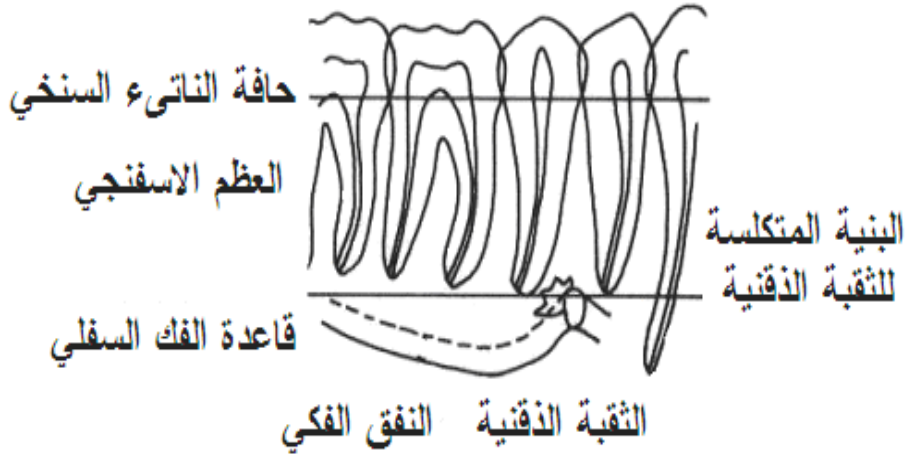
الميزاب اللساني هو الانخفاض الذي يتكون من التقاء قاع الفم مع أسفل الارتفاع السنخي من الناحية اللسانية وعنده تنتهي الحدود اللسانية لحواف الجهاز.

٨ العرن العظمي الفكي السفلي (Torus mandibularis):

- وهو عبارة عن بروز عظمي مغطى بطبقة رقيقة من الغشاء المخاطي.
- يقع في الناحية اللسانية للفك السفلي في منطقة الضواحك السفلية بين النسيج الرخوة لقاع الفم وقمة الارتفاع السنخي.
- وهي ليس موجود عند جميع الناس، ولكن في حال وجوده فإنه يكون غالباً ثنائي الجانب.
- إذا كان العرن كبير فإنه يتطلب استئصال جراحي.
- أما إذا كان العرن صغير يجب أن يُصنع ريليف في قاعدة الجهاز مكانه.
- غالباً يحتاج للإزالة جراحياً لأنه قد يكون من الصعب تأمين الريليف للعرن والمحافظة على الختم الحفافي في تلك المنطقة في آن واحد.

٩ الثقبية الذقنية (Mental foramen):

- وتتوضع على الوجه الدهليزي من جسم الفك السفلي وتقع بين الضاحكين السفليين الأول والثاني وأقرب إلى ذروة الضاحك الثاني.
- يمر عبرها الأعصاب الذقنية والأوعية الدموية المرافقة.
- في حال الامتصاص السنخي الشديد للارتفاعات السنخية المتبقية فنرى الثقبية الذقنية على قمة الارتفاع السنخي.
- قد يسبب الضغط من الجهاز على هذه المنطقة آلام لذلك يتطلب صنع ريليف في جسم الجهاز النهائي.



يقع اللسان في قاع الفم، من المهم أن نتعرف على الصفات الطبيعية للسان لأن العديد من الأمراض الجهازية كتنقص الحديد أو فقر الدم ممكن أن تسبب تغيرات في اللسان. قد يساعد التشخيص والتعرف المبكر على هذه التغيرات في اكتشاف هذا المرض. يعتبر اللسان عضو هام نأخذ به بعين الاعتبار عند صنع الأجهزة التعويضية بسبب حركته الكثيرة بالإضافة إلى دوره الهام في النطق والكلام والبلع.

عند أخذ الطبقات وتنضيد أسنان الجهاز التعويضي السفلي يجب أن يُؤخذ نشاط اللسان وحركته بعين الاعتبار.

حدود الجهاز المتحرك السفلي الكامل:

إن حدود الجهاز الكامل في الفك السفلي ينبغي أن تسير على الشكل التالي:

في الناحية الدهليزية تسير حواف الجهاز الكامل في قاع الميزاب الدهليزي من الخلف إلى الأمام مع تحرير كافة الأجمة الموجودة.

في الخلف وفي نهاية الارتفاع السنخي من الجانبين يجب أن تغطية حواف الجهاز الكامل للمثلث خلف الرحوي بشكل كامل أو على الأقل الثلثين الأماميين منه.

أما في الناحية اللسانية فتسير حدود حواف الجهاز من الخلف في منطقة الحافة الضرسية اللامية حيث تمتد حدوده إلى ما تحت الخط المنحرف الباطن بحوالي ٢ ملم ثم تسير حواف الجهاز في عمق الميزاب اللساني نحو الأمام مع تحرير لجام اللسان.

مناطق الدعم (Supporting Structures) في الفك السفلي:

مناطق الدعم الأولية Primary stress bearing area:

منطقة الرف الخدي: هي منطقة مغطاة بطبقة كثيفة من العظم وهي منطقة عريضة وتقع على الزاوية الجانبية بالنسبة لاتجاه القوى العمودية.

المثلث خلف الرحوي: يكون منطقة دعم إيجابية أولية في حال كان غير ممتص أما إذا كان متعرض للامتصاص فيتحول إلى منطقة دعم ثانوية.

مناطق الدعم الثانوية في الفك السفلي Secondary stress bearing area:

- الارتفاع السنخي

❖ عضلات المضغ (Muscles of Mastication):

إن العضلات التي تقوم بوظيفة المضغ هي:

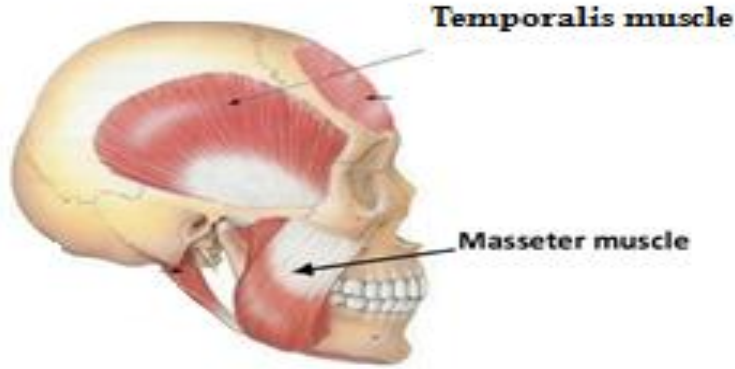
العضلة الماضغة، العضلة الصدغية، العضلة الجناحية الوحشية والعضلة الجناحية الأنسية.

١) العضلة الماضغة (Muscle Masseter):

المنشأ (Origin): من الحافة السفلية للقوس الوجني

التعصيب (Nerve Supply): العصب مثلث التوائم

العمل (Action): ترفع الفك السفلي مؤدية لاطباق الأسنان أثناء تأدية عملية المضغ

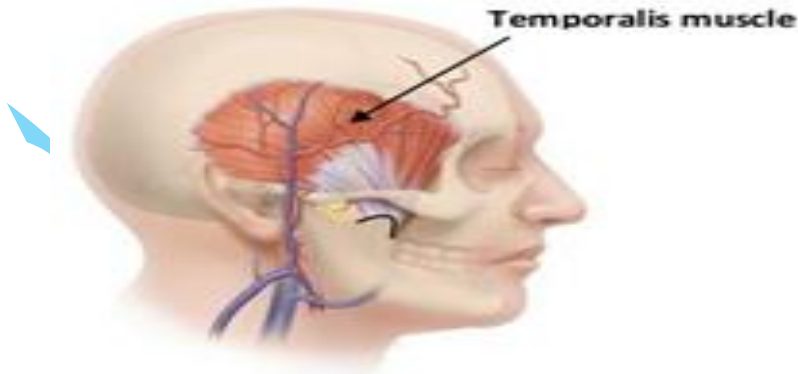


٢) العضلة الصدغية (Muscle temporal) :

المنشأ (Origin): شكلها مثل المروحة، تنشأ من أرضية الحفرة الصدغية

التعصيب (Nerve Supply): الأعصاب الصدغية العميقة وهي فرع من العصب مثلث التوائم

العمل (Action): ترفع الفك السفلي إلى الأعلى (إغلاق الفم)



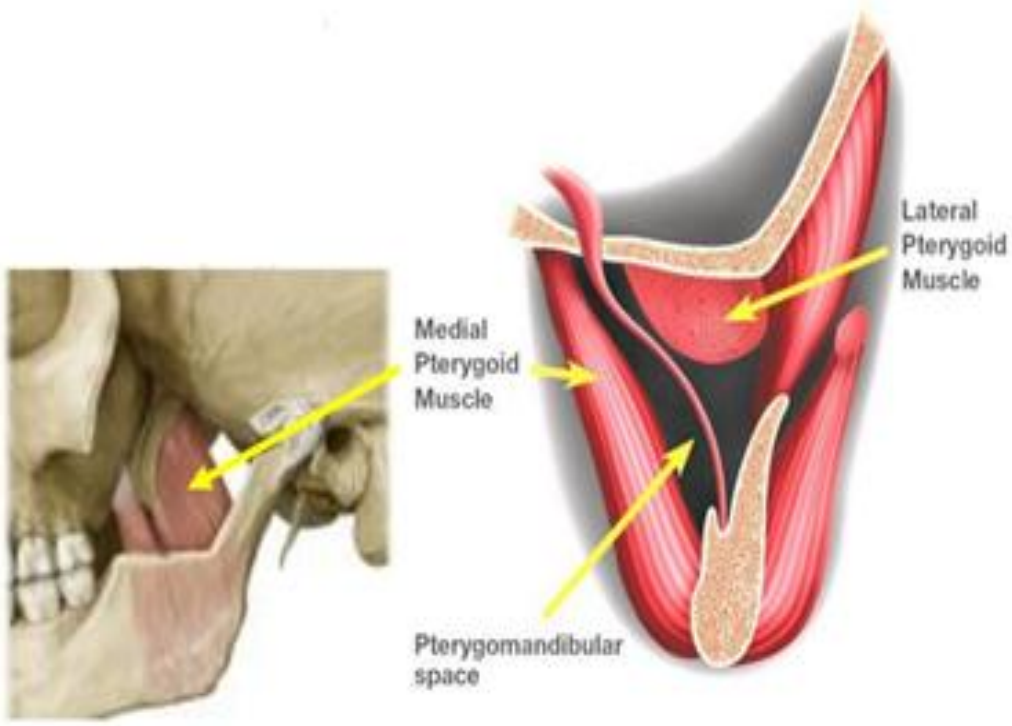
٣) العضلة الجناحية الوحشية (lateral pterygoids Muscle) :

المنشأ (Origin): الرأس العلوي (Upper Head) من العظم الوتدي

الرأس السفلي (Lower Head) من الصفيحة الجناحية الوحشية

التعصيب (Nerve Supply): العصب ثلاثي التوائم

العمل (Action): فتح الفم حيث تسحب عنق الفك السفلي للأمام



٤) العضلة الجناحية الأنسية (medial pterygoid Muscle):

المنشأ (Origin): أهدوبة الفك العلوي والصفحة الجناحية الوحشية

التعصيب (Nerve Supply): العصب ثلاثي التوائم

٥) العمل (Action): ترفع الفك السفلي إلى الأعلى (إغلاق الفم)

