

انتانات المنطقة الوجهية الفكية (انتانات
المسافات اللفافية)

Infections of the Maxillofacial Region
(Fascial Space Infections)

Dr. Alí Khalíl

PhD in Oral and Maxillofacial Surgery
Professor Emeritus, and Chairman, Department

of Oral and Maxillofacial Surgery

Faculty of Dentistry
Manara University



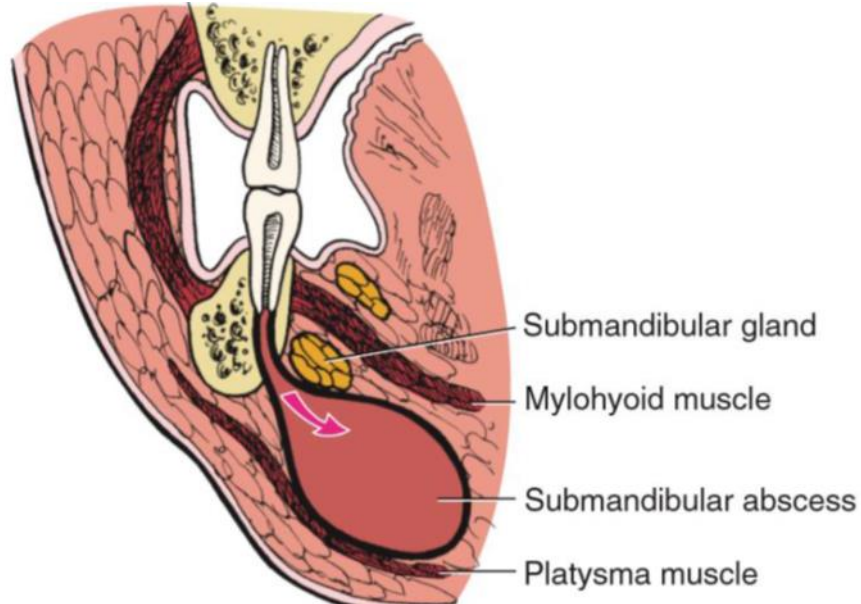
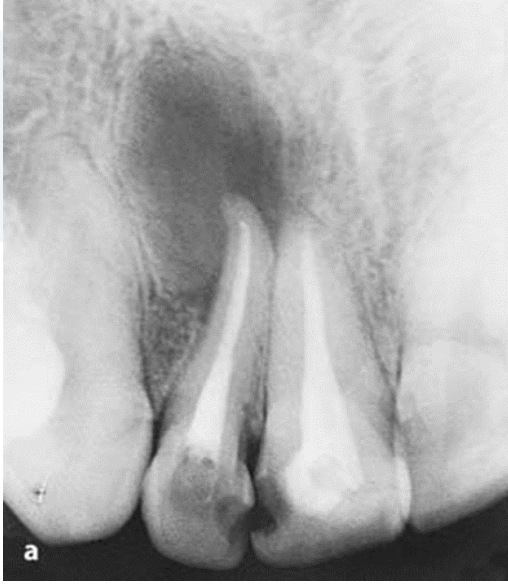انتانات المنطقة الوجهية الفكّية

Infections of the Maxillofacial Region

- غالبية الانتانات في المنطقة الوجهية الفكّية سنية المنشأ.
- الأسباب الرئيسية لحدوث الانتانات الفموية الوجهية هي الأسنان المتمدّنة، التواج (التهاب النسيج حول التاجية للأسنان المُنظّرة جزئياً في الفك السفلي)، قلع الأسنان، الآفات حول الذروية الغير معالجة، والأكياس المصابة بالانتان.
- في حال عدم معالجة هذه الانتانات أو المعالجة غير الكافية أو في حال كانت دفاعات المريض المناعية ضعيفة فإنها:
- ✓ يمكن أن تنتشر إلى الوجه والمناطق التشريحية المحيطة بالفكين (اللفافات الوجهية العنقية) وكذلك إلى مناطق بعيدة مثل شغاف القلب، الدماغ، المُنصّف والمفاصل.....

انتانات المنطقة الوجهية الفكية

Infections of the Maxillofacial Region



- في البداية يتشكل القيح داخل العظم الإسفنجي ثم ينتشر باتجاه النسيج الأقل مقاومة.
- يخترق القيح العظم القشري وينتشر:
- إما داخل الحفرة الفموية مُشكلاً الخراجات داخل الحفرة الفموية.
- أو إلى خارج الحفرة الفموية (تحت الجلد أو إلى المسافات الوجهية العنقية العميقة) مُشكلاً انتانات المسافات اللغافية.

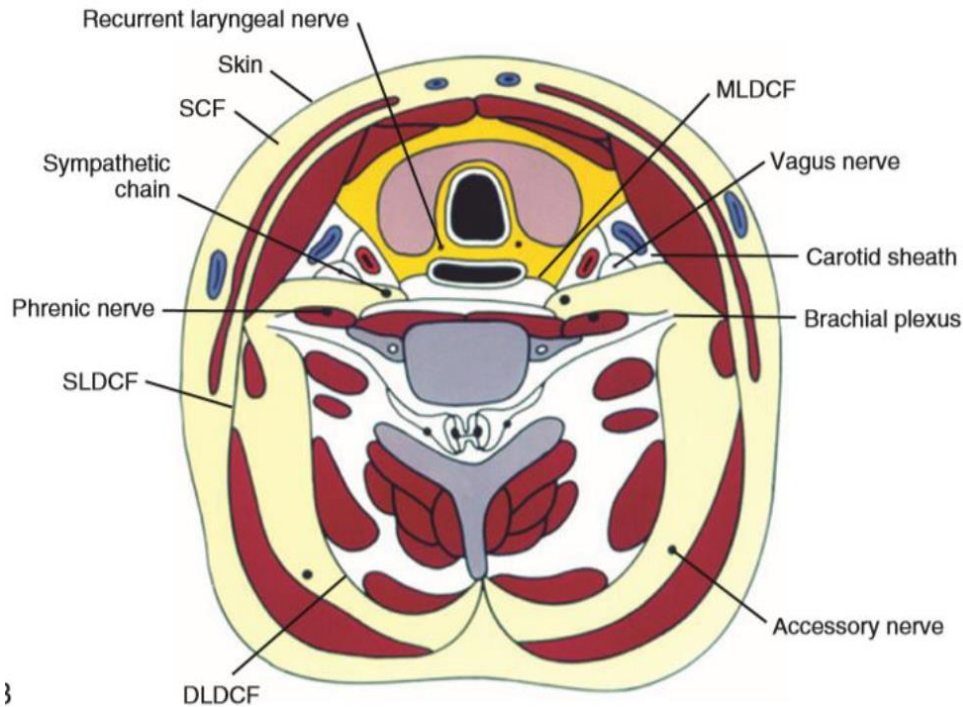
Fascial Space Infections انتانات المسافات اللفافية

• **اللفافة Fascia** هي عبارة عن نسيج ضام رقيق يحيط بالعضلات والحزم الوعائية العصبية ويفصلها عن بعضها.

• الغرض منها هو عزل وحماية الأعصاب، العضلات، الأوعية الدموية وغيرها من البنى التشريحية التي تسير بجوارها.

• **المسافات اللفافية Fascial Space** هي عبارة عن المسافة بين اللفافات المتجاورة وهي مسافة افتراضية (قد تكون موجودة كمسافة وتحوي على نسيج شحمي وأوعية دموية وأعصاب، أو قد لا تكون موجودة كمسافة).

• تظهر هذه المسافات عند انتقال الانتان إليها وتجمع القيح وتطور الخراجات فيها.



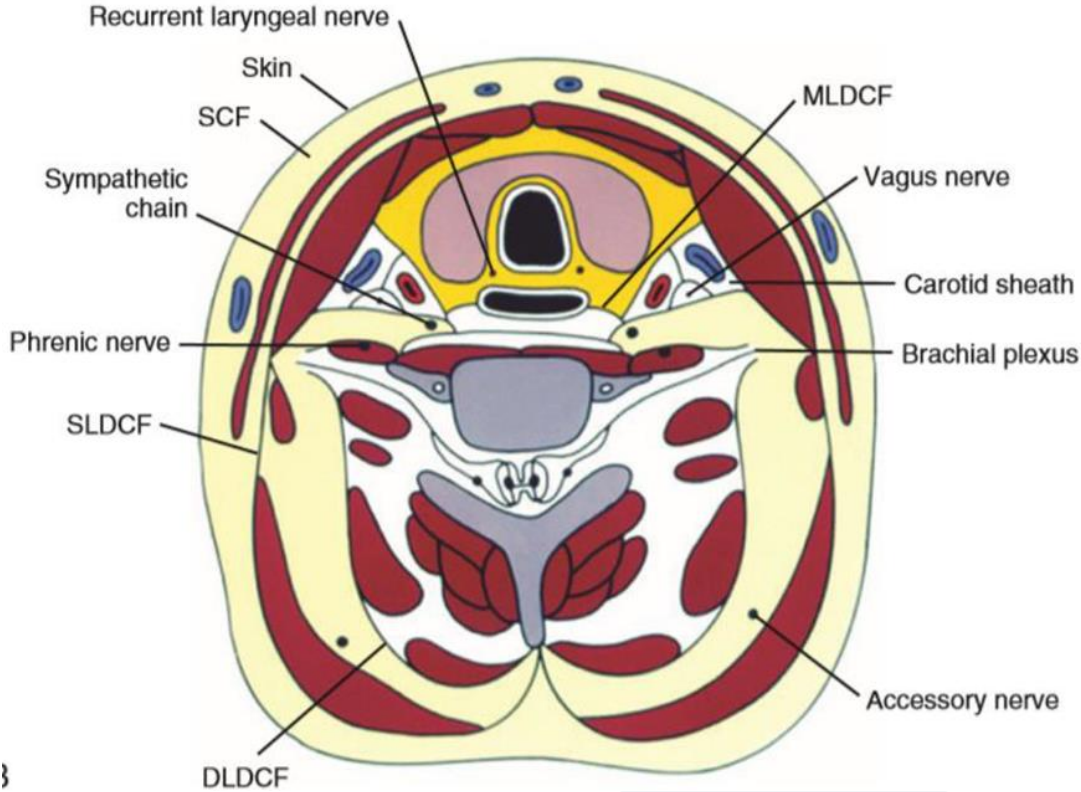
اللفافة السطحية SLDCF واللفافة العميقة DLDCF

• تنقسم اللفافة العنقية للرأس والعنق إلى طبقات سطحية، متوسطة وعميقة.

• اللفافة السطحية تقع مباشرة تحت سطح الجلد، تُغلف العضلة المُبَطَّحة وعضلات التعبير الوجهية.

• تحتوي في الغالب على أعصاب وأوردة سطحية.

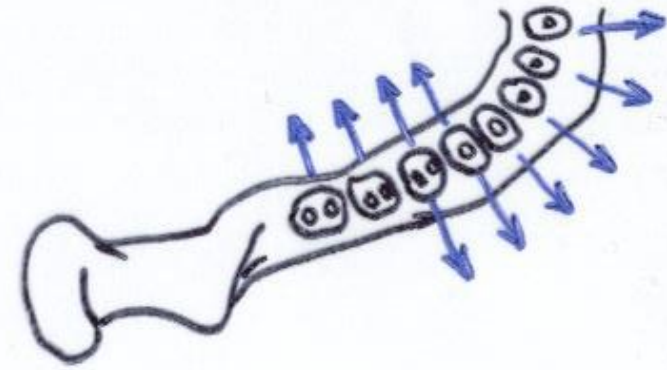
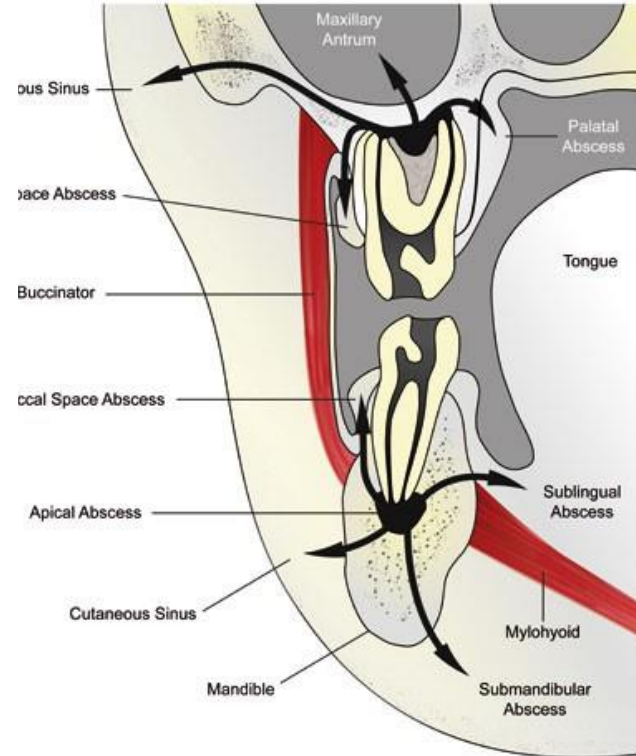
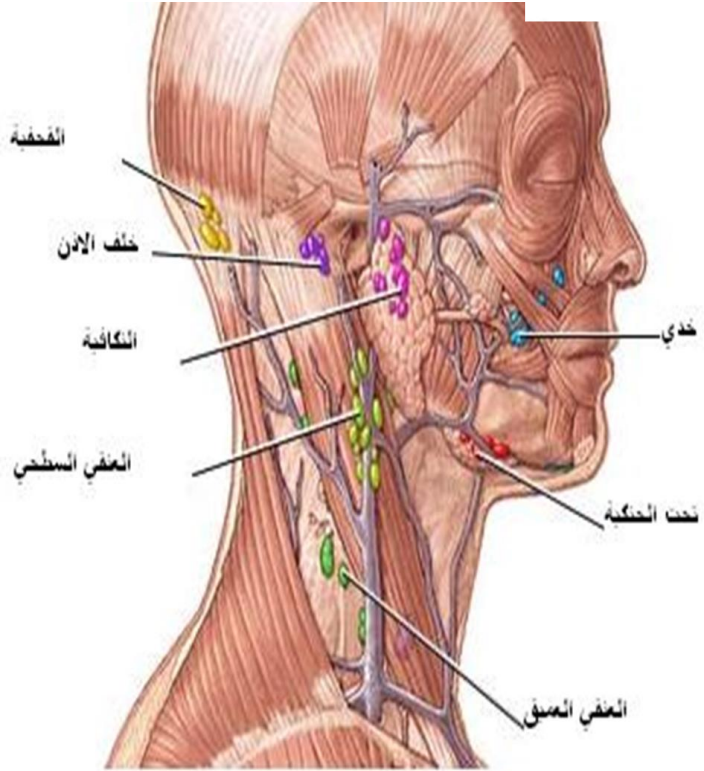
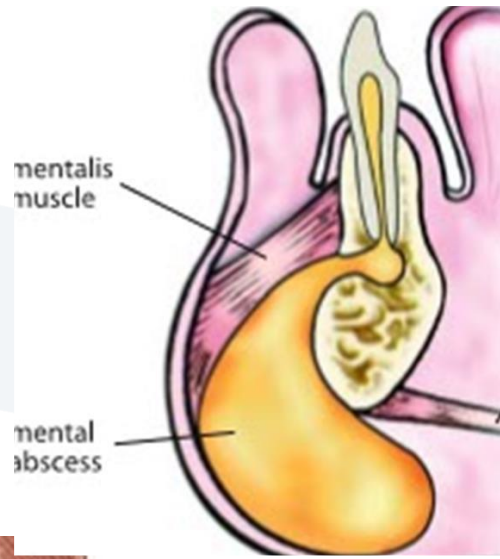
• بينما تُغلف الطبقة المتوسطة والعميقة من اللفافة العنقية الطبقات العضلية والحشوية الموجودة في قاع الفم، حول البلعوم وأمام الفقرات، المسافة الجناحية الفكية والمسافة تحت الصدغية.



انتشار القيح إلى النسيج Inside Tissues

يتم انتشار القيح من المكان الذي نشأت فيها
الآفة البدئية بثلاث طرق:

- بالاستمرار خلال الفراغات والسطوح
النسيجية (الطريق الأكثر شيوعاً).
- بوساطة الطريق اللمفي .
- عن طريق الدوران الدموي .



الجراثيم المُسببة للعملية الإنتهابية

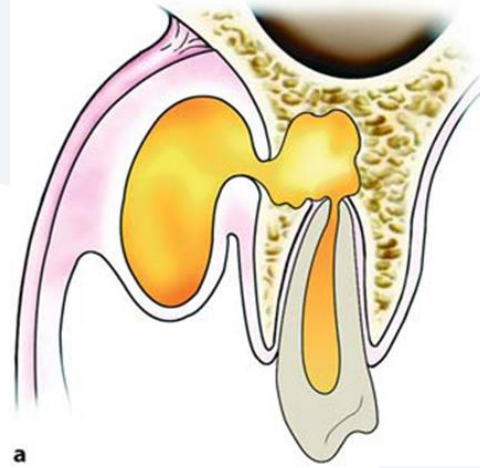
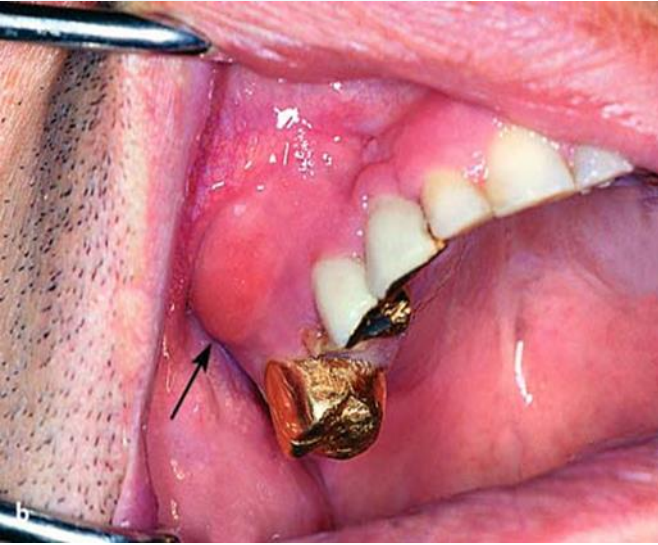- المكورات الهوائية موجبة الغرام
Streptococcus, Staphylococcus,
Streptococcus Milleri
- بعض أشكال الجراثيم السلبية الغرام مثل:
Pseudomonas, Klebsiella,
Esherichia Coli.
- بعض أشكال البكتريا اللاهوائية:
peptostreptococcus, Bacteroides,
Fusobacterium
- تقريباً جميع الإنتانات سنبة المنشأ تحدث بسبب عدة أنواع من البكتيريا ونادرا ما يكون المسبب نوعاً وحيداً من البكتيريا.
- 6% فقط من مجمل الإنتانات تسببها البكتيريا الهوائية وحدها.
- 44% من مجمل الإنتانات تسببها البكتيريا اللاهوائية وحدها.
- 50% من الإنتانات يسببها كلا النوعين الهوائية واللاهوائية مجتمعة.

مبادئ تدبير الانتانات الوجيهة الفكية Principles of Management

- المعرفة الدقيقة لتشريح هذه المسافات تساعد في:
- تقييم الحالة سريرياً وتحديد مصدر الانتان وكيفية معالجته.
- تحديد الوسائل التشخيصية اللازمة (التصوير الشعاعي، الرنين المغناطيسي.....)
- معرفة الهياكل الحيوية الموجودة داخل هذه المسافات، وكيفية الوصول الجراحي المناسب والتصريف الصحيح مع تجنب الاذيات المُحتملة لهذه المحتويات.
- المعرفة الواضحة لاتصالات الأنسجة الرخوة الليفية والعضلية مع المُركَّب الفكي العلوي والسفلي هو أمر بالغ الأهمية لفهم مسار انتشار إنتانات الفم والوجه.

- تحديد شدة الانتان والسيطرة على مصدره.
- تأمين طريق التصريف.
- دعم وتقوية جهاز الدفاع المناعي.
- لا بد من التأكيد هنا على أن التدبير الصحيح للانتانات الوجيهة الفكية يعتمد أيضاً على المعرفة الدقيقة لتشريح الرأس والعنق
- وعلى وجه الخصوص، فهم المسافات العميقة المُحتملة والتي تشكلها المستويات اللفائفية للرأس والعنق.

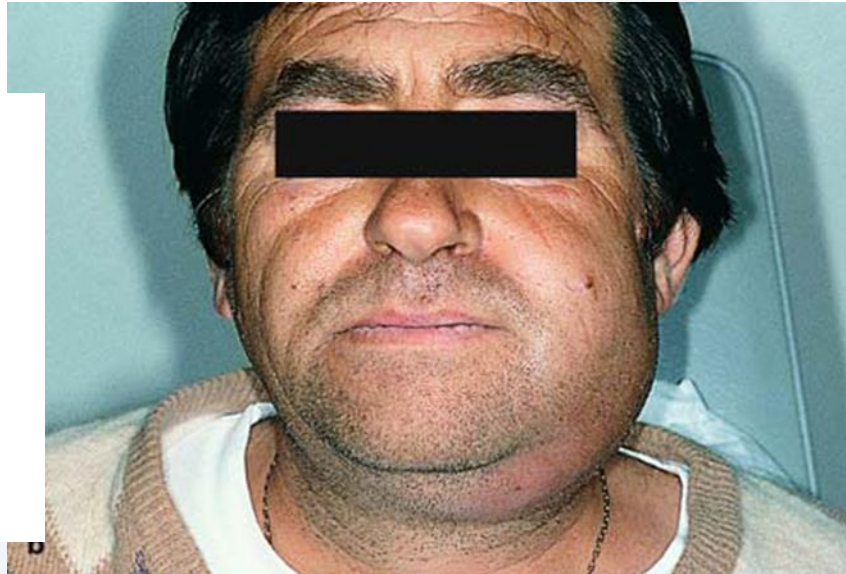
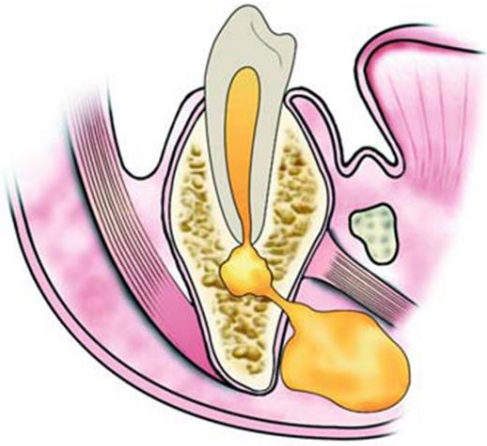
يؤدي انتشار الانتان إلى تطور شكلين من الالتهاب الخلوي هما:
الخراج Abscess أو الفلغمون Phlegmon



□ الخراج Abscess هو تجمع محدود (موضع) للقيح داخل تجويف Localized Collection .of Pus in a Cavity

• يشمل منطقة تشريحية واحدة.

• يتشكل نتيجة التحلل Disintegration الذي يصيب الخلايا أو النسيج الخلالية الواقعة تحت الغشاء المخاطي، تحت الجلد بين النسيج العضلية والصفاقية، في العظام أو في العقد اللمفاوي.



□ الفلغمون Phlegmon

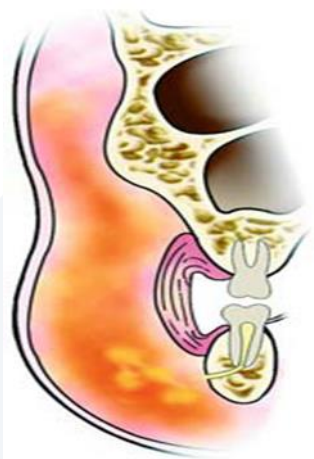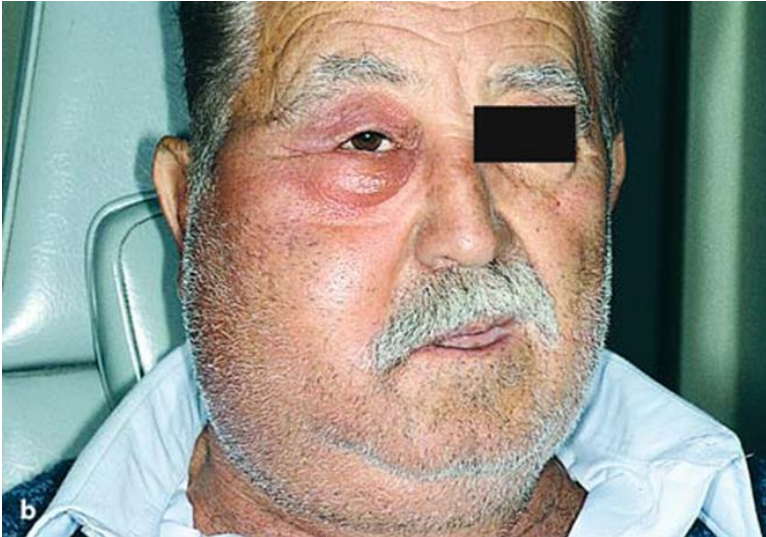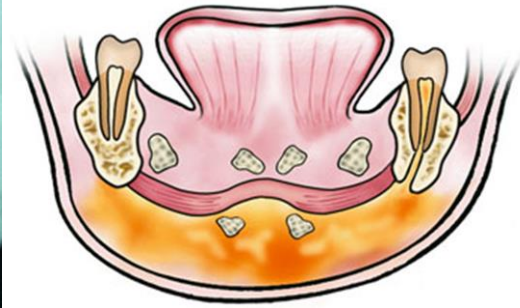
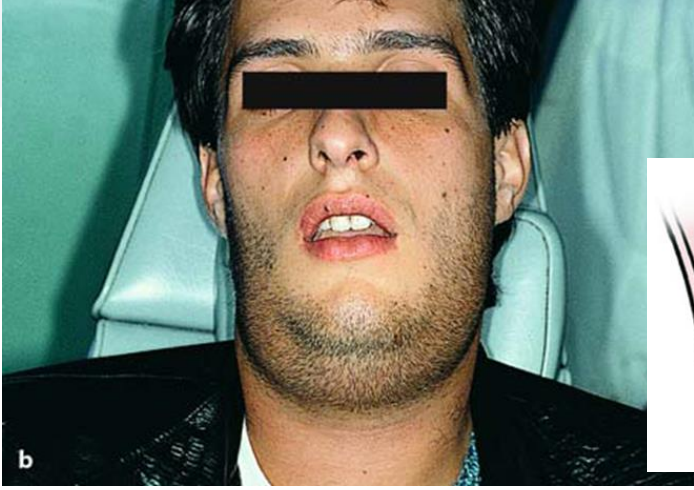• **الفلغمون Phlegmon** هو حالة التهابية حادة منتشرة في النسيج الرخوة أو الضامة **Acute Diffuse Inflammation of the Soft or Connective Tissues**

• متقيحة في معظم الأحيان.

• تتوضع في النسيج الخلوي الموجود تحت الجلد، تحت الغشاء المخاطي، بين العضلات أو في المسافات اللفافاية وفي العقد اللمفاوية.

• يشمل أكثر من منطقة تشريحية (2-3 مناطق أو أكثر).

• في بعض الأحيان يستخدم مصطلح **Cellulitis** التهاب الهلل للتعبير عن التهاب النسيج الخلوي المنتشر (الفلغمون).



التشخيص Diagnosis

يُبنى التشخيص في حالة الخراجات والفِلمونات المسافية للوجه والعنق على:

- القصة المرضية وتحديد مكان الانتان الأولي المُسبب.
- الموجودات السريرية من أعراض وعلامات موضعية تتحدد بالموقع التشريحي للإصابة والأعراض العامة.
- التقييم الشعاعي Panoramic, Ct-scan, Cbct لتوضيح مكان وطبيعة الإصابة السنية العظمية الأولية وانتشارها في المسافات اللفافية.
- في الحالات المتقدمة يستخدم التصوير بالرنين المغناطيسي MRI والذي يتفوق على الأشعة العادية ويساعد في تحديد مكان وحجم وانتشار الآفة في النسيج الرخوة.

الصورة السريرية العامة

General Clinical Picture

- تختلف الصورة السريرية للخراجات والفلغمونات الوجهية - الرقبية تبعاً للمنطقة التشريحية التي يتوضع فيها الالتهاب.
- تختلف شدة العلامات السريرية بحسب عمق المكان الذي تتوضع فيه العملية الالتهابية بحيث تكون أكثر وضوحاً في حالة التوضع السطحي (الخدية، تحت الفك، تحت الذقنية).
- ✓ حيث يظهر الارتشاح والوذمة بشكل واضح، وكذلك احتقان الجلد المُغطي، إضافةً إلى الحرارة الموضعية على الجلد.
- ✓ في المناطق العميقة (تحت اللسانية، الجناحية، حول البلعومية) يكون الارتشاح والوذمة أقل وضوحاً، كما أن احتقان الجلد المُغطي يكاد لا يلاحظ، إضافةً إلى أن الحرارة الموضعية على الجلد تكون غير واضحة تقريباً.
- كما تختلف الصورة السريرية حسب طور الالتهاب الخلوي، على الشكل التالي:

➤ المرحلة المصلية Serous

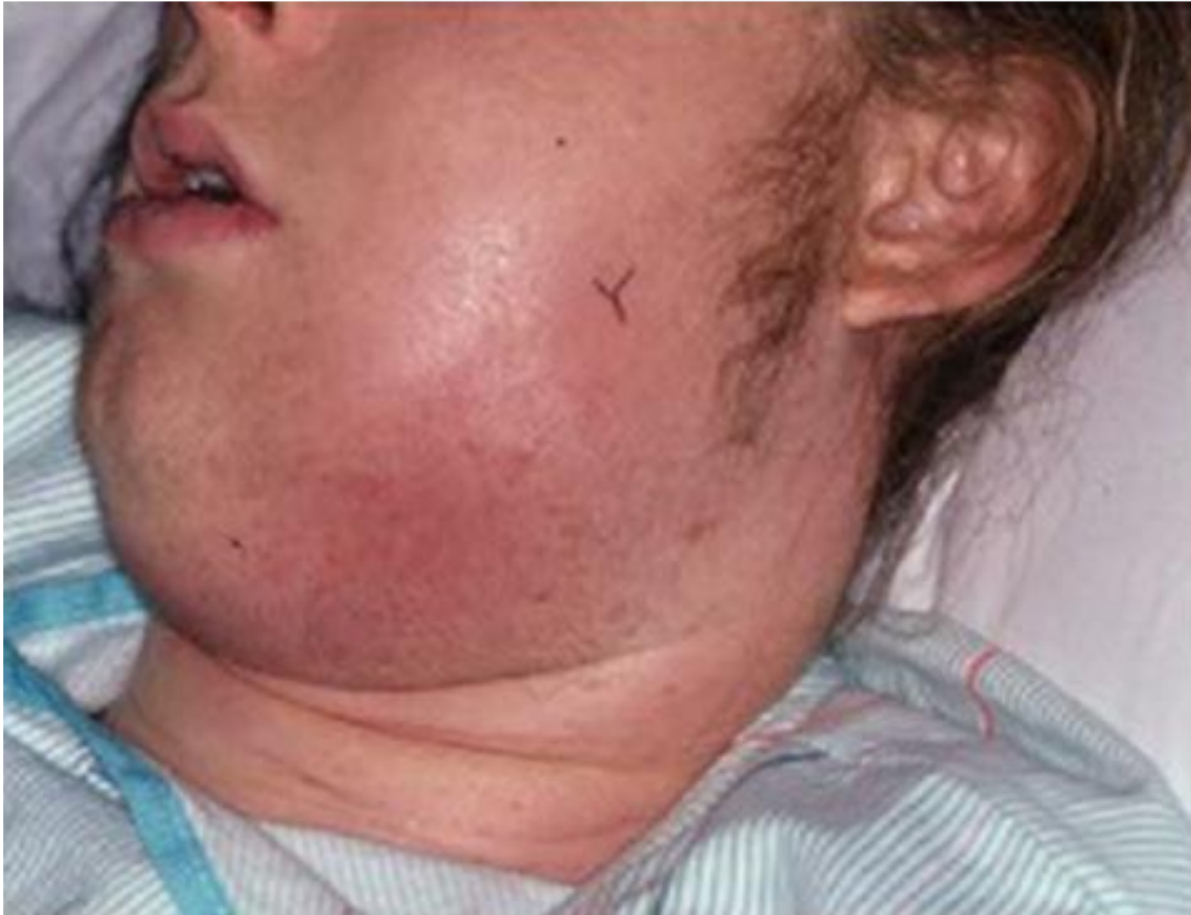■ نسيجياً

- ردود فعل وعائية:
- ✓ توسع وعائي.
- ✓ زيادة جريان الدم.
- ✓ وذمة وارتشاح البلازما والبروتينات الدموية.
- ردود فعل خلوية:
- انسلال الكرات البيض خارج الأوعية الدموية.
- عملية البلعمة التي تقوم بها الكريات البيض البالغة.

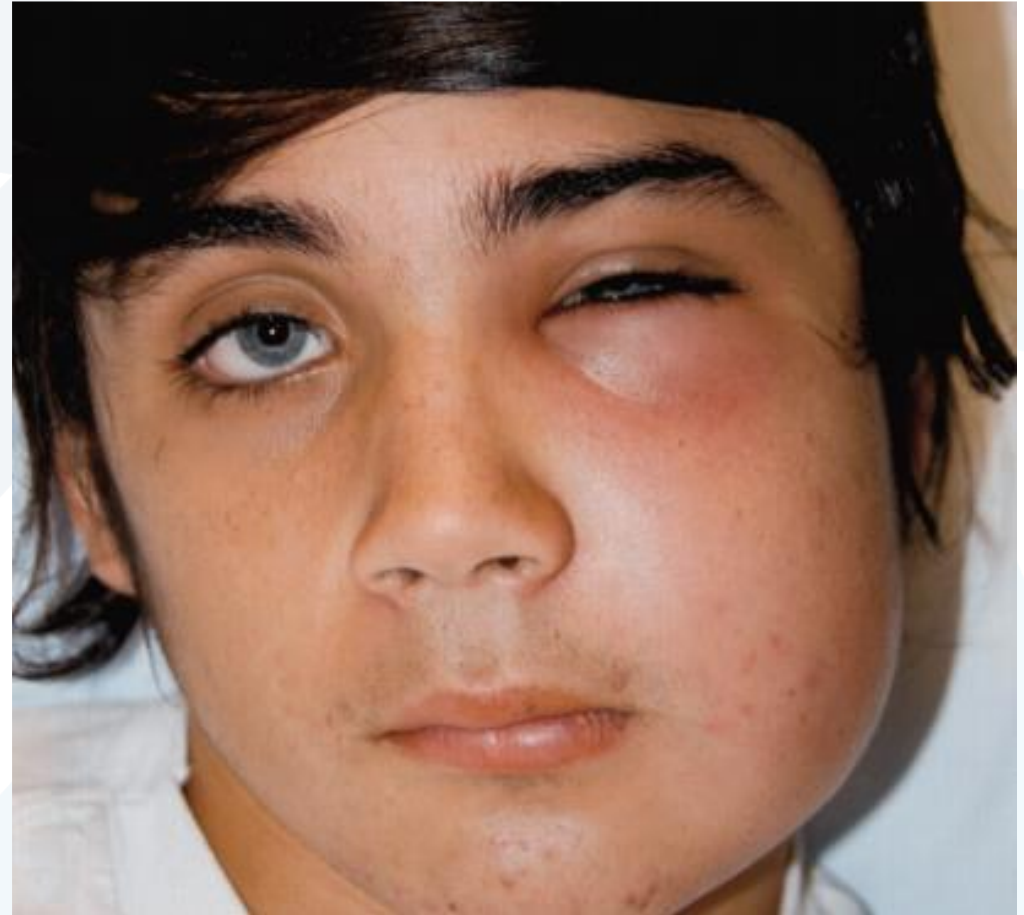■ سريريا

- تورم تدريجي في المنطقة
- قوام مرن من الخارج، مؤلم باللمس، مدور ذو حدود غير واضحة، مُغطى بجلد متوتر زهري وساخن.
- تشوش حس المنطقة الشفوية الذقنية.
- لا توجد ضخامة عقدية في هذه المرحلة.
- القرع الخفيف على السن المسؤول المصاب يسبب آلام شديدة.
- الألم يكون عفوي ونابض ومستمر.
- علامة التموج غير موجودة.
- علامات عامة (حرارة، صداع، توعك عام).
- ارتفاع الحرارة حتى 39 – 40°

Pyogenic المرحلة القيحية



Serous المرحلة المصلية



المرحلة القيحية Pyogenic

■ سريريا

- تبدأ هذه المرحلة في اليوم الثاني – الرابع، وسطياً 36 ساعة من التطور التلقائي، (قد تتأخر باستخدام الصادات الحيوية).

• نُشاهد في هذه المرحلة :

- تورم ذو حدود واضحة
- الجلد والأغشية المخاطية المغطية متوترة ولماعة حمراء وساخنة (قد تكون صفراء اللون بسبب التوضع السطحي للقيح).
- الضغط الإصبعي يترك انطباعاً على الورم (علامة Godet).
- علامة التموج واضحة في حال التوضع السطحي للقيح.

- تعتبر هذه المرحلة امتداداً للمرحلة السابقة غير المعالجة.

■ نسيجياً:

- يتشكل تجمع قيحي مؤلف من البقايا النسيجية المتموتة والجراثيم والخلايا البالعة الحية والمتموتة.
- الجدار الداخلي لهذا التجمع القيحي مكون من نسيج حبيبي التهابي مع أوعية حديثة التشكل وأنواع عديدة من الخلايا.
- محيط هذا التجمع يشكل حاجزاً من النسيج الضام مؤلف من الخلايا الصانعة للليف والذي يحد من الإنتان ويحمي النسيج المجاورة.

مرحلة الشفاء والتراجع & Healing Retreat

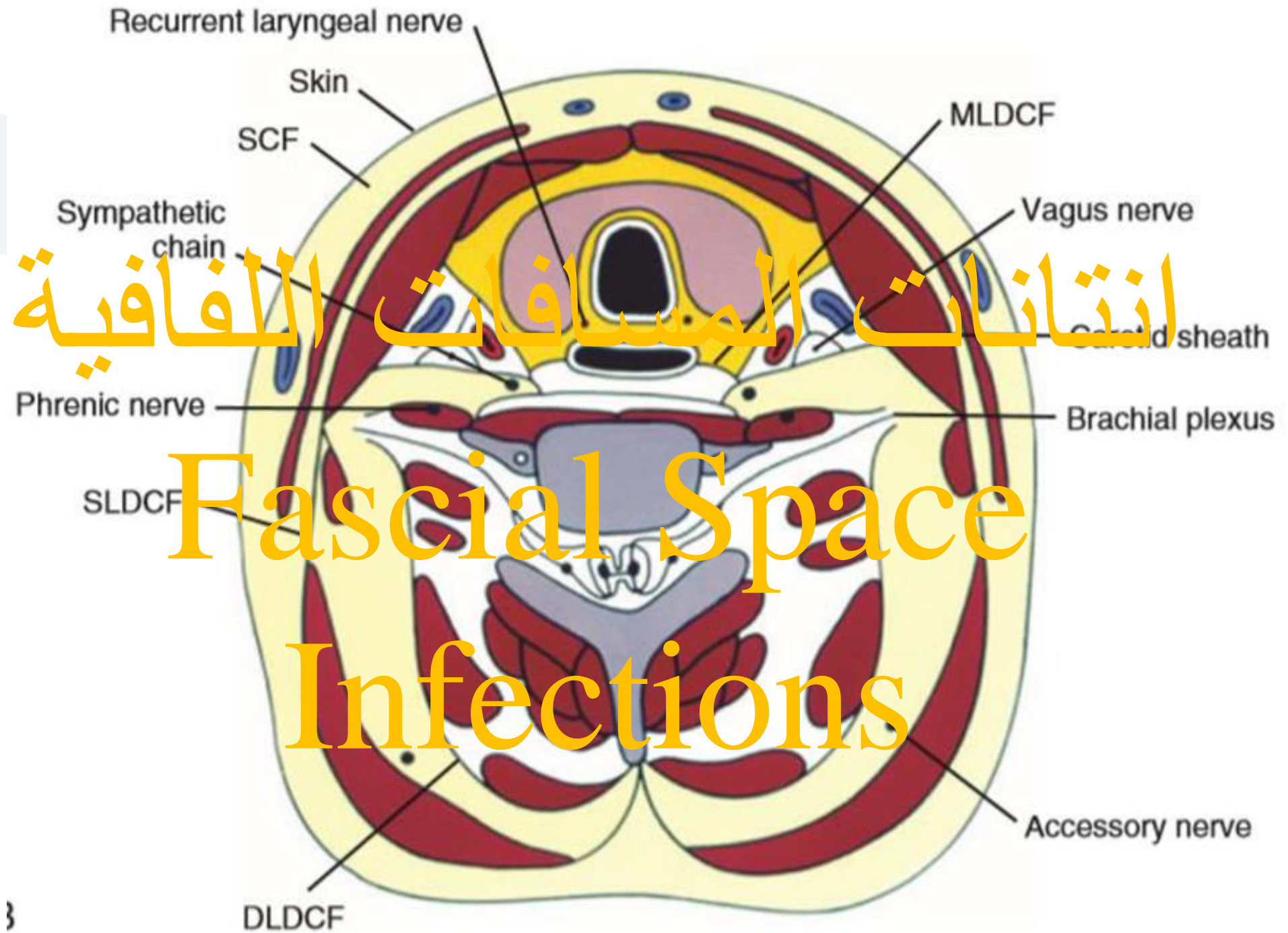
- تتراجع العلامات الالتهابية في هذه المرحلة نحو الشفاء بمجرد أن يتم تصريف التجمع القيحي.
- يمكن أن تبقى بعض الجراثيم الخاصة في النسيج ومحاطة بنسيج تصلبي معزولة دون أن تتموت حيث يمكن أن تؤدي إلى تطور الالتهاب تحت الحاد أو المزمن.

مرحلة التنوسر Fistulization

- يميل التجمع القيحي إلى الانفتاح على الجلد أو الغشاء المخاطي مع تشكل ناسور ذو فتحة تتبرعم بسرعة.

المرحلة القيحية Pyogenic

- تراجع الأعراض أو العلامات الوظيفية.
- العقد اللمفية متضخمة ومؤلّمة ومع تطور الوذمة يصبح من الصعب جسها.
- يمكن أن يحدث تفجير تلقائي في حال غياب المعالجة.
- قد يحدث تراجع الألم حيث يخف الضغط داخل النسيج.
- البزل يؤدي إلى خروج قيح سميك ومترايط ذي لون اصفر ومائل للخضرة مقرز للنفس ذي رائحة كريهة جداً.
- الفحص الدموي يُظهر زيادة في W. B. C وخاصة Neutrophils



خراج وقلغمون مسافة العضلة المبوقة (الناحية الشدقية) Abscess and Phlegmon of Buccinator Muscule Space

المحتويات Contents:

- مصادر الإنتان Sources of Infection
- انتشار الإنتان من ذرى جذور الضواحك والأرحاء العلوية والسفلية أو من النسيج ما حول هذه الأسنان.
- انتشار الإنتان من المسافات المجاورة (تحت الحجاجية، الماضغة، حول الأذنية، تحت الصدغية).
- رضوض وجروح الجلد، الدُمّل، وأحياناً كاختلاط لالتهاب الفم Stomatitis.
- النسيج الشحمي تحت الجلد مع بعض الألياف العضلية المبطقة Platysma Muscle.
- الصفاق المبوقي Fascia Buccalis.
- الجسم الشحمي المبوقي Buccal Fat Pad.
- العقد اللمفاوية، الأعصاب (خاصة المبوقي)، قناة الغدة النكفية، الشريان والوريد الوجهي.
- العضلة المبوقة Buccinator Muscule.
- النسيج الشحمي الرخو تحت الغشاء المخاطي الفموي.
- الغشاء المخاطي الفموي.

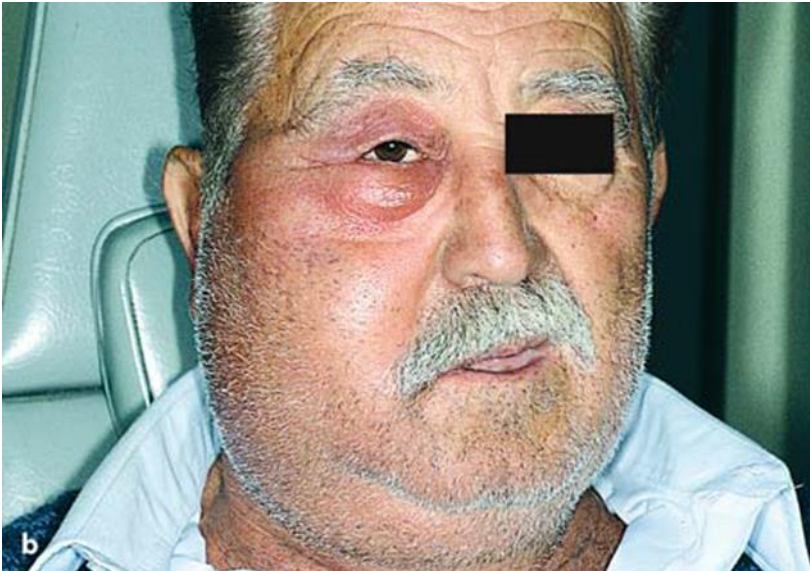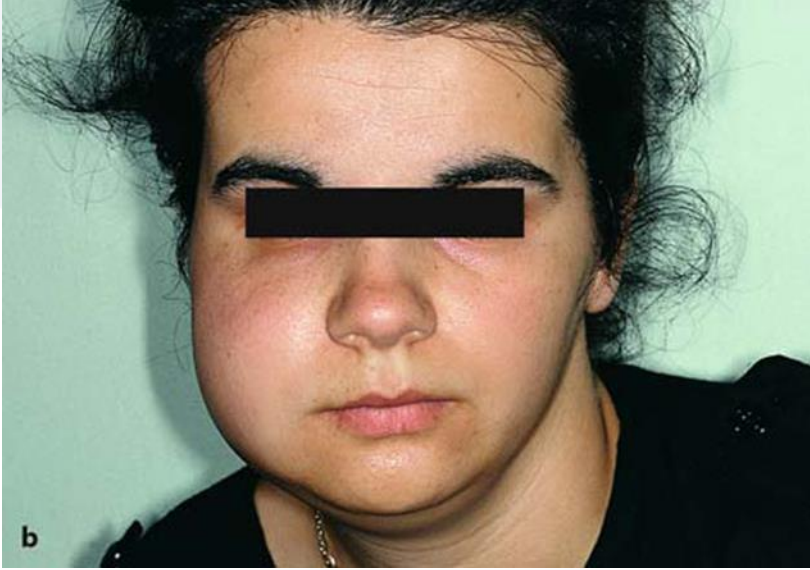الموجودات السريرية Clinical Presentations

في حال خراج المسافة المبوقة بين الجلد والعضلة المبوقة:

- ألم موضع خفيف، يزداد بالجلس، يتشكل القيح في الطبقة الخلوية بين الجلد والسطح الخارجي للعضلة المبوقة مما يؤدي إلى تشكل انتباج محدود، بيضوي الشكل في الجزء العلوي أو السفلي من الخد تبعاً للسن السبب (علوي، سفلي).

- الجلد المُغطي يصبح متوتراً، لماًعاً، محمراً ومتوذماً يصعب جمعه في طيات، بالجلس يمكن تحديد وجود كتلة القيح (علامة التموج) Fluctuation.

- الانتباج المتوضع بالقرب من الفك العلوي (الناشئ عن أسنان الفك العلوي) أشد تعبيراً ويؤدي إلى عدم تناظر وجهي أكثر وضوحاً من نظيره المتوضع بالقرب من الفك السفلي (الناشئ عن أسنان الفك السفلي).



خراج وقلغمون المسافة المبوقة

• في حال الخراج المتوضع بين العضلة المبوقة والغشاء المخاطي:

- انتباج واضح في النسيج الخديّة، وبروزه داخل الفم.

- الغشاء المخاطي المُغطي محتقن بشدة، مُتوذم، مؤلم بالجنس وعليه انطباعات الأسنان.

- بعد مرور 2-3 يوم من بدء العملية الالتهابية يمكن ملاحظة تلين Softening في القسم المركزي للإنتباج وظهور علامة التموج Fluctuation.

• في حال قلغمون المسافة المبوقة:

• ألم حاد عفوي يشتد مع فتح الفم أو المضغ.

• وذمة وارتشاح التهابي منتشر يشمل حافة الفك السفلي والمثلث تحت الفك وقد يشمل الشفة السفلية والجفن العلوي ويغلق الشق العيني.

• عدم تناظر كبير في الوجه والجلد المغطي متوتر، لماع، متوذم، يصعب جمعه في طيات، فتح الفم محدود نتيجة الوذمة والألم الشديد المرافق.

• العقد اللمفاوية تحت الفكية منتبجة ومؤلّمة على الجنس، العقد اللمفاوية الخدية مشمولة بالعملية الالتهابية ويصعب جسها أو تحديدها.

• الحالة العامة للمريض يمكن أن تكون سيئة، ترتفع الحرارة حتى $39-40^{\circ}\text{C}$

المعالجة Treatment

• المدخل الجراحي إلى المسافة المبوقة عادةً داخل فموي للأسباب التالية:

• يكون التموج عادةً داخل فموي.

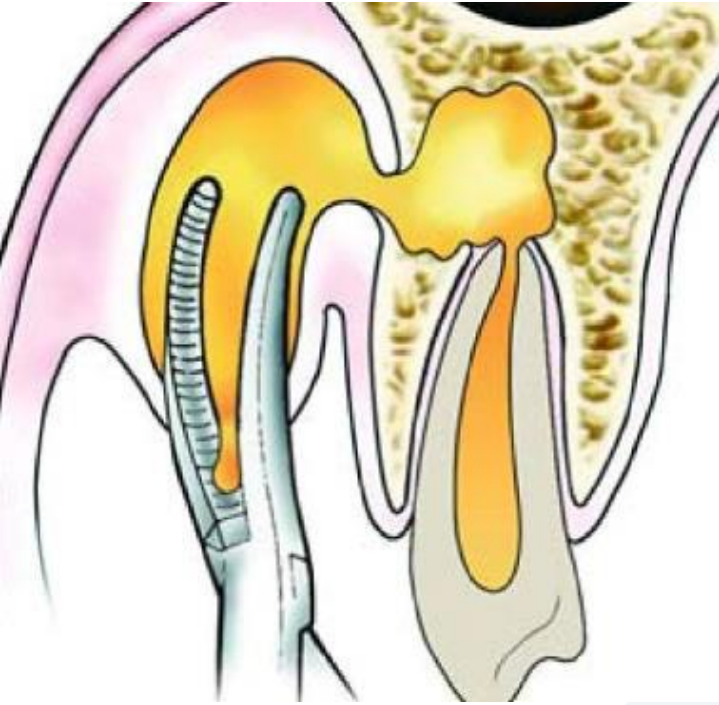
• تجنب أذية فروع العصب الوجهي.

• لأسباب تجميلية.

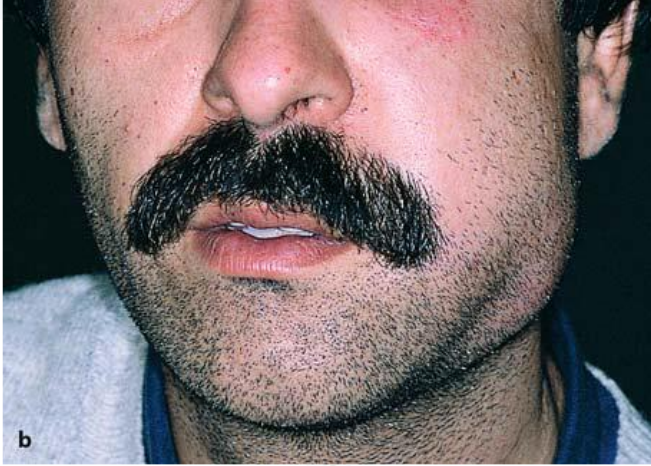• يكون الشق في المنطقة الخلفية من الفم في منطقة التموج الواضح ويتجه من الأمام إلى الخلف مع الحذر الشديد لعدم أذية فتحة قناة ستينسون.

• يستخدم التصريف عن طريق المدخل خارج الفموي عندما لا يكون التصريف داخل الفموي كافياً أو في حال كان توضع القيح عميقاً داخل المسافة.

• الشق الجراحي بطول 2 cm أسفل وموازي للحافة السفلية للفك السفلي، ومن ثم باستخدام المرقى يتم التسليخ وتصريف القيح.



خراج وفلغمون المسافة تحت الفكية Submandibular Space Abscess and Phlegmone



• تقع هذه المسافة إلى الأسفل والداخل من جسم الفك السفلي وبشكل
ثنائي الجانب Bilateral.

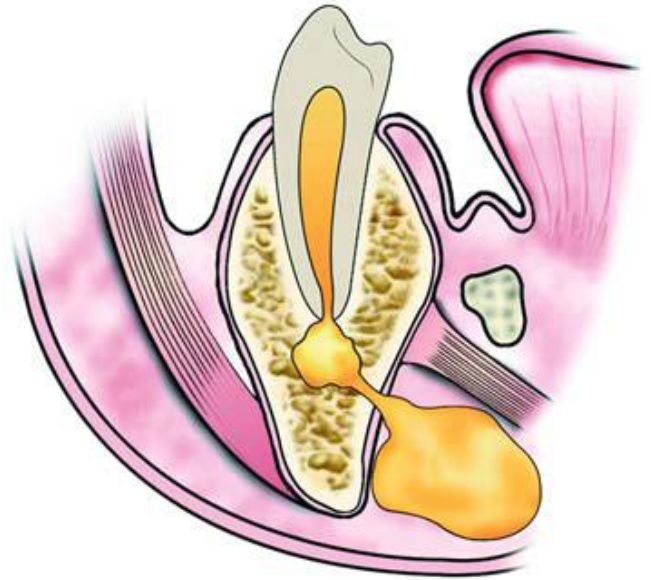
الحدود:

- من الأعلى والداخل العضلة الضرسية اللامية Mylohyoid M.

- من الخارج: السطح الداخلي لجسم الفك السفلي، العضلة المبطحة
Platysma، الصفاق السطحي والجلد.

- من الأمام والأسفل: البطن الأمامي للعضلة ذات البطنين Anterior
Ventr of Digastric M

- من الخلف والأسفل: البطن الخلفي للعضلة ذات البطنين.



خراج وفلغمون المسافة تحت الفكية

Submandibular Space Abscess and Phlegmone

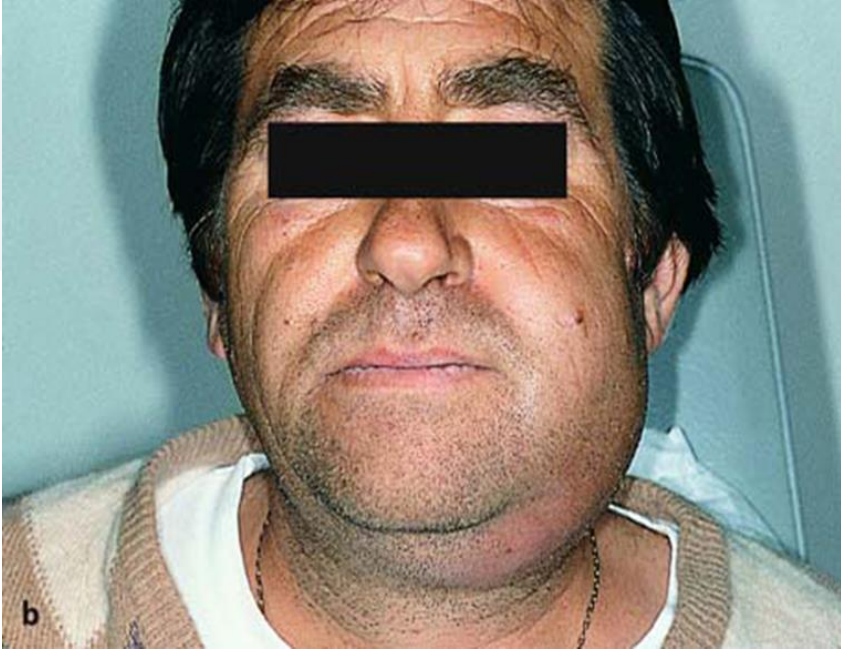
• مصادر الإنتان Sources of Infection

- انتشار الإنتان من ذرى جذور الضواحك والأرحاء السفلية أو النسيج المحيطة بها ، ذات العظم والنقي في تلك المنطقة.
- جروح وإنتانات الجلد المغطي للناحية تحت الفكية.
- أنتان الغدة تحت الفكية أو قناتها المفرغة.
- أنتان كسور زاوية الفك السفلي.
- انتشار الأنتان بالتجاور أو التماس من مسافات تشريحية مجاورة (تحت اللسانية، تحت الذقنية، الجناحية الفكية).

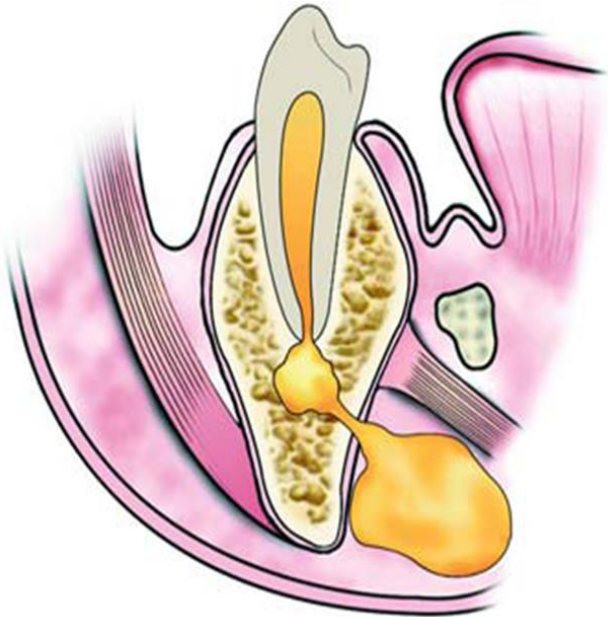
• المحتويات Contents

- ✓ الغدة تحت الفك Submandibular Salivary Gland.
- ✓ العقد اللمفاوية تحت الفكية Submandibular Lymph Nodes.
- ✓ الشريان الوجهي Facial Artery.
- ✓ الوريد الوجهي الأمامي Anterior Facial Vein.

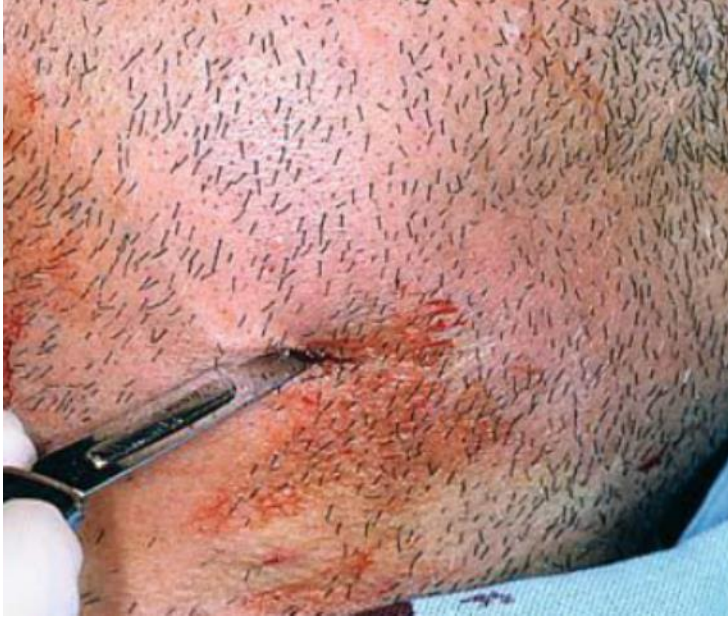السمات السريرية Clinical Features



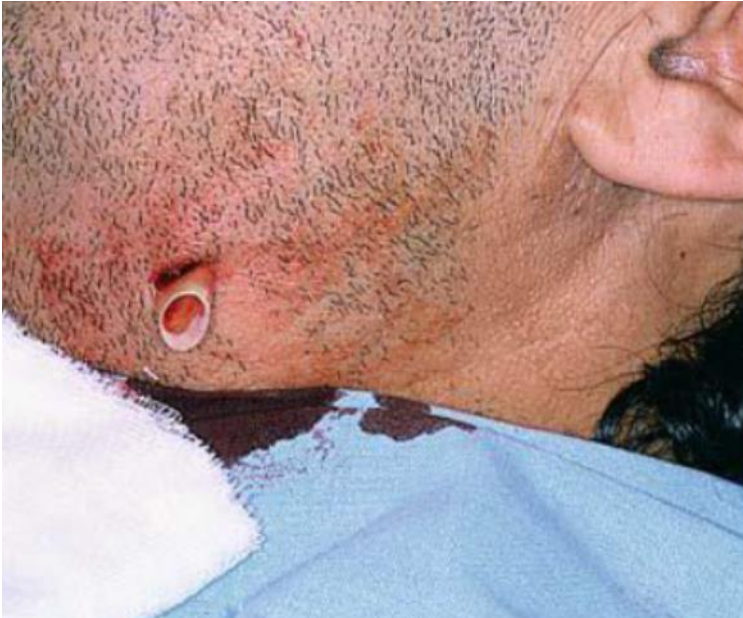- ألم معتدل في المنطقة تحت الفكية المصابة، يزداد بالضغط، البلع، الكلام والضغط أو الجس.
- انتباج وتوزم كبير وقاسي يؤدي إلى عدم تناظر كبير للوجه وخاصة في حالة التوضع السطحي للعملية الالتهابية.
- توتر الجلد المغطي مع احتقان، توذم واحمرار ولا يمكن جمعه في طيات.
- بعد 2-3 يوم تظهر علامات التموج بسبب التجمع الكبير للقيح في المسافة تحت الفكية.
- تحدد بسيط في فتحة الفم أو تبقى طبيعية.
- غياب الأعراض والعلامات داخل الفم.
- أعراض جهازية عامة (التوعك العام، الحمى).



المعالجة Treatment



- يُجرى الشق الجراحي والتفجير على الجلد بشكل مواز للحافة السفلية للفك السفلي وتحتها بحوالي 1-1.5 سم.
- أثناء الشق يجب الأخذ بعين الإعتبار موقع كل من الشريان والوريد الوجهيين حيث يجرى الشق خلفهما.
- يجب الانتباه والابتعاد عن الفرع الهامشي (الفكي السفلي) للعصب الوجهي.
- ثم يتم إدخال ملقط إرقاء في عمق المسافة بهدف الوصول إلى التجمع القيحي.
- إجراء تسليخ كليل على طول الوجه الأنسي لجسم الفك السفلي لأن القيح غالبا ما يتواجد في هذه المنطقة.
- بعد التصريف يوضع مفجر مطاطي .



خراج وفلغمون المسافة تحت الذقنية

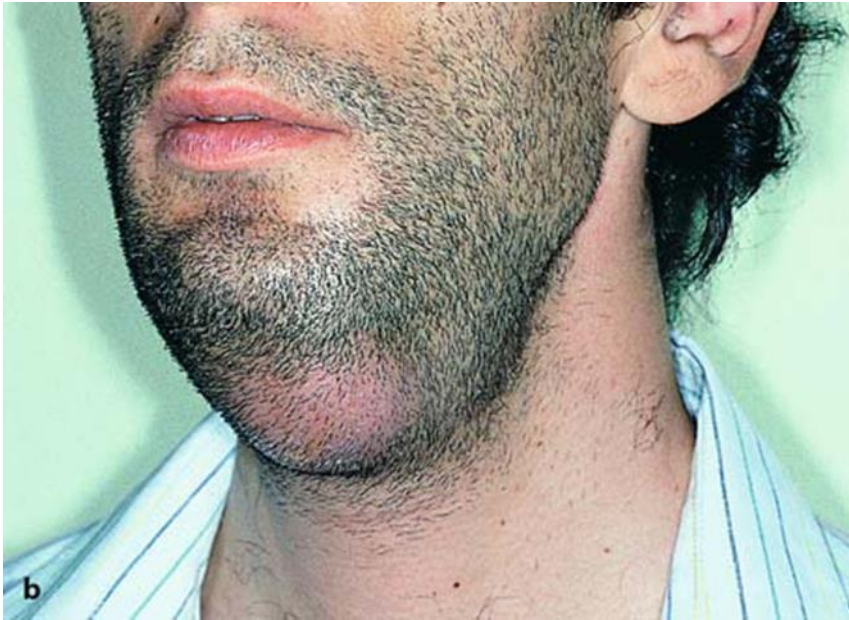
Submental Space Abscess and Phlegmone

■ المحتويات

- العقد اللمفاوية تحت الذقنية.
- الأوعية الدموية والأعصاب تحت الذقنية.
- البطن الأمامي للعضلة ذات البطنين (من الجانبين) وما بينهما من نسيج ضام رخو.

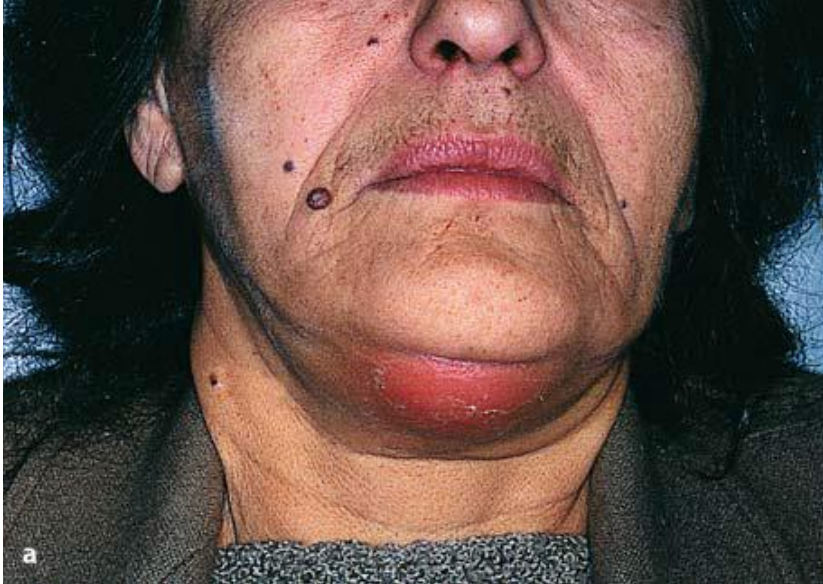■ مصادر الإنتان Sources of Infection

- انتشار الانتان من ذرى جذور الأسنان الأمامية السفلية أو النسيج ما حول هذه الأسنان.
- جروح وأنتانات الجلد المغطي لهذه الناحية.
- كسور القسم الذقني من جسم الفك السفلي.
- انتشار الانتان بالتجاور أو التماس من المسافات المجاورة.
- التصريف اللمفاوي للإنتان بالعقد تحت الذقنية.

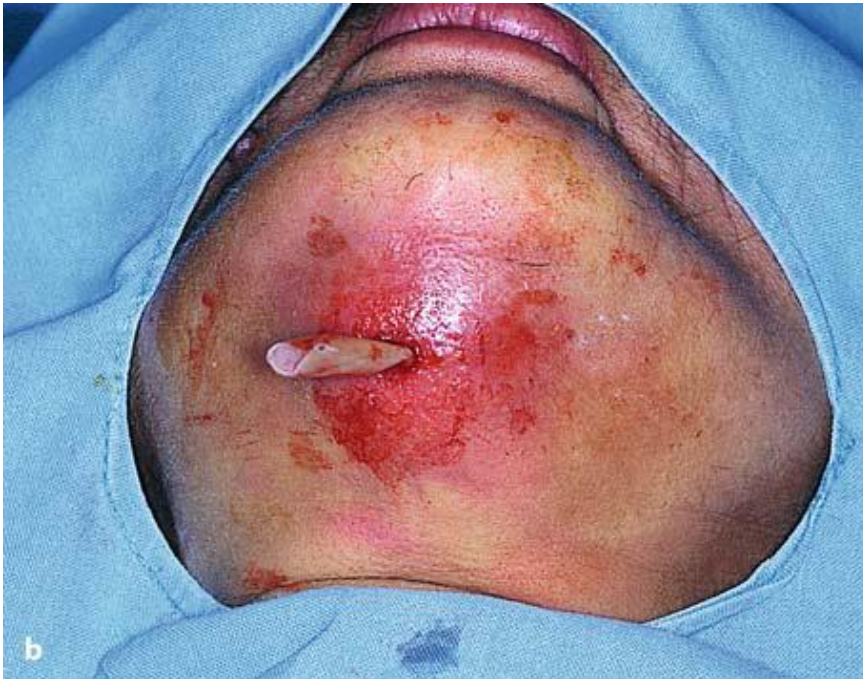
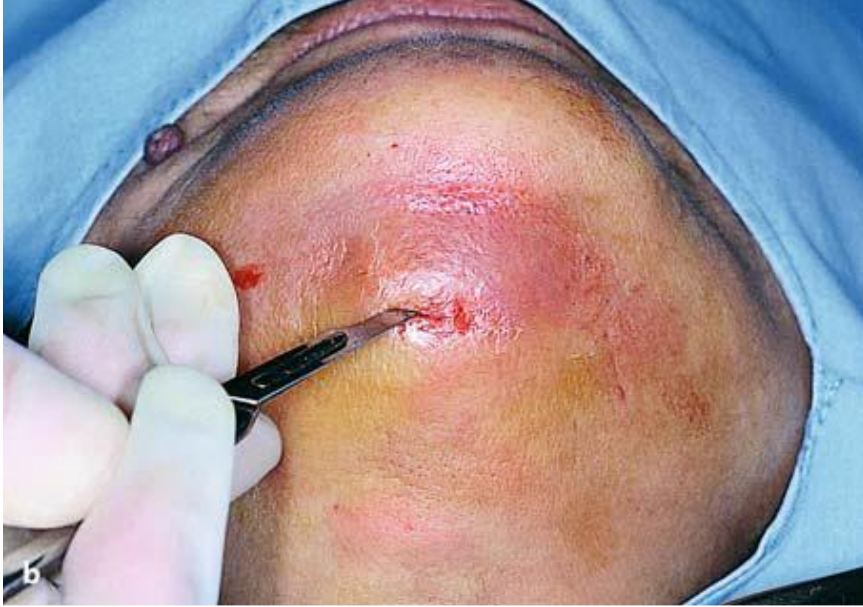
السمات السريرية Clinical Features

- ألم معتدل الشدة في حال السكون يزداد مع تحريك الفك، المضغ، البلع أو بالجس والضغط.
- انتباج وتوذم وارتشاح التهابي قاسي للناحية المصابة، يصل حجمه إلى درجة كبيرة وخاصة في حال التوضع السطحي بين النسيج الشحمي تحت الجلد والعضلة المبطحة.
- توتر الجلد المُغطي وتوذمه واحمراره وعدم القدرة على جمعه في طيات.
- بعد مرور 2-3 يوم تظهر علامة التموج بسبب تجمع القيح.
- قد يعاني المريض من صعوبة في التنفس بسبب انتشار الأنتان بين العضلتين الذقنية اللسانية والذقنية اللامية.
- أعراض جهازية عامة كالتوعك العام والحمى.



المعالجة Treatment



- يمكن أن يجرى شق التفجير للخراج في عمق الميزاب المخاطي الدهليزي، إذا كان الخراج متموجاً نحو داخل الفم.
- أما إذا كان القيح منتشراً نحو خارج الفم، يتم إجراء الشق عبر الجلد، بشكل أفقي ومواز للحافة السفلية للذقن، 1-1.5 سم.
- بعد اكتمال التفجير، يتم وضع مفجر مطاطي.

خراج وفلغمون المسافة تحت اللسانية Sublingual Space Abscess Phlegmone

■ تقع هذه المسافة بين الغشاء المخاطي لقاع الفم والعضلة الضرسية اللامية من الجانبين Bilateral.

■ المحتويات

• الغدة اللعابية تحت اللسانية Sublingual Salivary Gland.

• قناة وارثون اللعابية للغدة تحت الفك Wharthon's Duct.

• الأوعية الدموية والأعصاب تحت اللسانية.

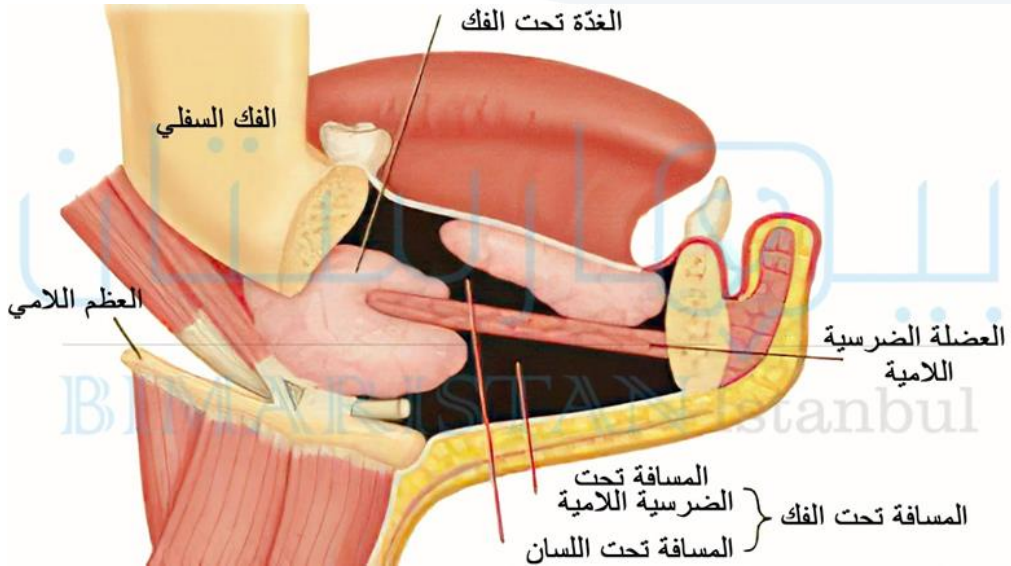
• العضلات الذقنية اللسانية والذقنية اللامية ونسيج ضام رخو.

■ مصادر الإنتان Sources of Infection

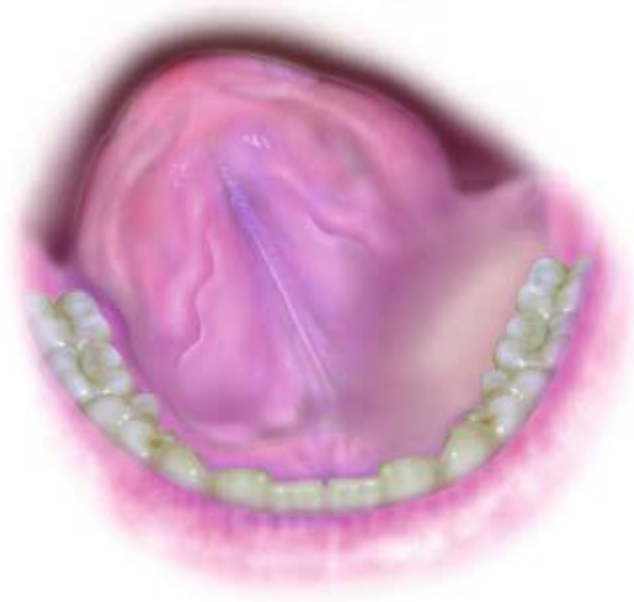
• انتشار الانتان من ذرى جذور الضواحك والأرحاء السفلية والنسج المحيطة بها.

• جروح وانتانات الغشاء المخاطي المغطي لهذه المنطقة.

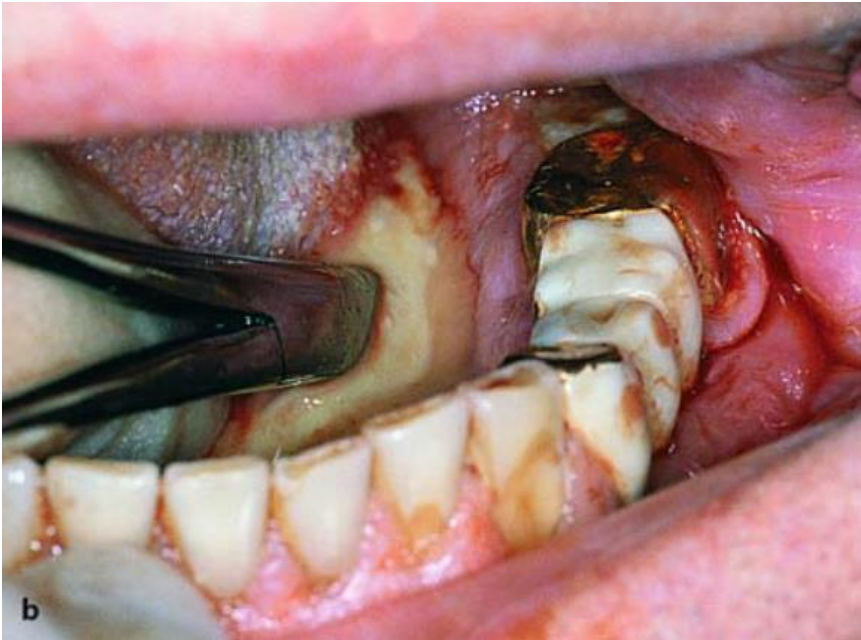• انتانات الغدة اللعابية تحت اللسانية والغدة تحت الفك وقنواتها المفرغة.



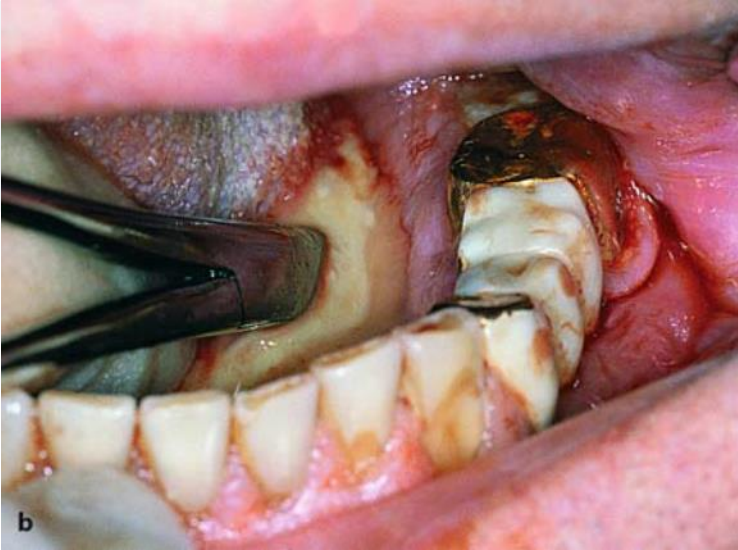السمات السريرية Clinical Features



- ألم حاد في الناحية تحت اللسانية يزداد بتحريك اللسان أو المضغ أو البلع.
- انتباج يرفع قاع الفم للجهة المتأثرة وبروز الغدة اللعابية تحت اللسانية بسبب توضع القيح تحتها وكذلك انزياح اللسان نحو الأعلى والداخل.
- احمرار وتوذم الغشاء المخاطي لقاع الفم مع توضع غشاء رمادي أبيض اللون ورائحة كريهة من الفم وسيلان لعاب.
- يتحول إلى اللون الأصفر بسبب التوضع السطحي للقيح.
- غياب أو قلة الانتباج الوجهي الخارجي.
- أعراض جهازية عامة .



المعالجة Treatment

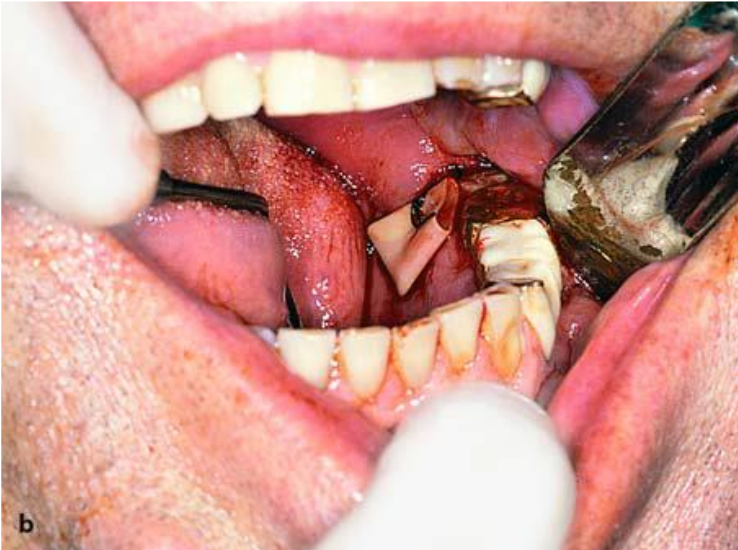

• يُجرى الشق والتفجير من داخل الفم، بشكل جانبي، على السطح الداخلي لجسم الفك السفلي وبمحاذاة قناة وارتون وإلى الوحشي منها.

• أي قريباً إلى جسم الفك السفلي.

• من أجل تحديد موضع القيق وتفريغه، يستخدم مرقئ نرف لاستكشاف أسفل المسافة، في الاتجاه الأمامي الخلفي تحت الغدة.

• بعد اكتمال التفجير، يتم وضع مفجر مطاطي.



فلغمون قاع الفم

Floor of the Mouth Phlegmone

■ يشغل قاع الفم المسافة التشريحية بين الغشاء المخاطي المبطن لقاع الفم والجلد للناحية تحت الفكية وتحت الذقنية من الجانبين.

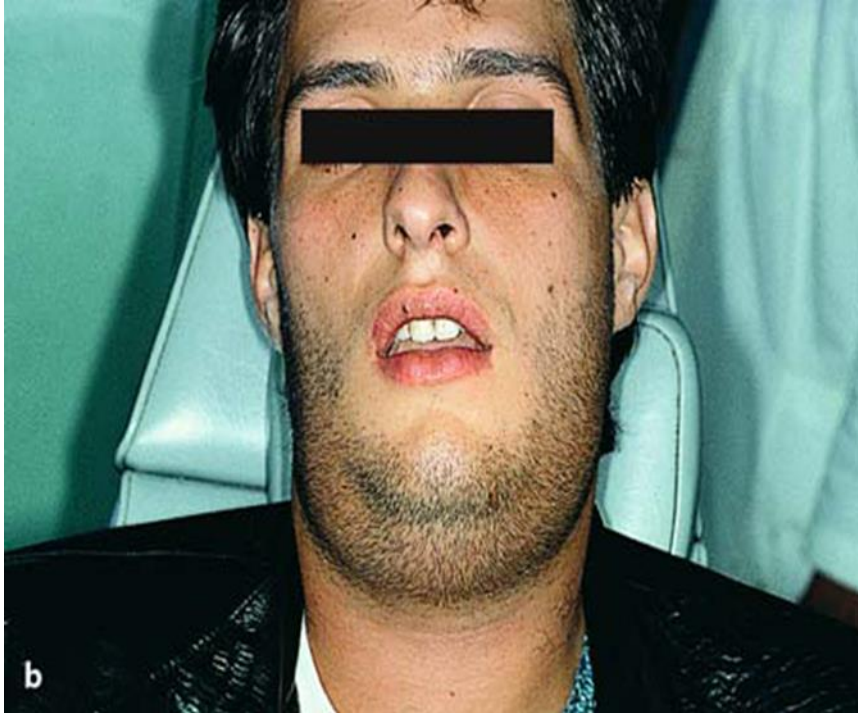■ تتضمن محتويات المسافات التشريحية تحت اللسانية، تحت الفكية، تحت الذقنية والمذكورة سابقاً.

■ مصادر الإنتان Sources of Infection

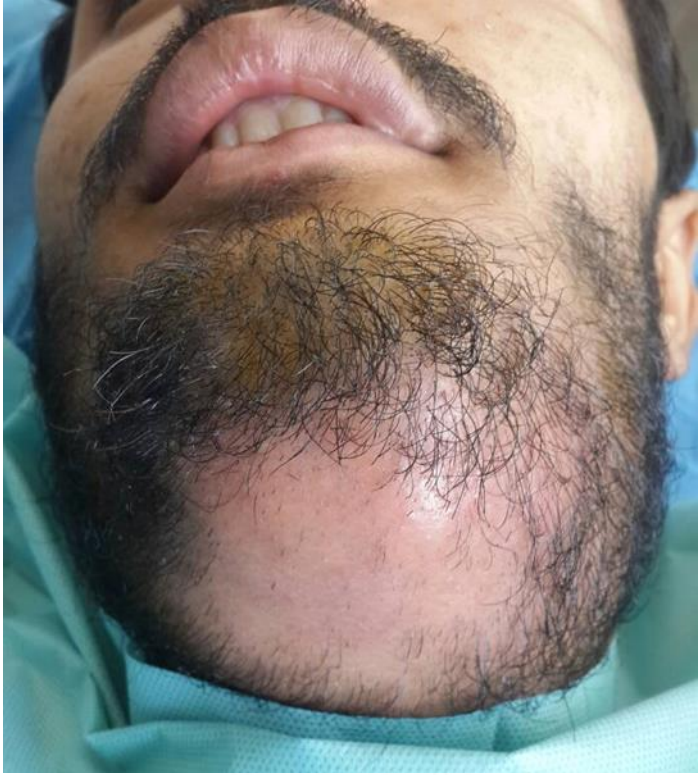تشمل جميع مصادر الانتان المسببة لإنتانات المسافات السابقة.

■ يعتبر إنذار فلغمون قاع الفم سيئ ومهدد للحياة حيث أنه قد يقود إلى تطور الاختلاطات كالاختناق

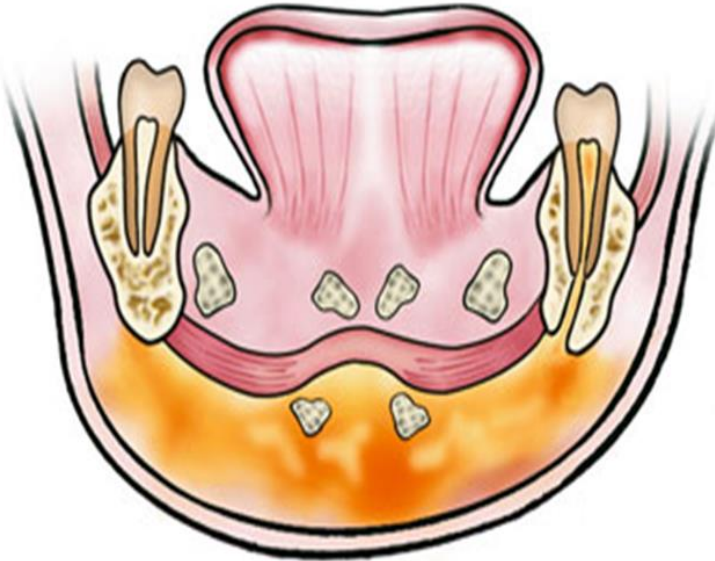
Asphyxia والتهاب المنصف Mediastinitis



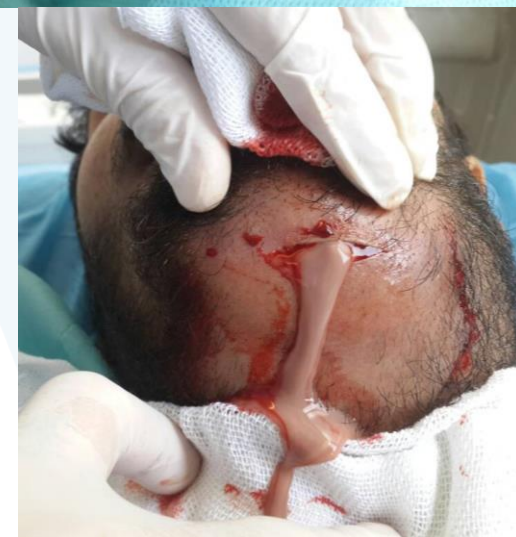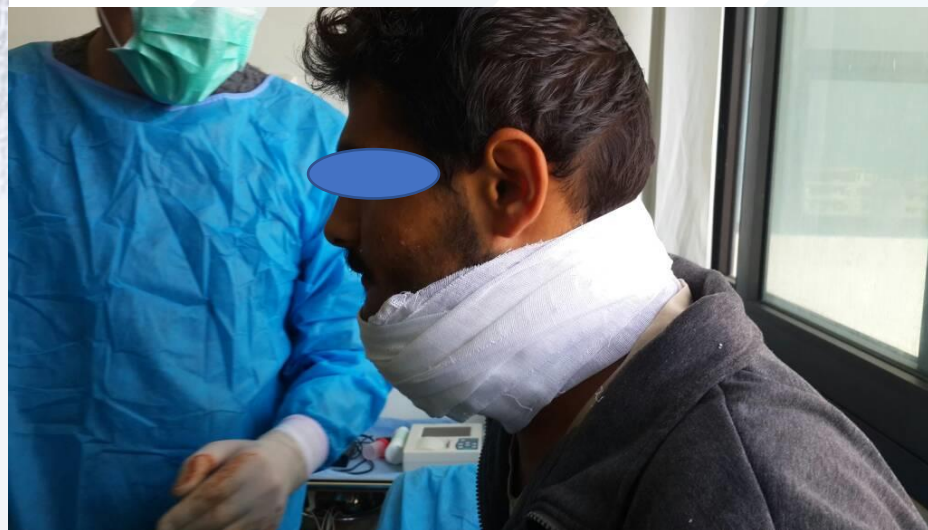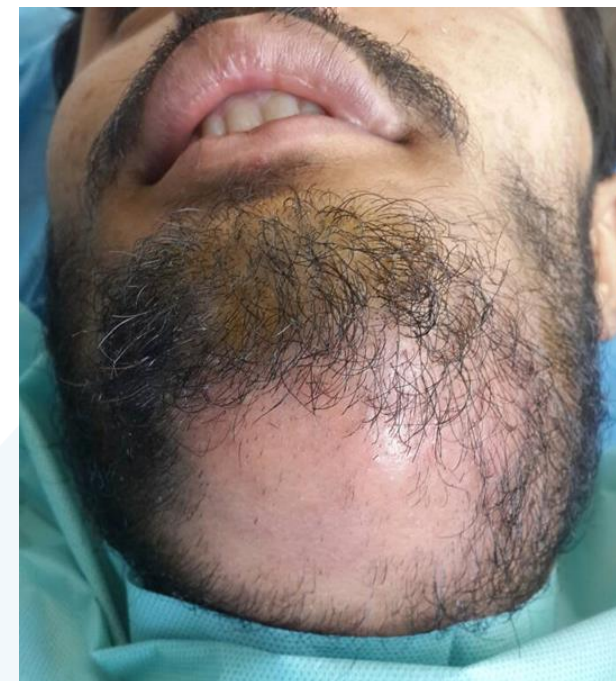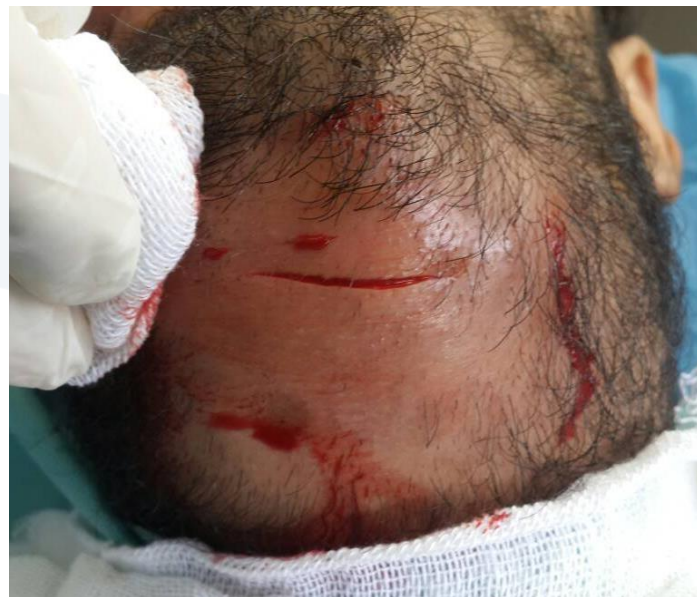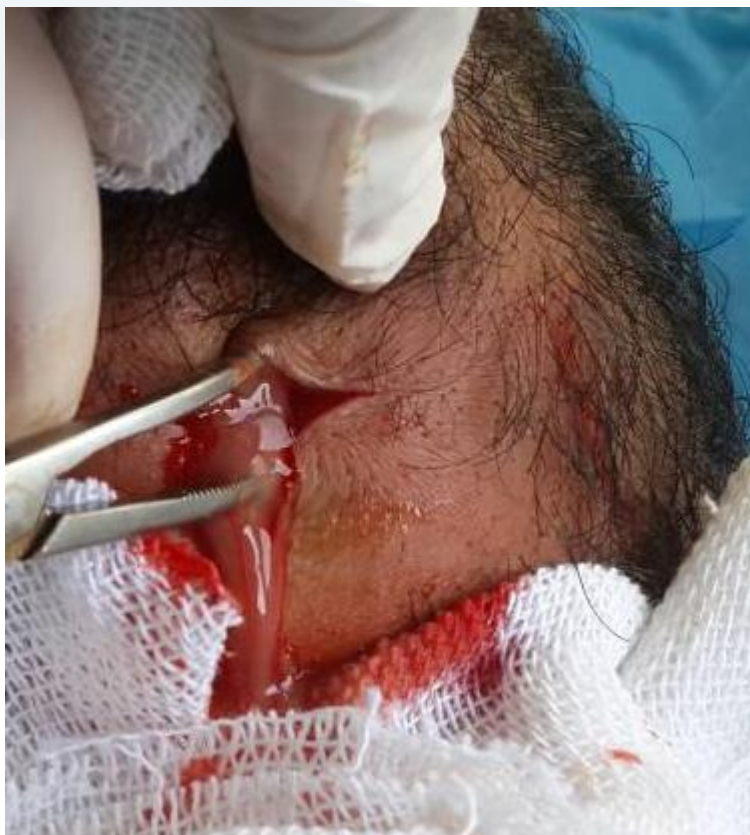السمات السريرية Clinical Features



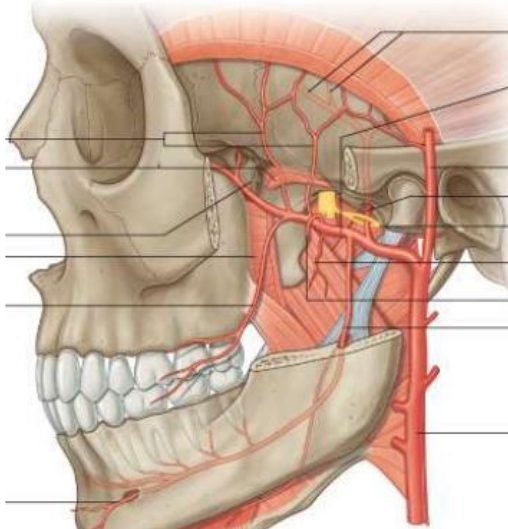
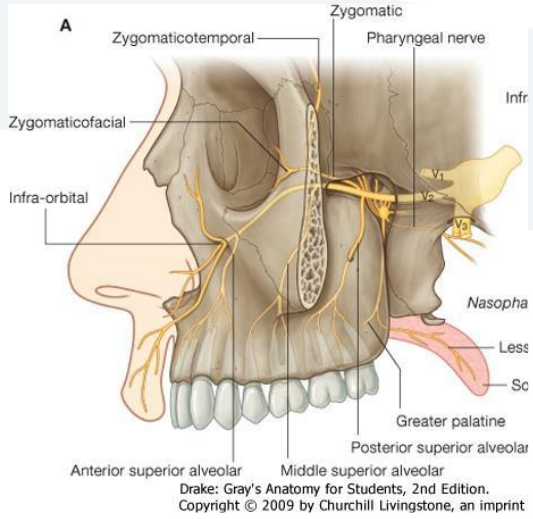
- ألم معتدل الشدة في حال السكون، يزداد أثناء الكلام، المضغ، البلع، تحريك اللسان، وأيضاً بالجلس أو الضغط.
- انتباج منتشر Diffuse Swelling للنواحي تحت الفكية، وتحت الذقنية قاسي القوام ومؤلم بالجلس.
- بعد مرور 2-3 يوم يصبح رخواً و متموجاً بسبب تحلل النسج وتشكل كميات كبيرة من القيح.
- احمرار وتوذم وارتفاع الغشاء المخاطي لقاع الفم واللسان، الفم نصف مفتوح يسيل منه اللعاب المتسخ ورائحة كريهة.
- صعوبة تنفس مترقية تجبر المريض على الجلوس و احناء الرأس للأمام لتأمين حرية مرور الهواء.
- تسمم جهازى شديد، ارتفاع حاد في حرارة الجسم $39-40^{\circ}\text{C}$ شحوب وجهي، أعراض التجفاف لعدم تمكن المريض من تناول الطعا والشراب لعدة أيام.



حالة نموذجية لعلاج خراج قاع الفم من خارج الفم



خراج المسافة الجناحية الفكية Pterygomandibular Abscess



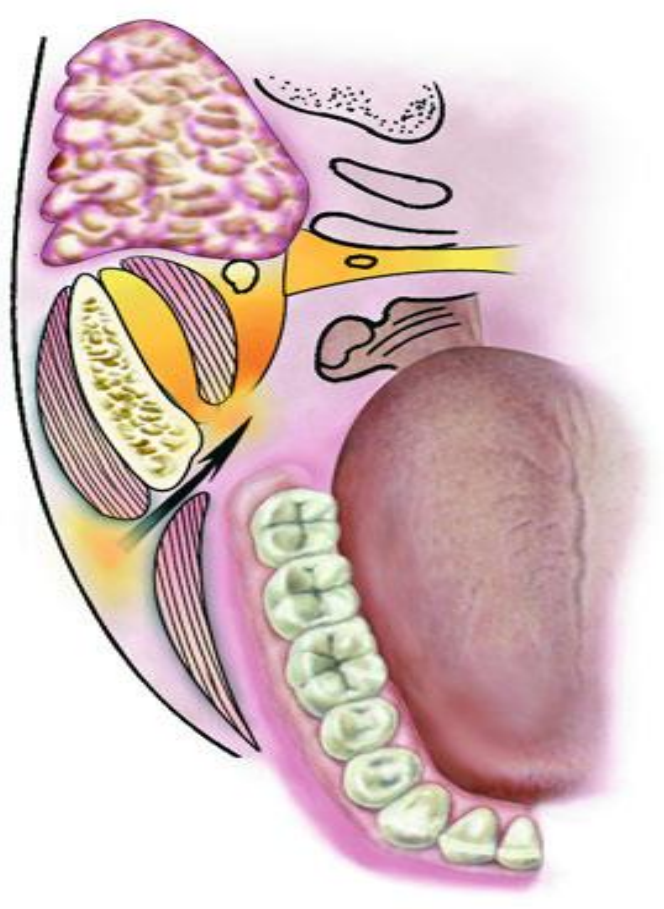
• **الموقع التشريحي :** يحد هذه المسافة من الوحشي السطح الأنسي للراد، ومن الأنسي العضلة الجناحية الأنسية، ومن الأعلى العضلة الجناحية الوحشية، ومن الأمام الرفاه الجناحي الفكي، ومن الخلف الغدة النكفية.

• تحتوي هذه المسافة على الحزمة الوعائية العصبية الفكية السفلية، العصب اللساني، وجزء من الوسادة الشحمية الخدية.

• وأيضاً العضلة الجناحية الأنسية والتي تملأ هذه المسافة أثناء إغلاق الفم (أي عند تقلص هذه العضلة).

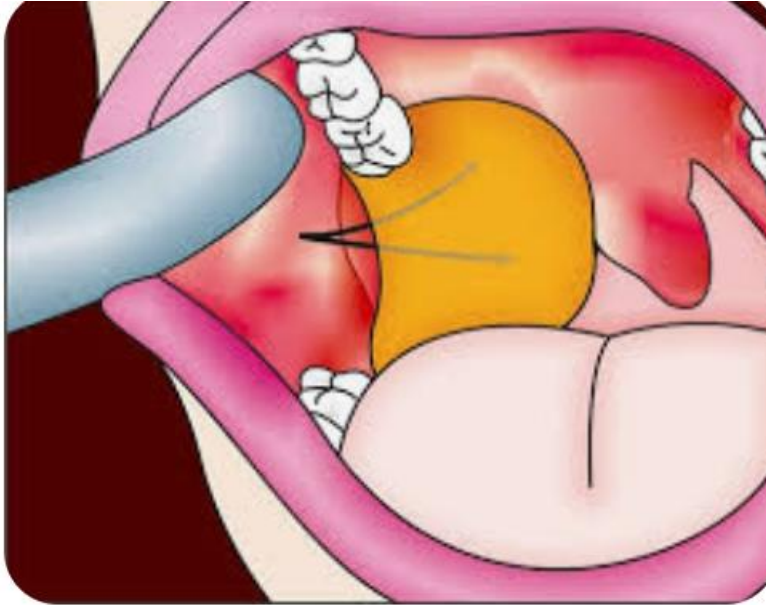
• تتصل هذه المسافة مع المسافات الجناحية الحنكية، تحت الصدغية، تحت الفكية والبلعومية الجانبية.

مصادر الإنتان Sources of Infection



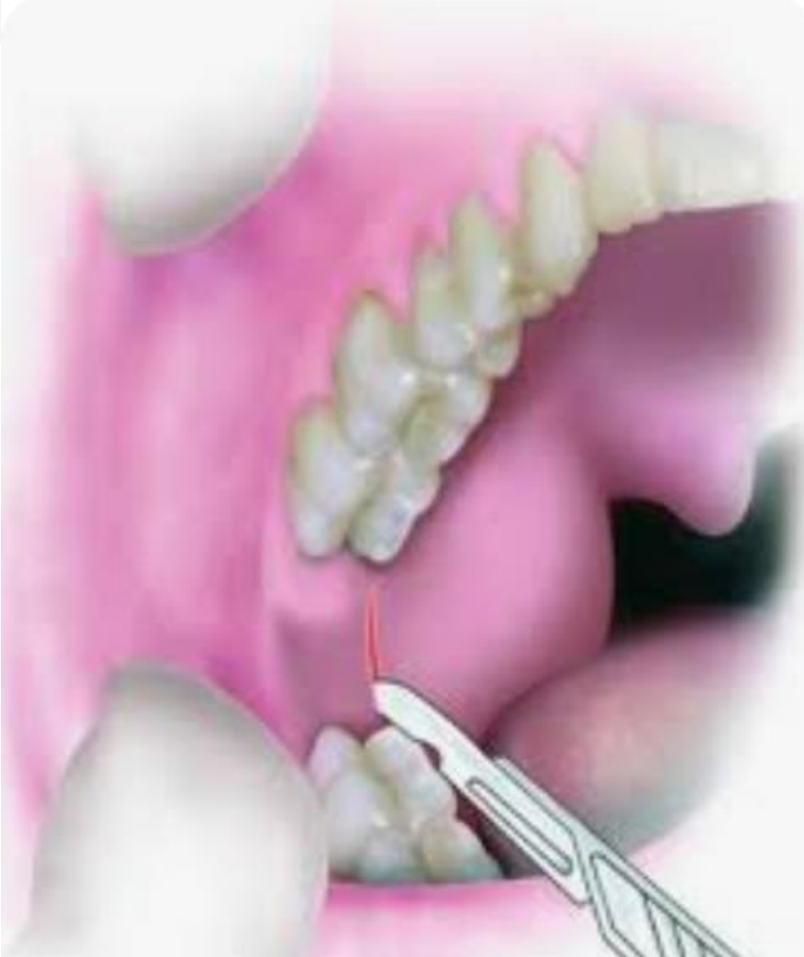- التواج الحاد على الأرحاء الثالثة السفلية البازغة جزئياً.
- انتشار الإنتان من ذرى جذور الأرحاء الثانية والثالثة السفليتان، ذات العظم والنقي لزاوية ورأد الفك السفلي.
- التداخل الجراحي على الأرحاء الثالثة السفلية المنظرة.
- الجروح بطلق ناري في منطقة زاوية الفك.
- الكسور المفتوحة في منطقة الزاوية أو الرأد.
- نقل الإنتان أثناء حقنة الفك السفلي.
- إنتان وتقيح الأورام الدموية المتطورة بعد حقنة احصار العصب السنخي السفلي.
- انتشار الإنتان من المسافات التشريحية المجاورة (تحت الصدغية، تحت الفكية، ما حول اللوز الحنكية).

السمات السريرية Clinical Features



- ألم شديد يزداد أثناء البلع أو محاولة فتح الفم.
- صعوبة فتح الفم Trismus وهو من العلامات المبكرة والذي يتحول إلى إغلاق كامل مع شمول الالتهاب للعضلات الجناحية الوحشية والأنسية.
- انتباج وتوذم الطية (الرفاه) المخاطية الجناحية - الفكية.
- يُشاهد انزياح الجدار الجانبي للبلعوم إلى الأنسي (باتجاه الخط المتوسط).
- انتباج خارجي طفيف تحت زاوية الفك وأحياناً في الناحية الصدغية والذي يظهر بعد 2-3 يوم من بدء الالتهاب.
- انتباج وتضخم وألم في العقد اللمفاوية تحت الفكية والعنقية العلوية في الجهة الموافقة.
- أعراض جهازية عامة كما في حالة فلغمون المسافة تحت الصدغية.

المعالجة Treatment



- يُجرى الشق الجراحي بهدف التفجير من داخل الفم على الغشاء المخاطي الفموي.
- وتحديدًا على طول العرف الصدغي الأنسي إلى الداخل من الرفاه الجناحي الفكي.
- يجب أن يكون طول الشق 1.5 سم وبعمق 3 - 4 مم.
- يتم إدخال ملقط إرقاء منحنى بالاتجاه الخلفي والوحشي إلى أن يمس الوجه الأنسي للراد.
- يتم تفريغ القيح مع وضع مُفجر مطاطي.

خراج المسافة تحت الصدغية Infratemporal Abscess

■ **الموقع التشريحي :** تعتبر هذه المسافة الامتداد العلوي للمسافة الجناحية الفكية.

• يحد هذه المسافة من الوحشي الرأد والعضلة الصدغية بينما يحدها من الجهة الأنسية العضلتان الجناحيتان الأنسية والوحشية، وهي تتماهى مع الحفرة الصدغية.

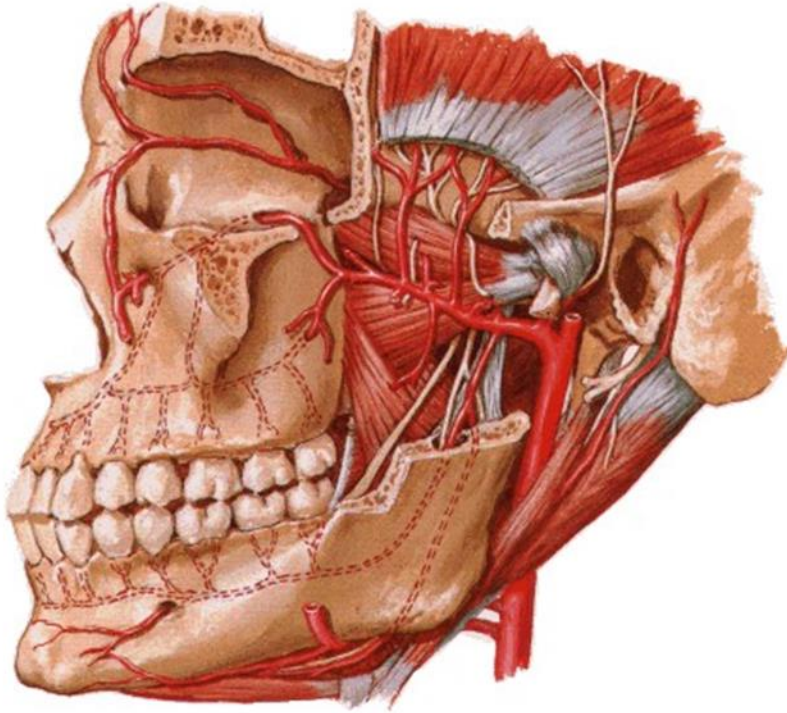
■ المحتويات

• الشعبة الثانية والثالثة من العصب مثلث التوائم (عصب الفك العلوي، عصب الفك السفلي).

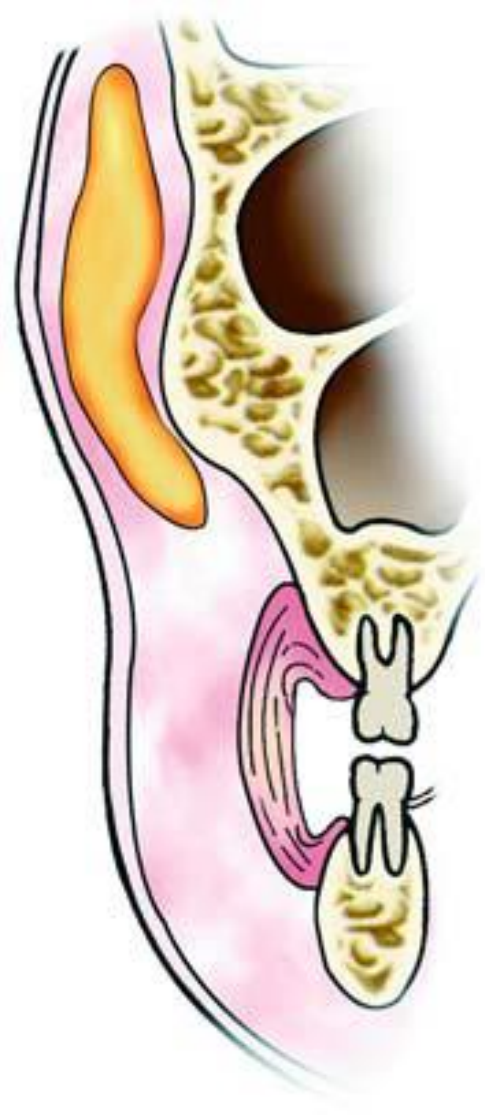• الشريان الفكي الباطن (المورد الرئيسي للتجويف الفموي).

• الشبكة (الضفيرة) الجناحية الوريدية Plexus Venosus Pterygoideus.

• العضلتان الجناحيتان الأنسية والوحشية ووتر العضلة الصدغية.

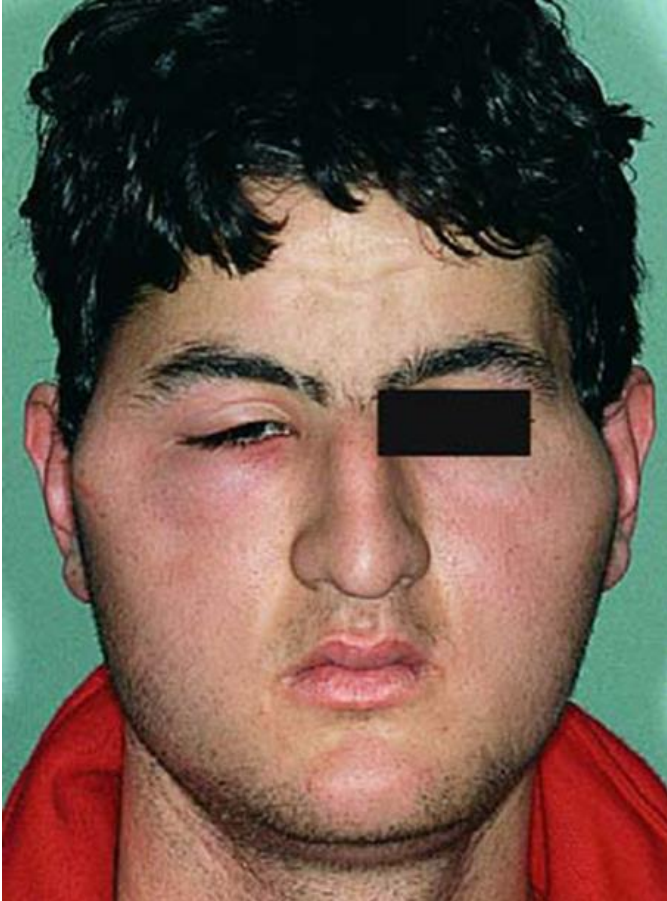

مصادر الإنتان Sources of Infection



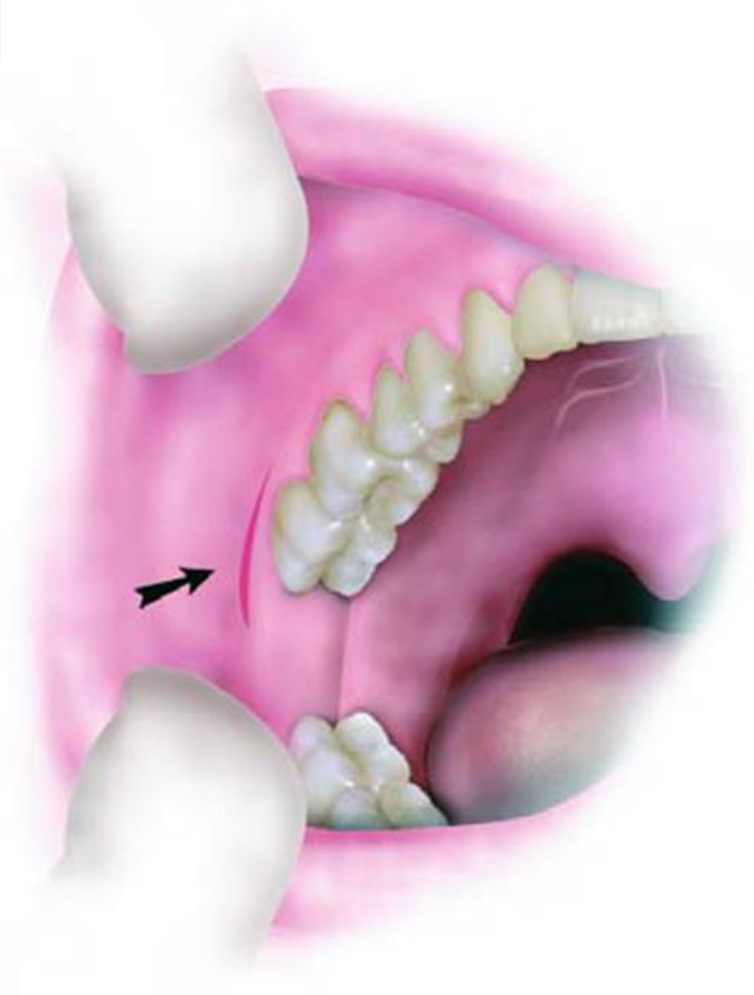
- انتشار الإنتان من ذرى الأرحاء العلوية (الأولى والثانية) ومن النسيج ما حول هذه الأسنان.
 - التهاب العظم والنقي لرأد الفك السفلي، اللقمة الفكوية والنتوء المنقاري.
 - كاختلاط للتخدير الناحي (حقنة الحذبة الفكوية) أو انتان الورم الدموي الناتج عن أذية الضفيرة الجناحية-الفكوية أثناء تنفيذ هذه الحقنة.
 - انتشار الإنتان من المسافات المجاورة وخاصةً الجناحية-الفكوية والمسافة الجانبية للبلعوم.
- ملاحظة: من الصعب إقامة حدود واضحة بين الحفرتين تحت الصدغية والحفرة الجناحية-الحنكية بسبب الارتباط الوثيق بين النسيج الخلالية ومحتويات تلك الحفرتين.

الموجودات السريرية Clinical Presentations



- ألم حاد يشع نحو العين والصدغ، يزداد عند فتح الفم، المضغ، البلع، أو بالضغط أو الجس على الجهة المصابة.
- انتباج وتوذم خفيف أعلى زاوية الفك أو منطقة الصدغ أو في المنطقة الخدية.
- الجلد المُغطي طبيعي يمكن جمعه في طيات أو أنه قد يتوذم قليلاً أو يحمّر.
- ضزز Trismus التهابي شديد (من الدرجة II أو III).
- صعوبة في البلع لتوذم وانتباج البلعوم العلوي.
- احتقان وتوذم وارتشاح التهابي في الدهليز الفموي العلوي الخلفي.
- الإحساس بضغط داخلي إلى الداخل من اللقمة الفكية.
- التوعك الجسماني الشديد والصداع الرأسي المستمر وارتفاع حرارة الجسم مع اختلاجات وعروءات.

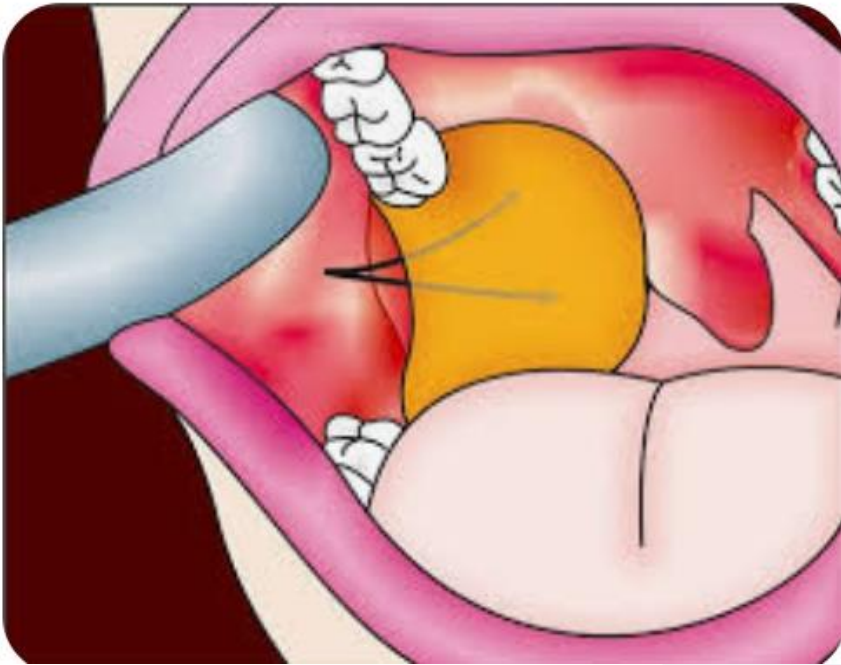
المعالجة Treatment



- الشق الجراحي لتصرف القيح يتم إجراؤه من داخل الفم في عمق الميزاب الدهليزي.
- على وجه الخصوص، وحشياً بالنسبة للرحى الثالثة وأنسياً بالنسبة للنتائ المنقاري بالاتجاه العلوي الوحشي.
- يُدفع المرقئ داخل الشق بالاتجاه العلوي إلى مكان تجمع القيح.
- في بعض الحالات يمكن إجراء التصريف عن طريق المدخل خارج الفموي بإجراء شق على الجلد يبدأ من نقطة التقاء النتائين الجبهي والصدغي للعظم الوجني ويمتد نحو الأعلى 3 cm، يدخل المرقئ المنحني عبر الشق باتجاه تجمع القيح.

خراج المسافة البلعومية الجانبية Lateral Pharyngeal Abscess

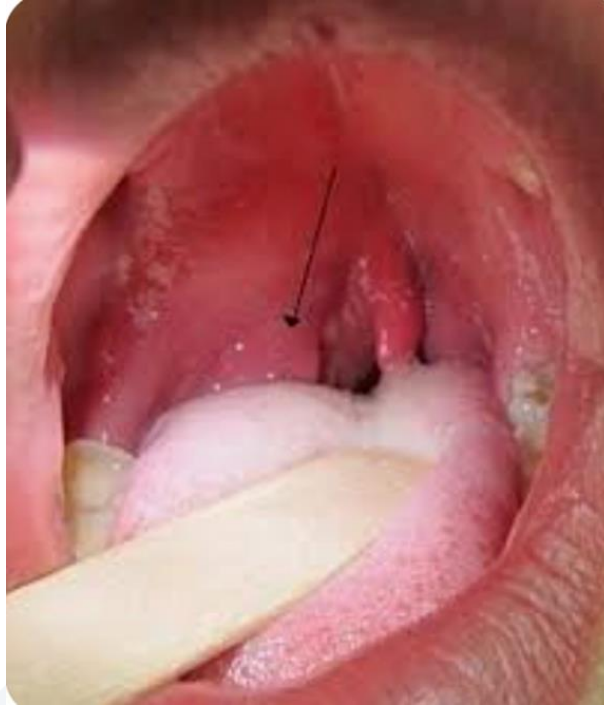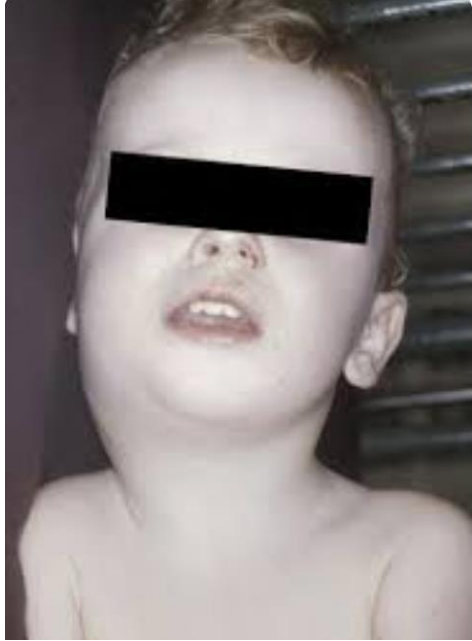- **الموقع التشريحي:** هذه المسافة ذات شكل مخروطي قاعدته باتجاه الجمجمة وذروته باتجاه الغمد السباتي.
- محاطة بالجدار الجانبي للبلعوم، العضلة الجناحية الأنسية، الناتئ الإبري والعضلات والأربطة المتصلة به والغدة النكفية.
- **المحتويات:** تحتوي هذه المسافة على بنى تشريحية هامة وهي الشريان السباتي الباطن، الوريد الوداجي الباطن مع العقد اللمفية الخاصة به، العصب البلعومي اللساني، العصب تحت اللساني، العصب المبهم والعصب المُلحق.
- تتصل هذه المسافة بشكل مباشر مع المسافة تحت الفكية ومع الدماغ عبر الثقبة الكبرى في قاعدة الجمجمة.



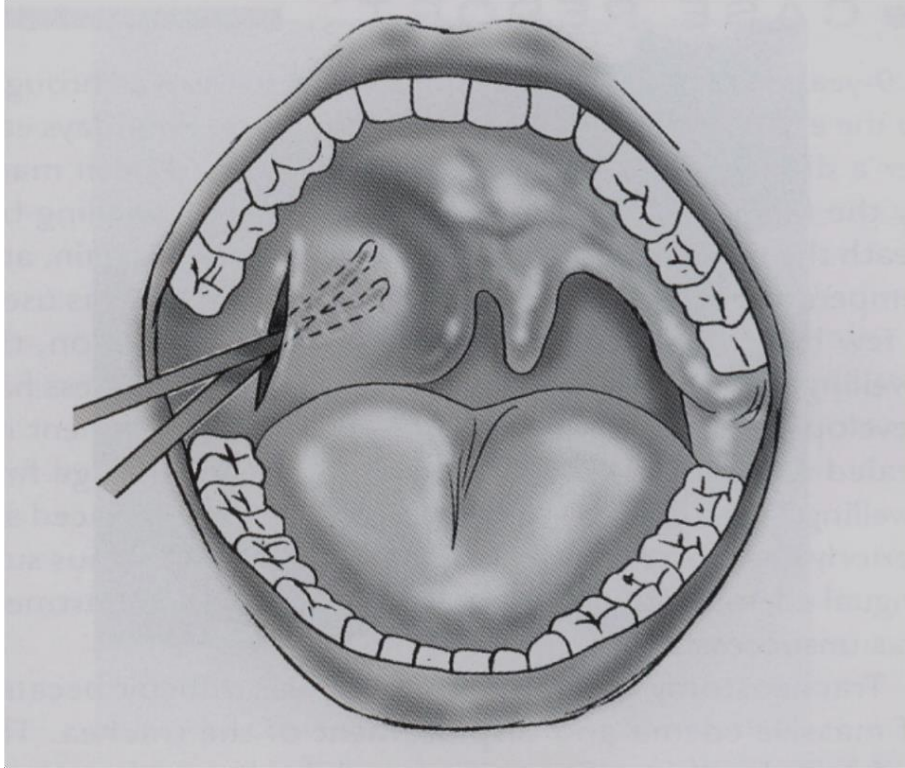
خراج المسافة البلعومية الجانبية Lateral Pharyngeal Abscess

■ المظهر السريري

- وذمة خارج فموية في المنطقة الجانبية من العنق ويمكن لها أن تمتد حتى قمحة الأذن.
- يُلاحظ وجود انزياح في الجدار البلعومي واللوزة واللهاة باتجاه الخط المتوسط.
- يوجد ألم متشعب باتجاه الأذن.
- ضزز، عسرة بلع، ارتفاع ملحوظ في درجة الحرارة ووهن عام.

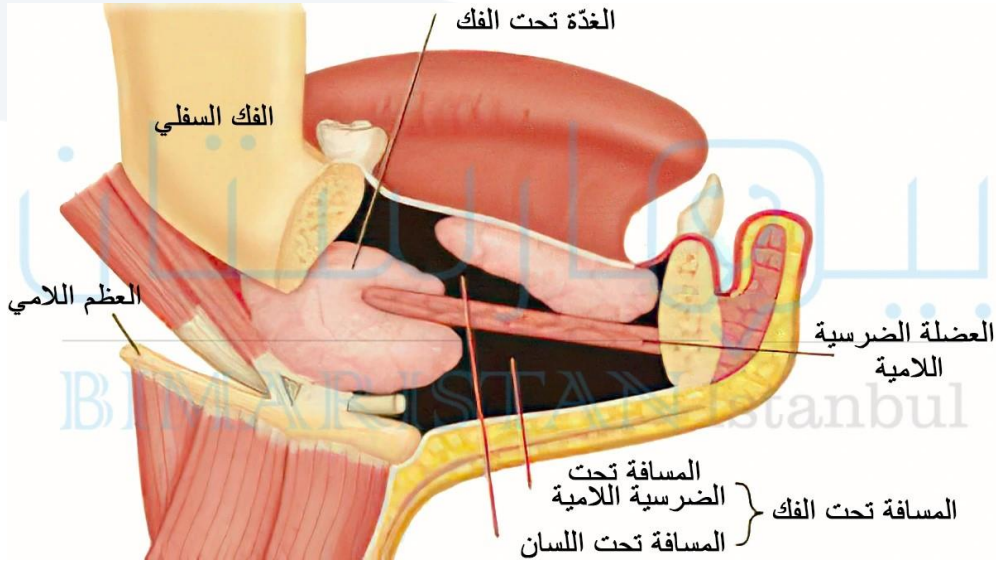


المعالجة Treatment



- المعالجة : يجرى التفجير من خارج الفم بشكل مشابه لخراج المسافة تحت الفك.
- يكون طول الشق 2 سم.
- تحت أو خلف الجزء الخلفي من جسم الفك السفلي، ثم يُدخل ملقط إرقاء باتجاه السطح الأنسي للفك السفلي
- إلى مقابل الرحي الثالثة أو خلفها إن أمكن.
- بعد تفريغ القيح يتم وضع مفجر مطاطي ويثبت لمدة 2 - 3 أيام .
- يمكن أيضا إجراء أيضاً إجراء التفجير من داخل الفم، كما في الصورة المجاورة، مع أن ذلك يعتبر صعباً وخطيراً.

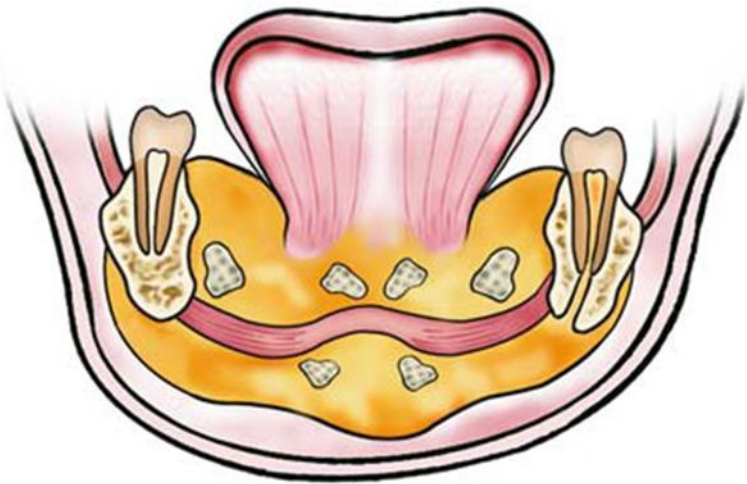خناق لودفيغ Ludwig's Angina



• يدعى أيضاً بالخراج العنقي الشامل Pan-Neck Abscess، وصفه لأول مرة الطبيب الألماني Wilhelm Friedrich Von Ludwig عام 1836

• هو عبارة عن حالة خاصة من فلغمون قاع الفم يشمل جميع مسافات قاع الفم والعنق.

• شكل خاص من الانتان الذي لا ينتج القيح، بل يتصف بتحلل وتفسخ في المادة اللحمية للنسج الضامة، الصفاقات والعضلات، ولكن دون شمول التراكيب الغدية الموجودة في هذه المنطقة.



خنّاق لودفيغ Ludwig's Angina

■ البكتريولوجيا Bacteriology

تشارك في تطوّر الخنّاق مجموعة من الجراثيم، لكن الأكثر شيوعاً هي المكورات العقدية والعنقودية:

✓ العقديات المُخضرة Streptococcus Viridans

✓ العنقوديات Staphylococcus Epidermidis

✓ العنقوديات الذهبية Staphylococcus aureus

• الصفة الغالبة لهذه الجراثيم هي اللاهوائية

Anaerobic Bacteria والتي تنتج الغاز

Gangrene Gas (الغنغريني)

■ العوامل المسببة Etiology Factors

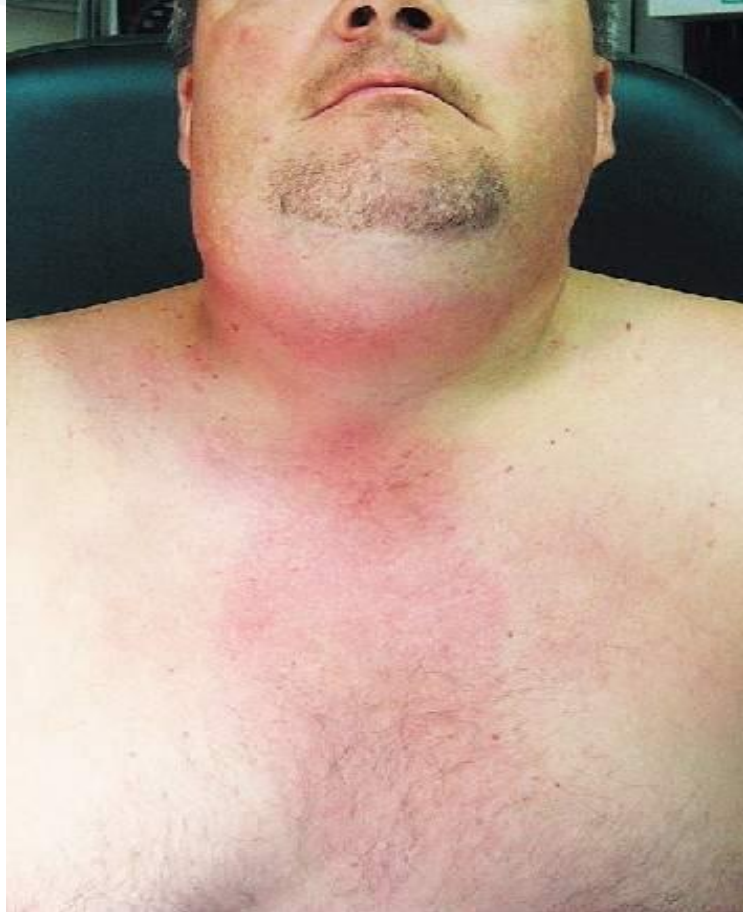• انتشار الانتان من ذرى جذور الأرحاء الثانية والثالثة السفلية.

• الانتانات البلعومية والتنفسية.

• كسور الفك السفلي، الجروح والتسحجات الجلدية والمخاطية المتقيحة والتهاب الغدد اللعابية.

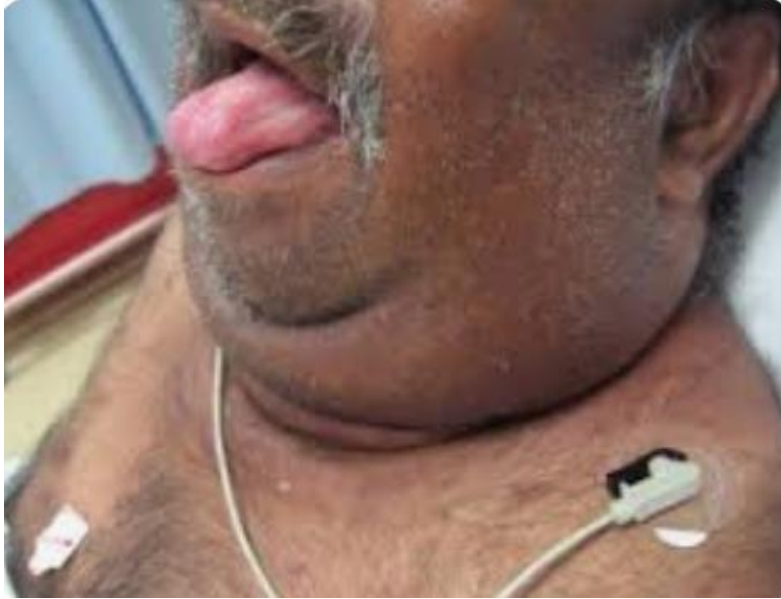• يشاهد خنّاق لودفيغ عند المرضى الأصحاء مهملتي الصحة الفموية، لكنه أكثر ما يشاهد عند المرضى الذين لديهم أمراض عامة تؤدي إلى اضعاف المناعة العامة.

السمات السريرية Clinical Features



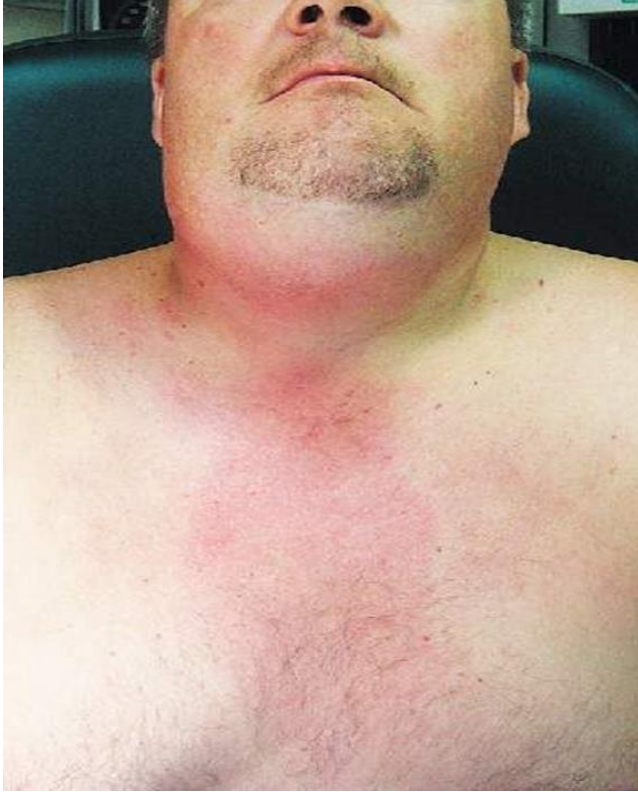- يبدأ المرض عادةً في المثلث تحت الفك السفلي وفي الغالب يكون من انتشار الالتهاب من ذرى جذور الأرحاء الثانية والثالثة السفلية أو أنه يبدأ بشكل جائح يشمل كل النسيج العائدة لقاع الفم.
- يكون في البداية على شكل انتباج موضع أو منتشر صلب القوام وغير متموج في المسافة تحت الفكية ثم ينتشر إلى المسافة تحت اللسانية وتحت الذقنية من جانب واحد وفي الغالب من الجانبين.
- يمتد عمقاً إلى الأسفل في العنق وعبر المستويات الصفاقية المتلاحمة وقد يصل إلى المنصف، كما أن العملية الالتهابية يمكن أن تغزو البلعوم.

السمات السريرية Clinical Features



- الانتباج الواسع والمنتشر في قاع الفم يؤدي إلى رفع اللسان واندفاعه نحو الأعلى والخلف.
- توذم في محيط اللهاة مما يتسبب في إغلاق جزئي أو كلي لمجرى الهواء الأمر الذي قد يقود إلى الاختناق والموت.
- المريض مجبر على الجلوس وإمالة الرأس نحو الأمام وفمه نصف مفتوح. تنتشر منه رائحة كريهة، يسيل منه اللعاب بسبب عدم القدرة على البلع.
- المريض غير قادر على الكلام أو فتح الفم وتبدو على وجهه علامات المعاناة والتعطش للهواء ويكون وجهه أصفر شاحب.
- يكون الألم معتدلاً في البداية لكنه يصبح حاداً تزداد معه صعوبة التنفس مما يستدعي إجراء خزع للرغامى Tracheotomy بشكل إسعافي.

السمات السريرية Clinical Features

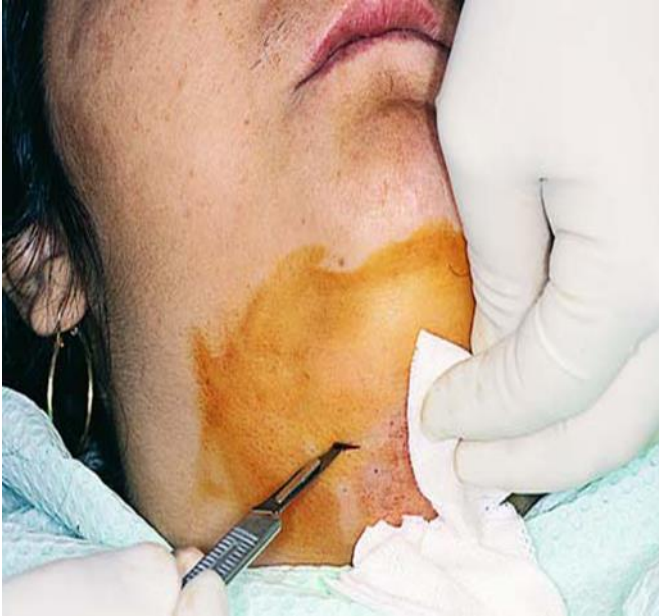

- ترتفع حرارة الجسم إلى $40-41^{\circ}\text{C}$ ، تسوء الحالة العامة للمريض وتظهر عليه علامات الانسمام الدموي.
- بغياب التدبير الجراحي السريع والمركب فإن المريض قد يموت.
- بمرور 3-4 يوم يتلّين الانتباج بسبب تجمع السائل الذي يشبه مرق اللحم والناج عن تحلل وتفسخ المادة اللحمية العضلية والصفاقية بالجراثيم اللاهوائية المنتجة للغاز الغنغريني.
- كما يُعزى هذا التلّين والتموج المحدود إلى الانتان الثانوي بالجراثيم المقيحة (هذا يعتبر علامة إيجابية على تحسن إنذار المرض).
- يمكن أن تظهر على عنق المريض لطاخات أرجوانية مزرقة وقد تتطور إلى حويصلات.

التشخيص Diagnosis

- يتم تشخيص خناق لودفيك وفق المعايير التالية والمتفق عليها عالمياً:
- يشمل الانتباج والارتشاح الالتهابي ست مسافات تشريحية منفردة أو ثلاث مسافات متناظرة وهي تحت اللسانية، تحت الفكية وتحت الذقنية.
- وجود انتباج قاسي يرفع قاع الفم واللسان، ولا ينتج القيح (غير متموج)، وعوضاً عن ذلك هناك تغنر (تنخر وتموت) وإرتشاح مصلي دموي وتفسخ لحماني.
- تُصاب النسيج الضامة الرخوة، الصفاقات والعضلات بالعملية الالتهابية المنتشرة دون أن تشمل التراكيب الغدية.
- تنتشر العملية الالتهابية عبر المستويات الصفاقية المتلاحمة عمقاً في العنق والصدر ودون أن يكون للجهاز اللمفاوي أي دور في انتشارها.
- للمريض في خناق لودفيغ مظهر نموذجي؛ الفم نصف مفتوح، يسيل منه اللعاب المتسخ، المريض يبدو متعطشاً للهواء مع صعوبة في التنفس تجبر المريض على الجلوس واحناء الرأس إلى الأمام.
- لون الوجه الترابي أو الأصفر الشاحب ووجود البقع المزرقّة على جلد العنق؛ تُعتبر من العلامات الفارقة عند هؤلاء المرضى.

المعالجة Treatment

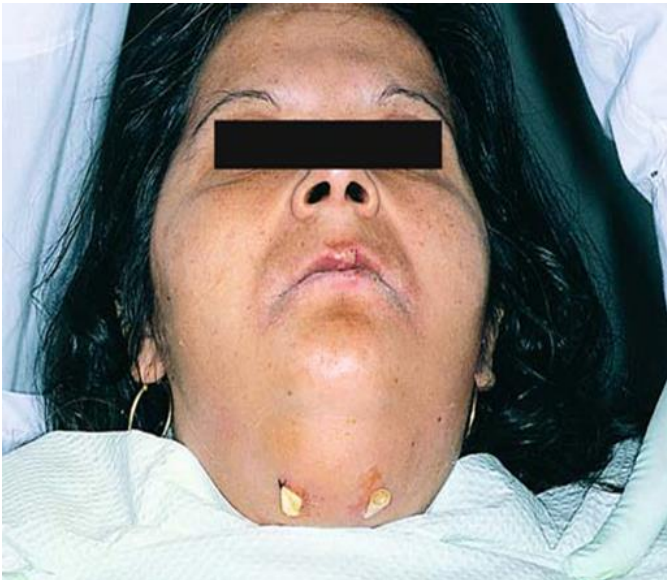

- المعالجة الاسعافية لتأمين مجرى التنفس وقد يستدعي الأمر إجراء خزع للرعامى Tracheotomy بشكل إسعافي.

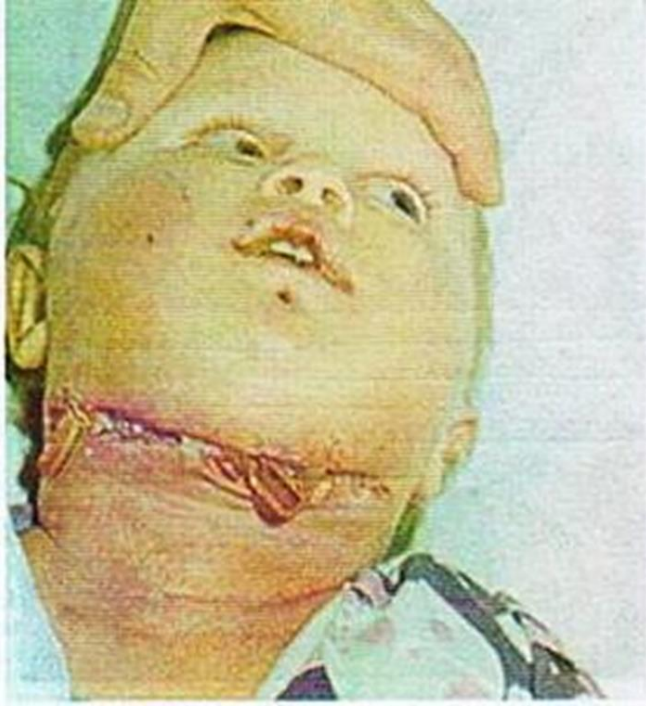- إعطاء جرعات مضاعفة من الصادات الحيوية (يجب إجراء الزرع الجرثومي وتحديد حساسيتها للصادات الحيوية).

- المعالجة الجراحية تكون عبر إزالة الضغط جراحيا وذلك عن طريق الشق والتفجير لكافة المسافات المصابة بالانتان.

- يجب أن يكون الشق خارج فموي ثنائي الجانب، أنسي وموازي للحافة السفلية لل الفك السفلي عند منطقة الضواحك والأرحاء.



المعالجة Treatment

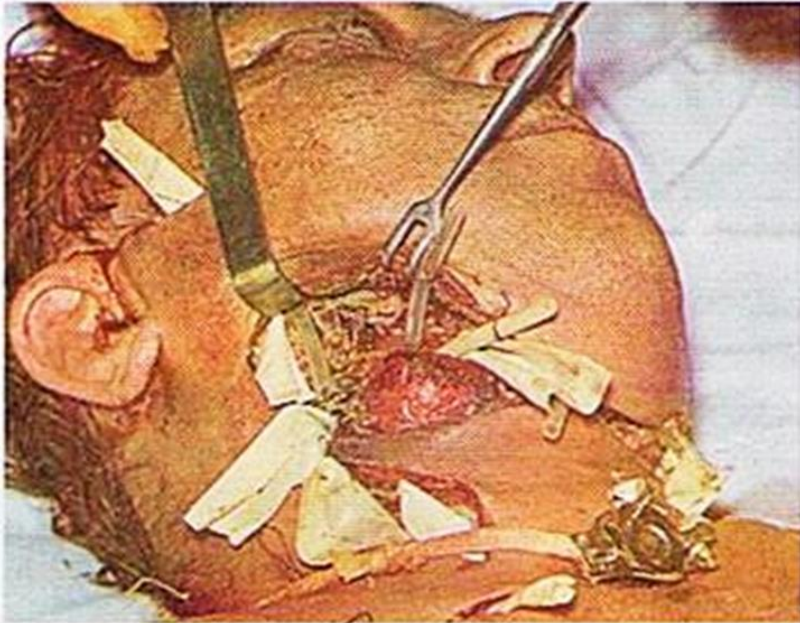


• شق داخل فموي ثنائي الجانب وموازي لأقنية الغدد تحت الفك.

• تساعد هذه الشقوق في الوصول إلى جميع المسافات المصابة بالانتان عبر تحطيم الحواجز التي تفصل بينها وبالتالي يتم تصريف الغازات والسوائل والقيح.

• توضع مفجرات مطاطية للحفاظ على موقع التفجير مفتوحا لمدة 3 أيام على الأقل إلى أن تتراجع الأعراض السريرية للانتان.

• يمكن وضع هؤلاء المرضى في العناية المشددة وإجراء العلاج بالأكسجين عالي الضغط.



معايير الإحالة إلى جراح الفم والوجه والفكين

- صعوبة التنفس.
- صعوبة البلع.
- التجفاف
- ضرر متوسط إلى شديد (فتحة الفم > 25 mm).
- الورم يمتد إلى ما بعد النتوء السنخي.
- درجة حرارة الجسم مرتفعة إلى أعلى من 38.5° .
- تعرض دفاعات المضيف للخطر.
- الحاجة إلى التخدير العام.
- فشل المعالجات السابقة.



The end