

# مقدمة في التشريح

- **التشريح**: هو العلم الذي يدرس بنية ووظيفة الجسم
- **التشريح الوصفي Descriptive anatomy**: إنه قاعدة التشريح والمنطلق الأساسي للنماذج الأخرى ويعتمد على وصف العظام والعضلات والمفاصل والأوعية والأعصاب والتشريح الناحي (المناطق)
- **التشريح التقني Technical anatomy**: يتضمن القواعد التشريحية للحركات والتقنيات التي تجرى من قبل الطبيب أو الجراح مثل قثطرة الأوعية أو تنبيب الرغامى أو تنبيب المعدة
- **التشريح السريري Clinical anatomy**: يساعد الطبيب الممارس فهو خاص به, إنه يتضمن التشريح السطحي أي النقاط الخارجية أو العلامات التي يعتمد عليها الطبيب لإجراء الجس والإصغاء والجس الحوضي (المس الشرجي والمس المهبلية), وهو أيضا دراسة المناطق الحسية الحركية للأعصاب وطرق انتشار التجمعات الدموية والقيحية وطرق انتشار السرطانات ..... إلخ

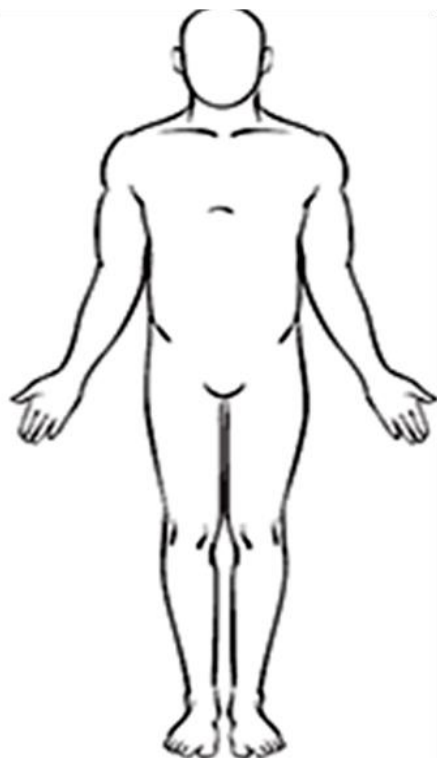# مقدمة في التشريح

- **التشريح الجهازي Systemic anatomy** : يهتم بدراسة الأجهزة بشكل متكامل من نواح مختلفة من الجسم مثل الجهاز التنفسي والجهاز الهضمي أو العصبي ....إلخ.
- **التشريح الوظيفي (الفيزيولوجي) Functional anatomy** : يشمل دراسة مختلف وظائف العضو ووظائف الاتصال مثل الحركة أو الصوت أو الوظيفة التناسلية أو وظائف التغذية كالهضم والتنفس والدوران والتبول
- **التشريح الشعاعي Radiographic anatomy**: يتطلب التصوير الشعاعي المقطعي (طبقي محوري - مرنان) معرفة تشريحية مقطعية حسب المستويات الثلاثة, كما تتطلب طرائق الاستقصاء الشعاعي المختلفة (الايكو, الأشعة السينية البسيطة مع أو بدون مادة ظليلة) معرفة التوضع الطبيعي للعناصر التشريحية

# المصطلحات التشريحية الوصفية

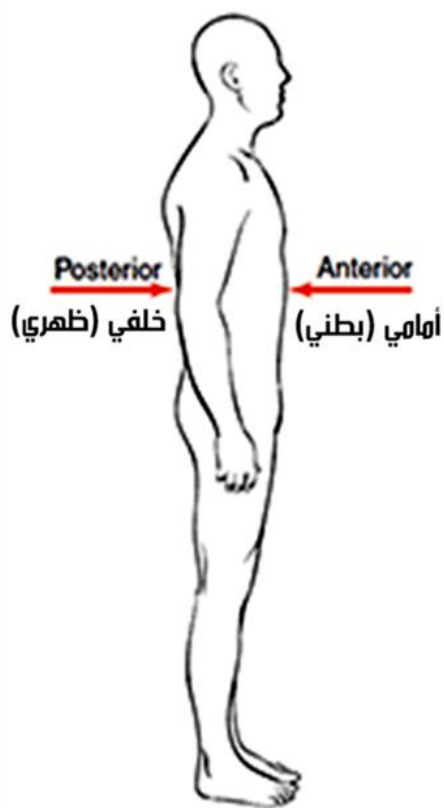
## المصطلحات المتعلقة بالوضعية

- المستوى السهمي الناصف median sagittal plane **جنيب الناصف**
- المستويات الإكليلية coronal planes
- المستويات الأفقية (horizontal planes) أوالمعترضة
- أمامي (anterior) وخلفي (posterior)
- السطح الراجي palmar والسطح الظهري dorsal
- السطح الأخمصي (plantar) والسطح الظهري (dorsal)
- الداني (proximal) والقاصي (distal)
- سطحي (superficial), وعميق (deep)
- علوي (superior) وسفلي (inferior)
- باطن (internal) وظاهر (external)
- الجانب الموافق (ipsilateral) الجانب المقابل (Contralateral)
- وضعية الاستلقاء (supine)
- وضعية الكب (prone)



Anatomical  
position

الوضعية التشريحية

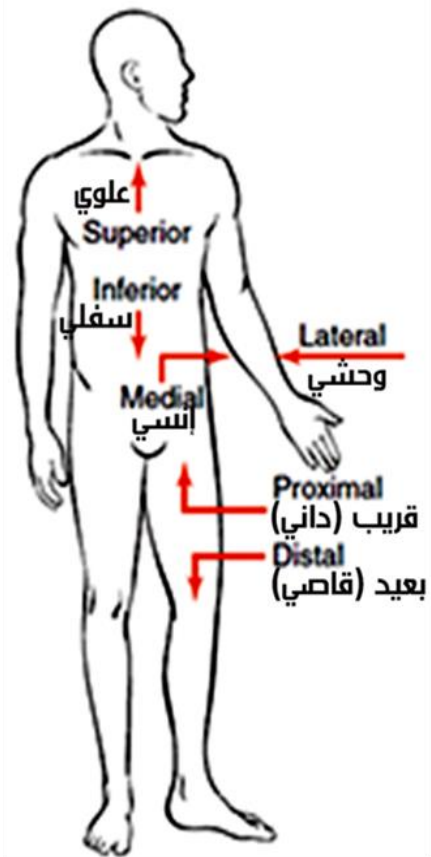


Posterior

خلفي (ظهري)

Anterior

أمامي (بطني)



علوي

Superior

Inferior

سفلي

Medial

المتوسط

Lateral

وطني

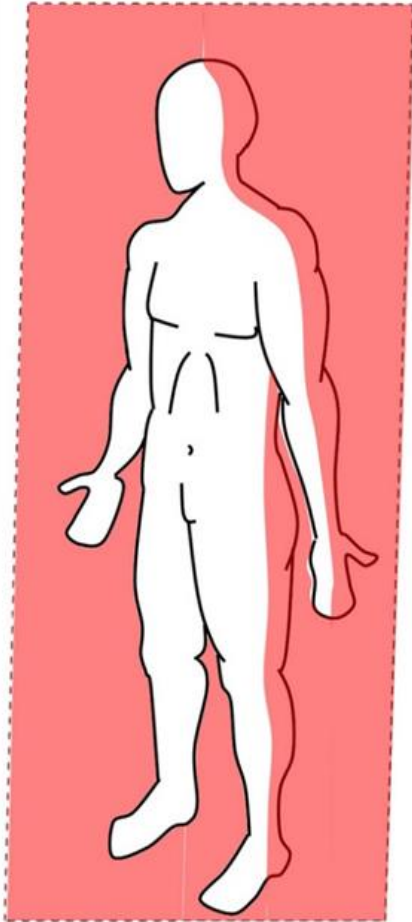
Proximal

قريب (داني)

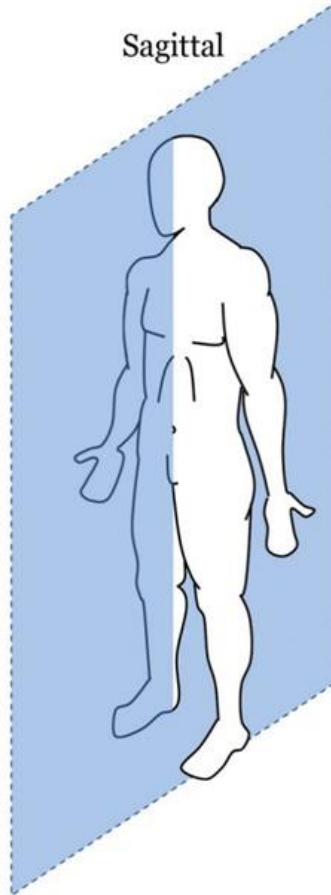
Distal

بعيد (قاصي)

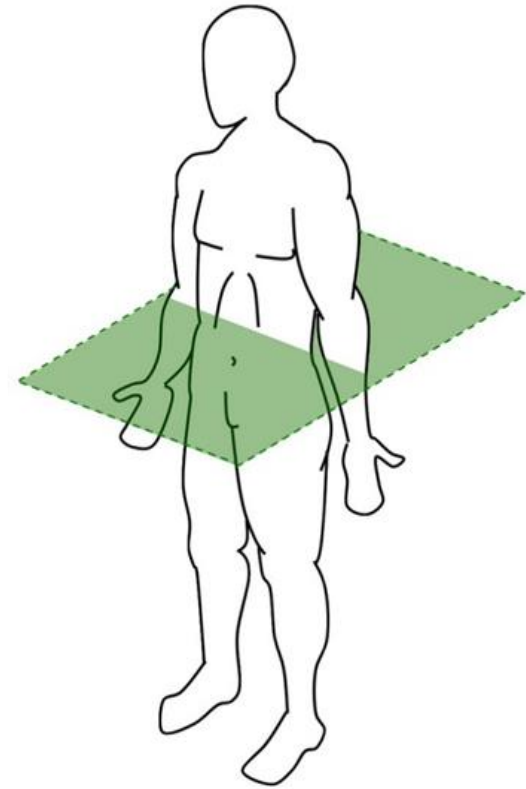
Frontal

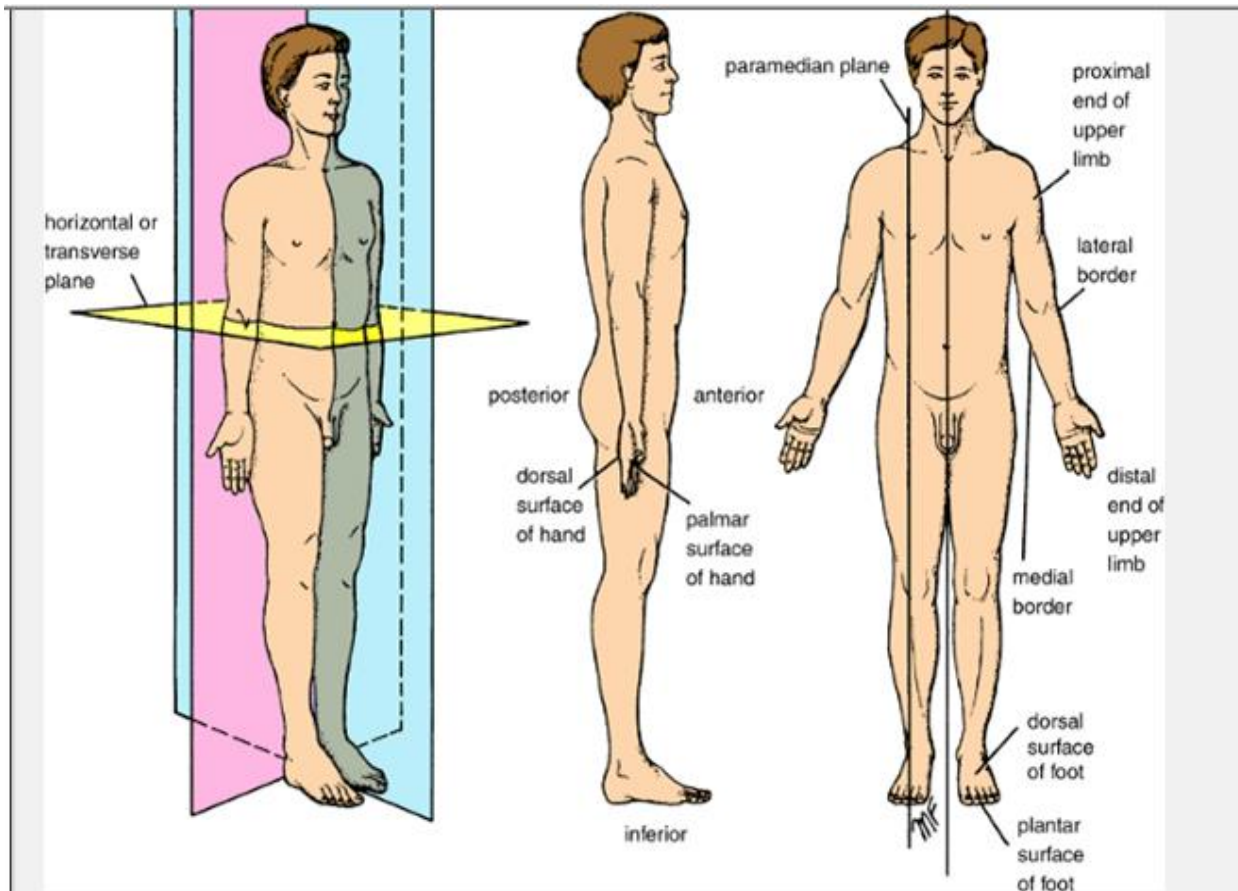


Sagittal



Transverse



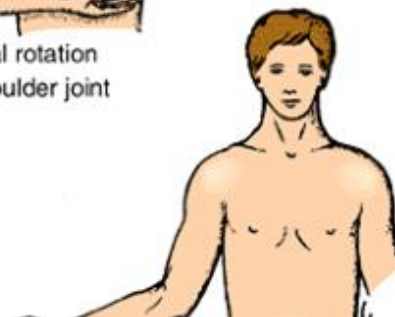
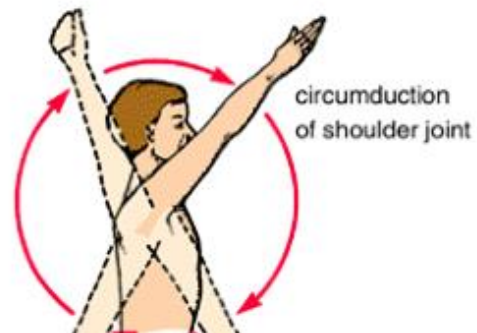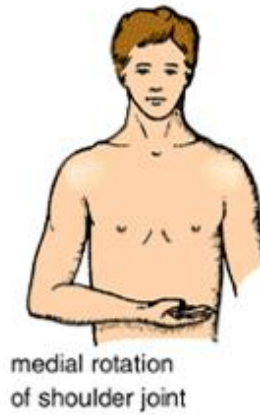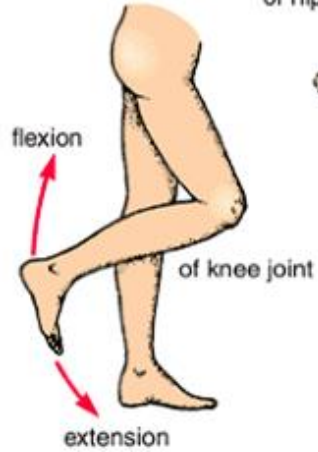
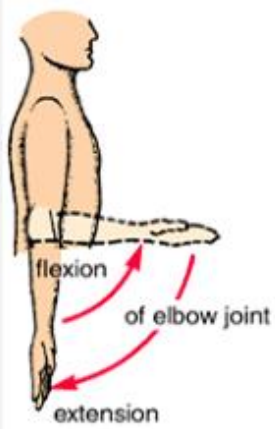
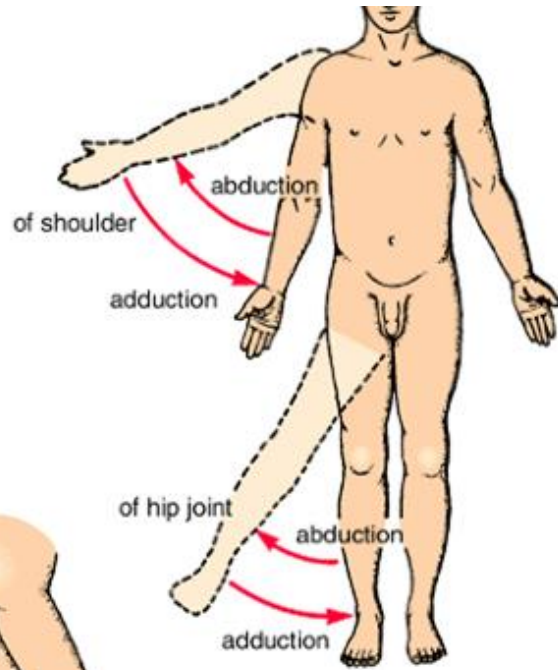
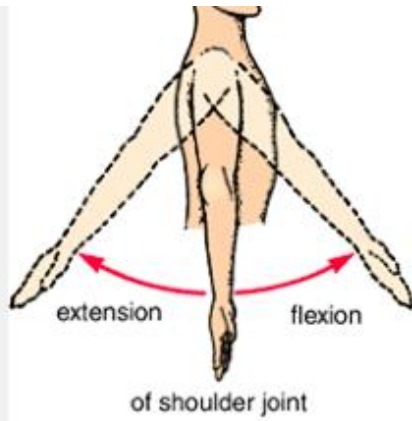


Anatomic terms used in relation to position. Note that the subjects are standing in the anatomic position.

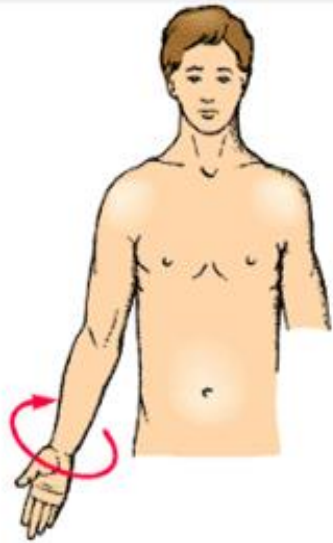# المصطلحات التشريحية الوصفية

## المصطلحات المتعلقة بالحركة

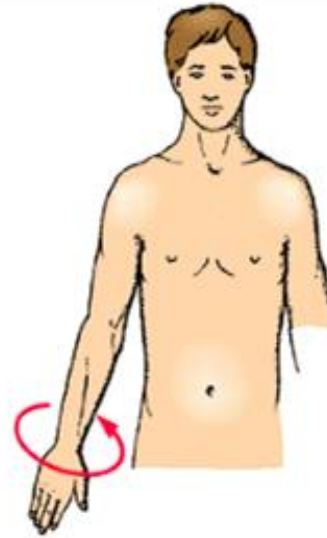- المفصل (joint) - الثني (Flexion) -
- البسط (Extension) - الثني الجانبي (Lateral flexion)
- التباعد (Abduction) - التقريب (Adduction)
- التدوير (Rotation): الإنسي والوحشي - كب الساعد  
(Pronation of the forearm) - استلقاء الساعد  
(Supination of the forearm)
- الدوران (Circumduction)
- التقدم (Protraction) - التراجع (retraction)
- الانقلاب للداخل (Inversion) - الانقلاب للخارج (Eversion)



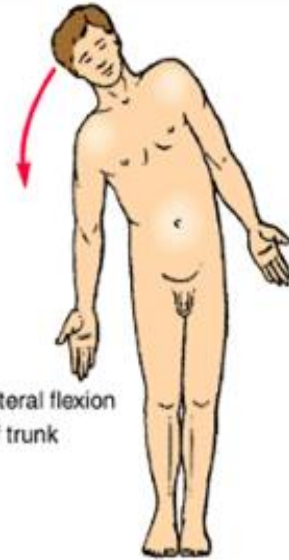




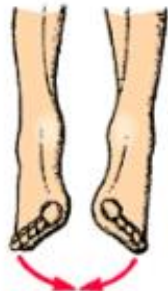supination of forearm



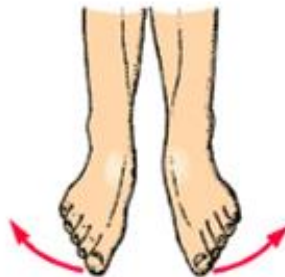pronation of forearm



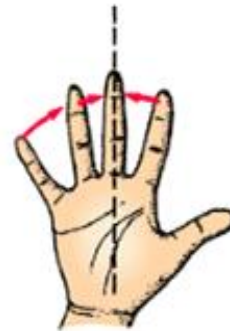
lateral flexion of trunk



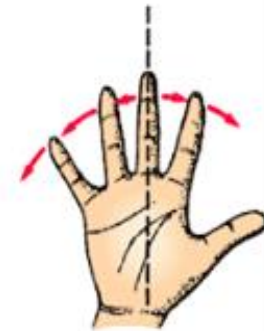inversion of foot



eversion of foot



adduction of fingers



abduction of fingers

# الجلد

• خطوط التشطر (خطوط لانغر)

• التغضنات الجلدية

• الملحقات الجلدية :

✓ الأظافر : جذر الظفر - التثنيات الظفرية - سرير الظفر

✓ جريبات الأشعار - بصلات الشعر العضلة الناصبة - قفوف الجلد

✓ الغدد الزهمية

✓ الغدد العرقية

- اللقافات: اللقافة السطحية - اللقافة العميقة
- الأربطة
- الأجرية
- الغمد الزليلي
- الأغشية المخاطية
- الأغشية المصلية

