

تحديد أطوال الأقنية الجذرية

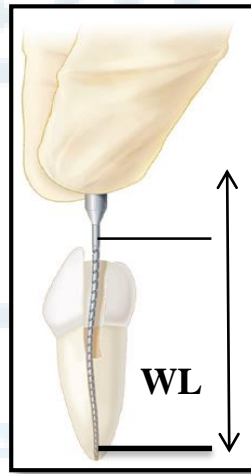
Determination working lengths of root canals

الهدف من المحاضرة (مايجب أن يتعلمه الطالب):

- يتعرف الطالب على طول العمل WL و أهميته و طريقة تحديده ذروباً (تصريحياً).
- يتعلم الطالب طريقة تحديد أطوال الأقنية الجذرية شعاعياً أثناء المعالجة اللبية (طريقة القانون).
- التعرف على طريقة عمل محدد الذروة الألكتروني و استطبائاته و مشاكله و التغلب عليها.

مفهوم الطول العامل و أهميته:

الطول العامل أو طول العمل: *Working Length (WL)* هو المسافة الممتدة على طول القناة الجذرية بدءاً من نقطة ثابتة تاجياً (عند السطح الأتباتي أو الحد القاطع للسن) حتى النهاية الذروية للتحضيرات القنيوية وهي نقطة التضيق الذروي (AC) عادةً كما في الشكل (1). حيث يُحدد الطول العامل للقناة الجذرية النهاية الذروية للتحضير القنيوي و حشي القناة الجذرية، لذلك من المهم جداً تحديده بشكل دقيق أثناء المعالجة اللبية.

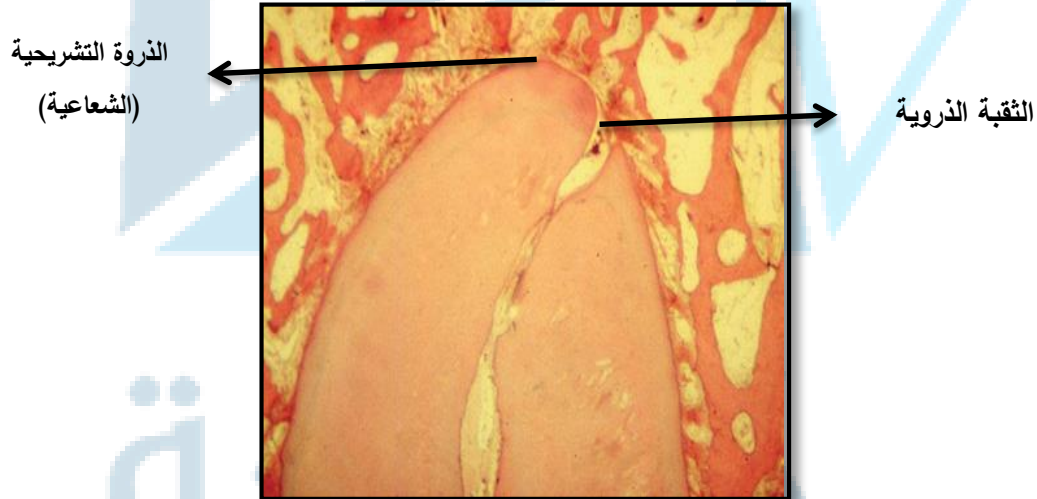


الشكل (1) الطول العامل للسن (طول السن كاملاً)

يُفضل تحديد الطول العامل في الجلسة الأولى بعد النفوذ الأولي وتوسيع مدخل القناة التاجية (Coronal Flaring) مباشرةً. حيث يمكن أن يسترشد الطبيب بالصورة الشعاعية الذروية لتحديد الطول العامل المتوقع (طول السن على الصورة الشعاعية الذروية مطروحاً منه 1 ملم تقريباً)، كما يمكن الاستفادة من النقطة الأملية أو منطقة النزف الدموي عند الذروة في بعض الحالات (غير موثوقة). وقد يعتمد الطبيب على قائمة الأطوال الوسطية للأقنية الجذرية (المُعتمدة من مراجع تشريح الأقنية الجذرية).

تشريح المنطقة الذروية:

تُمثل الذروة التشريحية قمة جذر السن أو ذروته وهي التي تظهر عادةً على الصورة الشعاعية ويمكن تسميتها بالذروة الشعاعية. عادةً لاتنطبق الذروة الشعاعية على الثقبية الذروية (التي يفتح من خلالها لب السن جانبياً على النسيج حول الذروية) وغالباً ما تكون هذه الأخيرة قبل الذروة الشعاعية بحدود 0.5 – 2 ملم كما في الشكل (2).



الشكل (2) يوضح تشريح المنطقة الذروية - الفرق بين الثقبية الذروية والذروة التشريحية (الشعاعية)

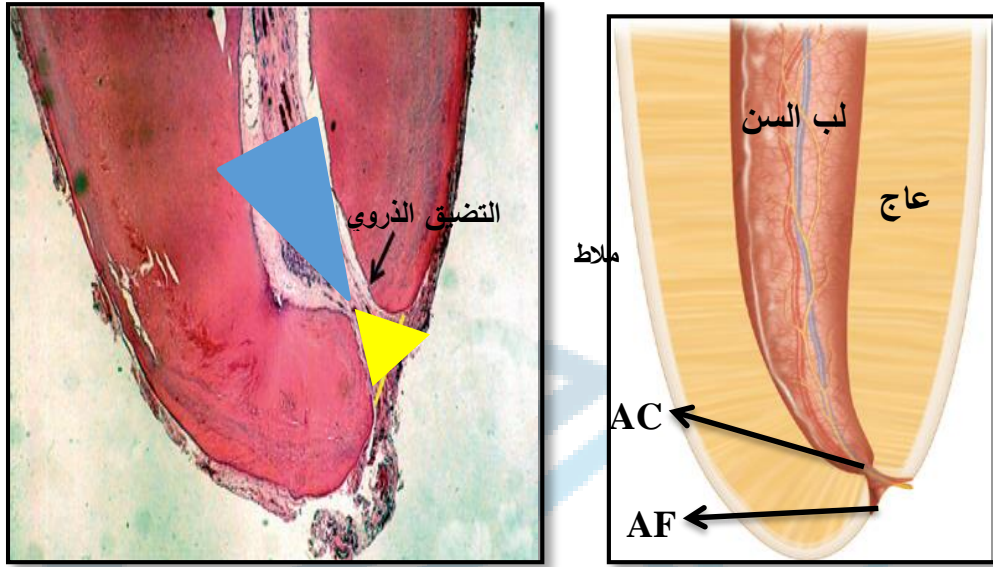
الثقبية الذروية (AF): Apical Foramen

أو الفوهة الذروية الأساسية، هي الثقبية الأساسية الواسعة التي يتصل من خلالها النسيج اللبي للسن مع النسيج حول السنية في المنطقة الذروية.

التضييق الذروي (AC): Apical Construction هو نقطة التقاء العاج مع الملاط عند المنطقة الذروية، وهي أضيق منطقة على طول القناة الجذرية كما في الشكل (3).

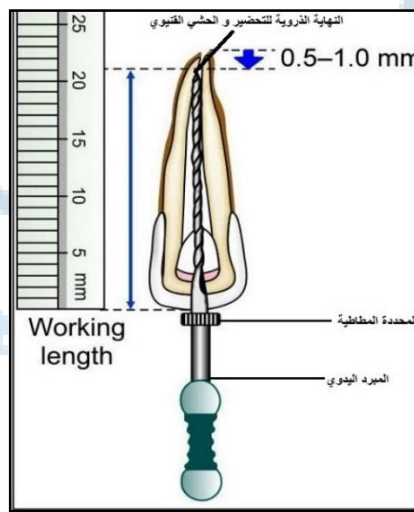
- تشريحياً كما في الشكل (3) فإنه يُمكن تقسيم المنطقة الذروية للقناة الجذرية إلى مخروطين متقابلين بالرأس (مثل الساعة الرملية) أحدهما كبير (الأزرق بالصورة) تتضمن جدرانها عاج القناة الجذرية الأساسية وقاعدته باتجاه فوهة القناة التاجية، والمخروط الأخر صغير (الأصفر بالصورة) جدرانها هي الملاط المغطي

لثقبية الذروية وقاعدته باتجاه ذروة السن. و بالتالي يلتقي هذين المخروطين بالرأس عند نقطة التضيق الذروي تماماً.



الشكل (3) تشرح المنطقة الذروية: يظهر التضيق الذروي و الثقبة الذروية

- تتراوح المسافة بين التضيق الذروي و الثقبة الذروية من 0.5 – 0.7 ملم وهي سماكة الملاط المُغطى للذروة.
 - يُعتبر التضيق الذروي هو النقطة الذروية المُعتمدة التي يتوقف عندها تحضير و تنظيف القناة الجذرية بالأضافة لحشي القناة الجذرية.
 - شعاعياً يجب أن يتم التحضير و الحشي القنيوي قبل الذروة الشعاعية ب 0.5 - 1 ملم كما في الشكل (4) إلا في حالات خاصة ستذكر لاحقاً.
- عموماً هناك عدّة طرق لتحديد أطوال الأقمية الجذرية أو ما يُسمى بالطول العامل أو طول العمل (Working length) ولكن هناك طريقتان مُعتمدتان و يمكن الدمج بينهما هما: طريقة التصوير الشعاعي و طريقة محدد الذروة الألكتروني.



الشكل (4) قياس الطول العامل

تقييم طول العمل شعاعياً:

يتم تحديد طول القناة الجذرية اعتماداً على الصور الشعاعية التشخيصية و صورة السبر، ويستند مبدأ هذه الطريقة على حساب نسبة التكبير بالصورة الشعاعية (طريقة القانون).

مفهوم مبدأ التكبير الشعاعي: عادةً ما تنتج الصورة الشعاعية جسماً أكبر ولو قليلاً من أبعاد الجسم الحقيقي و بنسبة محددة تسمى نسبة التكبير. حيث يعود ذلك إلى عدة عوامل منها بُعد الجسم عن مصدر الأشعة وكذلك بُعد الفيلم عن الجسم بالإضافة لزاوية توجيه الحزمة الشعاعية وعلاقته مع محور الجسم (تطاول أو تقاصر) وغيرها من العوامل.

عموماً فإنه يمكن أن نستنتج نسبة التكبير بالأشعة (لتقنية تصوير ما) من خلال معرفة الطول الحقيقي لجسم ما (مثل المبرد اليدوي) ثم نجري له صورة شعاعية ونحسب طوله على الصورة الشعاعية وعندها تكون نسبة التكبير هي طول المبرد شعاعياً مقسوماً على طوله الحقيقي.

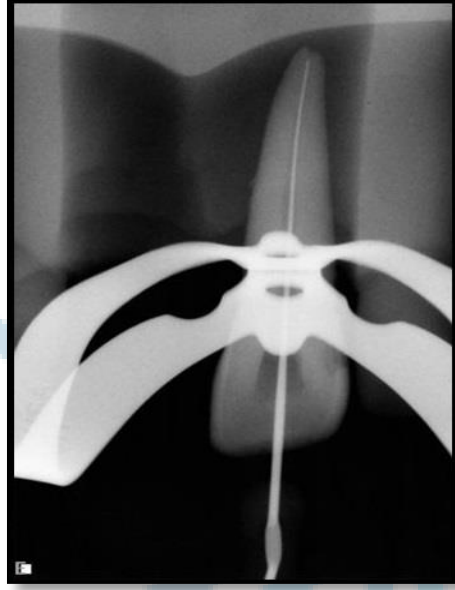
فمثلاً: لو أن جسماً مثل ثنية علوية مقلوعة يبلغ طولها 20 ملم وقمنا بتصويرها بتقنية ذرية، وبعد ذلك قسنا طول السن على الصورة الشعاعية فتبين أنه 22 ملم، تكون نسبة التكبير = $\frac{\text{طول السن الشعاعي}}{\text{طول السن الحقيقي}} = \frac{22}{20}$

1.1 او كنسبة مئوية 110% أي أن السن على الأشعة ظهر أكبر من الحقيقة بزيادة 10% تقريباً.

وبما أن السن البشري موجود ضمن العظم السنخي ولا يمكن استنتاج طوله الحقيقي إلا من تصويره شعاعياً، فإنه يمكن أن نعتمد على الصورة الشعاعية وحساب نسبة التكبير من أجل استنتاج طول السن الحقيقي وبالتالي طول العمل W/L.

وبالتالي من أجل معرفة طول القناة الجذرية للسن فإننا نجري له صورة سبر الشكل (5) و نطبق قانون الأطوال وفق الآتي:

- 1- من صورة التشخيص و باستخدام مسطرة معدنية، نحسب طول السن المتوقع و هو طول السن على الأشعة مطروحاً منه 1 ملم.
- 2- نحدد على الأداة اللبية (المبرد) الطول السابق و ندخل المبرد بالقناة الجذرية حتى وصول المبرد بكامل هذا الطول ضمن السن.
- 3- نجري صورة شعاعية للسن مع وجود المبرد السابق الشكل (5).
- 4- على صورة الأشعة نقيس طول المبرد أو الأداة الشعاعي.
- 5- لدينا أصلاً طول السن الشعاعي و طول الأداة الحقيقي.
- 6- نطبق قانون الأطوال



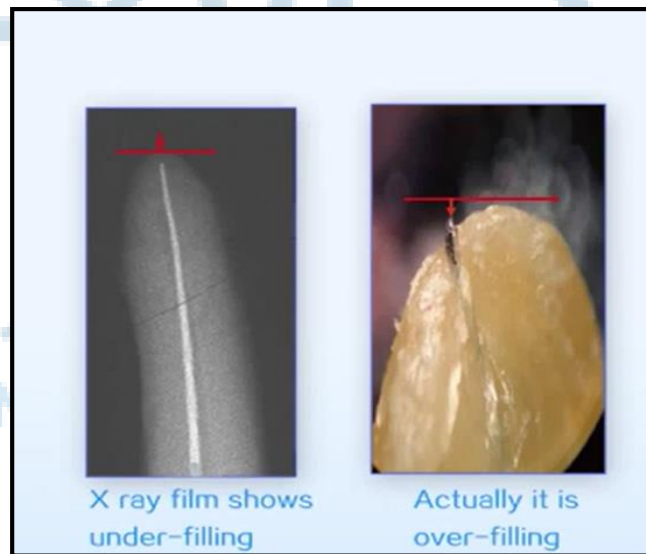
الشكل (5) صورة سيرلثنية علوية مع حاجز مطاطي

$$\frac{\text{طول السن الشعاعي}}{\text{طول السن الحقيقي}} = \frac{\text{طول الأداة الشعاعي}}{\text{طول الأداة الحقيقي}} = \text{نسبة التكبير}$$

$$\text{طول السن الحقيقي WL} = \frac{\text{طول السن الشعاعي X طول الأداة الحقيقي}}{\text{طول الأداة الشعاعي}} - 1$$

تم طرح 1 ملم من الطول الناتج لأن طول العمل يجب أن يكون قبل الذروة الشعاعية ب 1 ملم حسب الدراسات وليس على الذروة تماماً كما في الشكل (6).

يسمى الطول السابق بطول العمل يجب تدوينه على البطاقة، حيث يتم تحضير القناة و حشها وفق هذا الطول



الشكل (6) يظهر أن الذروة الشعاعية لا تنطبق على الثقبة الذروية

تقييم طول العمل باستعمال محدد الذروة الإلكتروني

محدد الذروة الإلكتروني (EALs) Electronic Apex Locator هو جهاز إلكتروني يتألف من وحدة معالجة أساسية مع شاشة و موصول إليها مسرى له قطبين كهربائيين أحدهما يوصل لشفة المريض، و الأخر يوصل مع المبرد الذي سيدخل ضمن القناة الجذرية المراد تحديد طولها. بالإضافة لملحقات أخرى كالشاحن و عصا المبرد و أقطاب الشفة كما في الشكل (7).

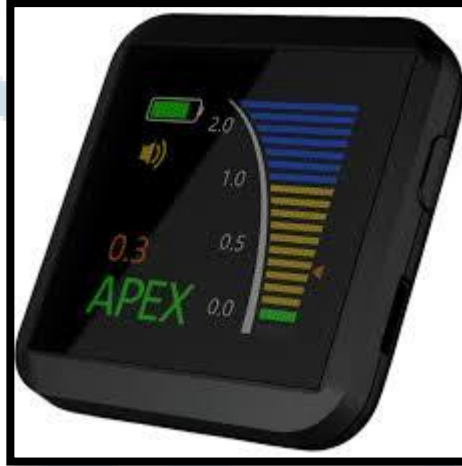

الشكل (7) جهاز محدد الذروة الإلكتروني

تزداد المقاومة الكهربائية للعاج الجذري كلما اتجهنا نحو الثقبة الذروية، حيث يعتمد مبدأ عمل محدد الذروة على قياس هذه المقاومة الكهربائية وذلك عبر ارسال تيارين كهربائيين عبر قطبيه مختلفين في التردد أو الهرتز، و من خلال أنشاء معادلة لوغارتمية بين معدل التيارين العائدين للدائرة يتم تحديد مكان توضع رأس المبرد ضمن القناة الجذرية. وعند خروج المبرد من الثقبة الذروية يحدث وصل مع النسج حول الذروية و بالتالي مرور التيار الكهربائي بدون إعاقة و يصدر عندها الجهاز أنداز (Beeb). يتحرى محدد الذروة عن الثقبة الذروية Apical Foramen تماماً. و بالتالي عند الحصول على الطول باستعمال الجهاز و صدور صوت Beeb نكون عند الثقبة الذروية تماماً حيث تشير شاشة محدد الذروة إلى الرقم (0). لذلك يفضل طرح 0.5 ملم من هذا الطول للحصول على طول العمل الذي يتوقف عند التضيق الذروي كما ذكرنا.

باختصار، تعني القراءة 0 التي تظهر على شاشة محدد الذروة أن رأس المبرد عند الثقبة الذروية تماماً. في حين تعني القراءة السالبة الحمراء أن رأس المبرد قد تجاوز الثقبة الذروية و أصبح في النسج حول الذروية.

بالمقابل فإن ظهور القراءة الخضراء ولاسيما 2 ملم و مادون على الشاشة لا تعني تماماً أن رأس المبرد قبل الثقبية الذروية ب 2 أو 3 ملم، وإنما تعني أننا اقتربنا للثقبية الذروية بشكل مُعتبر لا أكثر الشكل (8)، على أي حال فإن محدد الذروة يصبح دقيق عند نقطة 0.5 ملم وما دون حتى 0 ملم (الثقبية الذروية) النقطة الأكثر دقة.



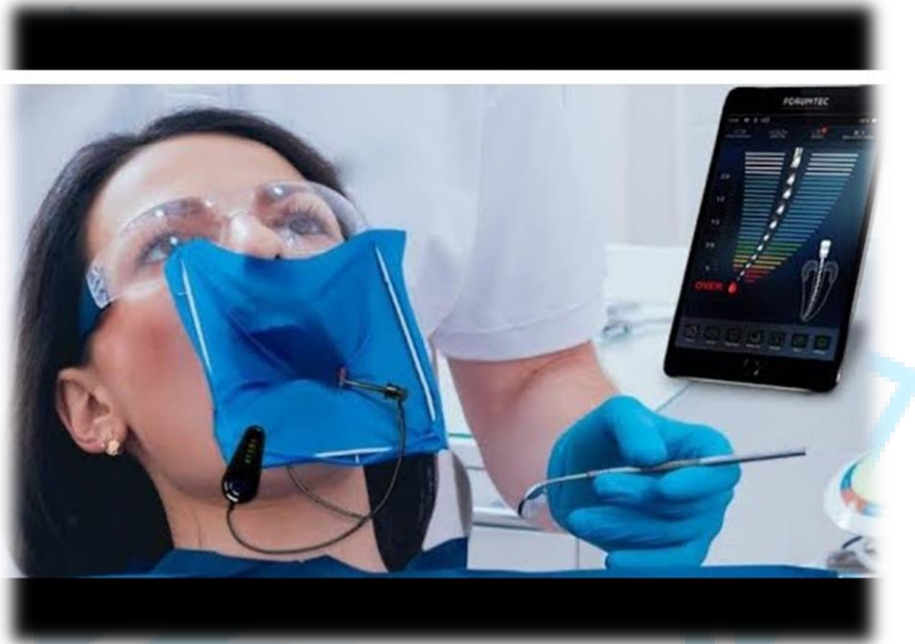الشكل (8) شاشة محدد الذروة Display تُظهر القياسات الخاصة بمكان المبرد ضمن القناة الجذرية تبلغ دقة محدد الذروة الألكتروني في تحديد الثقبية الذروية حوالي (90-97%) حسب الجهاز والاختلافات التشريحية واختلاف الدراسات وهو يعتبر بديلاً مُلائماً للتصوير الشعاعي في كثير من الحالات. على أي حال عند المشاركة بين محدد الذروة الألكتروني و التصوير الشعاعي سنحصل على أعلى دقة في تحديد الثقبية الذروية و بالتالي الطول العامل.

اختيار المبرد المناسب لتحديد طول العمل وطريقة العمل:

يعتمد اختيار حجم المبرد على حجم القناة الأصلي و الذي يمكن توقعه من خلال النفوذ الأولي، و هو ما يسمى بالمبرد الذروي الأولي (Initial Apical File IAF). فمثلاً الأقبية الضيقة يمكن اختيار المبرد #10 و الأقبية الأوسع قياس #15 أو #20 و الأكثر وسعاً #25 أو #30 وهكذا. على أي حال فإن المبرد المناسب لمحدد الذروة الألكتروني هو المبرد الذي يحتك جيداً مع جدران القناة (ليقيس المقاومة الكهربائية لها) ويواجه مقاومة واضحة أثناء التقدم نحو الثقبية الذروية.

بعد توسيع مداخل الأقبية الجذرية (باستعمال سنابل Gates Gliddn أو موسعات مداخل الأقبية الألية Orifice Shaper) يتم الحصول على طول العمل. و من أجل استعمال محدد الذروة الألكتروني الشكل (9): يتم وضع مسرى الشفة على شفة المريض و ملقط المبرد على جذع المبرد اليدوي و ذلك بعد وضع المبرد ضمن القناة الجذرية، يتم دفع المبرد ضمن القناة بالتدرج و بحركة رقاص الساعة Watch-winding و بشكل مستمر سوف يظهر على شاشة محدد الذروة تقدم المبرد ضمن القناة على شكل إشارات رقمية، حيث نستمر بالتقدم حتى يظهر الرقم 0 على الشاشة عندها نكون وصلنا للثقبية الذروية. و في حال لم نستطع ذلك فإنه يفضل اختيار مبرد أصغر بالقياس.

في الحالات التي يصعب الوصول إلى مدخل الحجرة اللبية بواسطة حامل المبرد العادي و الأصابع مثل الأرحاء الثانية و الثالثة أو الحالات التي يكون فيها اللسان عرطل أو ثخانة الخد مؤثرة على اجراءات محدد الذروة الألكتروني، هنا يمكن أن نستعمل عصا الوصول التي تتصل مباشرة مع المبرد و تسهل الوصول إليه الشكل (10).



الشكل (9) تطبيق محدد الذروة الألكتروني



الشكل (10) عصا الوصول، التي تتصل بجهة مع المبرد وبالجهة الأخرى مع ملقط محدد الذروة عادةً لا تؤثر سوائاً الأرواء على قراءة محدد الذروة وقدرته على تحري الثقبية الذروية، ولكن يُفضّل دائماً أن يكون محلول الأروء غامراً للثلثين الذروي والمتوسط فقط دون الثلث التاجي للقناة أثناء قياس الطول العامل بمحدد الذروة.

لا تؤثر نوع الحالة اللبية السابقة للسن (حي Vital Teeth السن كان مصاب بالتهاب لب حاد ، أو غير حي Non-vital Teeth السن مصاب بالأنتان أو عفن) على عمل محدد الذروة الألكتروني. ويمكن استعمال محدد الذروة و بنفس الإجراءات و النتائج في كلتا الحالتين أسنان حية أو اسنان عفنة. حيثُ وجدت الدراسات أن الأمتصاص الجذري الذي قد يؤثر على قراءة محدد الذروة هو قليل الحدوث و يتأخر حدوثه كثيراً بعد إصابة السن بالأنتان.

أسباب القراءات الخاطئة أو المضطربة لمحدد الذروة و المتعلقة بالسن و القناة الجذرية المُقاس طولها:

- ✓ النزف الدموي المتصل باللثة لأنه يحدث وصل كهربائي مباشر مع اللثة لذلك يجب إيقاف النزف أولاً.
- ✓ فرط التضخم اللثوي الممتد للحجرة اللبية و التهدم الممتد تحت اللثة لأنه أيضاً يحدث وصل كهربائي مباشر مع اللثة.
- ✓ الكسر الجذري، سوف يقرأ الجهاز منطقة الكسر على أنها الثقبية الذروية.
- ✓ حالات إعادة المعالجة اللبية، حيث تؤدي الكوتابيركا و المادة الحاشية على جدران القناة إلى إعاقه قياس الجهاز لمقاومة العاج الكهربائية.
- ✓ الترميمات التاجية المعدنية، وهنا يمكن عزل المبرد عن التماس بها بتغليفه بمادة عازلة.
- ✓ الأمتصاص الجذري الداخلي و الخارجي أحياناً و لاسيما في حال كان الأمتصاص الداخلي متصل واصل للمسافة الرباطية.
- ✓ التكلس في المنطقة الذروية و انغلاق القناة
- ✓ الأنثقابات التاجية و الجذرية، سوف يقرأ الجهاز منطقة الأنثقاب على أنها الثقبية الذروية.

أسباب القراءات الخاطئة لمحدد الذروة و المتعلقة بالجهاز نفسه؟

- ✓ حدوث عطل في الدارة الألكترونية و هذا الأمر يتم كشفه بسهولة من خلال الفاحص Tester
- فغالباً ما تكون أجهزة محدّد الذروة الألكتروني مزودة بوصلة خاصة (تشبه وصلة USB) الشكل (11) تدعى Tester عند وصلها بالجهاز تعطينا قراءة محددة (حسب الشركة) تدل على أن الجهاز يعمل بشكل صحيح أو لا. كما أن وصل القطبين مع بعضهما مباشرةً سيعطينا قراءة محددة على شاشة الجهاز تدل على عمل الجهاز الصحيح حسب الشركة.



الشكل (11) فاحص سلامة جهاز محدّد الذروة الألكتروني

- ✓ التكلس و الصدأ الذي يصيب الأقطاب و لاسيما القطب الخاص بالمبرد حيث تضعف قراءة الجهاز أو لايعطي أي قراءة للوصول إلى الذروة، و هنا يجب تنظيف هذه الأقطاب من التكلس باستعمال ألياف الألمنيوم.

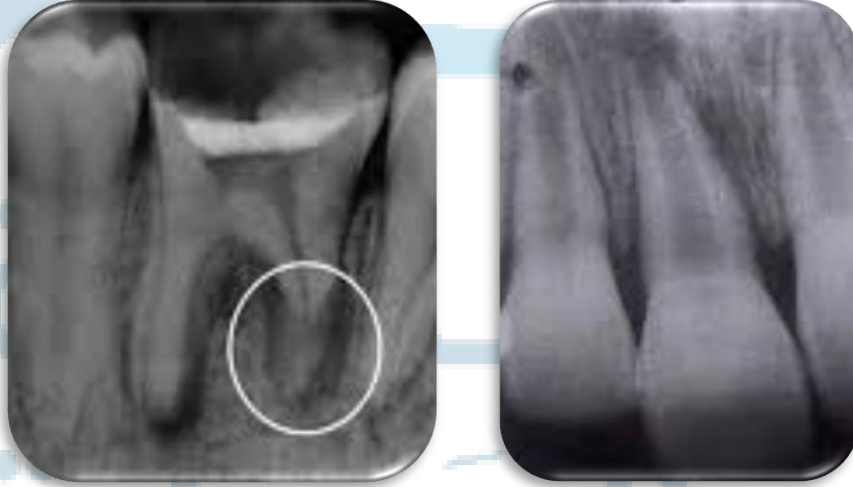الحالات التي يجب فيها مشاركة التصوير الشعاعي مع محدد الذروة لتحديد طول العمل:

هناك بعض الحالات التي يتأثر فيها عمل جهاز محدد الذروة ضمن القناة الجذرية و يعود ذلك إلى تغير في تشريح المنطقة الذروية أو حدوث انثقاب بمنحى القناة الجذرية أو نتيجة وجود مواد (مثل مواد الحشيش القنيوي) التي تؤثر لى قياس المقاومة الكهربائية للعاج، وتتضمن هذه الحالات:

- ✓ الأسنان غير مكتملة نمو الجذر كما في الشكل (12).
- ✓ حالات إعادة المعالجة اللبية
- ✓ الأمتصاص الداخلي والخارجي كما في الشكل (13).
- ✓ الحالات التي نتوقع فيها حدوث انثقاب بالقناة أو التاج أو حدوث كسر بالجذر.
- ✓ انجاز فتح الحجرة اللبية من فوق تاج صناعي (معالجة لبية لسن متوج بدون إزالة التاج)، وهنا يمكن تغليف جذع المبرد (مكان تماسه مع التاج الصناعي) بمادة عازلة كهربائياً مثل المطاط.

مضادات استنباب محدد الذروة الألكتروني

مرضى القلب الذين يحملون منظمات قلب كهربائية (Pacemaker)، على الرغم أن الدراسات المخبرية قد أثبتت أن جهاز محدد الذروة لم يظهر أي تأثير على مخطط القلب الكهربائي لهؤلاء المرضى عند استعمال محدد الذروة لديهم، على أي حال لابد هنا من استشارة طبيب أمراض القلب أولاً.



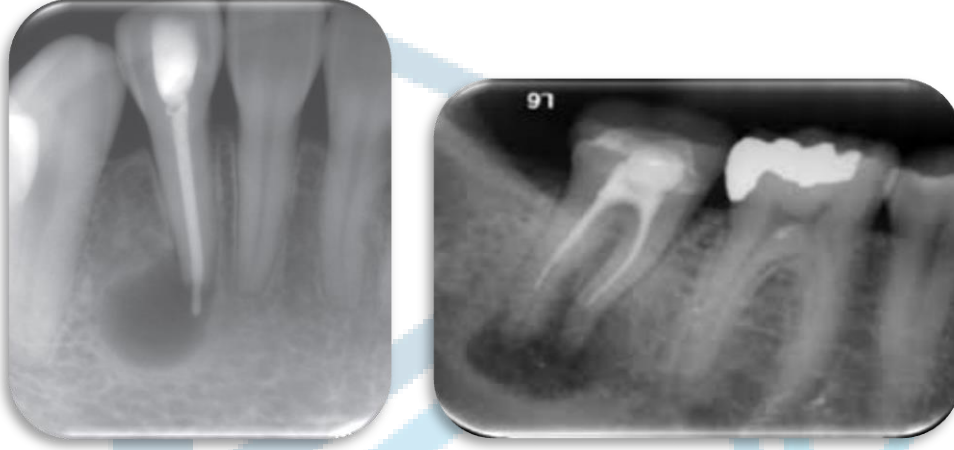
الشكل (12) ثنية غير مكتملة الجذر عند يافع الشكل (13) حالة امتصاص جذري خارجي التهابي برحي سفلية

مشاكل طول العمل الناقص و طول العمل الزائد:

1. إن الطول العامل الناقص- قبل الذروة (الخطأ في تحديد الطول العامل) سيؤدي غالباً إلى حدوث تشوه في منطقة الذروة مثل تشكل الدرجة أو انغلاق الذروة أو انحراف الذروة. كما سيتوافق ذلك مع نقص التحضير والحشيش القنيوي عن الجزء المتبقي للقناة وبالتالي حدوث تجمع بقايا نسيجية (الياف

كولاجين، رقاقت عاجية، و الجراثيم و منتجاتها) وتعتبر هذه الأخيرة السبب الأساسي للمرض ماحول الذروي التالي للمعالجة اللبية كما في الشكل (14).

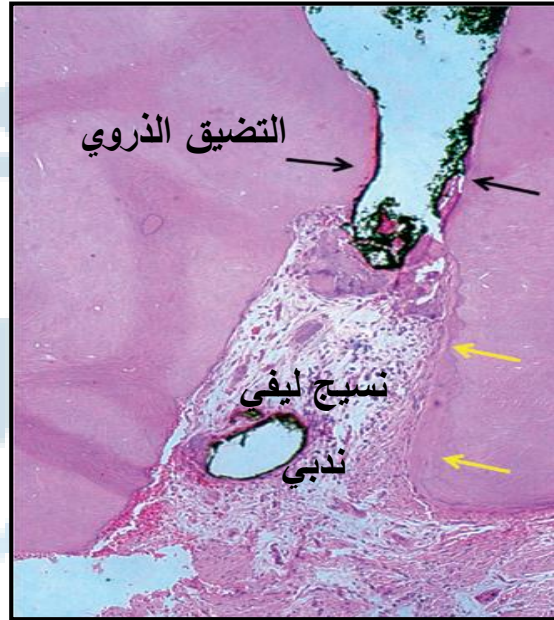2. إن طول العمل الزائد - بعد الذروة (الخطأ في تحديد الطول العامل) سيؤدي إلى زيادة التحضير إلى مابعد التضيق الذروي و بالتالي تخريب المنطقة الذروية و تجاوز في المادة الحاشية التي تؤدي بدورها إلى التهاب مزمن في المنطقة الذروية كما في الشكل (15).



الشكل (15) طول عمل زائد بالرباعية السفلية

الشكل (14) طول عمل ناقص بالرحى الثانية السفلية

3. في المنطقة الممتدة من الثقبية الذروية و حتى التضيق الذروي و في حالات المعالجات الناجحة، عادةً ما يتشكل نسيج ليفي ندبي في المنطقة الواصلة بين التضيق الذروي و الثقبية الذروية و هو دليل على نجاح المعالجة اللبية، كما في الشكل (16).



الشكل (16) يوضح تشكل نسيج ليفي ندبي في منطقة الذروة بعد المعالجة اللبية الناجحة

المراجع:

- 1- BERMAN, Louis H.; HARGREAVES, Kenneth M. *Cohen's Pathways of the Pulp: Cohen's Pathways of the Pulp Twelfth Edition.*, 2020.
- 2- TORABINEJAD, Mahmoud; FOUAD, Ashraf F.; SHABAHANG, Shahrokh. *Endodontics e-book: Principles and practice. Sixth Edition*, 2020.
- 3- ROTSTEIN, Ilan; INGLE, John I. (7ed.). *Ingle's endodontics*, 2019.
- 4- HARGREAVES, Kenneth M., et al. (1ed.). *Seltzer and Bender's dental pulp.*, 2002.

بالتوفيق للجميع

جامعة
المنارة
MANARA UNIVERSITY