



التصنيف السريري لأمراض اللب السني وأمراض ما حول الذروة
Clinical Classification of Pulpal and Periapical Diseases

<https://manara.edu.sy/>



أمراض اللب السني Pulpal Disease

<https://manara.edu.sy/>



حالة اللب الطبيعي Normal Pulp:

لا تبدي الأسنان ذات اللب الطبيعي أية أعراض عضوية، يستجيب السن لفاحص الحيوية مع أعراض بسيطة عند الإثارة ولا يشعر المريض بانزعاج واضح، ويزول الإحساس خلال ثوان فقط من إزالة المؤثر.

هناك تصانيف مختلفة شعاعياً لدرجة التكلس اللبي لكن ليس هناك أي دليل على حدوث امتصاص جذري أو نخر أو حتى انكشاف ميكانيكي، ولا تستطب المعالجة اللبية أبداً لهذه الأسنان.

<https://manara.edu.sy/>

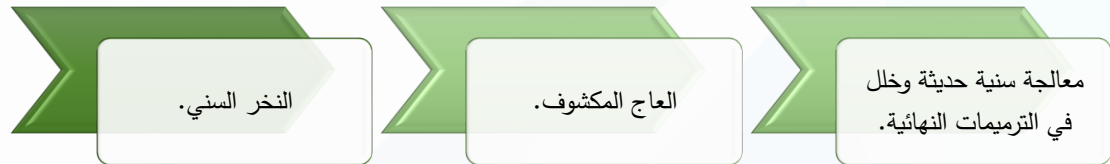


<https://manara.edu.sy/>

التهاب اللب الردود :Reversible Pulpitis

جامعة
المنارة
MANARA UNIVERSITY

يشعر المريض بانزعاج محدد يزول بسرعة بعد إزالة العامل المثير،
ومن العوامل المسببة:

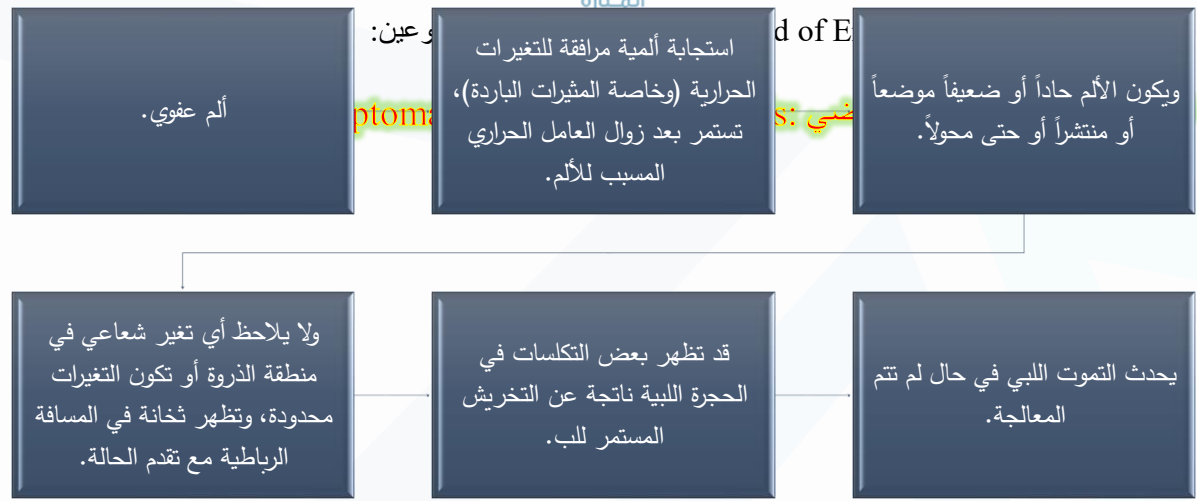

تزال الأعراض عادةً عند زوال العامل المسبب.

<https://manara.edu.sy/>

التهاب اللب غير الردود Irreversible Pulpitis

جامعة
المنارة
MANARA UNIVERSITY



<https://manara.edu.sy/>



التهاب اللب غير الردود غير العرضي: Asymptomatic Irreversible Pulpitis

قد لا يسبب النخر العميق أحياناً ظهور أية أعراض سريرية ولا حتى شعاعية حتى أنه قد يصل إلى اللب من دون أعراض، ومع غياب المعالجة قد يصبح السن عرضياً أو يحدث حالة تموت لبّي، وفي حالة التهاب اللب غير الردود وغير عرضي لا بد من معالجة لبية سريعة حتى لا نصل إلى حالة التهاب لبّي غير ردود عرضي ومن ثم ألم وانزعاج شديد لدى المريض.

<https://manara.edu.sy/>



التموت اللبي Pulp Necrosis

لا يستجيب السن لفاحص الحيوية أو المثبرات الحرارية (الباردة)، وعلى أي حال فإن تطبيق الحرارة لفترة زمنية على السن يمكن أن يسبب ظهور الأعراض، ويمكن أن يفسر هذا الألم على أساس احتمال وجود مادة غازية ضمن الفراغ تتمدد نتيجة الحرارة وتندفع من الذروة مسببة الألم.

بعد حصول التمثوت اللبي سيحدث نمو مؤكد للجراثيم ضمن الفراغ اللبي، و يصبح السن مؤلماً على القرع في حال انتقال الانتان والمنتجات السمية للجراثيم من اللب إلى النسيج ما حول الذروية أو يظهر ألم عفوي، عندها قد تحصل تغيرات شعاعية تتراوح بين ثخانة بالمسافة الرباطية إلى ظهور آفة حول ذروية ويصبح السن مفرط الإحساس تجاه الحرارة حتى في حرارة البيئة الفموية، وغالباً ما يرتاح الألم لدى تطبيق البرودة.

<https://manara.edu.sy/>

الأسنان المعالجة سابقاً :Previously Treated

جامعة
المنارة
MANARA UNIVERSITY

اقترحت (ABE) تصنيفاً سريرياً للحالات التي تكون فيها الأسنان قد خضعت لمعالجة قنيوية سابقة وغير جراحية وتم حشو الأفنية بإحدى مواد الحشو القنيوي. في مثل هذه الحالات فإن السن قد يترافق أو لا يترافق مع أعراض أو علامات، ولكن هناك حاجة ملحة لإجراء معالجة لبية مرة أخرى محافظة أو جراحية للمحافظة على السن. وفي مثل هذه الحالات لن تكون هناك أية نسج لبية متبقية أو حية تستجيب للفحوص اللبية المعروفة.

<https://manara.edu.sy/>

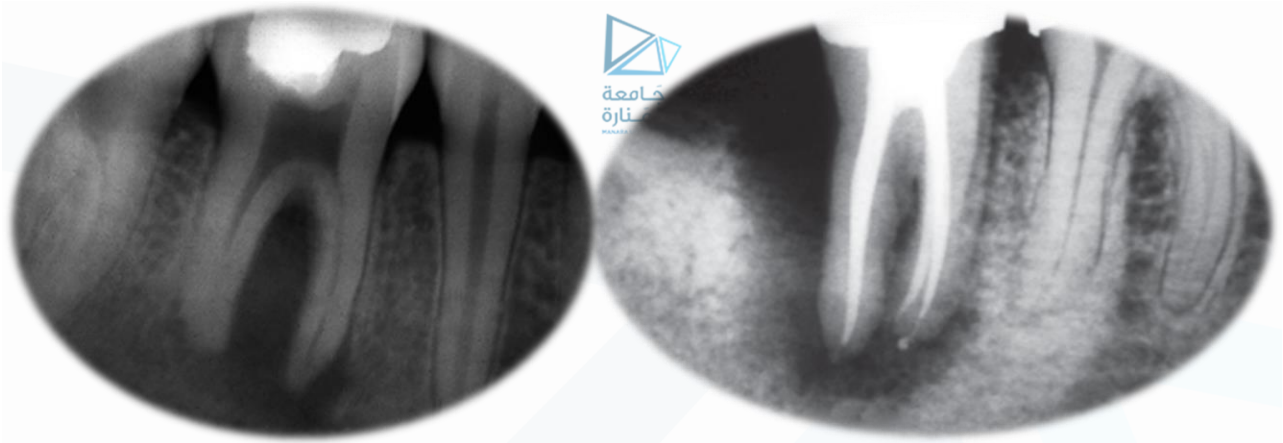
الأسنان المعالجة سابقاً بشكل أولي Previously Initiated Therapy

جامعة
المنارة
MANARA UNIVERSITY

اقترحت (ABE) تصنيفاً آخر لتلك الأسنان التي تكون قد خضعت لمعالجة لبية سابقة (جزئية) ويتضمن هذا التصنيف تلك الأسنان التي أجري لها بتر لب فقط أو استئصال لب فقط قبل المراجعة الحالية من أجل المعالجة اللبية.

وفي مثل هذه الحالات يكون من الصعب أو المستحيل وضع تشخيص دقيق لحالة اللب بما أن جزءاً أو كامل النسيج اللبي قد أزيل.

<https://manara.edu.sy/>



الأمراض الذروية (حول الذروية) Apical (Periapical) Disease

<https://manara.edu.sy/>



النسج الذروية الطبيعية :Normal Apical Tissues

لا يعاني المريض من أية أعراض ويستجيب السن بشكل طبيعي للقرع والجس وتشير الصورة الشعاعية إلى لويحة عظمية قاسية سليمة مع مسافة حول سنّية أو رباطية طبيعية.

1. الالتهاب ما حول الذروي العرضي Symptomatic Apical Periodontitis

يستجيب السن المصاب بالتهاب حول ذروي عرضي استجابة ألمية حادة للعض أو القرع، وقد يستجيب أو لا يستجيب لفحوص حيوية اللب. وتظهر الصورة الشعاعية هنا حدوث توسع في المسافة الرباطية على الأقل، وقد تترافق مع شفافية شعاعية حول الذروة لدى واحد أو أكثر من الجذور.

<https://manara.edu.sy/>



الالتهاب ما حول الذروي اللاعرضي Asymptomatic Apical Periodontitis:

عادة ما تغيب الأعراض عن الأسنان المصابة بالتهابات حول ذروية لا عرضية إذ لا تستجيب هذه الأسنان لفحوص حيوية اللب. وعادة ما تظهر الصورة الشعاعية شفوفية حول ذروية، وبشكل عام، فإن هذه الأسنان غير حساسة على العض لكن المريض قد يبدي شعوراً مختلفاً عن الطبيعي لدى القرع على أسنان كهذه.

الخراج الذروي الحاد Acute Apical Abscess:

السن المصاب بخراج ذروي حاد يكون مؤلماً جداً لدى العض أو الضغط أو القرع وحتى الجس وهذه الأسنان لا تستجيب أبداً لفحوص حيوية اللب مع وجود حركة سنّية مختلفة الدرجات، وتبدي الصورة الشعاعية العديد من العلامات من توسع في المسافة الرباطية حتى الوصول إلى شفوفية حول ذروية وتترافق الأسنان مع وذمة داخل فموية حتى أن النسيج الوجهية المجاورة لها قد تصبح متورمة هي الأخرى أيضاً.

يشكو المريض عادة من ترفع حروري مرافق لألم يصيب العقد اللمفية العنقية وتحت الفك لدى الجس.

<https://manara.edu.sy/>



الخراج الذروي المزمن Chronic Apical Abscess:

لا تترافق الأسنان المصابة بخراج ذروي مزمن عادةً مع أعراض سريرية ولا تستجيب لفحوص حيوية اللب، في حين أن الصورة الشعاعية تظهر شفوفية شعاعية حول الذروة، وبشكل عام تكون هذه الأسنان غير مؤلمة عند العض أو القرع لكن يشعر المريض بإحساس مختلف عند القرع عليها، وهذه الحالة تتميز عن الالتهاب حول الذروي اللاعرضي بأنه عادة ما تترافق مع نزوح متقطع لنواتج الالتهاب عبر مجرى جيبى مرافق لها.

الألم ذو المنشأ غير السني Pain of Nonodontogenic Origin:

بعد إجراء كافة الفحوص المطلوبة، والتوصل إلى قرار يتعلق بكون الألم من منشأ غير سني فعندها لا بد من إحالة المريض إلى عيادة متخصصة بالألم الوجهي الفموي.

<https://manara.edu.sy/>



التشخيص التفريقي

• التناذر العاجي

• التناذر الرباطي

• آفة الحاجز السنخي

• الأمراض غير سنّية المنشأ

<https://manara.edu.sy/>



الاستطبابات العلاجية

• شروط حفظ اللب حيا

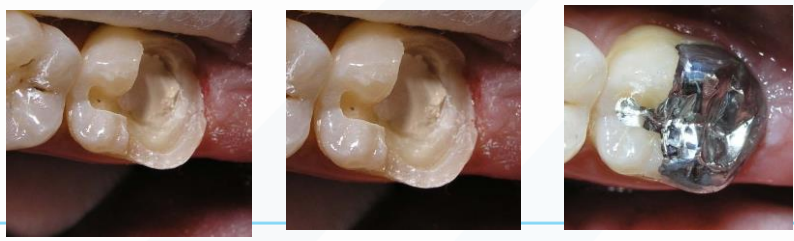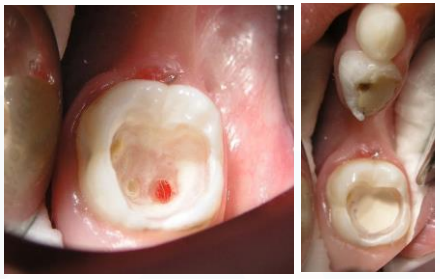
1. عمر اللب
2. مدة التهيجات المرضية
3. أصل الآفة
4. مكان الآفة

<https://manara.edu.sy/>

التغطية غير المباشرة و التغطية المباشرة



-إزالة العاج المصاب و ترك الطبقة الأعمق التي اذا أزيلت أدى ذلك لانكشاف اللب.
-في حال انكشاف اللب أقل من 0,5 مم يمكن اجراء التغطية المباشرة



<https://manara.edu.sy/>

